

Vene spodnjih udov – anatomija in nova terminologija

Veins of the lower limbs – anatomy and new terminology

Anja Boc, Vita Čebašek

Inštitut za anatomijo,
Medicinska fakulteta,
Univerza v Ljubljani,
Korytkova 2,
SI-1000 Ljubljana

Korespondenca/ Correspondence:

doc. dr. Vita Čebašek,
dr. med., Inštitut za
anatomijo, Medicinska
fakulteta, Univerza v
Ljubljani, Korytkova 2,
1000 Ljubljana
e-mail: vita.cebasek@
mf.uni-lj.si

Ključne besede:

anatomija, vene
spodnjega uda, safenska
loža, nomenklatura

Key words:

anatomy, lower limb
veins, saphenous
compartment,
nomenclature

Citirajte kot/Cite as:

Zdrav Vestn 2013;
82: 31–40

Prispelo: 16. feb. 2012,
Sprejeto: 24. apr. 2012

Izvleček

Izhodišče: V zadnjih letih sta diagnosticiranje in zdravljenje boleznih ven spodnjih udov močno napredovala. Zaradi neuskladenosti ali celo odsotnosti anatomskih imen nekaterih klinično pomembnih ven so se zanje uveljavila zelo različna imena. Da bi preprečili zmedo, ki nastaja pri sporazumevanju zdravnikov zaradi različnega poimenovanja ven in zmanjšali tveganje za napake pri zdravljenju venskih boleznih, so nedavno sprejeli mednarodni dogovor o novem poimenovanju ven spodnjih udov. Avtorici članka sta pregledali novejšo literaturo s področja anatomije ven spodnjih udov in novo nomenklaturu primerjali s staro.

Zaključek: V sistematičnem pregledu povrhnjih, globokih in prebodnih ven spodnjih udov avtorici opozarjata na spremenjena in na novo uvedena imena ven. Največ sprememb je v terminologiji povrhnjih in prebodnih ven, kjer se priporoča uporaba imen, ki opisujejo lego ven, odsvetuje pa se uporaba eponimov. Poimenovanje globokih ven je ostalo večinoma nespremenjeno. Uvedeno je novo ime *skupna femoralna vena*, ki se v kliniki uporablja že dlje časa, ime globoka femoralna vena ostaja, uporabo kliničnega imena *povrhinja femoralna vena* pa nova terminologija odsvetuje. Nova in opuščena imena pomembnejših ven spodnjih udov so prikazana v preglednici.

Abstract

Background: In the last years, an important development in the diagnostic procedures and treatment of venous disease of the lower limbs has been achieved. Due to the lack of anatomic names for some of the clinically relevant veins, different clinical eponyms were introduced. Recently, an international consensus on the nomenclature of leg veins was accepted to simplify the communication and to minimize the risk of mistreatment. Authors of this article reviewed new literature on the veins of the lower limbs and compared the new terminology with the old one.

Conclusions: Through the systematic review of superficial, deep and perforant veins, authors point out the altered and newly introduced names of the veins. The majority of changes refer to the names of superficial veins and perforators. The use of clinical eponyms is discouraged and descriptive terms designating location of the veins are preferred instead. The nomenclature of the deep veins has not been changed much. The term *deep femoral vein*, already in use in clinical practice was introduced, whereas the use of clinical term *superficial femoral vein* was discouraged. The most important changes in vein nomenclature are summarized in the table.

Uvod

Za uspešno sporazumevanje vsaka stroka potrebuje usklajeno izrazje oziroma svoj strokovni jezik. Neusklajeno poimenovanje ven spodnjih udov otežuje sporazumevanje zdravnikov različnih strok, ki se srečujejo z zdravljenjem venskih bolezni. Čeprav je od prve uskladitve anatomskih imen minilo že več kot sto let (baselska Nomina Anatomica – BNA),¹ večina povrhnjih in prebodnih ven spodnjega uda nima svojih imen niti v najnovejši zbirki anatomskih imen (Terminologia anatomica – TA),² ki je od leta 2011 prosto dostopna tudi na spletu.³ Zaradi napredka v diagnosticiranju in zdravljenju venskih bolezni so se ob odsotnosti anatomskih imen za nekatere od ven v klinični praksi uveljavila različna imena. Da bi olajšali sporazumevanje in zmanjšali tveganje za napake pri zdravljenju ven, so se leta 2001 na 14. svetovnem kongresu mednarodnega združenja flebologov (IUP) v Rimu, ki so se ga udeležili tudi člani mednarodnih združenj anatomov (International Federation of Associations of Anatomists – IFAA, Federative International Committee on Anatomical Terminology – FICAT), dogovorili za novo, enotno poimenovanje ven spodnjih udov.⁴ Nova terminologija je bila dopolnjena na 21. svetovnem kongresu mednarodnega združenja angiologov, ki se je leta 2004 odvijal prav tako v Rimu.⁵

V slovenskem prostoru dodaten problem pri imenovanju ven predstavlja slovenjenje latinskih imen. V slovenskih strokovnih besedilih lahko anatomska imena pišemo bodisi citatno v izvorni latinski obliki bodisi polcitatno, ko napovemo citatni del imena s slovensko sklonljivo besedo. Uporabljamo lahko tudi izvorne slovenske besede, vendar je to v strokovnih zapisih manj pogost pojav. Zaradi različnih pravil, ki jih lahko v slovenski strokovni literaturi uporabljamo za poimenovanje anatomskih struktur, najdemo celo v slovenskih univerzitetnih učbenikih za iste strukture različna imena.^{6–8} Slovenski zdravniki pri medsebojnem sporazumevanju dajejo prednost poslovenjenim latinskim izrazom, ki se lahko pregibajo.⁹ To pravilo, ki ga priporoča tudi Slovenski medicinski slovar,¹⁰ uporabljamo tudi v članku.

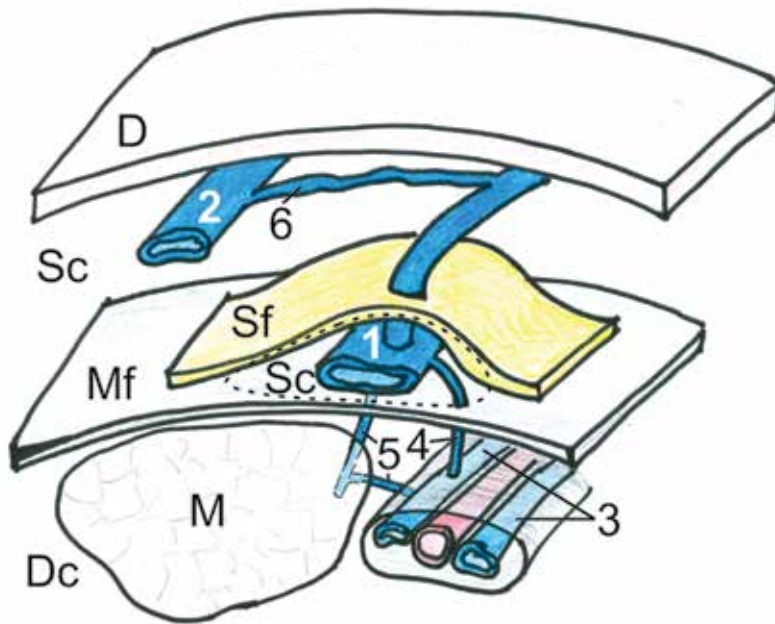
Pri opisu ven spodnjih udov hkrati uporabljamo poslovenjena in izvorna latinska imena. Pri klinično pomembnih venah so dopisana tudi njihova angleška imena.

Delitev ven in zgradba venske stene

Vene lahko razvrstimo v tri venske sisteme: *sistem povrhnjih ven*, *sistem globokih ven* in *sistem prebodnih ven*.^{4,5} Povrhnje vene so enojne, močno razvejane in imajo nestalen potek. Ležijo v podkožju, nad mišično fascijo. Globoke vene so običajno dvojne in potekajo pod mišično fascijo, globoko med mišicami, kjer v skupni vezivni ovojnici spremljajo istoimenske arterije (*venae comitantes*). Prebodne ali perforantne vene so kratke vene, ki prebadajo mišično fascijo in povezujejo povrhnje vene z globokimi. Povezovalne ali komunikantne vene so vene, ki med seboj povezujejo vene iste fascialne ravnine, torej vene znotraj globokega oziroma znotraj povrhnjega venskega sistema.¹¹

Venska stena je v primerjavi z arterijsko tanjša in bolj raztegljiva. Zgrajena je iz treh plasti. Notranja plast (*tunica intima*) je iz endotelnih celic, bazalne membrane in plasti vzdolžnega veziva. Srednja plast (*tunica media*) je tanka, grajena iz veziva in posameznih celic gladke mišičnine. Zunanja plast (*tunica adventitia*) je iz veziva in je do trikrat debelejša od srednje plasti. V svetlino vene se bočijo venske zaklopke (*valvulae venosae*). Običajno imajo po dva lističa iz vezivnih in elastičnih vlaken, odetih z endotelom. Prosti rob lističev je obrnjen v smer toka krvi. Število zaklopk in njihova razporeditev sta izrazito individualna, v globokih venah so številčnejše kot v povrhnjih venah. Venska stena je ob bazi lističev nekoliko tanjša in izbočena, zato je obod vene v višini zaklopke nekoliko širši (venski *sinus*).

Kri odteka iz povrhnjih ven v globoke in naprej proti srcu. Za usmerjen tok venske krvi skrbijo trije mehanizmi. Prvi in najpomembnejši je mehanizem mišične črpalke, pri katerem mišice med krčenjem izmenično pritiskajo na steno ven in s tem potiskajo kri proti srcu.¹² Drugi, manj učinkoviti mehanizem je mehanizem arterijske črpalke oz. t. i. arteriovenska sklopitev (»coupling«), ki



Slika 1: Shematski prikaz zgradbe venskega sistema spodnjega uda. Safenska vena (1), dodatna safenska vena (2), globoki veni (3), neposredna prebodna vena (4), posredna prebodna vena (5), povezovalna vena (6). Usnjica (dermis) (D), mišična fascija (Mf), safenska fascija (Sf), mišica (M), povrhnja loža (Sc), globoka loža (Dc), safenska loža (Sc).

deluje v venah majhnega in srednjega premera, kjer veni običajno v paru spremljata istoimensko arterijo v skupni vezivni ovojnici. Pritisk arterijskega pulza oži svetlino obeh spremljajočih ven in tako na podoben način kot mišična črpalka potiska vensko kri proti srcu. Tretji mehanizem, ki olajša odtekanje venske krvi, je negativni tlak, ki nastaja v prsnem košu med vdihavanjem zraka. Učinkovitost vseh treh mehanizmov izboljšujejo venske zaklopke, ki preprečujejo povratni tok krvi.

Povrhnje vene spodnjih udov

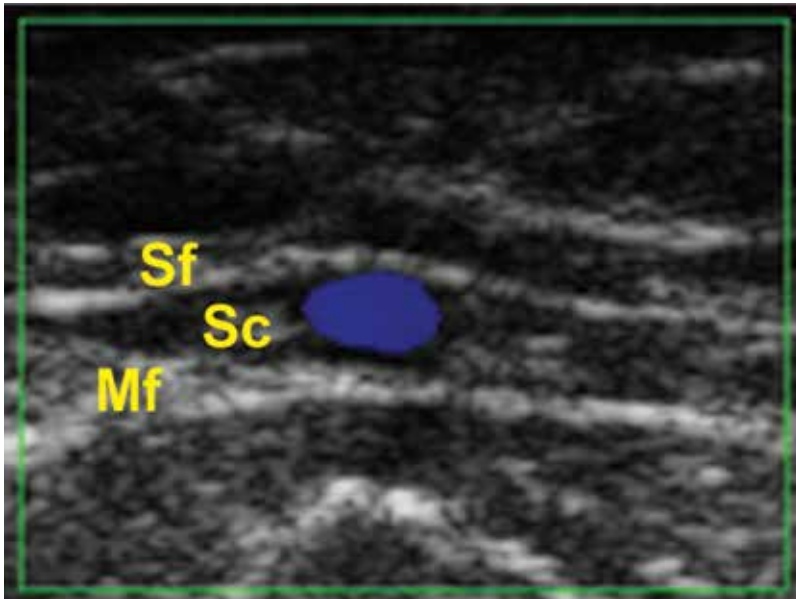
Povrhnje vene spodnjega uda (*venae superficiales membri inferioris*) tvorijo bogato mrežo naključno potekajočih žil. Kljub nestalnemu poteku jih lahko razdelimo na tri sisteme: *sistem velike safenske vene*, *sistem male safenske vene* in *lateralni venski sistem*. Vsi trije sistemi so med seboj povezani s številnimi povezovalnimi venami, z globokimi venami pa jih povezuje sistem prebodnih ven.

Povrhnje vene potekajo v podkožju, med usnjico in mišično fascijo, v t. i. povrhnji loži (*compartimentum superficiale*). Ker so nad mišično fascijo spodnjega uda, jih imenujemo tudi ektrafascijske vene. Večina teh ven je v povrhnjem delu podkožja. Izjemi sta velika in mala safenska vena, ki potekata globlje, v t. i. safenski loži (*compartimentum*

saphenum) (Slika 1).^{4,5} Safensko ložo v globini omejuje mišična fascija, na površju pa safenska fascija – zgoščena plast podkožnega rahlega veziva in maščevja, ki jo dobro vidimo pri ultrazvočni preiskavi ven (Slika 2). Safensko fascijo so odkrili in poimenovali šele po začetku uporabe ultrazvoka, zato je starejši anatomski učbeniki ne omenjajo.

Izvor imena safenskih ven ni povsem jasen. V literaturi pogosto omenjajo, da njuno ime izvira iz grščine: grška beseda *safaina* namreč pomeni *očitna, jasna*.¹³ Tudi Slovenski medicinski slovar povzema morebitni grški izvor besede *saphenous* in izraz *safenski* razlaga kot »tisti, ki je dobro viden skozi kožo«. ¹⁰ Če upoštevamo anatomski potek safenskih ven, se zdi bolj ustrezna druga razlaga, po kateri njuno ime izhaja iz arabske besede *el safin*, ki pomeni *prikrit, zakrit, skrit*.^{13,14} V prid tej razlagi govori tudi dejstvo, da stari Grki, ki so poznali le distalni del safenske vene nad gležnjem, imena *safaina* sploh niso uporabljali; to veno so imenovali *spurites flebs*, kar pomeni *gleženjska vena*. Arabski zdravniki, ki so v terapevtske namene puščali kri (*flebotomija*) in so dobro poznali anatomijo povrhnjih ven, so ime *el safin* uporabljali za proksimalni, skriti del safenske vene, ki ni bil primeren za flebotomijo.¹³

Povrhnje vene spodnjega uda se pričnejo iz dveh razvejanih venskih pletežev – dorzalnega in plantarnega venskega pleteža stopala (*rete venosum dorsale pedis* in *rete venosum plantare pedis*). Vanju se vlija kri iz plantarnih in dorzalnih metatarzalnih ven (*venae metatarsae plantares et dorsales*), ki drenirajo kri iz plantarnih in dorzalnih digitalnih ven (*venae digitales plantares et dorsales pedis*). Dorzalni in plantarni venski sistem anastomozirata preko kratkih interkapitularnih ven (*venae intercapitulares pedis*). Dorzalni venski pletež oblikuje močno povrhnjo veno, imenovano dorzalni venski lok stopala (*arcus venosus dorsalis pedis*), ki poteka v loku čez nart. Na medialni strani tega loka se oblikuje velika safenska vena, na lateralni pa mala safenska vena.¹⁵



Slika 2: Ultrazvočna slika safenske lože s safensko veno (modra). Safenska loža (Sc), safenska fascija (Sf), mišična fascija (Mf).

Sistem velike safenske vene

Velika safenska vena (*vena saphena magna*, »great saphenous vein«, GSV) je najdaljša vena v telesu in poteka od medialnega roba stopala do dimelj (Slika 3).

Nastane iz medialne marginalne vene (*vena marginalis medialis*), ki se oblikuje iz dorzalnega venskega loka stopala na medialni strani stopala. Dorzalni venski lok stopala in medialna marginalna vena ležita v stopalnem podaljšku safenske lože⁴. Ob medialnem gležnju sta še dva venska prepleta, petni – *kalkanearni* in gleženjski – *maleolarni*, ki odvajata kri iz podplata, narta in medialnega roba stopala. Njune odvodne vene se združujejo v medialno maleolarno veno (*vena malleolaris medialis*). Medialna marginalna vena in medialna maleolarna vena se pred medialnim gležnjem združita v veliko safensko veno, ki nato preko medialne površine golenice zavije navzad in se po posteromedialni strani goleni vzpenja do kolena. Na kolenu poteka za medialnima kondiloma golenice in stegenice. Tu jo spremlja safenski živec (*nervus saphenus*). Ob mišici sartorius preide na sprednjo stran stegna in se nato po anteromedialni strani vzpenja do zgornjega dela femoralnega trikotnika, kjer skozi odprtino v mišični fasciji (*hiatus saphenus*) vstopa v femoralni kanal in se vlija v skupno femoralno veno (*vena femoralis communis*, »common femoral vein«).

Safenofemoralno ustje ali stik (*junctio saphenofemoralis*, »saphenofemoral junction«) je na zgornji medialni strani stegna, nekaj centimetrov pod sramnično grčico.^{4,5,15}

Velika safenska vena je široka 3 do 4 mm in ima 10 do 20 zaklopk, večina jih je pod kolonom. Najbolj proksimalno zaklopko, ki leži tik pred safenofemoralnim ustjem, imenujemo končna ali terminalna zaklopka (*valvula terminalis*, »terminal valve«). Prvo njej najbližjo zaklopko, ki je običajno 3 do 5 cm distalneje, imenujemo preterminalna zaklopka (*valvula preterminalis*, »preterminal valve«).^{16,17} Pri približno 20 % ljudi najdemo na samem vtočišču velike safenske vene v skupno femoralno veno ostialno zaklopko (*valvula ostialis*). Te zaklopke nova terminologija ne omenja, vendar velja opozoriti na dejstvo, da obstaja in je ne smemo zamenjati za terminalno zaklopko.¹⁸

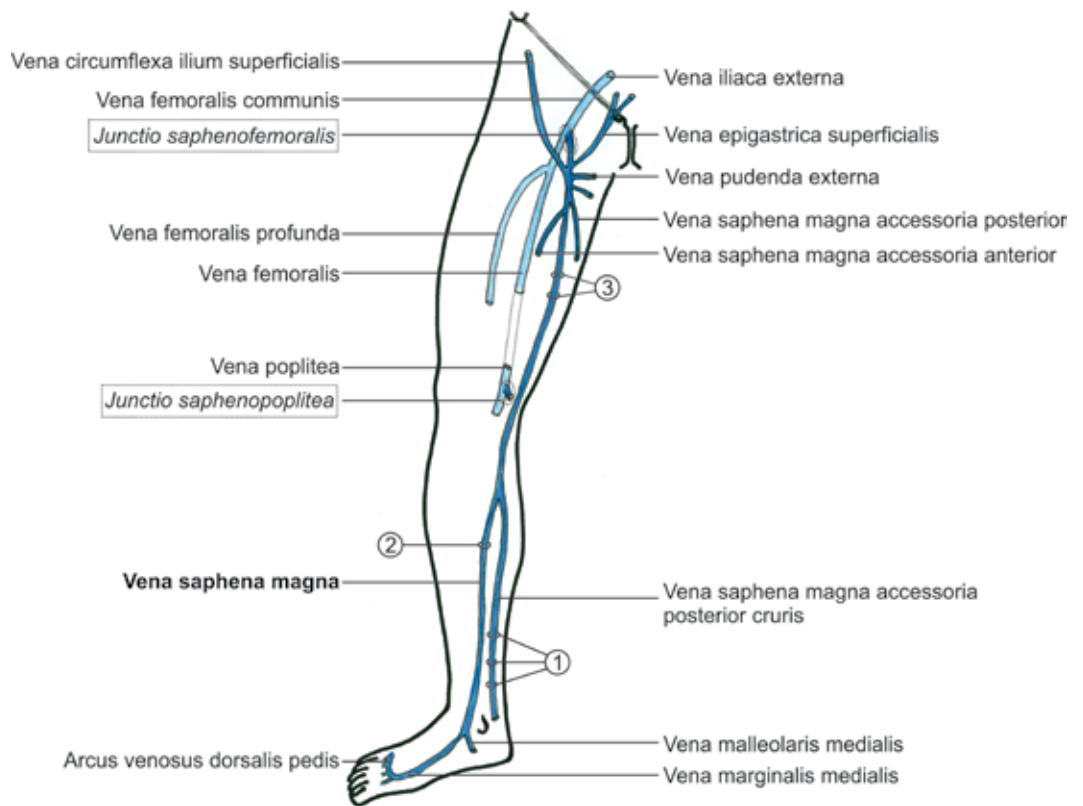
Odsek velike safenske vene med terminalno in preterminalno zaklopko imenujemo stečišče povrhnjih ingvinalnih ven (*confluent venosus subinguinalis*, »confluence of superficial inguinal veins«).^{4,5} Vanj se stekajo povrhnje vene ingvinalne regije: povrhnja epigastrična vena (*vena epigastrica superficialis*), povrhnja cirkumfleksna iliakalna vena (*vena circumflexa ilium superficialis*), zunanja povrhnja pudendalna vena (*vena pudenda externa*), sprednja in zadnja akcesorna velika safenska vena (*vena saphena magna accessoria anterior* in *posterior*) ter sprednja cirkumfleksna femoralna vena (*vena circumflexa femoris anterior*). Nemški anatomi za ta predel uporabljajo izraz »*Venenstern unter dem Leistenband*« – venska zvezda pod dimeljsko vezjo.¹⁷

V redkih primerih (pri 1–2 % ljudi) je velika safenska vena dvojna.²⁰

Velika safenska vena ima številne in zelo raznolike pritoke, ki potekajo večinoma nad safensko fascijo.^{4,5} Le nekaj pritokov je stalnih in imajo svoja imena:

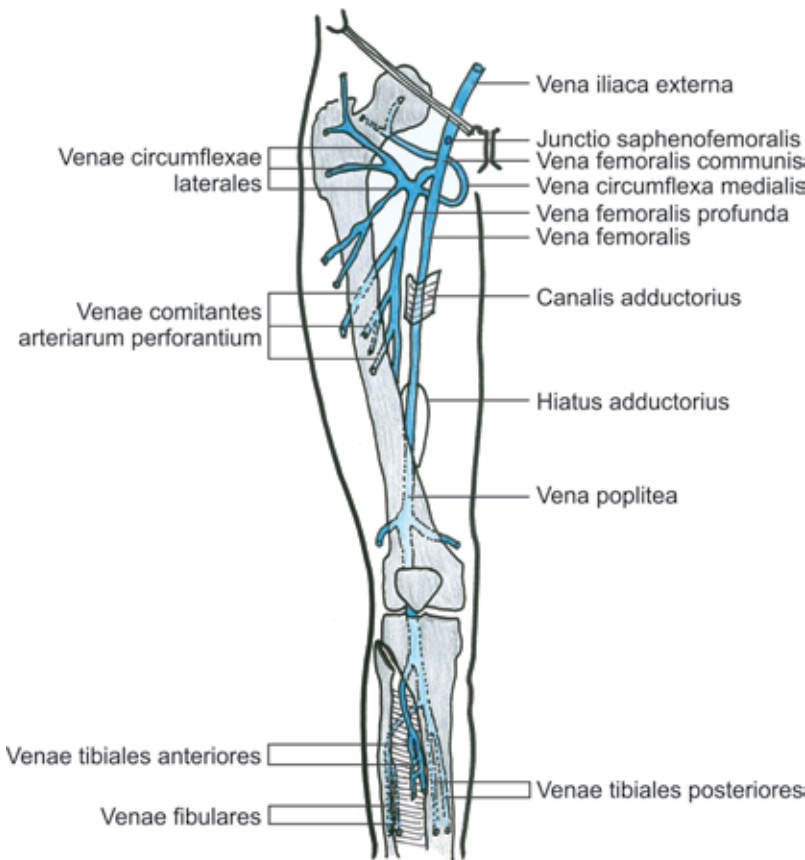
- Sprednja akcesorna velika safenska vena (*vena saphena magna accessoria anterior*, »anterior accessory great saphenous vein«) je vsaka dodatna povrhnja vena, ki poteka po sprednji strani spodnjega uda, vzporedno z veliko safensko veno. Običajno sta to sprednja akcesorna velika safenska vena goleni (»*anterior accessory*

Slika 3: Velika safenska vena in topografija nekaterih značilnih skupin prebodnih ven. Venae perforantes tibiales posteriores (inferior, media, superior (prej Cockettove prebodne vene I, II, III)) (1), vena perforans cruris paratibialis superior (2), venae perforantes canalis adductorii (3).



great saphenous vein of leg»), ki prečka sprednji medialni rob goleni in se v veliko safensko veno vlije tik pod kolonom, ter sprednja akcesorna velika safenska vena stegna (»anterior accessory great saphenous vein of thigh«), ki za razliko od ostalih pritokov velike safenske vene poteka globlje, v safenskem prostoru, in zbira kri iz sprednje in lateralne strani stegna.

- Zadnja akcesorna velika safenska vena (*vena saphena magna accessoria posterior*, »posterior accessory great saphenous vein«) je vsaka vena, ki poteka po zadnji strani spodnjega uda, vzporedno z veliko safensko veno. Zadnja akcesorna velika safenska vena goleni (»posterior accessory great saphenous vein of leg«, imenovana tudi »posterior arch vein«) se izza medialnega gležnja vzpne na posteromedialno stran goleni in se v višini kolena vlije v veliko safensko veno. To veno je prvi narisal Leonardo da Vinci, zato jo kliniki imenujejo tudi Leonardova vena.¹⁵ Zadnja akcesorna velika safenska vena stegna (»posterior accessory great saphenous vein of thigh«) zbira kri iz zadnje in medialne strani stegna.
- Povrhnja akcesorna velika safenska vena (*vena saphena magna accessoria superficialis*, »superficial accessory great saphenous vein«) je vsaka dodatna vena, ki na stegnu ali goleni poteka vzporedno z veliko safensko veno, a je nad safensko fascijo.
- Sprednja stegenska cirkumfleksna vena (*vena circumflexa femoris anterior*, »anterior thigh circumflex vein«) se vzpenja poševno po sprednji strani stegna in zbira kri iz sprednje in lateralne strani stegna. V veliko safensko veno se lahko vlije neposredno ali posredno preko sprednje akcesorne velike safenske vene.
- Zadnja stegenska cirkumfleksna vena (*vena circumflexa femoris posterior*, »posterior thigh circumflex vein«) se vzpenja poševno po zadnji strani stegna in zbira kri iz zadnje in medialne strani stegna. V veliko safensko veno se vlije neposredno ali preko zadnje akcesorne velike safenske vene.
- Sprednja in zadnja stegenska akcesorna velika safenska vena sta lahko zelo močni veni, zato ju lahko zamenjamo z glavnim deblom velike safenske vene.



Slika 4: Globoke vene stegna in goleni.

Sistem male safenske vene

Mala safenska vena (*vena saphena parva*, »small saphenous vein«, SSV) poteka zadaj po sredini goleni od lateralnega roba stopala do podkolenske kotanje.

Nastane na lateralni strani dorzalnega venskega loka stopala in poteka ob lateralnem robu stopala kot lateralna marginalna vena (*vena marginalis lateralis*), ki tako kot medialna marginalna vena leži v stopalnem podaljšku safenske lože.⁴ Za lateralnim gležnjem se ob lateralnem robu Ahilove tetive vzpne na golen. V spodnji tretjini goleni poteka v safenskem prostoru tik nad mišično fascijo, kjer jo spremlja suralni živec (*nervus suralis*).¹⁵ V sredini goleni predre mišično fascijo in zavije med medialno in lateralno glavo mišice gastrocnemius. V podkolenski kotanji, 4 do 6 cm proksimalno od kolenskega pregiba se preko safenopoplitealnega ustja (*junctio saphenopoplitea*, »saphenopopliteal junction«) vlija v poplitealno veno (*vena poplitea*, »popliteal vein«).

Premer male safenske vene je 3 mm, običajno ima 7 do 13 zaklopk. Najbolj proksi-

malna zaklopka, ki je v končnem delu male safenske vene tik pred safenopoplitealnim ustjem, se imenuje terminalna zaklopka (*valvula terminalis*, »terminal valve«), prva njej najbližja zaklopka pa preterminalna zaklopka (*valvula preterminalis*, »preterminal valve«).^{16,17}

Mala safenska vena se pogosto nadaljuje navzgor na stegno, v žleb med mišicama biceps femoris in semimembranosus. Podaljšek male safenske vene na stegnu imenujemo kranialni podaljšek male safenske vene (*extensio cranialis venae saphenae parvae*, *cranial extension of small saphenous vein*«), prej tudi femoropoplitealna vena. Anastomozira lahko s spodnjo glutealno veno ali s perforantnimi venami stegna. Kadar preko zadnje stegenske cirkumfleksne vene anastomozira z veliko safensko veno, ga imenujemo Giacominijeva vena.^{11,20}

Povrhnja akcesorna mala safenska vena (*vena saphena parva accesoria superficialis*, »superficial accessory small saphenous vein«) poteka vzporedno z malo safensko veno, a bolj površinsko, nad safensko fascijo. Vlija se v proksimalni odsek male safenske vene.

Sistema velike in male safenske vene povezuje ena ali več intersafenskih ven (*venae intersaphenae*, »intersaphenous veins«), ki potekajo poševno prek goleni, kadar je prisoten kranialni podaljšek male safenske vene pa tudi poševno prek stegna (Giacominijeva vena²⁰).

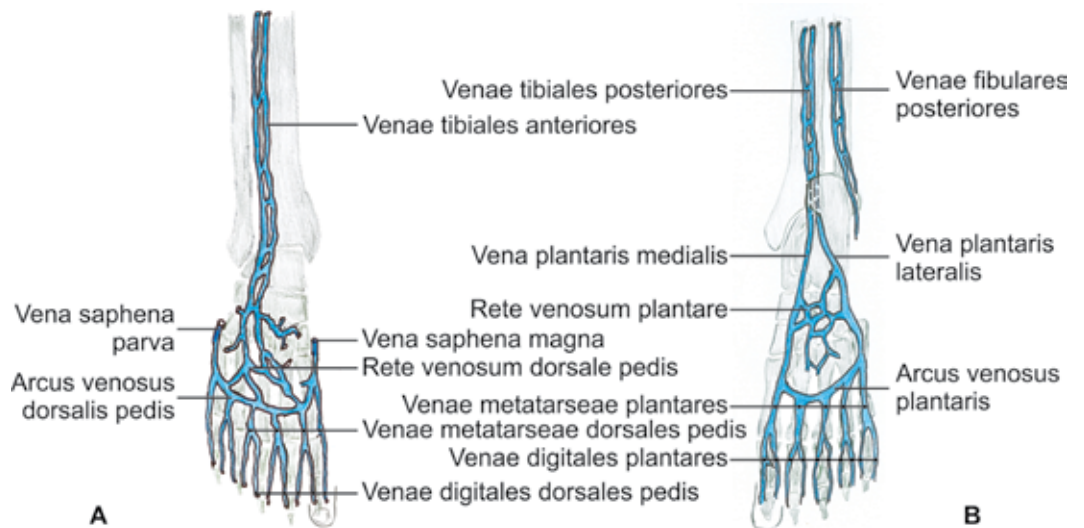
Lateralni venski sistem spodnjega uda

Lateralni venski sistem spodnjega uda (*systema venosum laterale membri inferioris*, »lateral venous system«) leži na lateralni strani stegna in goleni.²¹ Kri običajno teče iz proksimalnega, stegenskega dela lateralnega venskega sistema navzdol proti kolenu in se tu preko prebodnih ven vlija v globoke vene.

Globoke vene spodnjih udov

Sistem globokih ven spodnjega uda (*venae profundae membri inferioris*) se prične v stopalu. V literaturi anatomijo ven stopala različno opisujejo. Terminologia anatomica²

Slika 5: Globoke vene stopala. A – dorzalna stran, B – plantarna stran.



uvršča vse vene stopala med povrhnje vene, Caggiati in sod.^{4,5} pa ločijo povrhnji in globoki sistem. V povrhnjega uvrščajo dorzalni venski pletež, plantarni podkožni venski pletež stopala, dorzalni venski lok, povrhnje dorzalne in plantarne metatarzalne in digitalne vene ter lateralno in medialno marginalno veno. V globoki sistem pa uvrščajo plantarni venski lok (*arcus venosus plantaris*), medialno in lateralno plantarno veno (*vena plantaris medialis et lateralis*), globoke dorzalne in plantarne metatarzalne in digitalne vene in dorzalno veno stopala (*vena dorsalis pedis*).

Ob straneh plantarnega venskega loka se oblikujeta medialna in lateralna plantarna vena, ki se za medialnim gležnjem nadaljujeta v parni posteriorni tibialni veni (*venae tibiales posteriores*). Ob isoimenski arteriji se vzpenjata med mišicama tibialis posterior in soleus ter sprejemata pritoke iz mišičnih ven. Te vene prej niso imele natančnih imen, zanje se je uporabljal splošni izraz golenske vene (*venae surales*).² Nova nomenklatura jih imenuje po mišicah, iz katerih zbirajo kri. Vene iz mišice soleus so npr. soleusove vene (*venae soleales*), iz mišice gastrocnemius pa gastrocnemiusove vene (*venae gastrocnemii: venae mediales gastrocnemii, venae laterales gastrocnemii in vena intergemellaris*).⁴ Intergemelarna vena poteka med glavama mišice gastrocnemius, tik pod malo safensko veno. Anteriorni tibialni veni (*venae tibiales anteriores*) nastaneta iz dveh dorzalnih ven stopala, ko le-ti pod ekstenzijskim retinaklom preideta na sprednjo stran

goleni. Potekata po medkostni membrani v sprednji mišični loži ob istoimenski arteriji. Peronealni ali fibularni veni (*venae peroneae / fibulares*) nastaneta iz venskih prepletov ob peti in lateralnem gležnju. Potekata v zadnji mišični loži ob istoimenski arteriji pod mišico flexor hallucis longus. Peronealni veni se proksimalno vlivata v posteriorni tibialni veni. Ko se pridružita še anteriorni tibialni veni, nastane poplitealna vena (*vena poplitea*, »popliteal vein«). V podkolenski kotanji (*fossa poplitea*) poteka poplitealna vena nad poplitealno arterijo in nekoliko lateralno od nje. V poplitealno veno se vliwa mala safenska vena, ima pa tudi neposredne pritoke iz globokih ven mišic meč. V področju kolena vene ne spremljajo vej poplitealne arterije, temveč tvorijo samostojni kolenski venski preplet (*plexus venosus genicularis*, »genicular venous plexus).

Femoralna vena (*vena femoralis*) je nadaljevanje poplitealne vene, ko ta skozi adduktorni hiatus v narastišču mišice adductor magnus prestopi v adduktorni kanal. V distalnem delu kanala je sprva lateralno in za femoralno arterijo, potem ko jo križa z zadnje strani, pa poteka medialno ob njej. V kliniki se je za femoralno veno uveljavilo ime povrhnja femoralna vena (*vena femoralis superficialis*). To ime je zavajajoče in ga nova priporočila za poimenovanje ven odsvetujejo, saj gre za eno od globokih ven.⁴ Na stegnu se iz ven, ki zbirajo kri iz zadnjih in lateralnih stegenskih mišic, oblikuje globoka femoralna vena (*vena profunda femoris*, »deep femoral vein«). Ta poteka ob globoki

femoralni arteriji. Vanjo se vliva tudi kri iz ven, ki spremljajo perforantne arterije in so bile zato poimenovane perforantne vene (*venae perforantes*).² Nova nomenklatura to ime odsvetuje, saj naj bi ostal izraz perforantne – prebodne vene rezerviran le za tiste vene, ki povezujejo povrhnje vene z globokimi. Namesto tega imena priporočajo ime *venae comitantes aretriarum perforantium* – spremljajoče vene perforantne arterije⁴.

V spodnjem delu femoralnega trikotnika, 8 do 9 cm izpod dimeljske vezi, se femoralna vena po izstopu iz adduktornega kanala združi z globoko femoralno veno v novoimenovano skupno femoralno veno (*vena femoralis communis, common femoral vein*).^{4,5} Skupna femoralna vena poteka v femoralnem trikotniku medialno ob istoimenski arteriji navzgor proti dimeljski vezi, kjer se ob prestopu skozi žilno lakuno preimenuje v zunanjo iliakalno veno (*vena iliaca externa*). V skupno femoralno veno se vlivajo velika safenska vena ter lateralna in medialna cirkumfleksna femoralna vena (*vena circumflexa femoris lateralis et medialis*), ki zbirata kri iz sprednjih stegenskih mišic.

Prebodne vene spodnjih udov

Povrhnji in globoki sistem ven povezujejo številne kratke prebodne ali perforantne vene (*venae perforantes*), ki prebadajo mišično fascijo (Slika 1). Prebodne vene so kratke, imajo tanko steno in 1 do 4 zaklopke, ki usmerjajo kri iz povrhnjih v globoke vene. Vanje se vlivajo še mišične vene, zato se njihova svetlina proti globini širi. Anatomsko ločimo neposredne in posredne prebodne vene. Neposredne povezujejo velike vene povrhnjega in globokega sistema in so predvsem v sistemu velike safenske vene. Posredne se najprej združijo z mišičnimi venami in se šele nato vlivajo v vene globokega sistema in so predvsem v sistemu male safenske vene.

Vseh prebodnih ven je približno 150. Čeprav je njihova lega zelo raznolika, je vzorec njihove razporeditve predvidljiv. Kliniki prebodne vene pogosto imenujejo po avtorjih, ki so jih prvi opisali, vendar je imenovanje ven po njihovi umeščenosti bolj smiselno in pregledno. Tako po novi terminologiji

ločimo pet skupin prebodnih ven spodnjega uda:^{4,5,11}

- Prebodne vene stopala (*venae perforantes pedis, »foot perforators«*): medialne, lateralne, dorzalne in plantarne.
- Prebodne vene gležnja (*venae perforantes tarsales seu malleolares, »ankle perforators«*): medialne, lateralne in anteriorne.
- Prebodne vene goleni (*venae perforantes cruris, »leg perforators«*): medialne (paratibialne in posteriorne – spodnje, srednje in zgornje), lateralne, anteriorne in posteriorne (gastroknemiusove, intergemenarne in paraahilarne).
- Prebodne vene kolena (*venae perforantes genus, »knee perforators«*): medialne, lateralne, suprapatelarne, infrapatelarne in poplitealne.
- Prebodne vene stegna (*venae perforantes femoris, »thigh perforators«*): medialne (proksimalne in distalne), lateralne, anteriorne, posteriorne (posteromedialne, ishiadične in posterolateralne) in pudendalne.

Med stopalnimi prebodnimi venami je široka in dokaj stalna prebodna vena v prvem metatarzalnem prostoru, ki povezuje povrhnji dorzalni venski lok z globokimi venami stopala.⁴

Med golenskimi prebodnimi venami je najpomembnejša medialna skupina prebodnih ven, ki jo lahko razdelimo v dve podskupini: posteriorno in paratibialno. Posteriorne medialne golenske prebodne vene povezujejo povrhnjo zadnjo akcesorno veliko safensko veno goleni s posteriornima tibialnima venama. Običajno so v treh višinah. Kliniki jih imenujejo Cockettove prebodne vene I, II in III (oštevilčene od spodaj navzgor), vendar nova nomenklatura to poimenovanje odsvetuje. Spodnja posteriorna medialna golenska prebodna vena (prej Cockettova prebodna vena I) je tik za medialnim gležnjem, srednja (prej Cockettova prebodna vena II) je nekaj centimetrov višje, zgornja (prej Cockettova vena III) pa je v višini sredine goleni, tik za tipnim robom golenice. Paratibialne medialne golenske prebodne vene povezujejo glavno deblo velike safenske vene s posteriornima tibialnima venama. Najvišje ležeča paratibialna vena, ki poteka v višini prirastišča mišice

quadriceps, povezuje veliko safensko veno s poplitealno in je med kliniki znana kot Boydova prebodna vena.

V medialno skupino stegenskih prebodnih ven sodijo prebodne vene adduktornega kanala (prej Doddove, tudi Hunterjeve vene), ki povezujejo veliko safensko veno (ali njene pritoke) s femoralno veno, in ingvinalne prebodne vene, ki povezujejo veliko safensko veno (ali njene pritoke) s skupno femoralno veno.

Zaključek

Nova terminologija ven spodnjih udov uvaja smiselna in pregledna imena. Kljub velikemu napredku pri poimenovanju ven pa nekaj nedoslednosti še vedno ostaja. Tako ni jasna ločitev med povrhnjo akcesorno veliko safensko veno ter sprednjo ali zadnjo akcesorno veliko safensko veno. Vse te vene lahko potekajo vzporedno z veliko safensko

veno in so, razen sprednje akcesorne velike safenske vene, zunaj safenskega prostora.

Medtem ko se nova imena že uspešno uporabljajo med flebologi in radiologi, pa svetovni anatomske učbeniki, izdani po letu 2002, še vedno uporabljajo staro nomenklaturu.^{12,15} V slovenskem prostoru pri imenovanju ven zaradi različnih prevodov latinskih ali angleških imen nastaja še dodatna zmeda. Za lažji pregled nad še ne povsem ustaljenimi imeni ven so v posebni preglednici zbrana nova latinska, slovenska in angleška imena nekaterih klinično pomembnih ven spodnjega uda in primerjana z njihovimi starimi imeni (Tabela 1).

Namen članka je prispevati k jasnemu in enotnemu poimenovanju ven spodnjih udov v slovenskem prostoru, ki bi olajšalo sporazumevanje ne le zdravnikom, ki se srečujejo z zdravljenjem venskih bolezni, ampak vsem, ki se v teoriji in praksi srečujejo z izrazoslovjem ven spodnjih udov.

Tabela 1: Primerjava novih in starih imen nekaterih klinično pomembnih ven spodnjega uda.

Nova – veljavna imena	Stara – opuščena imena
vena saphena magna velika safenska vena	velika vena safena, dolga-, večja-
vena saphena parva mala safenska vena	mala vena saphena
vena saphena magna accessoria posterior cruris zadnja dodatna velika safenska vena goleni	Leonardova vena
vena femoralis* femoralna vena <i>*(distalni odsek femoralne vene – od adduktornega hiatusa do združitve z globoko femoralno veno)</i>	vena femoralis superficialis povrhnja femoralna/stegenska vena
vena femoralis communis* skupna femoralna vena <i>*(proksimalni odsek femoralne vene od združitve z globoko femoralno veno do dimeljske vezi)</i>	vena femoralis femoralna vena
venae perforantes cruris paratibiales inferior et media spodnja in srednja paratibialna prebodna vena goleni	Shermanovi prebodni veni
vena perforans cruris paratibialis superior zgornja paratibialna prebodna vena goleni	Boydova prebodna vena
venae perforantes tibiales posteriores (inferior media, superior) posterioorne tibialne prebodne vene (spodnja, srednja in zgornja)	Cockettove prebodne vene (I. II. III.)
venae perforantes canalis adductorii prebodne vene adduktornega kanala	Doddove (Hunterjeve) prebodne vene
confluens venosus subinguinalis stečišče povrhnjih subingvinalnih ven	Crosse, Cockettova venska zvezda, vene safenofemoralnega stika.

Zahvala

Avtorici se zahvaljujeva mag. Vinku Bocu, specialistu interne medicine z oddelka za žilne bolezni, in asist. dr. Larisi Stojanovič, specialistki dermatovenerologije za skrben pregled besedila. Milanu Števcu se zahvaljujeva za tehnično opremo slik.

Literatura

- Nomina Anatomica. Wikipedia (cited Jan 28 2012) Available from: http://en.wikipedia.org/wiki/Nomina_Anatomica
- Federal International Committee for Anatomical Terminology. Terminologia Anatomica. Stuttgart: Thieme; 1998.
- International Federation of Associations of Anatomists. (cited Jan 28 2012) Available from: <http://www.unifr.ch/ifaa/>
- Caggiati A, Bergan JJ, Gloviczki P, Jantent G, Wendell-Smith CP, Partsch H. Nomenclature of the veins of the lower limbs. An international interdisciplinary consensus statement. *J Vasc Surg* 2002; 36: 416–22.
- Caggiati A, Bergan JJ, Gloviczki P, Eklof B, Allegra C, Partsch H. International Interdisciplinary Consensus Committee on Venous Anatomical Terminology. Nomenclature of the veins of the lower limb: extensions, refinements, and clinical application. *J Vasc Surg* 2005; 41: 719–24.
- Kobe V, Dekleva A, Lenart IF, Širca A, Velepčič M. Anatomija Skripta za študente, III del. 4th ed. Ljubljana: Medicinska fakulteta Univerze v Ljubljani; 2010.
- Štiblar Martinčič D, Cör A, Cvetko E, Marš T, Legan M. Anatomija, histologija, fiziologija. 2nd ed. Ljubljana: Medicinska fakulteta; 2008.
- Dahmane R. Ilustrirana anatomija. 2nd ed. Ljubljana: Tehniška založba Slovenije; 2005.
- Širca A. Kako pisati anatomske strokovne izraze v slovenskih besedilih. *Med Razgl* 1993; 32: 657–64.
- Kališnik M. Slovenski medicinski e-slovar. 2. izd. Ljubljana: Univerza v Ljubljani, Medicinska fakulteta, Lek d.d.; 2002
- Mozes G, Gloviczki P. New discoveries in anatomy and new terminology of leg veins: clinical implications. *Vasc Endovascular Surg* 2004; 38: 367–74.
- Moore KL, Dalley AF, Agur AMR. Clinically oriented Anatomy. Philadelphia, Baltimore, New York London, Oxford, Buenos Aires, Hong Kong, Sydney, Toronto: Lippincott Williams and Wilkins; 2010.
- Caggiati A, Bergan JJ. The saphenous vein. Derivation of its name and its relevant anatomy. *J Vasc Surg* 2002; 53: 172–5.
- Košir A. Nomina anatomica po naše. Ljubljana: Univerza v Ljubljani, Medicinska fakulteta; 1966.
- Standring S, et al. Gray's anatomy. The anatomical basis of clinical practice. Edinburgh, London, New York, Oxford, Philadelphia, St Louis, Sydney, Toronto: Elsevier Churchill Livingstone; 2005.
- Caggiati A. Fascial relations and structure of the tributaries of the saphenous veins. *Surg Radiol Anat* 2000; 22: 191–6.
- Staubesand J, Steel F, Li Y. The official nomenclature of the superficial veins of the lower limb: a case for revision. *Clin Anat* 1995; 8: 426–8.
- Tasch C, Brenner E. The ostial valve of the great saphenous vein. *Phlebology* 2011. [Epub ahead of print].
- Kockaert M, de Roos KP, van Dijk L, Nijsten T, Neumann M. Duplication of the great saphenous vein: a definition problem and implications for therapy. *Dermatol Surg*. 2012; 38: 77–82.
- Cavezzi A, Labropoulos N, Partsch H, Ricci S, Caggiati A, Myers K, Nicolaides A, Smith PC. Duplex ultrasound investigation of the veins in chronic venous disease of the lower limbs–UIP consensus document. Part II. Anatomy. *Eur J Vasc Endovasc Surg* 2006; 31: 288–99.
- Kachlik D, Pechacek V, Musil V, Baca V. Information on the changes in the revised anatomical nomenclature of the lower limb veins. *Biomed Pap Med Fac Univ Palacky Olomouc Czech Repub* 2010; 154: 93–7.