

Strokovni prispevek/Professional article

MREŽNA KRPA ZA KOREKCIJO VELIKE REKTOKELE: PRVE IZKUŠNJE

MESH PATCH FOR CORRECTION OF LARGE RECTOCELE: FIRST EXPERIENCE

Marijan Lužnik

Ginekološko-porodniški oddelek, Splošna bolnišnica, Gosposvetska 3, 2380 Slovenj Gradec

 Prispelo 2001-04-17, sprejeto 2001-09-03; ZDRAV VESTN 2002; 71: 23-6

Ključne besede: *zdrs zadnje vaginalne stene; defekt rektovaginalnega septuma; operativna korekcija; mrežna krpa; ano-rektalni simptomi*

Izvleček – Izhodišča. Namen članka je prikazati anatomske in funkcionalne rezultate operativne korekcije velike rektokele z uporabo mrežne krpe.

Metode. Od julija 2000 do februarja 2001 smo na Ginekološko-porodniškem oddelku Splošne bolnišnice Slovenj Gradec opravili pet korekcij velike rektokele z uporabo mrežne krpe. Pred- in pooperativni nožnični status smo opisali s standardizirano oceno POP-Q (Pelvic Organ Prolapse Quantitation). Kot veliko rektokelo smo opredelili zdrs zadnje stene nožnice, ki se je ujema s POP-Q stopnjo III. Z vprašalnikom o spremljajočih simptomih (pelvična bolečina, tenezmi, otežena defekacija, nehotno uhajanje vetrov in blata) in o spolni dejavnosti smo ocenili funkcionalno stanje pred operacijo in po njej. Mrežno krpo (Prolene®) primerne velikosti smo uporabili kot »zaplato« za okvaro v rektovaginalnem septumu. Operacija je bila ali ponovna ali prva korekcija zdrs zadnje nožnične stene, lahko samostojna ali združena z drugo ginekološko operacijo, kot na primer s histerektomijo ali s TVT (Tension free Vaginal Tape).

Rezultati. Zdrs zadnje nožnične stene smo pri vseh operiranih v celoti odpravili tako, da je bila statika nožnice po operaciji ocenjena s stopnjo 0 po standardizirani POP-Q. Odpravljeni so bili anorektalni simptomi. Koitiranje je bilo neovirano.

Zaključki. Glede na prve kratkoročne rezultate je uporaba mrežne krpe koristna pri korekciji velike motnje v statiki zadnje nožnične stene in odpravi simptomov, ki jo je ta motnja povzročala. Hkrati ta izvirna operativna metoda omogoča, da ohranimo primeren volumen nožnice za neovirane spolne odnose.

Uvod

Pri podpori medeničnih organov sodelujejo kosti, mišice, živci in vezivne strukture medenice. Primerna podpora medeničnim organom in njihovo normalno delovanje sta kompleksno povezani (1). Popuščanje medeničnega dna se kaže z znaki motene pelvične podpore kot zdrs sprednje in/ali zadnje stene ter vrha nožnice oziroma kot uterovaginalni zdrs različne stopnje. Vse oblike motene pelvične podpore

Key words: *posterior vaginal prolapse; rectovaginal septum defects; surgical repair; mesh patch; ano-rectal symptoms*

Abstract – Background. The purpose of this article is to show anatomical and functional results of surgical repair with mesh patch of large rectocele.

Methods. From July 2000 to February 2001 five surgical repairs of large rectocele with mesh patch were performed at the Department of Gynecology and Obstetrics of General Hospital Slovenj Gradec. The pre- and postoperative evaluation of vaginal status was made by the Pelvic Organ Prolapse Quantitation (POP-Q) system. Posterior vaginal prolapses, with the stage III by POP-Q were defined as large rectocele. The pre- and postoperative functional status was made by questionnaire of accompanying symptoms (pelvic pain, tenesmus, difficult defecation, incontinence of gas and liquid stool) and of sexual function. Mesh patch (Prolene®) of appropriate size was used as a plug for defect in rectovaginal septum. The procedure was either the second or the first correction of the posterior vaginal prolapse, it was unconnected or connected with other gynecological surgical repair, for instance with hysterectomy or with TVT (Tension free Vaginal Tape).

Results. Posterior vaginal prolapse was abolished by that surgical procedure and in all five cases the vaginal status was valued as stage 0 by POP-Q. The anorectal symptoms disappeared and the sexual function was unimpeded.

Conclusions. Regarding to first short-term results the mesh patch for correction of large defect in static of posterior vaginal wall and for the relief of its symptoms proved to be successful. At the same time this innovative surgical procedure makes it possible to preserve appropriate volume of vagina for unimpeded sexual function.

lahko primerjamo s hernijami. Čeprav razen pri enterokeli drugod ni zajeta protruzija peritonealne vreče z intraabdominalno vsebino, gre dejansko v vseh primerih za okvaro v kontinuiteti podpornih vezivnih struktur nožnice (cistokela in/ali rektokela) in/ali za okvaro v lateralni pritrditvi in apikalni suspenziji nožnice in uterusa oziroma vrha nožničnega krna pri stanjih po histerektomiji (2). Tudi dinamika porušene pelvične podpore je nadvse podobna poteku, ki ga poznamo pri kilah. Spemembe so ali stabilne ali se pa večajo. Pri

veliki rektokeli je okvara rektovaginalnega septuma obsežna (3), pogosto tako, da se s klasičnim operativnim pristopom ne da zadovoljivo korigirati in odpraviti rektalno-analni simptomi, ne da bi pri tem močno zmanjšali volumen nožnice (4). Predvidevali smo, da bi lahko podobno kot pri hernioplastikah z izvirno uporabo polipropilenske mrežne krpe v rektovaginalnem septumu uspešno popravili motnjo v porušeni statiki zadnje nožnične stene in odpravili njene simptome, bolnica pa bi po operaciji ohranila oziroma izboljšala možnost za spolne odnose.

Bolnice in metode dela

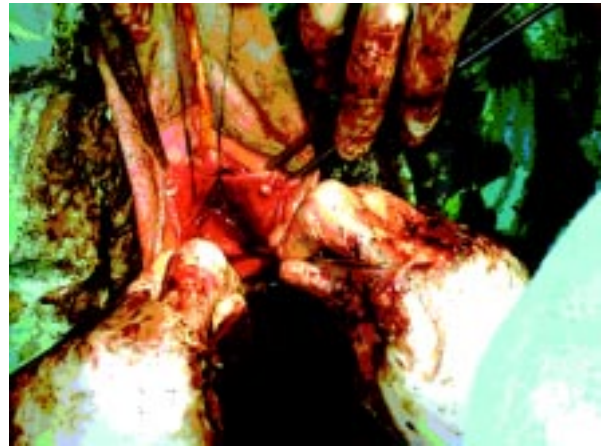Od julija 2000 do februarja 2001 smo na Ginekološko-porodniškem oddelku Splošne bolnišnice Slovenj Gradec opravili pet korekcij velike rektokele z uporabo mrežne krpe (Prolene® mesh). Pri vseh petih bolnicah smo pred- in pooperativno opisali nožnični status s standardizirano oceno POP-Q (Pelvic Organ Prolapse Quantitation) (5) (tab. 1). Kriterij za izbor v skupino je bila velika rektokela, ki smo jo s kliničnim pregledom opredelili kot zdrs zadnje stene nožnice, ki se je ujemal po POP-Q z zdrsom III. stopnje (tab. 1). Maksimalni zdrs zadnje nožnične stene smo dosegli z napenjanjem bolnice v polsedecem položaju in z digitalnim rektalnim pregledom. Maksimalno izbočenje zadnje nožnične stene skozi himenalni obroč je bolnica vedno potrdila glede na največje izbočenje, ki ga je ob naporu imela doma. Operiranke so bile stare povprečno 60,6 leta (rang od 50 do 68, mediana 64 let). Z vprašalnikom o spremljajočih simptomih (pelvična bolečina, tenezmi, otežena defekacija, nehotno uhajanje vetrov in blata) in o spolni dejavnosti smo ocenili funkcionalno stanje pred in po operaciji.

Kirurška tehnika

Na vrhu zadnje nožnične stene, ki je pri treh bolnicah ustrezal brazgotini na vrhu nožnice po totalni histerektomiji, smo namestili držalni šiv. S tem šivom smo označili najbolj proksimalni del zadnje nožnične stene. Pri dveh bolnicah s hkratno nožnično histerektomijo smo šiv nastavili na vrh nožnice, kjer smo sešili oba sakrouterina ligamenta. Nato smo namestili dve zobati prijemalki na rob zadnje nožnične komisure in del komisure med prijemalkama odstranili s škarjami. S škarjami smo odpreparirali nožnično steno od spodaj ležečega rektuma. Nožnično steno smo prerezali po medialni liniji od komisure proti držalnemu šivu v dolžini dveh tretjin. Lateralno in apikalno smo nato še dodatno ločili nožnično steno od rektuma vse do držalnega šiva na vrhu nožnice oziroma do roba peritoneja rektouterinega prostora (Douglas) in robov sakrouterinih ligamentov, lateralno pa do roba še ohranjene endopelvične fascije ob robu mišic levator ani. Na robove še ohranjene endopelvične fascije in sakrouterinih ligamentov smo všili 5-7 sidrnih šivov (Vicryl 2-0). Na vestibulumu nožnice smo izpreparirali obe mišici levator ani. Sledila je izdatna rektorafija z mošnjatim šivom in dodatnimi prečnimi šivi (Vicryl 2-0) (sl. 1). V to prerektalno oziroma rektovaginalno ložo smo všili s prej nastavljenimi sidrnimi šivi robove prolenske mrežne krpe primerne srčaste oblike na predvideno mesto (sl. 2, sl. 3). Nato smo nastavili tudi po dva šiva na izpreparirana dela mišic levator ani in ju sešili. Nožnično steno smo le minimalno reducirali z ekscizijo, višek smo sešili v vzdolžno vaginalno duplikaturo - gubo. V vseh primerih smo ob koncu posega nožnico zatamponirali za 24 ur.

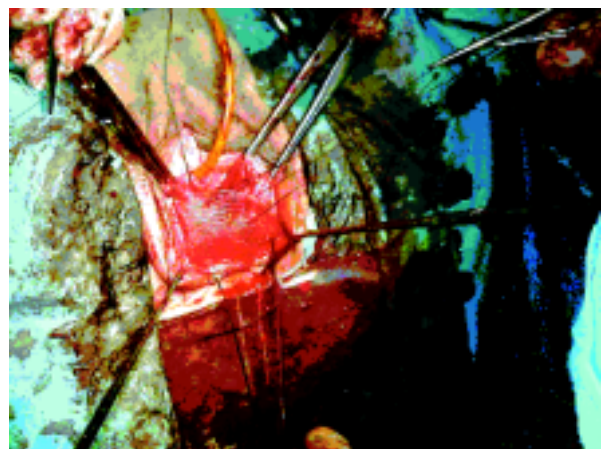
Rezultati

Ker je operacija nova, imamo za vse operiranke le rezultate pregleda, ki smo ga opravili 5 do 7 tednov po operaciji (tab. 1).



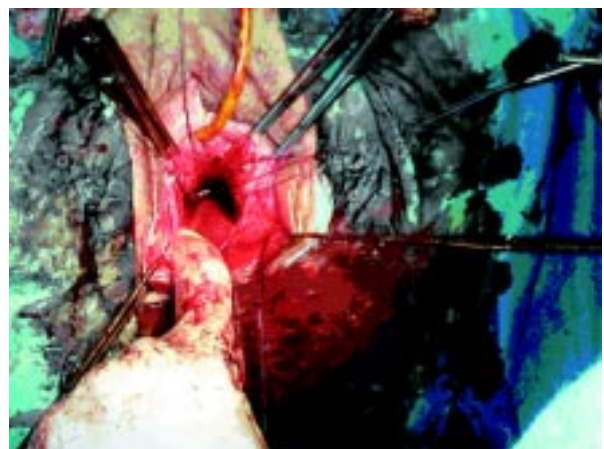
Sl. 1. Prerektalna loža s sidrnimi šivi, stanje po opravljeni rektorafiji.

Fig. 1. Prerectal loge with anchor sutures, the state by completed rectorrhaphy.



Sl. 2. Priprava mrežne krpe za namestitev v prerektalno ložo s pomočjo sidrnih šivov.

Fig. 2. Mesh patch makes ready for placing in prerectal loge by help of anchor sutures.



Sl. 3. Mrežna krpa (Prolene®), vložena v prerektalno oziroma rektovaginalno ložo.

Fig. 3. Mesh patch (Prolene®) inserted in prerectal or rectovaginal loge.

Tab. 1. I. ocena nožničnega stanja pred operacijo, II. ocena nožničnega stanja po operaciji.

Tab. 1. I The preoperative evaluation of vaginal status, II The postoperative evaluation of vaginal status.

I. ocena stanja nožnice pred operacijo I The preoperative evaluation of vaginal status										
Bolnica	Aa	Ba	C	D	Bp	Ap	tvI	gh	pb	stopnja zdrsa
U. E. 1933 (1335/00) St. p. VTU s spr. in zad. nožnična plastika	-3	-3	-5	/	+4	+2	8	4	2	III.
F. M. 1932 (3329/00) St. p. VTU s spr. in zad. nožnična plastika	-3	-3	-5	/	+3	+1	8	4	2,5	III.
H. M. 1950 (444/01) St. p. TELA z op. sec. Burch	-3	-3	-6	/	+3	+2	9	5	1	III.
O. U. 1936 (2715/00) brez poprejšnje op.	-1	-1	0	-2	+3	+3	10	5,5	1,5	III.
J. A. 1946 (3230/00) brez poprejšnje op.	-1	-1	0	-3	+2	+2	10	5	1,5	III.

II. ocena stanja nožnice po operaciji II The postoperative evaluation of vaginal status										
Bolnica	Aa	Ba	C	D	Bp	Ap	tvI	gh	pb	stopnja zdrsa
U. E. 1933 (1335/00) St. p. VTU s spr. in zad. nožnična plastika	-3	-3	-7	/	-3	-3	8	3	3	0
F. M. 1932 (3329/00) St. p. VTU s spr. in zad. nožnična plastika	-3	-3	-7	/	-3	-3	8	3	3,5	0
H. M. 1950 (444/01) St. p. TELA z op. sec. Burch	-3	-3	-8	/	-3	-3	9	3	3	0
O. U. 1936 (2715/00) brez poprejšnje op.	-3	-3	-9	/	-3	-3	9	3	4	0
J. A. 1946 (3230/00) brez poprejšnje op.	-3	-3	-9	/	-3	-3	9	3	3,5	0

- Aa - točka na sredini sprednje nožnične stene 3 cm proksimalno od zunanjšega meatusa uretre. Po definiciji je rang točke Aa glede na himen od -3 (odsoten prolaps) do +3 cm.
- Ba - točka, ki predstavlja najbolj distalni del kateregakoli dela sprednje nožnične stene od vrha nožnice oziroma sprednjega nožničnega svoda do točke Aa. Po definiciji je točka Ba -3 cm pri odsotnosti zdrsa in ima pozitivno vrednost pozicije vrha nožnice glede na himen pri ženskah s totalno pohisterektomijsko everzijo nožnice.
- C - točka, ki predstavlja ali najbolj distalni del roba cerviksa ali vodilni rob vrha nožnice (histerektomijska brazgotina) po totalni histerektomiji.
- D - točka, ki predstavlja zadnji svod nožnice pri ženskah, ki še imajo cerviks. Točka D se ovzrže pri odsotnosti materničnega vratu.
- Bp - točka, ki predstavlja najbolj distalni del kateregakoli dela zadnje nožnične stene od vrha nožnice oziroma zadnjega nožničnega svoda do točke Ap. Po definiciji je točka Bp na -3 cm pri odsotnosti zdrsa in ima pozitivno vrednost pozicije vrha nožnice glede na himen pri ženskah s totalno posthisterektomijsko everzijo nožnice.
- Ap - točka, nameščena na sredino zadnje nožnične stene 3 cm proksimalno od himna. Po definiciji je rang točke Ap glede na himen od -3 (odsoten zdrs) do +3 cm.
- tvI - največja globina nožnice, izražena v centimetrih, ko je točka C ali D na povsem normalnem mestu.
- gh - genitalni hiatus, izmerjen v cm, od sredine zunanjšega meatusa uretre do zadnjega medialnega roba himna.
- pb - višina perinea, izmerjena v cm, od zadnjega roba genitalnega hiatusa do sredine anusa.
- Stopnja zdrsa - po standardizirani oceni POP-Q (Pelvic Organ Prolapse Quantitation).
- Stopnja 0 - Zdrsa ni. Točke Aa, Ap, Ba in Bp so vse na -3 cm in ali C ali D so med -tvI v cm in - (tvI-2) cm (vrednost za C in D je ≤ -[tvI-2] cm).
- Stopnja I - Kriteriji za stopnjo 0 niso izpolnjeni, toda najbolj distalni del zdrsa je > 1 cm nad nivojem himna (vrednost je < -1 cm).
- Stopnja II - Najbolj distalni del zdrsa je ≤ 1 cm proksimalno oziroma distalno od ravnine himenalnega roba (vrednost je ≥ -1 cm toda ≤ +1 cm).

- Stopnja III - Najbolj distalni del zdrsa je > 1 cm pod himenalnno ravnino in ne zdrsne dalj kot 2 cm manj, kot je celotna dolžina nožnice v cm (vrednost je > +1 cm toda < +[tvI-2] cm).
- Stopnja IV - Popolni zdrs - everzija spodnjega genitalnega trakta. Distalni del zdrsa zdrsne do najmanj (tvI-2) cm (vrednost je ≥ +[tvI-2] cm). V večini primerov je vodilni del pri tej stopnji zdrsa cerviks ali brazgotina na vrhu nožnice po totalni histerektomiji.

Kratkoročni rezultati so bili odlični tako pri dveh operirankah, kjer smo mrežno krpo uporabili pri korekciji rektokele hkrati z nožnično histerektomijo, kakor tudi pri treh bolnicah, pri katerih je bil to ponovni poseg po že opravljeni histerektomiji, od teh pri dveh s sprednjo in zadnjo nožnično plastiko. Zdrs nožnice smo praktično v celoti odpravili, tako da so bile vse ženske po operaciji ocenjene s stopnjo 0 po standardizirani POP-Q. Pri dveh bolnicah smo opravili kontrolni pregled tudi po 6 oz. 9 mesecih. Pri obeh se stanje ni razlikovalo od zgodnjega pooperativnega pregleda. Vse bolnice so pred operacijo navajale anorektalne simptome, predvsem kot nehotno uhanje vetrov in tekočega blata ter občasnih tenezmov. Prva dva simptoma sta praktično povsem izginila že takoj po operaciji. Vse bolnice so bile še tudi spolno aktivne, čeprav so bili spolni odnosi pred operativnim posredovanjem močno ovirani. Kljub temu nobena od njih ne bi bila pristala na operacijo, po kateri ne bi več mogla imeti spolnih odnosov. Do pooperativne kontrole po 5 do 7 tednih so vse navedle spolni odnos. Dve operiranki sta bili tudi po 6 oz. 9 mesecih zmožni neovirane spolne aktivnosti. To pričakujemo tudi pri ostalih treh.

Razpravljanje

Polipropilensko mrežno krpo primerne velikosti smo uporabili kot »zaplato« za okvaro v rektovaginalnem septumu. Prolenska mrežica deluje sčasoma tudi kot pospeševalec vraščanja veziva v njo in v njeno okolico (6), zato pričakujemo, da bodo dobri kratkoročni rezultati trajni. Odklonilne reakcije na mrežico nismo zasledili niti v enem primeru uporabe tega materiala, čeprav smo propilensko mrežico začeli uporabljati na Ginekološko-porodniškem oddelku Splošne bolnišnice Slovenj Gradec že leta 1998 pri kolposakropeksijah za korekcijo evertiranega krna nožnice pri ženskah po totalni histerektomiji (7) in nadaljevali z uporabo prolenskega traku pri TVT (8). V veliko pomoč pri operaciji velike rektokele sta nam bila sakrouterina ligamenta, in to predvsem pri zdrsih zadnje nožnične stene po histerektomiji. O uporabnosti teh ligamentov za fiksacijo in nožnično rekonstrukcijo zdrsnjene vagine pri uterovaginalnem zdrsu oziroma pri zdrsu vrha nožničnega krna po histerektomiji poroča Jenkins (9). Z ojačitvijo predela med sakrouterinima ligamentoma smo dejansko korigirali nastajajočo enterokelo oziroma s tem zmanjšali tveganje za njen nastanek. Višina vrha nožničnega krna, ki smo ga opisali s točko C, se je v vseh teh primerih tudi izboljšala, kar pripisujemo pritrditvi roba mrežice na sakrouterini ligament. Za pritrditev nožnice na sakrospospalni ligament se nismo odločali, čeprav nekateri operaterji priporočajo ta način (10-12). Opisani so že primeri prišitja nožnice na oba sakrospospalna ligamenta, s čimer se zmanjša njena nezaželena dislokacija, ki nastane pri enostranski pritrditvi (13).

Zaključki

Prvi rezultati izvirne uporabe prolenske mrežice za korekcijo velike okvare v rektovaginalnem septumu so zelo spodbudni. Ker so kratkoročni rezultati odlični in ker pričakujemo, da bodo takšni tudi dolgoročni, menimo, da se bodo indikacije za uporabo mrežne krpe v rektovaginalnem septumu zelo verjetno še razširile tudi za pomoč ženskam z zdrsom zadnje stene nožnice, ki se opredeli po POP-Q s prolapsom II. Pričakujemo

mo, da se bo s primerno prvo operativno korekcijo rektovaginalnega septuma zmanjšalo tudi število ponovnih operacij zaradi motene statike zadnje nožnične stene in njenih simptomov.

Literatura

- Jackson SL, Weber AM, Hull TL, Mitchinson AR, Walters MD. Fecal incontinence in women with urinary incontinence and pelvic organ prolapse. *Obstet Gynecol* 1997; 89: 423-7.
- Shull BL. Pelvic organ prolapse: Anterior, superior, and posterior vaginal segment defects. *Am J Obstet Gynecol* 1999; 181: 6-11.
- De Lancey JO. Structural anatomy of the posterior pelvic compartment as it relates to rectocele. *Am J Obstet Gynecol* 1999; 180: 815-23.
- Porter WE, Steele A, Walsh P, Kohli N, Karram MM. The anatomic and functional outcomes of defect-specific rectocele repairs. *Am J Obstet Gynecol* 1999; 181: 1353-9.
- Bump RC, Mattiasson A, Bø K, Brubaker LP, De Lancey JO, Klarskov P et al. The standardization of terminology of femal pelvic organ prolapse and pelvic floor dysfunction. *Am J Obstet Gynecol* 1996; 175: 10-7.
- Falconer C, Ekman-Ordeberg G, Malström A, Ulmsten U. Clinical outcome and changes in connective tissue metabolism after intravaginal slingplasty in stress incontinent women. *Int Urogynecol J* 1996; 133-7.
- Lužnik M. Uporabnost propilenske mrežice pri motnjah funkcije medeničnega dna. In: Kralj B, Denona V eds. Zbornik II. Kongres ginekologov in porodničarjev Slovenije z mednarodno udeležbo. Ljubljana: Združenje ginekologov in porodničarjev Slovenije, 2000; 133-3.
- Lužnik M, Lukanovič A. TVT kot uspešen ponovni uro-ginekološki poseg. In: Kralj B, Denona V eds. Zbornik II. Kongres ginekologov in porodničarjev Slovenije z mednarodno udeležbo. Ljubljana: Združenje ginekologov in porodničarjev Slovenije, 2000; 250-0.
- Jenkins VR. Uterosacral ligament fixation for vaginal vault suspension in uterine and vaginal vault prolapse. *Am J Obstet Gynecol* 1997; 177: 1337-44.
- Chapin DS. Teaching sacrospinous colpopexy. *Am J Obstet Gynecol* 1997; 177: 1330-6.
- Penalver M, Makki Y, Lafferty H, Escobar M et al. Should sacrospinous ligament fixation for the management of pelvic support defect be part of resident program procedure? *Am J Obstet Gynecol* 1998; 178: 326-30.
- Smilen SW, Saini J, Wallach SJ, Porges RF. The risk of cystocele after sacrospinous ligament fixation. *Am J Obstet Gynecol* 1998; 179: 1465-72.
- Pohl JF, Fratterelli JL. Bilateral transvaginal sacrospinous colpopexy: Preliminary experience. *Am J Obstet Gynecol* 1997; 177: 1356-62.

V tej številki so sodelovali:

Andreja Cokan, dr. med., specializantka interne medicine, Interni oddelek, Splošna bolnišnica Slovenj Gradec

prof. dr. Jože Drinovec, dr. med., specialist internist, Krka Ljubljana

Ljuba Gangl-Žvikart, dr. med., specialistka pediatrija, Otroški oddelek, Splošna bolnišnica Slovenj Gradec

prof. dr. Ljerka Glonar, dr. med., specialistka transfuziologinja, Zavod RS za transfuzijo krvi, Ljubljana

prim. Pavla Jerina-Lah, dr. med., specialistka transfuziologinja, Ljubljana

Darja Kasnik, dr. med., specialistka anesteziologinja, Oddelek za anesteziologijo in intenzivno medicino, Splošna bolnišnica Slovenj Gradec

prim. mag. Štefan Kopač, dr. med., specialist pediater, Pediatrična klinika, KC Ljubljana

Franc Kotnik, dr. med., specialist nevrolog, Interni oddelek - nevrološki odsek, Splošna bolnišnica Slovenj Gradec

Jožica Kotnik, dr. med., specialistka dermatovenerologinja, Dermatovenerološka ambulanta, Splošna bolnišnica Slovenj Gradec

prof. dr. Vladimir Kotnik, dr. med., specialist mikrobiolog in imunolog, Inštitut za mikrobiologijo in imunologijo, MF Ljubljana

mag. Frenk Krištofelc, dr. med., specialist ginekolog in porodničar, Ginekološko porodniški oddelek, Splošna bolnišnica Slovenj Gradec

Janez Lavre, dr. med., specialist internist, Interni oddelek, Splošna bolnišnica Slovenj Gradec

prim. Bogdan Leskovic, dr. med., specialist internist, Ljubljana

mag. Marijan Lužnik, dr. med., specialist ginekolog in porodničar, Ginekološko porodniški oddelek, Splošna bolnišnica Slovenj Gradec

mag. Vinko Ošlak, Mohorjeva družba, Celovec

prim. mag. Venčeslav Pišot, dr. med., specialist ortoped, Ortopedska bolnišnica Valdoltra

Boris Pospihalj, dr. med., specialist patolog, Oddelek za patomorfologijo in citologijo, Splošna bolnišnica Slovenj Gradec

Sašo Rainer, dr. med., specialist radiolog, Radiološki oddelek, Splošna bolnišnica Slovenj Gradec

prim. mag. Viktorija Rus-Vaupot, dr. med., specialistka anesteziologinja, Oddelek za anesteziologijo in intenzivno medicino, Splošna bolnišnica Slovenj Gradec

prim. Jurij Simoniti, dr. med., specialist internist, Slovenj Gradec

Cirila Slemenik-Pušnik, dr. med., specialistka internistka, Interni oddelek, Splošna bolnišnica Slovenj Gradec

Milan Špegel, dr. med., specialist pediater, Otroški oddelek, Splošna bolnišnica Slovenj Gradec

prim. mag. Franc Verovnik, dr. med., specialist internist, Interni oddelek, Splošna bolnišnica Slovenj Gradec

prim. Nado Vodopija, dr. med., specialist kirurg in specialist urolog, Urološki oddelek, Splošna bolnišnica Slovenj Gradec

Bojan Vujkovic, dr. med., specialist internist, Center za dializo, Splošna bolnišnica Slovenj Gradec

Silva Zupančič, dr. med., specialistka anesteziologinja, Oddelek za anesteziologijo in intenzivno medicino Splošna bolnišnica Slovenj Gradec