

33. Montague TJ, Ikuta RM, Wong RY, et al. Comparison of risk and patterns of practice in patients older and younger than 70 years with acute myocardial infarction in a two-year period (1988–1989). *Am J Cardiol* 1991; 68: 843–7.
34. Lavie CJ, Gersh BJ. Acute myocardial infarction: initial manifestations, management and prognosis. *Mayo Clin Proc* 1990; 65: 531–48.
35. Harris PJ, Harrell FE, Lee KL, et al. Survival in medically treated coronary artery disease. *Circulation* 1979; 60: 1259–69.
36. DeFeyer PJ, van Eeninge MJ, Dighton DH, et al. Prognostic value of exercise testing, coronary angiography and left ventriculography 6–8 weeks after myocardial infarction. *Circulation* 1982; 66: 527–36.
37. Gianuzzi P, Tavazzi L, Temporelli PL, et al. Long-term physical training and left ventricular remodeling after anterior myocardial infarction: results of the exercise in anterior myocardial infarction (EAMI) trial. *J Am Coll Cardiol* 1993; 22: 1821–9.
38. Orenstein TL, Parker TG, Butany JW, et al. Favorable left ventricular remodeling following large myocardial infarction by exercise training. *J Clin Invest* 1995; 96: 858–66.
39. Wood D, De Backer G, Faergeman O, et al. Prevention of coronary heart disease in clinical practice. Summary of Recommendations of the Second Joint task Force of European and other Societies on Coronary Prevention. *Eur Heart J*, 1998 (in press).
40. Doll R, Peto R, Wheatley K, Gray R, Sutherland I. Mortality in relation to smoking: 40 years observations on male British doctors. *Brit Med J* 1994; 309: 901–11.
41. Welin L, Ericsson H, Larsson B, et al. Risk factors for coronary heart disease during 25 years of follow-up: the study of men born in 1913. *Cardiology* 1993; 82: 223–8.

Prispelo 3. 2. 1999

Obnova občutljivosti v področju prerezanega živca, od strani prišitega na nepoškodovan živec*

Recovery of cutaneous pain sensitivity after end-to-side anastomosis of a transected peripheral nerve in the rat*

Uroš Kovačič**

Ključne besede
peronealni živec – poškodbe
suralni živec
živec, regeneracija
anastomoza kirurška
bolečina
podgane

Key words
peroneal nerve – injuries
sural nerve
nerve regeneration
anastomosis, surgical
pain
rats

Izvleček. Če po poškodbi perifernega živca njegovega proksimalnega krna ni na voljo, potem je prišitje njegovega distalnega krna na nepoškodovani sosednji živec edina možnost za morebitno obnovo njegove funkcije. Znana je samo ena raziskava, v kateri so proučevali obnovo senzorične funkcije po anastomozi *end to side* in pri tem uporabili model s prekinjenim donorskim živcem distalno od anastomoze. Obnove senzorične funkcije po anastomozi *end to side*, pri kateri donorski živec ni bil poškodovan, še niso raziskovali. Preverili bomo hipotezo, da je obnova senzorične funkcije poškodovanega perifernega živca prek anastomoze *end to side* z nepoškodovanim živcem mogoča. V raziskavi smo pri podganah na nepoškodovani suralni živec od strani z epinevrijskimi šivi prišli prerezani distalni krn peronealnega živca. Vraščanje senzoričnih aksonov v distalne krne živcev, od strani prišitih na suralni živec, smo ugotavljali s testom vščipa živca in s štetjem mieliniziranih aksonov na prečnih rezih od strani prišitega peronealnega živca, ki smo jih obarvali z barvilom Azur II. Mielinizirana vlakna smo šteli in določali površino njihovih presekov tudi v suralnem živcu tako poskusnih kot tudi kontrolnih neoperiranih živali. Obnovo občutljivosti za bolečino na koži narta smo ugotavljali s testom vščipa kože. V obdobju 18 tednov po prišitju prerezanega peronealnega živca od strani na nepoškodovan suralni živec so aksoni iz tega živca pri enajstih poskusnih živalih vedno brsteli v prišiti peronealni živec, ki je bil občutljiv na vščip, kolikor daleč je bilo mogoče testirati, in v katerem smo našli 277 ± 119 (srednja vrednost \pm standardni odklon) mieliniziranih

Abstract. If the proximal nerve stump is not available after a peripheral nerve injury, end-to-side anastomosis of its distal stump remains the only treatment modality promising potential recovery of the injured nerve's function. Sensory return after end-to-side anastomosis has been investigated in only one study in which the donor nerve was interrupted distally to the anastomosis. There have been no reports on the use of an uninjured donor nerve to date. The present study was undertaken to test the hypothesis that recovery of sensory function of a transected nerve can be induced by using end-to-side anastomosis to an uninjured nerve. The distal stump of the transected peroneal nerve was approximated end to side to the intact sural nerve using epineural sutures. Sprouting of sensory axons into the anastomosed peroneal nerve was assessed by the nerve pinch test, and the number of myelinated axons was determined on a tissue cross-section stained with Azur II. The myelinated axons were counted and their cross-section areas were determined for the sural nerves of both the operated and control animals. Pain sensitivity of the foot instep skin was assessed by the skin pinch test. Over the period of 18 weeks after end-to-side anastomosis of the transected peroneal nerve to the intact sural nerve, the axons sprouted into the peroneal nerve in all the 11 animals operated. The pinch test in the anastomosed distal stump of the peroneal was positive in all animals as far as it was possible to test. There were 277 ± 119 myelinated axons in the anastomosed peroneal nerve, their cross section area being mostly smaller than

*Objavljeno je skrajšano delo, ki je bilo nagrajeno s Prešernovo nagrado za študente v letu 1998.

**Uroš Kovačič, štud. med., Inštitut za patološko fiziologijo, Medicinska fakulteta, Zaloška 4, 1000 Ljubljana.

aksonov, katerih prečni presek je bil večinoma manjši od $10\mu\text{m}^2$. Po osemnajstih tednih po anastomozni smo po prekinitvi suralnega živca dokazali delno obnovo občutljivosti za bolečino (19 do 40 % površine kože v inervacijskem področju peronealnega živca) na nartu stopala pri treh od enajstih živali. Pri ostalih živalih se bolečinska občutljivost ni povrnila. Obnova občutljivosti na koži v področju prerezanega živca, ki je bil od strani prišit na nepoškodovani živec, je v načelu možna, vendar obstajajo še neznani dejavniki, ki jo lahko zakasnjajo ali preprečijo.

$10\mu\text{m}^2$. At 18 weeks after anastomosis, partial sensitivity of the instep skin (19 – 40% of the surface area of the peroneal nerve innervation territory) was documented in three of the 11 animals. The remainder showed no pain sensitivity in this region. Return of sensory function of the transected peripheral nerve sutured end to side to an uninjured peripheral nerve can occur in principle, but may be delayed or prevented by some yet unknown factors.

Uvod

Obnova funkcije po poškodbi perifernega živca

Poškodbi perifernega živca običajno sledi vrsta procesov, katerih končna posledica je lahko obnova funkcije živca. Le-ta se lahko doseže z regeneracijo poškodovanih živčnih vlaken, pri kateri izraščajo živčni poganjki iz poškodovanih aksonov v proksimalnem krnu in vstopajo v prazne endonevrijske cevke, ki so pripadale propadlim delom aksonov v distalnem krnu. Po njih regenerirajoči se aksoni rastejo proti tarčnim tkivom. Da bi bila regeneracija uspešna, se morajo aksoni podaljševati, priti do ustreznih tarč in po oživčenju tarče tudi dozoreti (morfološko in funkcionalno) (1, 2).

Pollock pa je v svojih kliničnih študijah ugotovil, da se je koža po senzorični denervaciji delno oživčila, še preden bi lahko prišlo do regeneracije aksonov iz proksimalnega krna poškodovanega živca (3). Tudi Edds je opisal, da delni denervaciji mišice lahko po nekaj tednih sledi popolna obnovitev mišične moči tudi v odsotnosti regeneracije poškodovanih aksonov (4). Ugotovili so, da je taka obnova funkcije posledica izraščanja živčnih poganjkov iz nepoškodovanih aksonov istega živca ali pa neprizadetega sosednjega živca, zaradi česar se inervacijsko področje tega živca širi v tuje področje bližnjega prizadetega živca (5). Ta pojav so poimenovali kolateralno brstenje.

V perifernem živčevju je opisano kolateralno brstenje senzoričnih (5–9), motoričnih (10, 11) in avtonomnih živcev (12). Znano je, da v koži odraslega sesalca brstijo predvsem visokopražna (nociceptivna) vlakna in med njimi predvsem vlakna A δ (7, 8, 13–16). Če pride do poškodbe senzoričnih aksonov perifernega živca, kolateralni brsti, izvirajoči iz aksonov sosednjih nepoškodovanih živcev, vdrejo v izpraznjene cevke, v katerih so bili prej aksoni poškodovanega živca, in po njih rastejo v subepidermalno horizontalno mrežo cevok, ki jih tvorijo Schwannove celice propadlih aksonov (6, 15). Kolateralni brsti v koži torej rastejo po že obstoječih razpoložljivih poteh, podobno kot regenerirajoči se aksoni rastejo vzdolž degeneriranega distalnega krna živca.

Izvor aksonskih brstov pri kolateralnem brstenju

Ugotovili so, da v delno denerviranih mišicah kolateralni brsti izraščajo iz preterminalnih Ranvierovih zažemkov preostalih nepoškodovanih mieliniziranih aksonov, kar so poimeno-

vali nodalno brstenje (17, 18). Iz enega zažemka lahko izrašča tudi več brstov (19). Brsti pa lahko izraščajo tudi iz nepoškodovanih nemieliniziranih aksonskih končičev, kar so poimenovali terminalno brstenje (19). V zadnjem času iz številnih raziskovalnih laboratorijev poročajo, da so uspeli sprožiti brstenje nepoškodovanih aksonov perifernega živca tudi, če je bil na ta živec od strani prišit odsek drugega živca (anastomoza *end to side*) (20–23). To pomeni, da lahko aksoni brstijo tudi bolj proksimalno vzdolž svojega poteka v perifernem živcu in ne le v svojih terminalnih predelih. Malo pa je znano, kako uspešna je obnova funkcije perifernega živca po takšni termino-lateralni anastomozi.

Obnova funkcije po anastomozi *end-to-side*

Pri določenih poškodbah perifernih živcev (npr. pri obsežnih poškodbah brahialnega pleteža ali poškodbah obraznega živca) se pogosto zgodi, da proksimalnega krna živca ni na voljo, zato klasična kirurška oskrba poškodbe, pri kateri proksimalni krn poškodovanega živca zašijejo na distalni krn istega živca, ni mogoča. V teh primerih je obnovo funkcije poškodovanega živca mogoče doseči s prišitjem distalnega krna tega živca na proksimalni krn drugega živca, ki pa s tem postopkom izgubi svojo prvotno funkcijo (t. i. *cross nerve transfer*) (24). Druga možna rešitev omenjenega problema bi bila anastomoza *end-to-side*, kjer distalni krn poškodovanega živca s prerezano površino od strani prišijemo na drug živec, ki ostane nepoškodovan. V tem primeru kolateralni brsti nepoškodovanih nevronov iz donorskega živca prevzamejo funkcijo poškodovanega živca, prvotna funkcija donorskega živca pa ostane nespremenjena. Uspešnemu ponovnemu oživčenju neke mišice prek take anastomoze bi tako lahko v primeru motoričnih nevronov sledila kontrakcija ponovno oživčene mišice hkrati s kontrakcijo mišice, ki jih ti motonevroni prvotno oživčujejo. Seveda pa bi bil tak model uporaben le, če bi pri tem uporabljali periferne živce in mišice s sinergistično funkcijo.

Prva poročila o termino-lateralnem šivanju živcev, ki smo ga zasledili v slovstvu, segajo v začetek tega stoletja. Balance in sodelavci so prvi opisali poskus terapije pri parezi obraznega živca, kjer so distalni krn obraznega živca od strani prišli na nepoškodovani akcesorni spinalni živec (25). V zadnjih letih so o brstenju nepoškodovanih motoričnih kot tudi senzoričnih aksonov v od strani prišite živce zopet poročali iz več raziskovalnih laboratorijev (20, 21). V večini raziskav so uporabili model, v katerem so na tibialni živec od strani prišli distalni krn prerezanega peronealnega živca (20, 21, 23). Čeprav so z morfometričnimi in elektrofiziološkimi metodami v od strani prišitem distalnemu krnu živca dokazali prisotnost motoričnih in senzoričnih aksonov (21, 23, 26), pa v nobeni izmed številnih študij niso uspeli dokazati res uspešne obnove motorične funkcije po anastomozi *end to side*. V nadaljnjih raziskavah so ugotovili, da je vraščanje aksonov v od strani prišiti krn boljše, če so na mestu anastomoze odstranili ali prerezali epinevrij in/ali perinevrij živca, na katerega so kasneje od strani prišli drug živec (23, 26). Vendar tudi v teh primerih niso uspeli ugotoviti zadovoljive obnove funkcije perifernega živca (26).

V literaturi nismo našli nobene raziskave, v kateri bi raziskovali obnovo senzorične funkcije po anastomozi *end to side*. V predhodnih poskusih smo ugotovili, da pride do brstenja senzoričnih aksonov iz nepoškodovanega suralnega živca v od strani prišiti distalni krn peronealnega živca (22). Zdelo se nam je zanimivo, da bi preverili, ali pride tudi do funkcionalnega oživčenje kože v področju prišitega peronealnega živca in do obnove bolečinske občutljivosti kože.

Namen in hipoteza

V zvezi z zgoraj omenjenim vprašanjem smo postavili delovno hipotezo, da je obnova senzorične funkcije poškodovanega perifernega živca prek anastomoze *end to side* z nepoškodovanim živcem mogoča.

Spremljali smo obnovo občutljivosti kože na bolečino v področju oživčenja prerezanega peronealnega živca, do katere naj bi prišlo zaradi kolateralnega brstenja nepoškodovanih aksonov suralnega živca skozi anastomozo *end to side*, ki bi jo napravili med distalnim krnom peronealnega živca in nepoškodovanim suralnim živcem. Suralni živec je za proučevanje obnove senzorične funkcije še posebej primeren, saj je okrog 95 % aksonov suralnega živca senzoričnih (28). Kolateralno brstenje senzoričnih aksonov nepoškodovanega suralnega živca v prazne nevrilemske cevke od strani prišitega distalnega krna smo sprožili s prerezanjem peronealnega, tibialnega in safeničnega živca (22). S prerezanjem omenjenih perifernih živcev smo denervirali tudi kožo stopala v okolici področja oživčenja suralnega živca. Zato so njegovi senzorični aksoni kolateralno brsteli tudi v svojih terminalnih predelih.

Materiali in metode

Živali

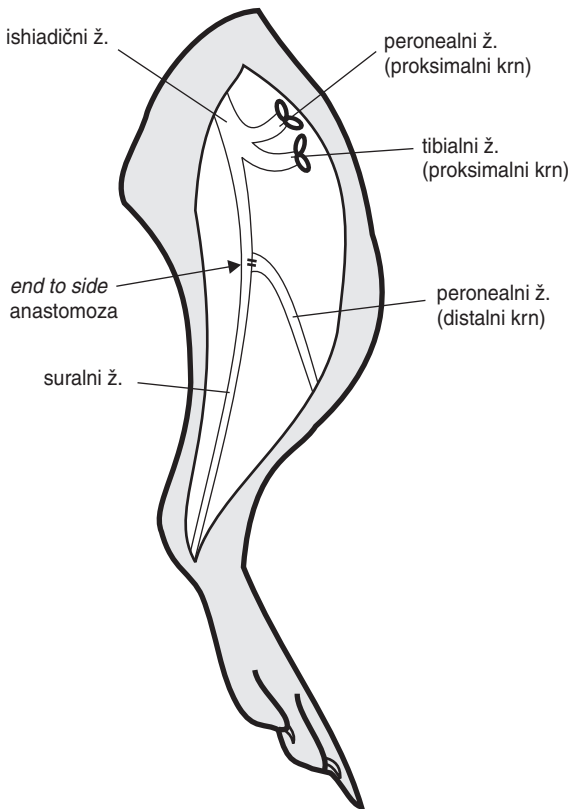
Poskuse smo opravili na skupini dvanajstih samcev belih podgan (soj Wistar), ki so ob prvi operaciji tehtali med 260–300 g. Kot anestetik smo pri kirurških posegih uporabljali mešanico dihidrotiazina (Rompun, Bayer AG, Leverkusen, Nemčija, 8 mg/kg) in ketaminhidroklorida (Ketalar, Parke-Davis GMBH, Berlin, Nemčija, 60 mg/kg), ki smo jo živalim vbrizgali intraperitonealno. Med testiranjem občutljivosti kože stopala za bolečino in testom vščipa živca pa so bile živali le delno anestezirane s pentobarbitalom (Vetanarcol, C. Richter & Co. KG, Wels, Avstrija, 25 mg/kg), ki smo jim ga prav tako vbrizgali v peritonealno votlino.

Operativni postopki

Potem ko smo prerezali kožo in mišice na zadnji strani stegna, smo si prikazali podkolensko kotanjo z ishiadičnim živcem in njegovimi vejami. Izbrane veje tega živca (peronealni, tibialni in suralni živec) smo izpreparirali. Proksimalna konca tibialnega in peronealnega živca smo podvezali, zavihali in prišili na bližnjo mišico.

Distalni konec peronealnega živca smo od strani prišili na suralni živec (anastomoza *end to side*) s štirimi epinevrijskimi šivi 11/0 Ethilon (ETHICON, Edinburgh, Velika Britanija). Posebej smo pazili, da pri šivanju nismo poškodovali aksonov v suralnem živcu in da so šivi potekali samo skozi epinevrij (slika 1).

Do safeničnega živca smo pristopili v področju dimelj. Prerezali smo kožo, nato pa izpreparirali in podvezali živec. Distalno smo izrezali približno 2 cm dolg odsek živca in tako preprečili regeneracijo živca. Potem ko smo opravili opisane postopke, smo zašili rano v mišici s šivom 5/0 Nurolon (ETHICON, Edinburgh, Velika Britanija) in speli kožo s kovinskimi sponkami.



Slika 1. Shematski prikaz anatomskega razmerja in operativnih postopkov pri poskusnih živalih.

Testiranja in meritve

Spremljanje občutljivosti kože stopala za bolečino

Obnavljanje občutljivosti kože na nartu smo ocenjevali z nociceptivnim testom vščipa kože (angl. *skin pinch-test*) (7). Pri rahlo anestezirani podgani smo v smeri od vrha prstov proti gležnju z urarsko pinceto (premer konice: 0,2 mm) ščipali kožo narta v milimetrskih korakih. V primeru vščipa občutljivega mesta je podgana nogo umaknila. Umaknjeni odziv na operirani strani smo primerjali s tistim, ki smo ga izzvali na neoperirani strani. Področje z enakim odzivom smo vrisali v skice podganjega stopala, na katerih smo potem z računalniško planimetrijo merili celotno občutljivo površino. Testirali smo prvi dan po operaciji, nato pa do konca poskusa še peti, deseti in štirinajsti teden. Ker smo ocenjevali obnovo občutljivosti za bolečino na koži na nartu, ki ga delno oživčuje tudi suralni živec (28), smo po osemnajstih tednih, to je po končnem testiranju oživčenja kože stopala, prerezali suralni živec približno 1,5 cm distalno od mesta anastomoze, tako

da je ostalo področje narta oživčeno samo z aksoni, ki so zrasli prek anastomozirane peronealnega živca. Naslednji dan smo testirali za bolečino občutljivo površino kože, ki naj bi jo oživčili brsteči aksoni v od strani prišitem distalnem krnu peronealnega živca.

Razdalja, ki so jo dosegli brsteči aksoni v od strani prišitem peronealnem živcu

Vraščanje nociceptivnih aksonov v distalne krne peronealnih živcev, od strani prišitih na suralni živec, smo na koncu poskusa ugotovili z vščipom peronealnega živca pri rahlo anestezirani živali (29). Žival se je v primeru prisotnosti nociceptivnih aksonov na vščip odzvala z umikom noge. Pred testiranjem smo peronealni živec in mesto, na katerem je bil ta prišit na suralni živec, očistili od vseh strani. Testiranje smo izvedli kolikor mogoče distalno na prehodu peronealnega živca skozi fascijo peronealnih mišic in izmerili razdaljo do te točke.

Histometrična analiza prečnih rezin vzorcev živcev

Izdelava poltankih prečnih rezin živcev

Za histološki prikaz mieliniziranih vlaken smo 18 tednov po operaciji odvzeli vzorce iz od strani prišitega peronealnega živca 4 mm distalno od anastomoze. Vzorce suralnega živca smo pri operiranih živalih odvzeli 4 mm proksimalno in 4 mm distalno od anastomoze. Pri normalnih (neoperiranih) živalih so bili vzorci suralnega živca vzeti iz anatomskega mesta, ki je ustrezalo mestu anastomoze pri tretiranih živalih. Odvzete vzorce smo namočili v fiksativ (2 % glutaraldehid in 2 % paraformaldehid v veronalacetatnem pufru, pH 7,4) za 12 ur. Fiksaciji je sledilo: spiranje v veronalacetatnem pufru, dehidracija skozi alkohole naraščajočih koncentracij in vklapljanje v epon. Po dveh dneh sušenja eponske smole smo vzorce prečno narezali na poltanke rezine in jih obarvali z barvilom Azur II. Mielinizirani aksoni se na preparatu prikažejo kot obarvani obročki. Le-te smo nato prešteli na celotnem prečnem prerezu živca.

Analiza mieliniziranih aksonov v histoloških preparatih živcev

Število in površino preseka mieliniziranih aksonov v histoloških preparatih prečnih rezov živcev smo izmerili z računalniškim sistemom za analizo slike s programom *The micro-computer imaging device* (MCID), verzija M4. Aparaturo sestavljajo: svetlobni mikroskop, videokamera, osebni računalnik IBM PC in miška. Sistem omogoča sistematični pregled mikroskopske slike histološkega preparata na računalniškem zaslonu. Z objektivom s 40-kratno povečavo smo na izbranih rezih videli mielinizirane aksone različnih velikosti. S premikanjem miške po podlagi smo s kazalcem obkrožili vse aksone in jih tako prešteli ter izmerili površino njihovih prečnih presekov.

Statistična obdelava podatkov

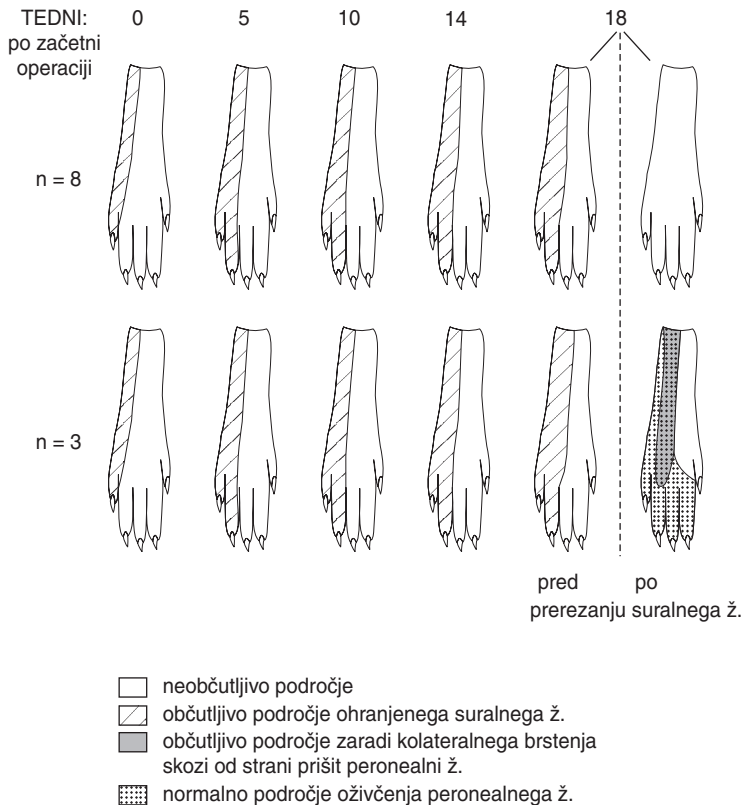
Občutljivo površino področja kože na nartu smo predstavili kot srednjo vrednost in standardno deviacijo. Vrednosti smo med seboj primerjali s Studentovim t-testom. Število mieliniziranih vlaken v živcih smo predstavili kot srednjo vrednost in standardno deviacijo. Vrednosti v živcih iz različno tretiranih živali smo med seboj primerjali in pri ocenjevanju razlik uporabili Studentov t-test.

Rezultati

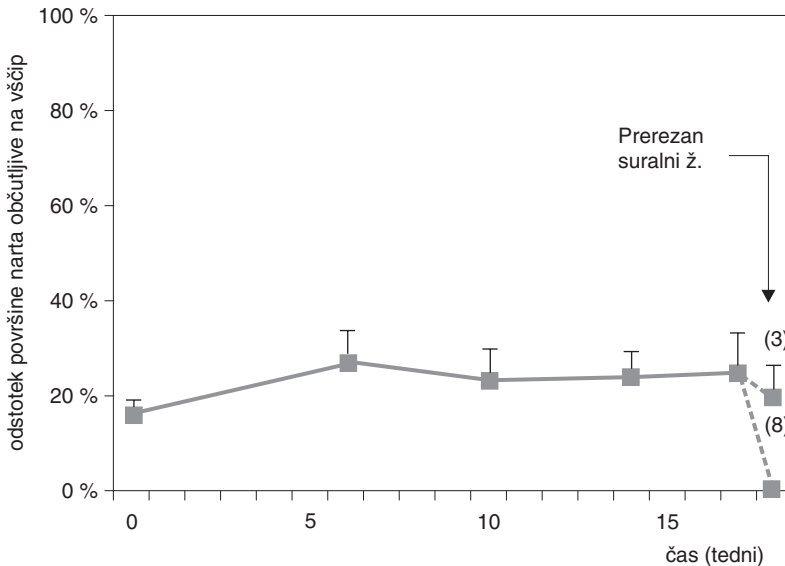
Osemnajst tednov po začetni operaciji je bilo živih vseh dvanajst živali. Pri eni podgani smo že pet tednov po začetku poskusa na operirani zadnji okončini opazili samopoškodbo stopala, zato rezultatov meritev, izmerjenih na omenjeni živali, nismo upoštevali v spodaj navedenih rezultatih.

Obnavljanje občutljivosti za bolečino v koži stopala

Polje neobčutljivosti na koži narta, ki je nastalo po prerezanju peronealnega, tibialnega in safeničnega živca, se je začelo zmanjševati že kmalu po začetni operaciji. Za bolečino občutljivo področje na koži je doseglo največjo površino (povprečno okrog 27 % površine na nartu) že peti teden po zašitju anastomoze in je bilo statistično značilno ($p < 0,02$)



Slika 2. Obnavljanje občutljivosti za bolečino na koži narta zadnje desne noge, potem ko smo prerezali peronealni, tibialni in safenični živec ter na nepoškodovani suralni živec od strani prišili distalni krn peronealnega živca. Prikazana sta dva značilna primera, eden za živali, pri katerih se občutljivost ni obnovila (zgornja vrsta), in drugi za živali, pri katerih se je občutljivost delno obnovila.



Slika 3. Časovni potek obnavljanja občutljivosti za bolečino na koži narta zadnje noge podgan, pri katerih je bil prerezan peronealni živec od strani prišit na nepoškodovani suralni živec. Prerezana sta bila tudi tibialni in safenični živec. Prikazana je srednja vrednost in SD ($n = 11$) odstotka površine kože narta, ki je bil občutljiv na vščip. Puščica kaže trenutek, ko je bil na koncu poskusa prerezan še suralni živec in so ostali le aksoni, ki so pribrsteli skozi anastomozo peronealnega živca.

večje kot takoj po operaciji, ko je za bolečino občutljivo področje, oživčeno z ohranjenim suralnim živcem, v povprečju zasedalo okrog 16 % kože na nartu. Po petem tednu se občutljivo področje kože na nartu do konca poskusa ni več pomembno spreminjalo (sliki 2 in 3).

Po osemnajstih tednih je po prerezanju suralnega živca ostala koža na nartu delno občutljiva samo pri treh podganah od enajstih (glej tudi sliko 2). Pri vseh treh živalih je bil refleks umika noge na ščipanje kože na operirani strani manj živahen kot na levi (neoperirani) nogi. Pri teh živalih je ostalo občutljive 12, 21 in 25 % površine kože na nartu (oz. med 19 in 40 % površine kože v inervacijskem področju peronealnega živca (28)). Osem živali pa se na test vščipa kože ni odzvalo z refleksnim umikom noge (slika 2).

Razdalja, ki so jo dosegli brsteči aksoni v od strani prišitem peronealnem živcu

Osemnajst tednov po tem, ko smo na suralni živec od strani s prerezano površino prišli distalni konec peronealnega živca, smo s testom vščipa živca preverili prisotnost na vščip občutljivih aksonov v od strani prišitem distalnem krnu peronealnega živca. Pri vseh poskusnih živalih smo ugotovili točko pozitivnega vščipnega testa na najbolj distalni točki, ki je še omogočila testiranje, to je na prehodu peronealnega živca skozi fascijo peronealnih mišic (približno 25 mm distalno od mesta anastomoze).

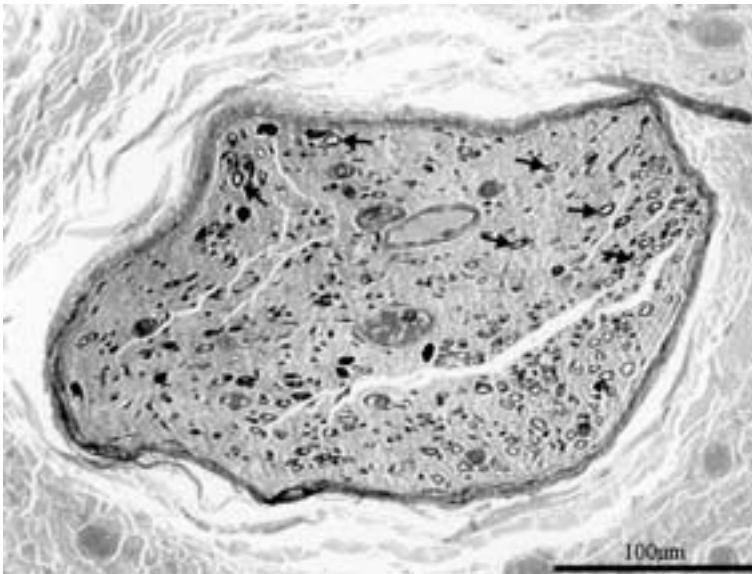
Histometrična analiza prečnih rezin vzorcev živcev

Analiza mieliniziranih aksonov v histoloških preparatih peronealnih živcev

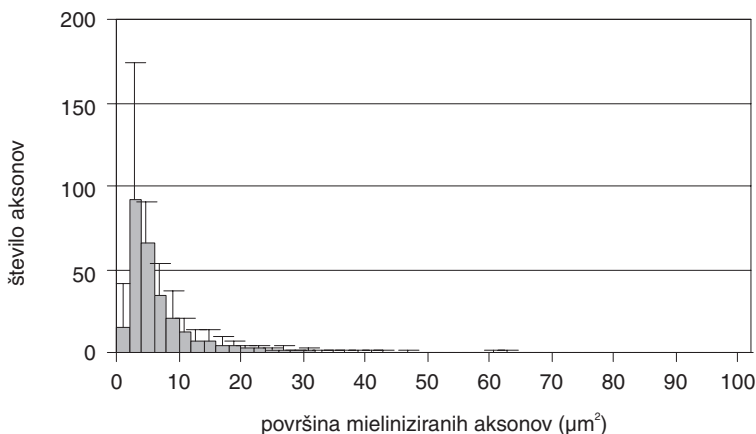
V histoloških preparatih iz vzorcev distalnih krnov peronealnih živcev, ki smo jih odvzeli 4 mm distalno od mesta anastomoze, smo našli 277 ± 119 mieliniziranih aksonov (srednja vrednost \pm SD – standardni odklon). Mielinizirane aksone smo našli v vseh preiskanih živčnih vzorcih ($n = 9$). Značilni primer prečne rezine iz vzorcev od strani prišitih peronealnih živcev je prikazan na sliki 4. Analiza frekvenčne porazdelitve mieliniziranih aksonov v od strani prišitem peronealnem živcu glede na površino njihovih prečnih presekov (slika 5) je pokazala, da je površina prečnega preseka pri 272 ± 108 (srednja vrednost \pm SD) mieliniziranih aksonih manjša od $10 \mu\text{m}^2$. Fotografski posnetek anastomoze *end to side*, ki prikazuje mesto brstenja senzoričnih aksonov iz suralnega živca v od strani prišiti distalni krn peronealnega živca, je prikazan na sliki 6.

Analiza mieliniziranih aksonov v histoloških preparatih suralnih živcev

Za histološki prikaz mieliniziranih vlaken v suralnem živcu smo osemnajst tednov po operaciji odvzeli vzorce omenjenega živca 4 mm proksimalno in distalno od anastomoze. Vzorce iz normalnih suralnih živcev iz skupine neoperiranih živali smo vzeli na anatomskih mestih na živcu, ki so ustrezala mestu anastomoze. V nobenem izmed histoloških preparatov, ki smo jih natančno pregledali pod svetlobnim mikroskopom, nismo opazili morfoloških sprememb v smislu Wallerjeve degeneracije. V prečnih rezinah iz vzorcev



Slika 4. Histološka slika prečnega prereza od strani prišitega distalnega krna peronealnega živca. Vzorci so bili vzeti 4 mm od anastomoze. Mielinizirani aksoni so prikazani kot temni obročki s svetlo notranjostjo (puščice).



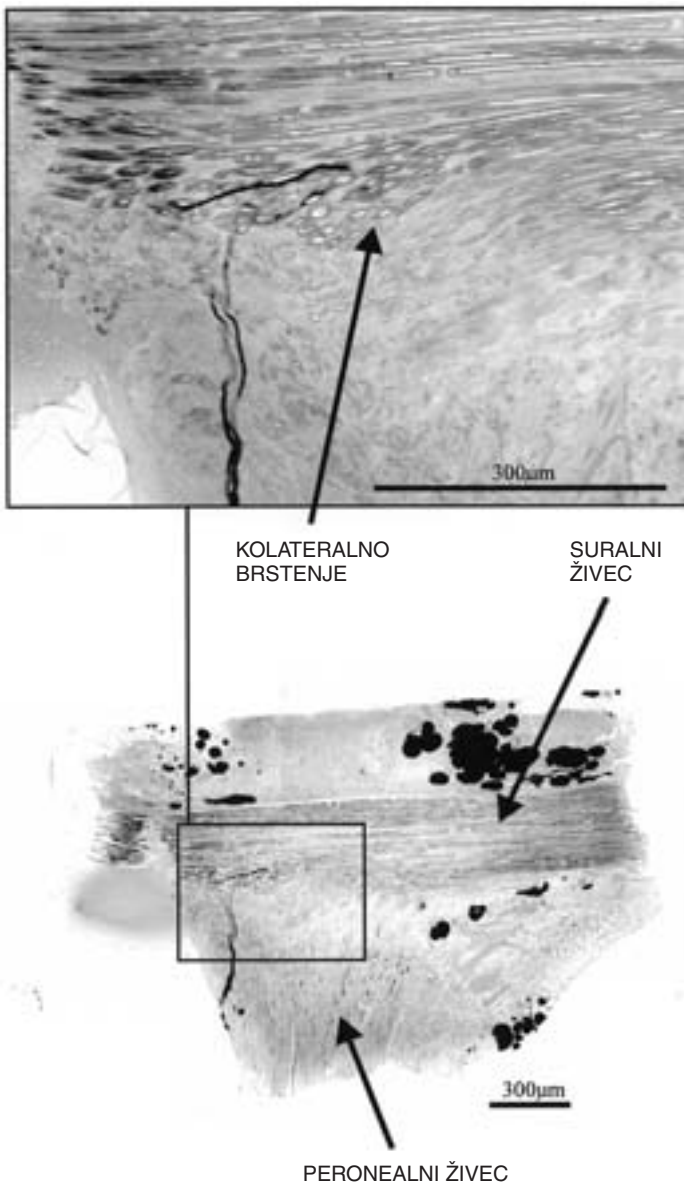
Slika 5. Frekvenčna porazdelitev aksonov glede na površino prečnih presekov mieliniziranih aksonov v od strani prišitih distalnih krnih peronealnih živcev. Prikazane so srednje vrednosti in SD. Vzorci so bili vzeti 4 mm od anastomoze pri devetih živalih.

iz obeh skupin smo pod mikroskopom prešteli mielinizirana vlakna. V preparatih iz vzorcev suralnih živcev, na katere je bil od strani prišit distalni krn peronealnega živca, smo 4 mm proksimalno od anastomoze našli 1159 ± 113 aksonov (srednja vrednost \pm SD; $n=8$), 4 mm distalno od anastomoze pa 1122 ± 143 aksonov (srednja vrednost \pm SD; $n=9$). V preparatih iz vzorcev normalnih kontrolnih suralnih živcev smo našli 1179 ± 62 aksonov (srednja vrednost \pm SD; $n=4$). Razlike v številu vlaken med obema skupinama niso bile statistično značilne ($p > 0,05$; Studentov t-test).

Razpravljanje

V raziskavi smo opazovali obnavljanje senzorične funkcije peronealnega živca, ki je bil prerezan in od strani prišit na nepoškodovan suralni živec.

V vseh od strani prišitih peronealnih živcih smo dokazali prisotnost senzoričnih aksonov s testom vščipa živca, ki je bil po osemnajstih tednih pri vseh živalih pozitiven že na najbolj distalnem mestu (25 mm od mesta anastomoze), kjer smo testiranje lahko začeli. Pred testiranjem smo distalni krn peronealnega živca, mesto anastomoze in suralni živec od vseh strani očistili ter tako prekinili vse aksone, ki bi v anastomozo morebiti vraščali iz okolice. Tako smo zagotovili, da je žival pri vščipu peronealnega živca reagirala z refleksnim umikom noge samo zaradi draženja senzoričnih aksonov, ki so v distalni krn peronealnega živca prbrsteli iz nepoškodovanega suralnega živca. V poštev bi prišli še manjši snopi živčnih vlaken, ki bi morebiti rastle tik ob suralnem živcu in vstopili skozi anastomozo, vendar podobnih vlaken v epinevriju ob suralnem živcu nad mestom anastomoze pri pregledu histoloških preparatov iz vzorcev suralnega živca nismo opazili. Z mikroskopskim pregledom vzdolžnih rezin skozi mesto anastomoze smo prehod aksonskih brstov iz suralnega v prišiti peronealni živec dokazali tudi histološko.



Slika 6. Histološka slika vzdolžnega prereza anastomoze end to side, pri kateri smo prerezani distalni krm peronealnega živca od strani prišli na nepoškodovani suralni živec. Prikazana so brsteči aksoni, ki izraščajo iz nepoškodovanega suralnega živca v od strani prišiti peronealni živec. Del slike je povečan in prikazan v izseku zgoraj.

Prisotnost mieliniziranih aksonov v distalnih krnih peronealnega živca smo potrdili tudi histomorfološko, saj smo v vseh vzorcih prišitih peronealnih živcev na prečnih rezinah videli aksone, v povprečju okrog 280 aksonov na živec. To je približno 15 % vseh mieliniziranih aksonov v normalnem peronealnem živcu (30). Površina prerezov mieliniziranih aksonov je bila pri večini aksonov manjša od $10 \mu\text{m}^2$ (premer $< 4 \mu\text{m}$), iz česar sklepamo, da so iz suralnega živca v peronealni živec brsteli v glavnem aksoni majhnega premera. Ni znano ali lahko tudi aksoni večjega premera kolateralno brstijo skozi anastomozo *end to side* in pri tem dajejo aksonske brste manjšega premera. V naših poskusih smo pri šivanju živcev posebej pazili, da nismo poškodovali endonevrija suralnega živca in da so bili šivi res epinevrijski. V histoloških preparatih prečnih rezin suralnega živca tako proksimalno kot distalno od anastomoze nismo opazili nobenih morfoloških sprememb v smislu degeneracije aksonov, pa tudi v številu aksonov nismo opazili statistično značilnih razlik med normalnimi in anastomoziranimi suralnimi živci. V donorskih suralnih živcih torej ni prišlo do obsežnejše poškodbe in do regeneracije poškodovanih aksonov. Vsi ti rezultati tudi kažejo, da je verjetno večina mieliniziranih aksonov, ki so prisotni v od strani prišitem distalnem krnu peronealnega živca, rezultat brstenja nepoškodovanih aksonov iz suralnega živca in ne posledica regeneracije njegovih aksonov. Noah in sodelavci (23) so v svojih poskusih pokazali, da je vraščanje aksonov v od strani prišite distalne krne boljše, če so v donorskem živcu na mestu anastomoze vzdolžno zarezali epinevrij in perinevrij (epi-perinevrijsko »okno«). O podobnih opažanjih so poročali tudi iz drugih laboratorijev (26, 31). Pri vseh poskusih na modelih anastomoze *end to side* z epi-perinevrijskim »oknom« pa so opazili poškodbo do 15 % aksonov donorskega živca na mestu anastomoze (26), tako da je v teh primerih možnost regeneracije namesto brstenja v od strani prišite krne živcev zelo verjetna.

Obnavljanje občutljivosti kože stopala za bolečino

Obnavljanje senzorične funkcije (občutljivost kože za bolečino) prek od strani prišitega distalnega krna peronealnega živca smo spremljali s ščipanjem kože na nartu zadnje okončine podgane, kjer se nahaja normalno inervacijsko področje peronealnega živca (28). Polje neobčutljivosti na koži narta, ki je v naših poskusih nastalo po prerezanju peronealnega, tibialnega in safeničnega živca, se je začelo zmanjševati kmalu po poškodbi, in sicer zaradi kolateralnega brstenja kožnih končičev nepoškodovanega suralnega živca. Da je šlo res za brstenje suralnega živca, nam dokazuje dejstvo, da je večji del tega občutljivega področja po prerezanju suralnega živca pod mestom anastomoze ob zaključku poskusa (glej spodaj) takoj postal neobčutljiv. Po petem tednu se občutljivo področje kože na nartu do konca poskusa ni več pomembno spreminjalo. Po osemnajstih tednih smo po prerezanju suralnega živca distalno od mesta anastomoze ugotovili, da je občutljivost kože peronealnega inervacijskega področja ostala pri treh od enajstih živali. Pri teh živalih je ostalo občutljive 12, 21 in 25 % celotne površine kože na nartu, oziroma med 19 in 40 % površine kože, ki jo na nartu oživčuje peronealni živec (28). Ker odgovor živali na vščip tega občutljivega področja ni bil tako živahen kot na zdravi strani, sklepamo, da je bila občutljivost za bolečino na teh mestih sicer prisotna, vendar zmanjšana. Pri ostalih osmih podganah s ščipanjem kože nismo uspeli izzvati refleksnega umika desne zadnje okončine, občutljivost kože za bolečino se torej ni obnovila.

Sklepamo torej lahko, da je po prišitju prerezanega peronealnega živca od strani na nepoškodovani suralni živec vsaj delna obnova senzorične funkcije peronealnega živca zaradi brstenja senzoričnih aksonov iz suralnega živca v načelu možna, da pa se je bolečinska občutljivost kože v osemnajstih tednih povrnila le pri treh od enajstih živali, čeprav so aksoni pri vseh živalih prek anastomoze brsteli v prišiti peronealni živec.

Možni razlagi za razmeroma slabo obnovo senzorične funkcije pri večini živali bi lahko bili dve.

Morda so aksoni prek od strani prišitega krna živca zrastle do kože stopala, vendar so nefunkcionalni in žival zaradi tega na ščipanje kože ne odgovori z refleksnim umikom noge. Ta možnost je manj verjetna, saj smo funkcijo senzoričnih aksonov v koži dokazali s ščipanjem kože narta pri treh podganah, iz česar lahko sklepamo, da so funkcionalni aksoni sposobni zrasti do kože stopala. Prisotnost funkcionalnih senzoričnih vlaken v peronealnem živcu smo dokazali tudi s pozitivnim testom vsčipa distalnega krna na omenjenem živcu.

Druga razlaga za slabo obnovo senzorične funkcije prek anastomoze *end to side* bi lahko bila, da aksoni, ki so pribrsteli v peronealni živec, niso mogli oživčiti kože stopala. Prva možnost bi bila, da aksoni niso sposobni zrasti tako daleč skozi od strani prišiti distalni krn peronealnega živca, čeprav so pribrsteli v krn v razmeroma velikem številu. Tudi ta razlaga ni najbolj verjetna, saj smo že omenili, da smo pri treh živalih ugotovili prisotnost aksonov v koži narta s testom vsčipa kože in so v načelu torej brsti aksonov sposobni rasti dovolj daleč.

Upoštevati je potrebno, da področje na koži narta, ki ga oživčuje suralni živec, meji na področje oživčenja peronealnega živca, zato nepoškodovani terminalni aksoni suralnega živca v koži po poškodbi peronealnega živca kolateralno brstijo v sosednje kožno področje peronealnega živca. Kako vpliva prisotnost brstečih aksonov v področju, ki ga oživčuje od strani prišiti živec, na morebitno obnovo funkcije tega živca prek anastomoze *end to side*, ni znano. Brsteči terminalni senzorični aksoni suralnega živca, ki so zasedli tuje področje, bi v načelu lahko preprečili vraščanje aksonov, ki bi kožo oživčili prek od strani prišitega peronealnega živca. Dokazali so, da se kolateralni brsti iz sosednjega področja umaknejo regenerirajočim se »domačim« aksonom, če poškodbi perifernega živca kmalu sledi njegova regeneracija (7, 13, 32). V primeru, ko je regeneracija živca zakasnjena za dalj časa (več kot 13 tednov), pa so ugotovili, da so kolateralni brsti ostali v inervacijskem področju sosednjega živca v mišicah (10) in v zobnih pulpah (33) pri mački. Tudi naši poskusi so potekali dalj časa (18 tednov), saj brsteči aksoni po nevrilemskih cevkah rastejo počasneje, kot bi rastle regenerirajoči se aksoni (5). Zato je možno, da so tudi tu kolateralni brsti suralnega živca pri večini živali trajno zasedli velik del subepidermalne horizontalne mreže cev, ki jih tvorijo Schwannove celice propadlih peronealnih aksonov. Delna obnova senzorične funkcije pri treh živalih od enajstih kaže na to, da morebiti terminalni kolateralni brsti sosednjega živca ne zasedejo vedno večine subepidermalnih cev.

Kolateralni brsti sosednjega živca v inervacijskem področju od strani prišitega živca bi lahko tudi zavrli tvorbo trofičnih dejavnikov v tarčnem tkivu, ki so pomembni za kolateralno brstenje (34), in tako tekmovali z brstečimi aksoni v od strani prišitih distalnih krnih

živcev, ki po daljši poti dalj časa rastejo v kožo. To bi lahko razložilo rezultat našega poskusa, da smo pri posameznih podganah ugotovili delno obnovo občutljivosti kože za bolečino, ki pa je bila slabše kvalitete kot normalno, morda zaradi majhnega števila živčnih končičev.

Razmisliti moramo tudi o možnosti, da se aksoni, ki brstijo iz nepoškodovanih vlaken suralnega živca verjetno naključno vraščajo v različne nevrilemske cevke od strani prišitega distalnega krna živca. Zato je kvaliteta in kvantiteta obnove senzorične funkcije peronealnega živca odvisna od tarč, do katerih vodijo cevke, v katere vstopajo brsteči senzorični aksoni. V primeru peronealnega živca, ki je mešan živec (35), lahko brsti senzoričnih aksonov vstopajo v nevrilemske cevke senzoričnih aksonov, ki imajo svoja inervacijska področja anterolateralno na koži goleni in ne na nartu stopala, kjer smo testirali občutljivost kože za bolečino, ali v cevke proprioceptivnih aksonov iz mišic in kit, ali pa celo v cevke motoričnih aksonov in tako nefunkcionalno oživčijo mišico. Po tej hipotezi, ki se zdi najbolj verjetna, bi se brsti iz nepoškodovanih senzoričnih živčnih vlaken iz suralnega živca mnogokrat in povsem naključno lahko brezciljno porazgubili po različnih tarčnih tkivih. Tudi rezultati naših poskusov potrjujejo to možnost, saj smo delno obnovo občutljivosti kože za bolečino ugotovili samo pri treh živalih, pri ostalih osmih pa je bila koža po prerezanju suralnega živca neobčutljiva na ščipanje kože, kar kaže, da je samo v posameznih primerih del brstečih aksonov naključno zrasel do kože na nartu in jo le delno oživčil.

Možnosti obnove funkcije perifernega živca po anastomozi *end to side*

Pri prvih poskusih šivanja perifernih živcev na način *end to side* so pogosto namerno delno prerezali ali pa nenamerno poškodovali donorski živec (36). Ballance pa je prvi opisal način šivanja anastomoze *end to side*, pri katerem je vzdolžno zarezal v donorski živec, pri tem pa ni namerno poškodoval njegovih živčnih vlaken (25). Čeprav so v nekaterih primerih dosegli delno obnovo funkcije obraznega živca, pa začasna izguba funkcije donorskega živca v vseh primerih kaže na poškodbo tega živca, predvsem zaradi slabše kirurške opreme (23).

V zadnjem času se je obudilo zanimanje za omenjeni način šivanja anastomoze *end to side* tako v klinične (37), kot tudi druge raziskovalne namene (22, 23, 31). Vse dosedanje študije niso mogle dokazati zadovoljive obnove motorične funkcije prek od strani prišitega distalnega krna perifernega živca (26, 31). Obnovo senzorične funkcije po anastomozi *end to side* so proučevali tudi Bertelli in sodelavci (38), ki pa so uporabili nekoliko drugačen model kot mi, v katerem je bil donorski živec poškodovan distalno od anastomoze. V svojih poskusih so na proksimalni krn prerezanega medianega živca od strani prišli odsek ularnega živca, ki so ga nato z distalnim koncem prišli na prerezani distalni konec medianega živca. Obnove senzorične funkcije, ki so jo ugotavljali s testom vroče plošče, niso opazili (38). V naših poskusih, kjer smo opazovali obnovo občutljivosti za bolečino na koži podgane na modelu peronealnega živca, od strani prišitega na nepoškodovan suralni živec, smo ugotovili obnovo senzorične funkcije vsaj pri 27 % živali.

Zaključimo lahko, da je obnova občutljivosti na koži v področju prerezanega živca, ki je bil od strani prišit na nepoškodovani živec, v načelu možna, vendar obstajajo še neznani

dejavniki, ki jo lahko zakasnjijo ali preprečijo. Zanesljive obnove funkcije perifernega živca po anastomozi *end to side* torej še ni uspelo doseči. Dobri klinični uspehi po šivanju živcev na način *end to side* bodo morda sledili v prihodnosti. Za zdaj ostajajo najboljši poskusni modeli za raziskovanje in preizkušanje novih zamisli že opisani modeli pri podganah. Še vedno ostajajo odprta naslednja vprašanja, ki bodo zahtevala nove poskuse:

- kako povečati obseg brstenja nepoškodovanih aksonov v nevrilemske cevke od strani prišitega živca?
- kakšna je zmogljivost kolateralnih brstov za prehajanje skozi različne ovojnice perifernega živca, vključno z bazalno lamino samih aksonov, ki naj bi brsteli?
- kako zagotoviti določeno selektivnost reinervacije, kadar se z anastomozo *end to side* prišije mešani živec?

Zahvala

Prof. dr. Janezu Sketlju se zahvaljujem za vso pomoč pri učenju raziskovalnega dela. Hvala mojemu mentorju prof. dr. Dušanu Sketu, ki mi je pomagal pri nastajanju te naloge. Zahvaljujem se tudi ga. Duši Čuček, dipl. ing. biol., in Petru Preglju, dr. med., predvsem pa genijalnemu tehniku Borisu Pečenku in ostalim članom kluba nočnih ptic.

Motite se, če mislite, da sem pozabil nanj. Asist. mag. Fajku Bajroviću, dr. med., dolgujem največ. Of course!!! (Indeed.)

Literatura

1. Raivich G, Kreutzberg G. Peripheral nerve regeneration: Role of growth factors and their receptors. *J Dev Neurosci* 1993; 11: 311–24.
2. Fawcett JW, Keynes RJ. Peripheral nerve regeneration. *Annu Rev Neurosci* 1990; 13: 43–60.
3. Pollock LJ. Nerve overlap as related to the relatively early return of pain sense following injury to the peripheral nerves. *J Comp Neurol* 1920; 32: 357.
4. Edds MV. Collateral nerve regeneration. *Q Rev Biol* 1953; 28: 260–76.
5. Weddell G, Guttman L, Guttman E. The local extension of nerve fibers into denervated areas of skin. *J Neurol Psych* 1941; 4: 206–25.
6. Fitzgerald MJT. Transmedian cutaneous innervation. *J Anat* 1963; 97: 313–22.
7. Devor M, Schonfeld D, Seltzer Z, Wall PD. Two modes of cutaneous reinnervation following peripheral nerve injury. *J Comp Neurol* 1979; 185: 221–20.
8. Robinson PP. Reinnervation of teeth, mucous membrane and skin following section of the inferior alveolar nerve in the cat. *Brain Res* 1981; 220: 241–53.
9. Kinnman E, Aldskogius H. Collateral sprouting of sensory axons in the glabrous skin of the hindpaw after chronic sciatic nerve lesion in adult and neonatal rats: a morphological study. *Brain Res* 1986; 377: 73–82.
10. Thompson W. Reinnervation of partially denervated rat soleus muscles. *Acta Physiol Scand* 1978; 103: 81–91.
11. Brown MC, Holland RL, Hopkins WG. Motor nerve sprouting. *Annu Rev Neurosci* 1981; 4: 17–42.
12. Kennedy WR, Sakuta M. Collateral reinnervation of sweat glands. *Ann Neurol* 1984; 15: 73–8.
13. Jackson PC, Diamond J. Regenerating axons reclaim sensory targets from collateral nerve sprouts. *Science* 1981; 214: 926–8.
14. Jackson PC, Diamond J. Temporal and spatial constraints of the collateral sprouting of low-threshold mechanosensory nerves in the skin of rats. *J Comp Neurol* 1984; 226: 336–45.

15. Nixon BJ, Doucette R, Jackson PC, Diamond J. Impulse activity evokes precocious sprouting of nociceptive nerves into denervated skin. *Somatosens Mot Res* 1984; 2: 97–126.
16. Beuerman RW, Rozsa AJ. Collateral sprouts are replaced by regenerating neurites in the wounded corneal epithelium. *Neurosci Lett* 1984; 44: 99–104.
17. Edds MV. Collateral regeneration of residual motor axons in partially denervated muscles. *J Exp Zool* 1950; 113: 517–52.
18. Hoffman H. Local reinnervation in partially denervated muscle: A histophysiological study. *Aust J Exp Biol Med Sci* 1950; 28: 211–9.
19. Slack JR, Hopkins WG, Williams MN. Nerve sheaths and motoneurone collateral sprouting. *Nature* 1979; 282: 506–7.
20. Viterbo F, Trindade JC, Hoshino K, Neto AM. Latero-terminal neurotomy without removal of the epineurial sheath. Experimental study in rats. *Rev Paul Med* 1992; 110: 267–75.
21. Lundborg G, Zhao Q, Kanje M, Kerns JM. Can sensory and motor collateral sprouting be induced from intact peripheral nerve by end to side anastomosis? *J Hand Surg* 1994; 19B: 277–82.
22. Pavčnik M, Kovačič U. Sproženje kolateralnega brstenja senzoričnih aksonov pri podgani. *Med Razgl* 1998; 37: 173–90.
23. Noah EM, Williams A, Jorgenson C, Skoulis TG, Terzis JK. End-to-side neurotomy: A histologic and morphometric study of axonal sprouting into an end-to-side nerve graft. *J Reconstr Microsurg* 1997; 13: 99–106.
24. Sperry RW. Effect of crossing nerves to antagonist limb muscles in the monkey. *Arch Neurol Psychiatr* 1947; 58: 452.
25. Ballance CA, Balance HA, Stewart P. Remarks on the operative treatment of chronic facial palsy of peripheral origin. *Br Med J* 1903; 2: 1009–13.
26. Tarasidis G, Strasberg SR, Watanabe O, Haughey BH, Mackinnon SE, Hunter DA. End-to-side neurotomy resulting in limited sensory axonal regeneration in a rat model. *Ann Otol Rhinol Laryngol* 1997; 106: 506–12.
27. Swett JE, Torigoe Y, Elie VR, Bourassa CM, Miller PG. Sensory neurons of the rat sciatic nerve. *Exp Neurol* 1991; 114: 82–103.
28. Bajrović F, Sketelj J. Extent of nociceptive dermatomes in adult rats is not primarily maintained by axonal competition. *Exp Neurol* 1998; 150: 115–21.
29. McQuarrie IG, Grafstein B, Gershon MD. Axonal regeneration in the rat sciatic nerve: effect of a conditioning lesion and of dbcAMP. *Brain Res* 1977; 132: 443–53.
30. Bajrović F, Sketelj J. Prior collateral sprouting of sensory axons delays recovery of pain sensitivity after subsequent nerve crush. *Exp Neurol* 1996; 141: 207–13.
31. Zhao J, Chen Z, Chen T. Nerve regeneration after terminolateral neurotomy: Experimental study in rats. *J Reconstr Microsurg* 1997; 13: 31–7.
32. Beuerman RW, Rozsa AJ. Collateral sprouts are replaced by regenerating neurites in the wounded corneal epithelium. *Neurosci Lett* 1984; 44: 99–104.
33. Robinson PP. Regenerating nerve fibers do not displace the collateral reinnervation of cat teeth. *Brain Res* 1984; 310: 303–10.
34. Diamond J, Coughlin M, Macintyre L, Holmes M, Visheau B. Evidence that endogenous nerve growth factor is responsible for collateral sprouting, but not the regeneration, of nociceptive axons in adult rats. *Proc Natl Acad Sci U S A* 1987; 84: 596–600.
35. Greene EC. *Anatomy of the Rat*. New York: Hafner; 1959. p. 121.
36. Sherren J. Some points in the surgery of the peripheral nerves. *Edinb Med J* 1906; 20: 297.
37. Viterbo F. A new method for treatment of facial palsy: The cross-face nerve transplantation with the end-to-side neurotomy. *Rev Soc Bras Cir Plast Reconst* 1993; 8: 29–35.
38. Bertelli JA, Santos ARS, Calixto JB. Is axonal sprouting able to traverse the conjunctival layers of the peripheral nerve? A behavioral, motor, and sensory study of end-to-side nerve anastomosis. *J Reconstr Microsurg* 1996; 12: 559–63.