

Strokovni prispevek/Professional article

# VNETNI PSEVDOTUMOR ORBITE Z MALIGNIM POTEKOM

INFLAMMATORY ORBITAL PSEUDOTUMOR WITH A MALIGNANT COURSE

Mirna Štabuc-Šilih<sup>1</sup>, Janez Lamovec<sup>2</sup>, Borut Štabuc<sup>3</sup>

<sup>1</sup> Očesna klinika, Klinični center, Zaloška 29, 1525 Ljubljana

<sup>2</sup> Onkološki inštitut, Zaloška 2, 1000 Ljubljana

<sup>3</sup> Klinični oddelek za gastroenterologijo, Klinični center, Japljeva 2, 1525 Ljubljana

Prispelo 2001-03-15, sprejeto 2001-10-22; ZDRAV VESTN 2002; 71: Supl. II: 71-4

**Ključne besede:** vnetni (inflamatorni) miofibroblastni tumor; fibromatoza; fibrosarkom; miofibroblasti

**Izvleček** – Izhodišča. Vnetni (inflamatorni) pseudotumor ali inflamatorni miofibroblastni tumor je benigno proliferiranje miofibroblastov, ki tvori tumor. Po operaciji lahko lokalno recidivira in neustavljivo raste, a ne metastazira, razen v najbolj izjemnih primerih. V tem oziru je podoben fibromatozi. Zraste kjer koli v telesu. Čeprav gre za benigno tvorbo, lahko zaradi agresivne rasti, podobne fibromatozi ali sarkomu, ogrozi bolnikovo življenje.

Bolniki in metode. Bolnica D. E., rojena 1974, v drugem mesecu nosečnosti, je bila sprejeta na našo kliniko l. 1996 zaradi protruzije levega očesa. Navajala je, da ima že 5 let glavobol, ki se je pojavljal ob večerih. Poprej se je na otološki kliniki zdravila zaradi epistakse. Preiskava obnosnih votlin z računalniško tomografijo je pokazala obsežno tumorsko tvorbo v predelu etmoidnega labirinta, ki je vraščala v sosednje strukture, maličila okolne kosti in vraščala tudi ekstraduralno v lobanjsko votlino. Bolnico so nato operirali na otološki kliniki in ji odstranili za »žensko pest« velik tumor ekspanzivnega, neinfiltrativnega tipa. Patohistološko je šlo za vnetni (inflamatorni) pseudotumor. Po operaciji je protruzija zrkla izginila. Kakšno leto dni se je dobro počutila. Po tem obdobju pa je imela številne lokalne recidive. Ponovno so jo operirali in nato obsevali. Dobivala pa je tudi kemoterapijo. Kljub vsemu zdravljenju je bolezen lokalno napredovala. Bolnica je umrla decembra 2000.

Zaključki. Kljub temu da je šlo pri tej bolnici za benigni proces, tj. za vnetni (inflamatorni) pseudotumor, je bil potek bolezni zaradi bližine vitalnih struktur takšen kot pri malignih tumorjih.

## Uvod

Vnetni (inflamatorni) pseudotumor (IP) ali inflamatorni miofibroblastni tumor (IMP) je benigna proliferacija miofibroblastov, ki tvori tumor. Po operaciji lahko lokalno recidivira in neustavljivo raste, a ne metastazira (1), razen v izjemno redkih primerih (2). Spominja na fibromatozo, ki je lahko, po kliničnem poteku, podobna nizko malignemu sarkomu. Kot kaže, gre pri IP za družino morfološko podobnih, a etiološko zelo

**Key words:** inflammatory myofibroblastic tumor; fibromatosis; fibrosarcoma; myofibroblasts

**Abstract** – Background. Inflammatory pseudotumor or inflammatory myofibroblastic tumor is a benign, tumor forming proliferation of myofibroblasts with a potential for recurrence and persistent local growth, in some respects similar to fibromatosis. The lesion does not metastasize except exceedingly rarely. Though inflammatory pseudotumor is not a malignant lesion, it may occasionally behave aggressively, like fibromatosis or fibrosarcoma, and threatens patient's life.

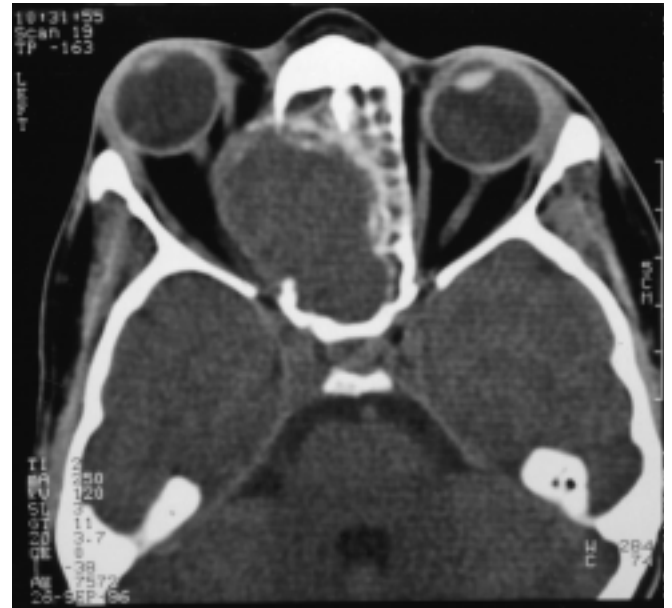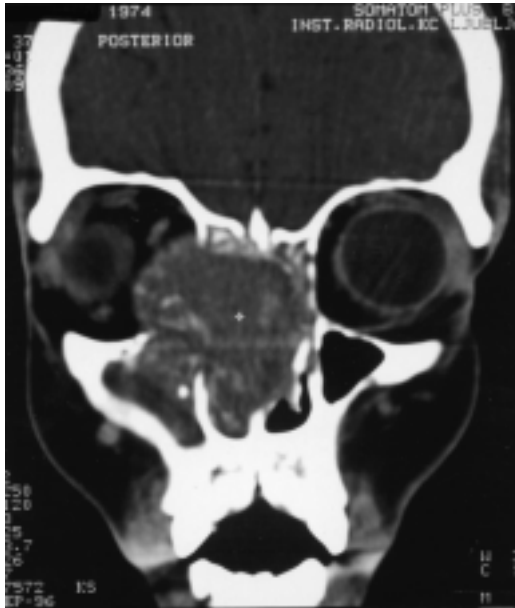Patients and methods. Patient D. E., born in 1974, in the second month of pregnancy, was admitted to our Clinic in 1996 because of the protrusion of the left eye. She has often had evening headaches for the last 5 years. She has previously been treated for epistaxis. CT showed a tumorous formation in the ethmoidal labyrinth, which grew into adjacent structures, destroyed the neighboring bones and extended into extradural space of cranial cavity. The patient was operated upon at the ENT clinic where a tumor of a »woman's fist« size was excised. It showed expansive, non-infiltrative growth. Microscopically, it was an inflammatory pseudotumor. For one year after the operation the patient was in good health, without protrusion. After that period, she had repeated recurrences, reoperations, she was irradiated and received chemotherapy. In spite of all treatment, the tumor locally progressed and the patient died in December 2000.

Conclusions. Although repeated histopathologic examinations showed a benign inflammatory pseudotumor, because of the proximity of vital structures the course of disease was malignant just like in a malignant neoplasm.

različnih tkivnih sprememb, ki v določenih okoliščinah potekajo klinično maligno, čeprav so biološko benigne (3).

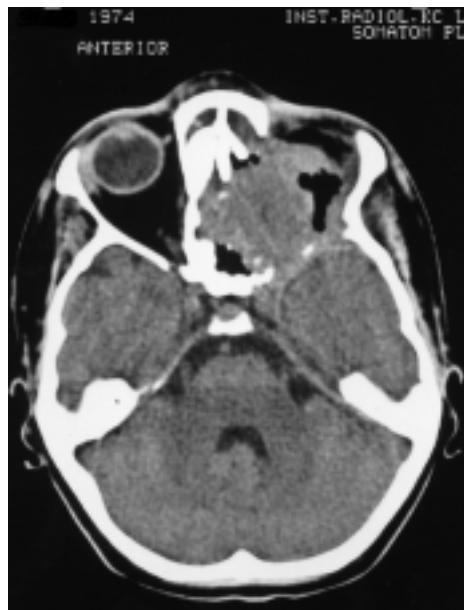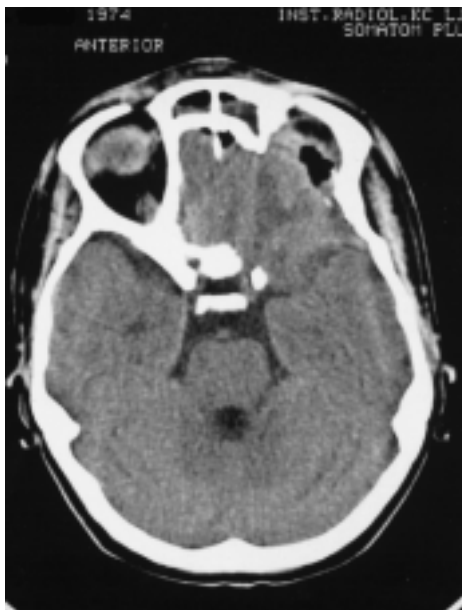
## Prikaz primera

Bolnica D. E., rojena 1974, v drugem mesecu nosečnosti, je bila sprejeta na očesno kliniko septembra 1996 zaradi protruzije levega očesa. Pet let jo je večkrat bolela glava ob večerih. Več kot 1 leto je opažala, da se težje vsekuje na levo nosnico, že nekaj mesecev pa je občasno iz



Sl. 1. CT septembra 1996 ob sprejemu na Očesno kliniko.

Fig. 1. CT scan in September 1996 when she was admitted to our Clinic.



Sl. 2. CT junija 2000.

Fig. 2. CT scan in June 2000.

nje tudi krvavela. Zaradi močne krvavitve so jo avgusta 1996 sprejeli na otološko kliniko. Pri pregledu so ugotovili, da ji je srednji nosni hodnik izpolnjevala zdrizasta polipasta tvorba, ki je na dotik zakrvavela. Napravili so ji biopsijo in patohistološko ugotovili kapilarni hemangiomi (tipa piogenega granuloma). Naročili so jo na kontrolne preglede.

Krvna slika in laboratorijski izvidi so bili v mejah normale.

Vid desnega očesa je bil 1,0 s.c., levega pa 1,25 p.s.c. Gibljivost zrkel ni bila omejena. Vidno polje je bilo v mejah normale.

Ultrazvočni pregled je v nazalnem delu leve orbite pokazal okroglo ovalno, neostro omejeno, nizkoodmevno področje z nepravilno notranjo strukturo. Sprememba je bila velika 21 × 23 × 25 mm in je segala navzdol v bližino vidnega živca. V medialnem delu leve orbite je bila okvara kosti.

Preiskava obnosnih votlin z računalniško tomografijo je pokazala obsežno tumorsko tvorbo v predelu etmoidnega labirinta, ki je vrasčala

okolne strukture, maličila skelet in vrasčala tudi v ekstraduralni lobanjski prostor.

V času hospitalizacije se ji je vid levega očesa zameglil, ostrina se ji je zmanjšala na 0,8 s.c. Imela je močne bolečine v področju tega očesa.

Bolnica se je odločila za umetno prekinitev nosečnosti.

Premestili smo jo na otološko kliniko, kjer so jo operirali. V celoti so ji odstranili za »žensko pest« veliki tumor. Glede na tip rasti je bil tumor ekspanziven, neinfiltrativen. Patohistološko je šlo za vnetni (inflamatorni) psevdotumor (inflamatorni miofibroblastni tumor).

Eno leto po operaciji se je bolnica dobro počutila, protruzije ni bilo več. Redno je hodila na kontrolne preglede.

Septembra 1997 so napravili endoskopijsko nosu zaradi ponovne krvavitve iz leve nosnice. V predelu zadnjega etmoida so odkrili okroglasto, gladko tvorbo. Preiskava biopsičnega vzorca je pokazala, da gre za recidiv vnetnega psevdotumorja.

To je bil prvi v seriji recidivov bolezni, zaradi katerih so bolnico ponovno operirali na otološki kliniki in nato obsevali na Onkološkem inštitutu.

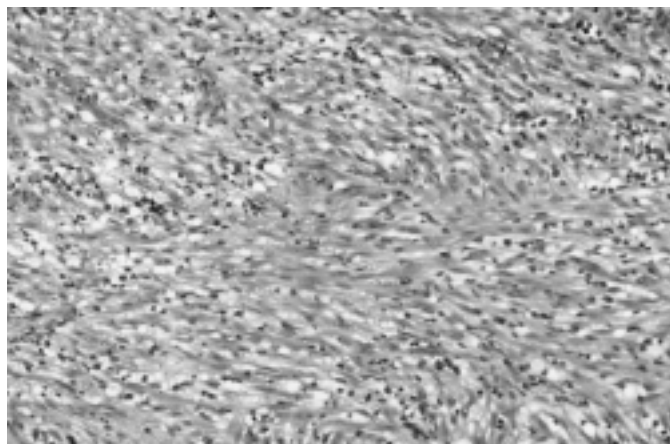
V predelu apeksa orbite tumor sprva ni bil radikalno odstranjen, da ne bi prišlo do poškodbe vidnega živca. Na otorinolaringološko-onkološkem konziliju so se odločili, da ji bodo to področje obsevali.

Oktober 1999 so ji pri operaciji recidiva zaradi napredovalega procesa odstranili levo zrklo. Dobivala je tudi kemoterapijo z endoksanom in metilprednizolonom.

Kljub radio- in kemoterapiji je tumor neustavljivo lokalno napredoval. Bolnica je umrla decembra 2000.

## Razpravljanje

Vnetni (inflamatorni) psevdotumorji so relativno redka skupina tumorjem podobnih tkivnih sprememb, ki jih morfološko označuje proliferiranje fibroblastov in miofibroblastov ob hkratni izraziti vnetni infiltraciji (4). Spremembo so naj-



Sl. 3. Vnetni psevdotumor (vnetni miofibroblastni tumor) – pri mali povečavi – gostocelična vretenasta miofibroblastna populacija s številnimi vnetnimi celicami.

Fig. 3. Inflammatory pseudotumor (inflammatory myofibroblastic tumor) – low power view showing densely cellular spindle myofibroblastic cells sprinkled with numerous inflammatory cells.

prej opisali v pljučih (5), kasneje pa v številnih tkivih in organih, tako da skoraj ni mesta v človeškem telesu, kjer se ne bi mogle pojaviti (3). Gre za morfološko podobne, a etiološko verjetno zelo različne spremembe, ki so lahko reaktivne – po travmi, med okužbo in po njej – in vsaj nekatere tudi neoplastične. Večinoma so benigne ali nizko maligne. Vsaj nekatere so v tesnem sorodstvu s t. i. inflamatornim fibrosarkomom (3, 6). Molekularne analize so v nekaterih primerih odkrile klonske citogenetske nepravilnosti, zlasti na kromosomu 2p23 in ALK genu (3, 7). Vsekakor pa o naravi sprememb ni soglasja (4).

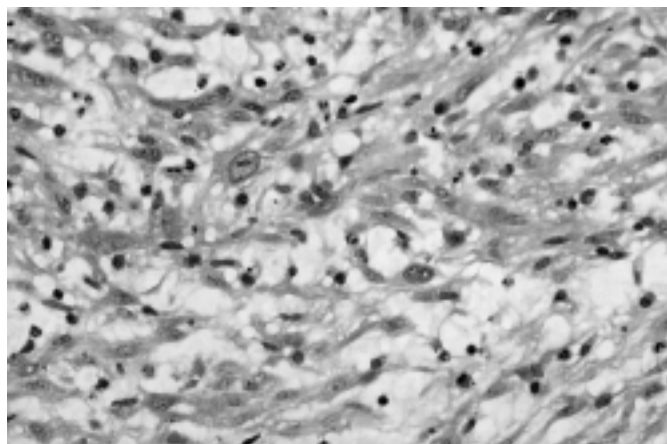
Etiološko različnost in morfološko variabilnost sprememb najboljše zrcalijo njena številna imena: vnetni psevdotumor, inflamatorni miofibroblastni tumor, inflamatorna miofibroblastna lezija, inflamatorna miofibrohistiocitna proliferacija, inflamatorni fibromiksoidni tumor, ksantomatozni psevdotumor, postinflamatorni psevdotumor in inflamatorni fibrosarkom (1, 3). Morfološko je IP pseudosarkomska sprememba, ki najpogosteje zraste v mehkih tkivih in notranjih organih otrok in mlajših odraslih. Ima dokaj značilno histološko podobo in v veliki večini primerov benignen klinični potek.

V posameznih primerih je sprememba večžariščna, lahko pa se tudi ponavlja, a izjemno redko pride do razsoja (1, 3).

Prvi simptom bolezni je v večini primerov pojav otipljive tumorske tvorbe. Toda 15–30% bolnikov ima lahko splošne simptome, kot so vročina in slabo počutje, lahko skupaj s patološkimi laboratorijskimi izvidi: mikrocitno anemijo, hipergamaglobulinemijo in zvišano sedimentacijo. Po odstranitvi sprememb simptomi pogosto takoj izginejo (1, 3, 8–11).

Histopatološko moramo IP ločiti od drugih pseudosarkomskih in sarkomskih procesov, kot so nodularni fasciitis, proliferativni fasciitis in miozitis, fibromatoze, miofibromatoze, fibrozni histiocitom, inflamatorni maligni fibrozni histiocitom, leiomiosarkom, Hodgkinova bolezen, Rosai-Dorfmanova bolezen in Langerhansova histiocitoza (4).

Pljučni IP se večinoma pojavlja pri ljudeh srednjih let, medtem ko so zunajpljučne spremembe tkiva pogostejše pri otrocih in mlajših odraslih (1). Pljučni IP je benigna bolezen, ki se ponovi v manj kot 5% primerov, zelo redki so smrtni primeri. Spremembe v spodnjih sečilih so prav tako po pravilu benigne (1, 3). Na drugi mestih, npr. v retroperitoneju, pa je IP veliko bolj trdovratna bolezen, z invazivno rastjo, s 25%



Sl. 4. Edematozni miofibroblastni tumor pri veliki povečavi s fibroblastično celico z velikim jedrom in jasnim nukleolom ter z mešanim vnetnim infiltratom, ki vsebuje tudi eozinofilce.

Fig. 4. High power view of the lesion showing edematous tissue with myofibroblastic cells with one fibroblast showing large oval nucleus with distinct nucleolus; mixed inflammatory infiltrate including eosinophils is also present.

recidivov v bližini prvotnega mesta in tudi z izjemno redkimi metastazami. Bolezen se lahko konča s smrtjo bolnika (1, 3, 12).

V orbiti je IP neobičajna bolezen neznanе etiologije, ki se v redkih primerih razširi v okolico (13). Igarashi poroča o vnetnem orbitalnem psevdotumorju, ki se je razširil v možgane. V biopsičnem vzorcu pa so našli le polimorfonuklearno levkocitno infiltracijo (14).

Rekurenca in agresivni potek IP sta odvisna od lege, bližine vitalnih struktur in multinodularnosti, ki otežujejo uspešno, popolno ekscizijo. Drugih prognostično pomembnih razlik niso odkrili; prav tako ni morfoloških znakov, ki bi napovedovali potek bolezni (1, 3). Klonske analize tkivnih sprememb utegnejo bolje diferencirati neoplastične različice IP od reaktivnih (7).

Glede na to, da IP običajno poteka benigno in ima omejen biološki rastni potencial, se moramo v večini primerov izogniti nepotrebnemu agresivnemu zdravljenju (1). Večino bolnikov pozdravimo s kirurško ekscizijo, vendar se bolezen lahko ponovi (3). Kot kaže, vloga radioterapije in kemoterapije pri zdravljenju IP ni jasno opredeljena. V študijah ni dokazov o njihovi uspešnosti (15, 16). V tem pogledu je IP bolj podoben fibromatozi kot pa fibrosarkomu, tako glede starosti obolelih, večžariščnosti, nagnjenju k ponovitvam, histološkega vzorca rasti in očitne sposobnosti regresije (1). Ponovno pa moramo poudariti, da gre za biološko heterogeno skupino morfološko podobnih sprememb, ki pa jih ni mogoče morfološko razlikovati.

Pri naši bolnici žal ni bil uspešen noben način zdravljenja, čeprav je šlo, kljub klinično malignemu poteku bolezni, histološko, tudi v ponovljenih biopsijah, za vnetni (inflamatorni) psevdotumor.

## Zaključki

Čeprav je pri bolnici šlo za benignen vnetni (inflamatorni) psevdotumor, je bil potek bolezni zaradi bližine vitalnih struktur malignen.

Pri IP gre torej za družino morfološko podobnih, a etiološko in prognostično različnih tkivnih sprememb, ki še niso zadovoljivo biološko opredeljene (3).

## Literatura

1. Coffin CM, Watterson J, Preist JR, Dehner LP. Extrapulmonary inflammatory myofibroblastic tumor (inflammatory pseudotumor): a clinicopathologic and immunohistochemical study of 84 cases. *Am J Surg Pathol* 1995; 19: 859-72.
2. Myint MA, Madeiros LF, Sulaiman RA, Aswad BI, Glantz L. Inflammatory pseudotumor of the ileum: a report of a multifocal, transmural lesion with regional lymph node involvement. *Arch Pathol Lab Med* 1994; 118: 1138-42.
3. Chan JKC. Inflammatory pseudotumor: a family of lesions of diverse nature and etiologies. *Adv Anat Pathol* 1996; 3: 156-71.
4. Ramachandra S, Hollowood K, Bisceglia M, Fletcher CDM. Inflammatory pseudotumor of soft tissues: a clinicopathological and immunohistochemical analysis of 18 cases. *Histopathology* 1995; 27: 313-23.
5. Brunn H. Two interesting benign lung tumors of contradictory histopathology. Remarks on the necessity for maintaining the chest tumor registry. *J Thorac Cardiovasc Surg* 1939; 9: 119-31.
6. Meis JM, Enzinger FM. Inflammatory fibrosarcoma of the mesentery and retroperitoneum. A tumor closely simulating inflammatory pseudotumor. *Am J Surg Pathol* 1991; 15: 1146-56.
7. Coffin CM, Patel A, Perkins S, Kojo SJ, Elenitoba-Johnson MD, Perlman E, Griffin CA. ALK1 and p80 expression and chromosomal rearrangements involving 2p23 in inflammatory myofibroblastic tumor. *Mod Pathol* 2001; 14: 569-76.
8. Petinato G, Manivel JC, De Rosa N, Dehner LP. Inflammatory myofibroblastic tumor (plasma cell granuloma): clinicopathologic study of 20 cases with immunohistochemical and ultrastructural observations. *Am J Clin Pathol* 1990; 94: 538-46.
9. Tang TT, Segura AD, Oechler HW, Harb JM, Adair SE, Gregg DC. Inflammatory myofibrohistiocytic proliferation simulating sarcoma in children. *Cancer* 1990; 65: 1626-34.
10. Stringer MD, Ramani P, Yeung CK, Capps SN, Kiely EM, Spitz L. Abdominal myofibroblastic tumors in children. *Br J Surg* 1992; 79: 1357-60.
11. Souid AK, Ziemba MC, Dubansky AS et al. Inflammatory myofibroblastic tumor in children. *Cancer* 1993; 72: 2042-8.
12. Batsakis JG, El-Naggar AK, Luna MA, Geopfert H. »Inflammatory pseudotumor: What is it? How does it behave? *Ann Otol Rhinol Laringol* 1995; 104: 329-31.
13. Soares D, Crandon I, Char G, Webster D, Carpenter R. Orbital pseudotumor with intracranial extension. A case report. *West Indian Medical Journal* 1998; 47: 68-71.
14. Igarashi H, Igarashi S, Ishiko S, Fukui K, Yoshida A. Cystoid macular edema as an initial symptom of inflammatory orbital pseudotumor. *Ophthalmologica* 1997; 211: 236-41.
15. Day DL, Sane S, Dehner LP. Inflammatory pseudotumor of the mesentery and small intestine. *Pediatr Radiol* 1986: 210-6.
16. Tang TT, Segura AD, Oechler HW et al. Inflammatory myofibrohistiocytic proliferation simulating sarcoma in children. *Cancer* 1990; 65: 1626-34.