

Strokovni prispevek/Professional article

KRONIČNA EOZINOFILNA PLJUČNICA Z NEZNAČILNIM POTEKOM PRI BOLNIKU S SRČNIM POPUŠČANJEM – PRIKAZ PRIMERA

CHRONIC EOSINOPHILIC PNEUMONIA WITH ATYPICAL PRESENTATION IN PATIENT
WITH HEART FAILURE – CASE REPORT

Anton Lopert¹, Izidor Kern²

¹ Pnevmoški oddelek, Splošna bolnišnica Murska Sobota, Ul. dr. Vrbnjaka 6, Rakičan, 9000 Murska Sobota

² Bolnišnica Golnik, Klinični oddelek za pljučne bolezni in alergijo Golnik, 4204 Golnik

Prispelo 2001-03-06, sprejeto 2001-08-06; ZDRAV VESTN 2001; 70: 535-8

Ključne besede: kronična eozinofilna pljučnica; srčno popuščanje

Izvleček – Izhodišča. Kronična eozinofilna pljučnica je redka bolezen, za katero so značilni eozinofilni infiltrati v pljučih in napredujoča respiracijska insuficienca.

Bolnik in metode. Opisan je 78-letni bolnik s srčnim popuščanjem, pri katerem so se poleti 1998 in v začetku leta 1999 pojavili dispneja, dražec kašelj, obojestranski pljučni infiltrati in progresivna respiracijska insuficienca, ki je vztrajala tudi po srčni rekompensaciji. Vsi simptomi in pljučni infiltrati so po zdravljenju s kortikosteroidi popolnoma izzveneli. Kljub netipičnemu rentgenskemu izvidu za to bolezen smo laboratorijsko in histološko potrdili diagnozo kronične eozinofilne pljučnice.

Zaključki. Kronična eozinofilna pljučnica je redka bolezen. Nanjo pa je treba misliti tudi pri starejših bolnikih, ki se zdravijo zaradi srčnega popuščanja, imajo eozinofilijo v periferni krvi in rentgenske spremembe, ki jih težko pojasnimo le z levostranskim srčnim popuščanjem.

Uvod

Za kronično eozinofilno pljučnico so značilni periferno razporejeni pljučni infiltrati z eozinofilci, eozinofilija v periferni krvi, dober odgovor na zdravljenje s kortikosteroidi in pogoste ponovitve bolezni po prenehanju kortikosteroidnega zdravljenja.

Prikaz primera

78-letni bolnik, nekdajlec z ishemično srčno boleznijo, je pred 20 leti prebolel miokardni infarkt, zaradi AV bloka so mu kasneje vstavili srčni spodbujevalec. Redno je jemal furosemid, amiodaron (5 mesecev v odmerku 400 mg dnevno) in enalapril. Prvič je bil sprejet v bolnišnico zaradi napredujoče dispneje in vztrajnega kašlja. Rentgenogram pljuč je pokazal infiltrate po obeh pljučnih krilih. V laboratorijskih izvidih je bila sedimentacija eritrocitov 12 mm/h, izražena je bila

Key words: chronic eosinophilic pneumonia; heart failure

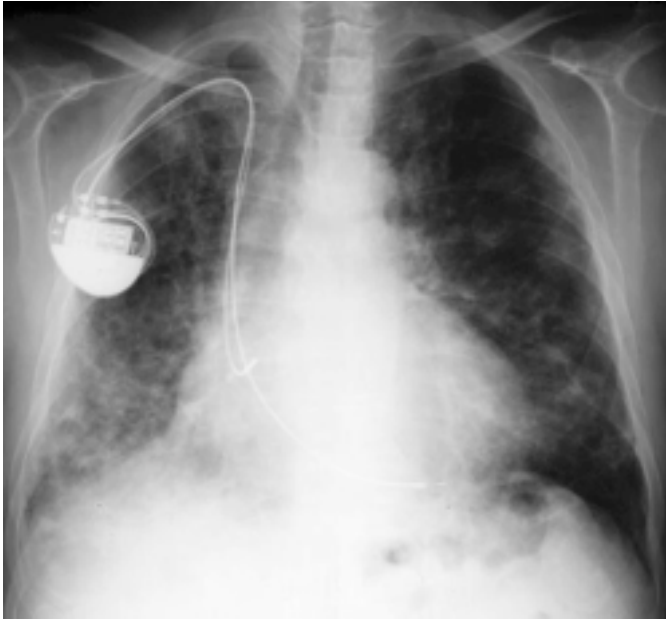
Abstract – Backgrounds. Chronic eosinophilic pneumonia (CEP) is a rare disorder characterized by eosinophilic pulmonary infiltrates and progressive respiratory failure.

Patient and method. A 78-years old male with heart failure presented with progressive dyspnea, persistent cough and respiratory failure. Chest radiograph showed bilateral pulmonary infiltrates. His physical deterioration progressed after cardiac recompensation. Pulmonary infiltrates resolved and presenting symptoms disappeared during steroid treatment. Despite of atypical radiographic presentation laboratory changes and histological examination confirmed the diagnosis of chronic eosinophilic pneumonia.

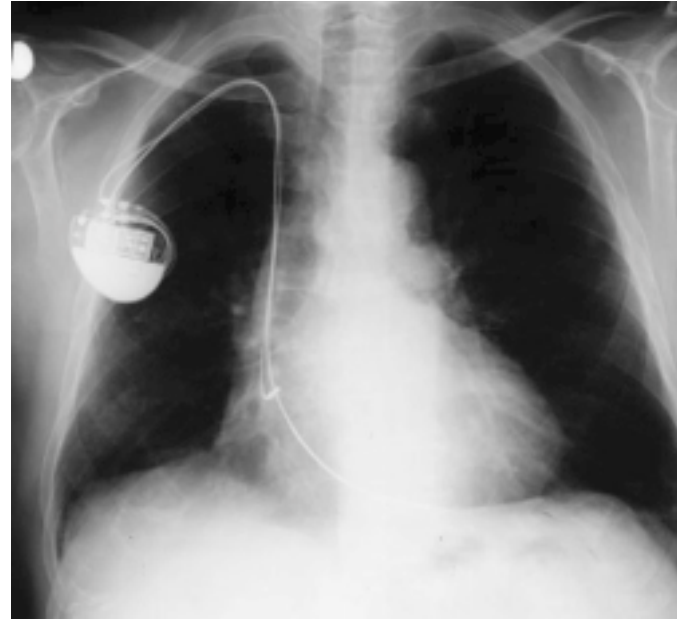
Conclusions. Chronic eosinophilic pneumonia is a rare disease, but it should be considered even in older patients with heart failure, when peripheral blood eosinophilia and pulmonary infiltrates hardly explainable only with left-sided heart failure are present.

levkocitoza $13 \times 10^9/l$ z nevtrofilijo 83% v DKS. Zaradi tveganosti (srčno popuščanje, hipoksemija s pO_2 6kPa) se za bronhoskopijo in bronhoskopsko pljučno biopsijo nismo odločili. Po rekompensaciji srca in po neuspešnem zdravljenju z makrolidnim antibiotikom, ki bi pokrili običajne povzročitelje pljučnic, tudi atipičnih, smo posumili na amiodaronsko okvaro pljuč. Amiodaron smo ukinili in zaradi hujše respiracijske insuficience začeli bolnika zdraviti s kortikosteroidi v padajočem dnevnom odmerku, začenši z metilprednizolonom v odmerku 0,5 mg na kilogram telesne teže. Pljučni infiltrati in simptomi so izginili. Zdravljenje smo zaključili po treh mesecih.

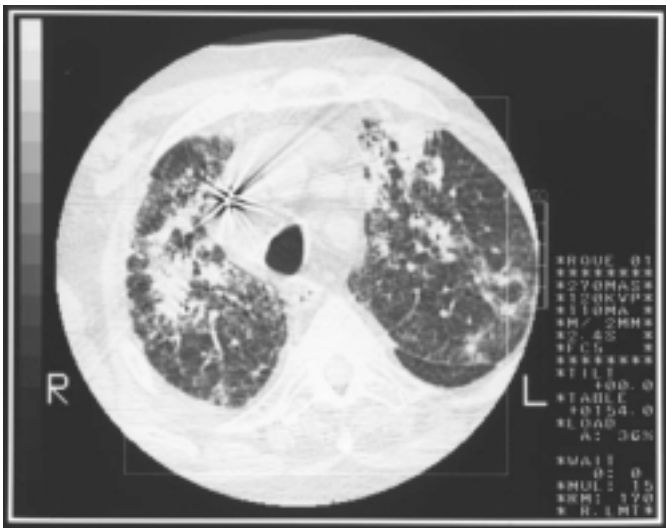Čez pol leta se je pri bolniku ponovno pojavila dispneja. Dva meseca ga je mučil dražec kašelj. Prejemal je furosemid, digoksin in inhibitor ACE. Stanje se je slabšalo tudi po srčni rekompensaciji. Ob sprejemu na oddelek je bil dispnoičen, cianotičen in subfebrilen. Nad obema pljučnima kriloma je bilo slišati poke v inspiriju. Rentgenogram je pokazal obojestranske infiltrate, več v spodnjih pljučnih poljih in v desnem pljučnem krilu (sl. 1a). CT je pokazal difuzne zgostitve v pljučnem parenhimu, ponekod konfluentne in predvsem ob stenah dihalnih poti. Povečanih bezgavk v hilusih in mediastinumu ni bilo (sl. 2a).



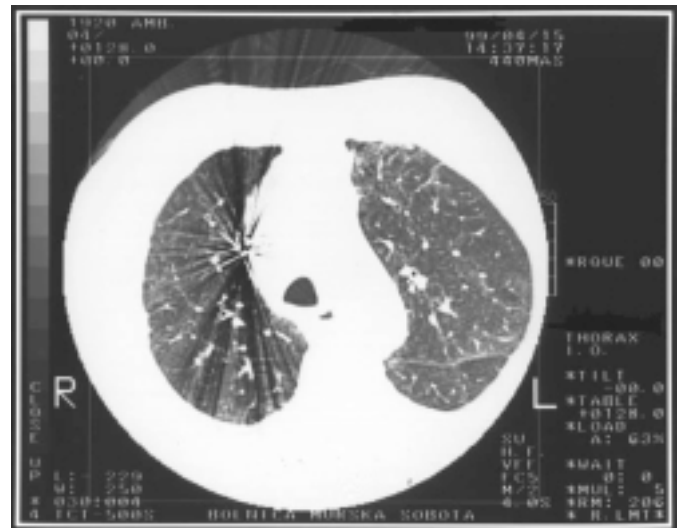
Sl.1a. Infiltrati po obeh pljučnih krilih ob sprejemu.
Fig. 1a. Bilateral pulmonary infiltrates on admission.



Sl. 1b. Popolna regresija po kortikosteroidih.
Fig. 1b. The infiltrates resolved after steroid treatment.



Sl. 2a. Zgostitve v pljučnem parenhimu, ponekod konfluentne.
Fig. 2a. CT scan showed patchy consolidations of lung parenchyma, somewhere confluent.



Sl. 2b. Po zaključenem zdravljenju.
Fig. 2b. After the steroid treatment.

V laboratorijskih izvidih je bilo levkocitov $10,9 \times 10^9/l$, v DKS pa 39% eozinofilcev, sedimentacija eritrocitov je bila 76 mm/h, celokupni serumski IgE pa 305 IU/ml. V sputumu so bili prisotni maloštevilni eozinofili. Spirometrija je pokazala zmanjšano vitalno kapaciteto (1500 ml, 41% norme), zmanjšan FEV₁ (1050 ml, 43% norme), z indeksom Tiffeneau 70%. Plinska analiza arterijske krvi je pokazala hipoksemijo s pO₂ 6,2 kPa, pCO₂ 4,9 kPa in saturacijo hemoglobina 0,85. Alveoloarterijski gradient za kisik je znašal 7,14 kPa.

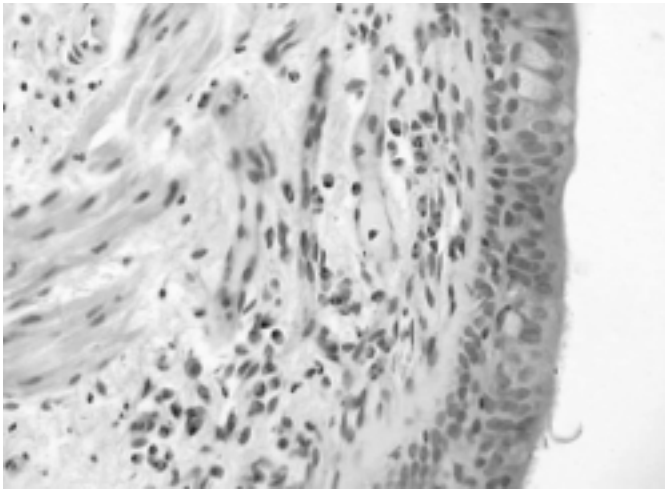
Mikroskopske preiskave na črevesne parazite so bile negativne. Kožni vbodni test za povzročitelja *Aspergillus fumigatus* je bil negativen, specifični IgG zanj niso bili povišani. Protitelesa proti citoplazmi nevtrofilnih granulocitov, p-in c-ANCA, so bila negativna. Preiskave sputuma na bacil tuberkuloze in tuberkulinski test so bili negativni. Kljub hudi tveganosti smo tokrat bolnika bronhoskopirali. Izražene so bile vnetne spremembe bronhialne sluznice. Histološka preiskava je pokazala eozinofilno vnetno infiltracijo stene dihalne poti (sl. 3). V vzorcu bronhoskopske pljučne biopsije je bila prisotna slika fibrozi-

rajočega muralnega alveolitisa. V vnetnem infiltratu so bili tudi eozinofili (sl. 4).

Bolnika smo zdravili z metilprednizolonom v začetnem dnevnem odmerku 0,5 mg/kg telesne teže, ki smo ga postopno zniževali 6 mesecev, nakar smo z zdravljenjem prenehali. Med zdravljenjem so pljučni infiltrati izginili (sl. 1b in 2b), prav tako periferna eozinofilija. Pljučna funkcija se je bistveno izboljšala: FVC s 1500 na 2800 ml, FEV₁ s 1050 na 2000 ml, pO₂ s 6,2 na 13,5 kPa, normaliziral se je alveoloarterijski gradient za kisik (tab. 1).

Razpravljanje

Za kronično eozinofilno pljučnico so značilni pljučni infiltrati z eozinofili, lokalizirani subplevalno, po navadi apikalno, kar opisujejo kot fotografski negativ slike pljučnega edema (1). Tak rentgenski izvid je za bolezen zelo značilen. Toda in-



Sl. 3. Vnetni infiltrat v steni dihalne poti, v katerem prevladujejo eozinofili.

Fig. 3. The inflammatory infiltrate in the airway wall with the predominance of eosinophils.

Tab. 1. Pljučna funkcija ob sprejemu, en teden, dva tedna in pol leta po začetku kortikosteroidnega zdravljenja.

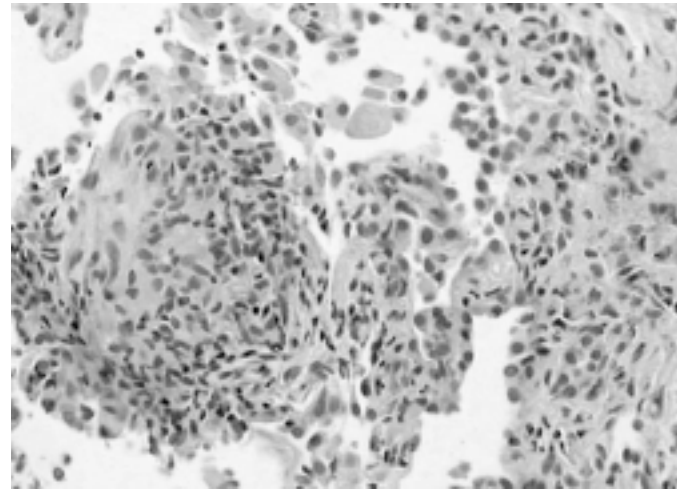
Tab. 1. Pulmonary function on admission, 1 week, 2 weeks and 6 months after the begin of steroid treatment.

	Ob sprejemu On admission	1. teden 1 st week	2. teden 2 nd weeks	6. mesec 6 th months
FVC (ml)	1500 (41%)	1850 (51%)	2200 (61%)	2800 (77%)
FEV ₁ (ml)	1050 (43%)	1350 (56%)	1650 (69%)	2000 (84%)
pO ₂ (kPa)	6,2	7,7	8,4	13
AaDO ₂ (kPa)	7,14	6,1	5,8	0,7

filtrati se lahko pojavljajo tudi bazalno, tako kot so se v opisanem primeru. Značilno periferno razporeditev infiltratov nekateri opisujejo v manj kot eni tretjini primerov (2, 3). Opisana je celo kronična eozinofilna pljučnica brez rentgensko vidnih infiltratov, kjer so diagnozo postavili z odprto biopsijo pljuč (4).

Periferno eozinofilijo vidimo pri večini, ne pa pri vseh bolnikih (5). Serumski IgE so lahko zvišani, a ta izvid je nespecifičen (3, 6). Opisani bolnik je imel podobne simptome in pljučne infiltrate pred šestimi meseci. Takrat v periferni krvi ni bilo eozinofilije, rentgensko in klinično se je stanje slabšalo tudi po rekompensaciji srca in po zdravljenju z makrolidnim antibiotikom, ki bi pokrival običajne povzročitelje pljučnic. Če se je takrat diagnoza intersticijskega pnevmonitisa zaradi zdravljenja z amiodaronom zdela najverjetnejša in smo temu ustrezno tudi ukrepali, pa je bilo ob ponovitvi bolezni čez šest mesecev po trimesečnem kortikosteroidnem zdravljenju in pojavu eozinofilije v periferni krvi malo verjetno, da je povzročitelj amiodaron kljub akumulaciji v maščevju in dolgemu razpolovnemu času eliminacije.

Ob drugi hospitalizaciji je bila respiracijska insuficienca podobna kot ob prvi. Z dodajanjem kisika po nosnem katetru smo pO₂ arterijske krvi zvišali na 8,9 kPa, kar je še vedno komaj nad mejo kontraindikacije za bronhoskopsko preiskavo (7, 8). Imeli smo izvid računalniške tomografije, ki pa je bil za kronično eozinofilno pljučnico neznačilen, brez periferne razporeditve infiltratov, prav tako nespecifične vnetne parametre, eozinofilijo v krvi, ki bi bila lahko posledica drugih diferencialno diagnostičnih možnosti, ki smo jih izključevali med drugo hospitalizacijo. Ob prvi namreč eozinofilije ni bilo. Izključili smo črevesne parazite, alergično bronhopulmonalno aspergilozo, Churg-Straussov sindrom, eozinofilijo zaradi zdrav-



Sl. 4. V pljučnem parenhimu vidna intraalveolarna fibroplazija in vnetni infiltrat, med vnetnicami tudi eozinofili.

Fig. 4. Lung parenchyma with intraalveolar fibroplasia and inflammatory infiltrate, also with eosinophils.

vil, prav tako niso bila izpolnjena merila za hipereozinofilni sindrom, v sklopu katerega bi lahko šlo tudi za prizadetost srca. Pri našem bolniku je bila le-ta posledica dolgoletne ishemične srčne bolezni. Za bronhoskopijo in odvzem biopsijskih vzorcev za histološko opredelitev bolezni smo se sedaj odločili, ker je bilo ob potrditvi diagnoze kronične eozinofilne pljučnice treba računati s ponovitvami bolezni, ki jih bo treba vsakokrat zdraviti s kortikosteroidi, in to več mesecev. Histološki izvid bronhoskopske pljučne biopsije je prikazal infiltracijo stene dihalnih poti in pljučnega parenhima z eozinofili.

Spremembe v dihalnih poteh pogosto vztrajajo tudi po rentgensko vidni regresiji infiltratov. Submukozna eozinofilna infiltracija pa kaže, da kronična eozinofilna pljučnica ni le alveolarno-intersticijska bolezen, ampak tudi bolezen dihalnih poti (9).

Odziv na kortikosteroide je bil dober, kar opisujejo tudi drugi avtorji (1, 3, 10, 11), in zdravljenje smo zaključili po 6 mesecih.

Simptomatska in rentgenografska ponovitev bolezni po prenehanju kortikosteroidnega zdravljenja je pogosta, po Naughtonu v 58%. Toda tudi pri ponovitvi se bolnik prav tako odlično odzove na kortikosteroide, zato je prognoza bolezni dobra. Večina bolnikov potrebuje prolongirano zdravljenje (9).

Zaključki

Kronična eozinofilna pljučnica je redka bolezen, vendar je lahko vzrok za respiracijsko insuficienco. Zato je treba nanjo misliti tudi pri starejših bolnikih, ki se zdravijo zaradi srčnega popuščanja, če ugotovljamo eozinofilijo in rentgenske spremembe, za katere nismo prepričani, da je njihov vzrok levostransko srčno popuščanje. Bolezen lahko poteka tudi z neznačilnim rentgenskim izvidom in brez eozinofilije v periferni krvi. Hiter učinek kortikosteroidov zdravnika ne sme odvrniti od daljšega zdravljenja, saj so relapsi pri tej bolezni pogosti.

Literatura

1. Gaensler EA, Carrington CB. Peripheral opacities in chronic eosinophilic pneumonia: the photographic negative of pulmonary edema. *AJR Am J Roentgenol* 1977; 128 (1): 1-13.

2. Jederlinic PJ, Sicilian L, Gaensler A. Chronic eosinophilic pneumonia, a report of 19 cases and a review of literature. *Medicine* 1988; 67/3: 154-62.
 3. Newman Taylor A. Pulmonary eosinophilia: the eosinophilic pneumonias. In: Olivieri D, du Bois RM eds. *European Respiratory Monograph. Interstitial Lung Diseases*. European Respiratory Journals Ltd.; 14: 218-21.
 4. Dejaegher P, Derveaux L, Dubois P, Demedts M. Eosinophilic pneumonia without roentgenographic pulmonary infiltrates. *Chest* 1983; 84: 637-8.
 5. Matsuse H, Shimoda T, Fukushima C, Matsuo N, Sakai H, Takao A, Asai S, Kohno S. Diagnostic problems in chronic eosinophilic pneumonia. *J Int Med Res*. 1977; 25: 196-201.
 6. Gonzalez EB, Hayes D, Weedn VW. Chronic eosinophilic pneumonia (Carrington's) with increased serum IgE levels. A distinct subset? *Arch Intern Med* 1988; 148: 2622-4.
 7. Nakhosteen JA, Niederle N, Zavala DC. *Atlas und Lehrbuch der Bronchoskopie*. Berlin-Heidelberg-New York: Springer Verlag, 1989: 43-3.
 8. Šorli J. Uvod v tehniko fiberbronhoskopije. *Golnik: Inštitut za pljučne bolezni in TBC*, 1984: 28-8.
 9. Marchand E, Reynaud-Gaubert M, Lauque D, Durieu J, Tonnel A, Cordier JF. Idiopathic chronic eosinophilic pneumonia. A clinical and follow-up study of 62 cases. *The Groupe d'Etudes et de Recherche sur les Maladies «Orpelines» Pulmonaires (GERM «O»P)*. *Medicine (Baltimore)* 1998; 77: 299-312.
 10. Laufs U, Schneider C, Wasserman K, Erdmann E. Chronic eosinophilic pneumonia with atypical radiographic presentation. *Respiration* 1998; 65 (4): 323-6.
 11. Naughton M, Fahy J, Fitzgerald MX. Chronic eosinophilic pneumonia. A long-term follow-up of 12 patients. *Chest* 1993; 103: 162-5.
-