

## Ektopična decidua v nosečnosti – Prikaz primera ter pregled literature

Ectopic decidua in pregnancy –  
Case report and a review of the literature

Helena Ban Frangež,<sup>1</sup> Lili Steblovnik,<sup>1</sup> Dragoje Stanisavljevič,<sup>2</sup> Jasna Šinkovec<sup>1</sup>

<sup>1</sup> Univerzitetni klinični center Ljubljana, Ginekološka klinika, Štajmerjeva 3, 1000 Ljubljana

<sup>2</sup> Univerzitetni klinični center Ljubljana, Kirurška klinika, Zaloška cesta 2, 1000 Ljubljana

### Korespondenca/

#### Correspondence:

Helena Ban Frangež,  
UKC Ljubljana,  
Ginekološka klinika,  
Štajmerjeva 3,  
1000 Ljubljana, e-mail:  
helena.ban.frangez@  
gmail.com

### Ključne besede:

ektopična decidua,  
nosečnost, decidua  
slepiča v nosečnosti

### Key words:

ectopic decidua,  
pregnancy, pregnancy-  
related decidua of the  
appendix

### Citirajte kot/Cite as:

Zdrav Vestn 2011;  
80: 785–7

Prispelo: 15. jun. 2010,  
Sprejeto: 20. sept. 2010

### Izvleček

Ektopična decidualna transformacija je znana sprememba, ki se najpogosteje pojavi na jajčnikih ter materničnem vratu, najdemo pa jo lahko tudi na seroznih površinah trebušnih organov. Običajno ne povzroča simptomov, v redkih primerih pa oponaša znake vnetja slepiča ali je vzrok krvavitve v trebušno votlino. Prispevek vsebuje prikaz primera ter pregled literature.

### Uvod

Ektopična decidua je pojav decidualnega tkiva zunaj maternice. Prvič jo je opisal Walker leta 1887.<sup>1</sup> Od takrat je bilo opisanih več primerov ektopične decidualne transformacije na različnih mestih: jajčnikih, materničnem vratu, na seroznih površinah maternice in jajcevodov, peritoneju, omentumu, periaortnih ter medeničnih bezgavkah, sečnih poteh ter na slepiču.<sup>2-4</sup> Natančen mehanizem nastanka ektopične decidue ni znan. Običajno se razvije iz predhodnih endometriotičnih žarišč ali iz subseroznih stromalnih celic pod vplivom progesterona. Vrednosti progesterona so najpogosteje povišane zaradi nosečnosti ali izjemoma zaradi aktivnega rumenega telesca, trofoblastne bolezni, hormonsko aktivnih tumorjev jajčnika ali v menopavzi pod vplivom progeste-

### Abstract

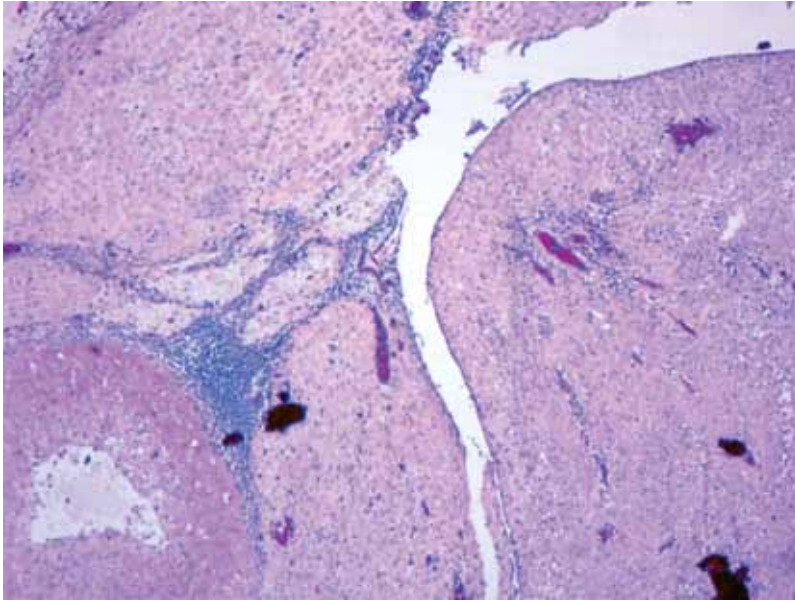
Ectopic decidual transformation is a well-documented phenomenon that occurs most often in the ovary and cervix but can also be present on the serosal surfaces of the abdominal organs. Although generally asymptomatic, ectopic decidua sometimes mimics acute appendicitis or causes intraabdominal bleeding. We report a case of ectopic decidual transformation and present a review of the literature.

ronu podobnih snovi iz skorje nadledvične žleze.<sup>2-5</sup>

### Prikaz primera

Sedemindvajsetletno porodnico smo v 40. tednu nosečnosti sprejeli v porodni blok zaradi spontanega razpoka plodovih ovojev.

V anamnezi smo izvedeli, da je bila v 13. tednu nosečnosti sprejeta na Kliničnem oddelku za abdominalno kirurgijo UKC Ljubljana zaradi suma na vnetje slepiča. Imela je 4 dni trajajoče bolečine v spodnjem desnem delu trebuha, brez bruhanja, otrdelega trebuha ali motenj odvajanja blata. Laboratorijski izvid je pokazal odstopanje v vrednosti CRP, ki je bila povišana na 21, in v številu levkocitov ( $14\ 100/\text{mm}^3$ ), ostali izvidi pa so bili normalni. Ultrazvočni pregled je pokazal na mestu največje bolečnosti ileocekalno



**Slika 1:** Obsežna decidualna reakcija, ki se boči v svetlino slepiča (hematoksilin-eozin, 150-kratna povečava).

nestisljivo aperistaltično tubularno strukturo, izhajajočo iz cekuma, sonopalpatorno bolečo in razširjeno do 1,5 cm z reaktivno spremenjenimi okolnimi bezgavkami. Prejela je infuzije glukosaliničnih raztopin ter spazmolitike. Naslednji dan so se bolečine zmanjšale, zato je bila odpuščena v domačo oskrbo.

Zaradi prirojenega perimembranoznega defekta v pretinu srčnih prekatov smo po priporočilu kardiologa porod vodili v epiduralni analgeziji. Porodnica je kljub epiduralni analgeziji opisovala bolečine na desni strani trebuha, ki so bile prisotne tudi v odsotnosti popadka. Zaradi kefalopelvinega disproporca smo porod dokončali s carskim rezom. Rojena je bila deklica, težka 3660 g, ocena po Apgarjevi 9,9. Po ekstrakciji otroka ter zašitju maternice smo glede na opisovane bolečine med porodom ter anamnezo pregledali še slepič. Našli smo 9 cm dolg slepič z dvema sivobelkastima zadebelitvama, velikima 2 cm ter 1,5 cm, ter ga odstranili. Histološka preiskava je pokazala endometriozo slepiča z obsežno decidualno reakcijo v steni s protruzijo v svetlino slepiča.

Porodnica je po posegu okrevala brez zapletov. Bolečine, ki jih je opisovala na desni strani trebuha, so izginile. Peti dan po porodu sta bili z deklico odpuščeni v domačo oskrbo.

## Razpravljanje

Čeprav v literaturi najdemo posamezne opise ektopične decidue, je pojav v praksi bistveno pogostejši. Avtorji poročajo o 100-odstotni prisotnosti mikroskopskih žarišč ektopične decidue v biopsijskih vzorcih jajčnika in omentuma, odvzetih ob carskem rezu, ter o njihovi 30-odstotni prisotnosti v materničnem vratu.<sup>6-8</sup> Primeri, ko so žarišča ektopične decidue tako velika, da povzročajo klinične zaplete ali diferencialnodiagnostične težave, so redki. Povzemamo prikaze primerov, ki smo jih našli v literaturi iz zadnjih 25 let in jih tematsko razdelili v tri skupine: decidua slepiča, ki oponaša vnetje slepiča; decidua omentuma, peritoneja ter pelvičnih bezgavk, ki povzroča diferencialnodiagnostične težave; urgentna stanja, povezana z ektopično deciduo.

Med kliničnimi težavami je najpogosteje opisana bolečina, ki oponaša vnetje slepiča. Zaradi redke pojavnosti ektopične decidue slepiča kot vzroka bolečine so vse bolnice, opisane v literaturi, do izvida histološke preiskave vodili pod diagnozo vnetega slepiča.<sup>2-4,9-14</sup> Opisani sta dve teoriji, zakaj ektopična decidua v slepiču izraža klinične znake pogosteje kot na drugih mestih. Prva teorija pravi, da se ektopična decidua pod vplivom progesterona razrašča ter zaradi dosežene velikosti mehansko draži peritonej. Po drugi teoriji pa ektopična decidua vsebuje visoke koncentracije prostaglandinov, ki sprožajo krčenje gladkih mišic v steni slepiča, kar povzroča bolečino.<sup>3</sup>

Ektopično deciduo peritoneja ali omentuma običajno najdemo naključno ob carskem rezu, ki zaradi podobnosti z mezoteliomom ali metastatskim karcinomom narekuje histološko preiskavo. V literaturi opisane spremembe so bile različnih velikosti, tudi do 3,5 cm, oziroma celo tako obsežne, da so mehansko ovirale porod.<sup>5,15-18</sup> Opisana je tudi ektopična decidualna sprememba v pelvičnih bezgavkah, odstranjenih ob histerektomiji po porodu zaradi karcinoma materničnega vratu.<sup>19</sup>

Med akutnimi, življenjsko ogrožajočimi stanji, povezanimi z ektopično deciduo, smo našli en primer pnevmotoraksa ter več primerov masivnih znotrajtrebušnih krvavitev.

Obojestranski obsežni pnevmotoraks z nezavestjo se je pojavil ob terminu pri nosečnici, ki je imela že dolga leta postavljeno diagnozo endometrijoza plevre. Zaradi ponavljajočih se pnevmotorakov so ji 5 let pred zanositvijo naredili plevrodezo.<sup>20</sup> Masivne krvavitve v peritonej so se pojavile tako v času nosečnosti kot tudi do 9 dni po porodu. Izvori krvavitev so bili endometriotično žarišče z decidualno reakcijo na sakrouterinem ligamentu, podobno žarišče, ki je vraščalo v hipogastrično arterijo, ter decidualno spremenjeni slepič.<sup>2,21-23</sup>

Iz pregledanih prikazov primerov lahko za vsakdanje klinično delo povzamemo, da je ektopična decidua slepiča pomembna diferencialna diagnoza vnetja slepiča v nosečnosti. Ukrepanje je v obeh primerih enako, saj moramo tudi pri ektopični decidui slepiča odstraniti vzrok bolečine ter preprečiti morebitne zaplete, kot sta sekundarno vnetje slepiča in krvavitev v peritonej, ki se lahko pojavita tudi po porodu. Če pri carskem rezu naključno najdemo ektopično deciduo na peritoneju, omentumu ali drugod v mali medenici, moramo napraviti biopsijo za izključitev mezotelioma oz. metastatskega karcinoma. Spremembe popolnoma izginejo v 4 do 6 tednih po porodu.<sup>5</sup> Pri večjih spremembah je smotrno, da prilagodimo čas odpusta bolnice, saj opisujejo primere masivnih krvavitev v peritonej tudi 9 dni po porodu.

## Literatura

- Walker A. Der bau der eihäute bei graviditatis abdominalis. *Wirchows Arch Path Anat* 1887; 197: 72–99.
- O'Leary SM. Ectopic decidualization causing massive postpartum intraperitoneal hemorrhage. *Obstet Gynecol* 2006; 108: 776–9.
- Suster S, Moran CA. Deciduosis of the appendix. *Am J Gastroenterol* 1990; 85: 841–5.
- Lesaffer J, Feryn T, Proot L. Pregnancy-associated ectopic decidua of the appendix. *Acta Chir Belg* 2009; 109: 93–4.
- Kondi-Pafiti A, Grapsa D, Kontogianni-Katsarou K, Papadias K, Kairi-Vassilatou E. Ectopic decidua mimicking metastatic lesions—report of three cases and review of the literature. *Eur J Gynaecol Oncol* 2005; 26: 459–61.
- Herr JC, Heidger PM Jr, Scott JR, Anderson JW, Curet LB, Mosman W. Decidual cells in the human ovary at term. I. Incidence, gross anatomy and ultrastructural features of merocrine secretion. *Am J Anat* 1978; 152: 7–27.
- Schneider V, Barnes LA. Ectopic decidual reaction of the uterine cervix: frequency and cytologic presentation. *Acta Cytol* 1981; 25: 616–22.
- Buttner A, Bassler R, Theele C. Pregnancy-associated ectopic decidua (deciduosis) of the greater omentum. An analysis of 60 biopsies with cases of fibrosing deciduosis and leiomyomatosis peritonealis disseminata. *Pathol Res Pract* 1993; 189: 352–9.
- Zaytsev P, Taxy JB. Pregnancy-associated ectopic decidua. *Am J Surg Pathol* 1987; 11: 526–30.
- Packeisen J, Knieriem H. Acute appendicitis caused by pregnancy-associated ectopic decidua. Case report and discussion of pathogenesis. *Pathologie* 1999; 20: 355–8.
- Hauptmann J, Mechttersheimer G, Blaker H, Schaupp W, Otto HF. Deciduosis of the appendix. Differential diagnosis of acute appendicitis. *Chirurg* 2000; 71: 89–92.
- Garcia H, Fodor M, Giovannoni A, Gidekel L. Deciduosis of the appendix as cause of acute abdomen in pregnancy. *Medicina (B Aires)* 2001; 61: 185–6.
- Lofwander M, Haugen G, Hammarstrom C, Rokke O, Mathisen O. A pregnant woman with abdominal pain and fever. *Tidsskr Nor Laegeforen* 2007; 127: 2528–9.
- Silvestrini IE, Marcial MA. Endometriosis of the appendix with decidual polyp formation: a rare cause of acute appendicitis during pregnancy. *P R Health Sci J* 1995; 14: 223–5.
- Shukla S, Pujani M, Singh SK. Ectopic decidual reaction mimicking peritoneal tubercles: a report of three cases. *Indian J Pathol Microbiol* 2008; 51: 519–20.
- Fenjvesi A, Zivkovic S. Deciduosis peritonei—a case report]. *Med Pregl* 2005; 58: 196–9.
- Piccinni DJ, Spitale LS, Cabalier LR, Dionisio de Cabalier ME. Decidua in the peritoneal surface mimicking metastatic nodules. Findings during cesarean section. *Rev Fac Cien Med Univ Nac Cordoba* 2002; 59: 113–6.
- Malpica A, Deavers MT, Shahab I. Gross deciduosis peritonei obstructing labor: a case report and review of the literature. *Int J Gynecol Pathol* 2002; 21: 273–5.
- Wu DC, Hirschowitz S, Natarajan S. Ectopic decidua of pelvic lymph nodes: a potential diagnostic pitfall. *Arch Pathol Lab Med* 2005; 129: 117–20.
- Sathiyathan S, Jeyanthan K, Furtado G, Hamid R. Pneumothorax and pneumomediastinum in pregnancy: a case report. *Obstet Gynecol Int* 2009; 2009: 465180.
- Papp Z, Petri I, Villanyi E, Tiszlavicz L, Ugocsai G. Deciduosis causing perforating appendicitis in the early postpartum period following caesarean section. *Orv Hetil* 2008; 149: 329–31.
- Hulme-Moir I, Ross MS. A case of early postpartum abdominal pain due to hemorrhagic deciduosis peritonei. *J Obstet Gynecol Br Commonw* 1969; 8: 746–9.
- Grunewald C, Jördens A. Intra-abdominal hemorrhage due to previously unknown endometriosis in the third trimester of pregnancy with uneventful neonatal outcome: a case report. *Eur J Obstet Gynecol Reprod Biol* 2009; 2: 204–5.