

Strokovni prispevek/Professional article

TRIDIMENZIONALNA ULTRAZVOČNA PREISKAVA SPIN PLODOVEGA SRCA

THREE-DIMENSIONAL ULTRASOUND »SPIN« EXAMINATION OF THE FETAL HEART

Igor Japelj¹, Ksenija Ogrizek-Pelkič¹, Marijan Lužnik², Stanko Pšeničnik³

¹Oddelek za perinatologijo, Služba za ginekologijo in perinatologijo, Splošna bolnišnica Maribor, Ljubljanska 5, 2000 Maribor

²Ginekološko-porodniški oddelek Slovenj Gradec, Služba za ginekologijo in perinatologijo, Splošna bolnišnica Slovenj Gradec, Gosposvetska 3, 2380 Slovenj Gradec

³Oddelek za biomedicinsko tehniko, Splošna bolnišnica Maribor, Ljubljanska 5, 2000 Maribor

Prispelo 2006-05-15, sprejeto 2006-06-06; ZDRAV VESTN 2006; 75: 363-70

Ključne besede *plod; srce; ultrazvok; tridimenzionalna preiskava*

Izvleček

Izhodišča *Opisujemo tridimenzionalno ultrazvočno preiskavo plodovega srca s pomočjo t. i. tehnike SPIN; ta ima v primerjavi z dvodimenzionalno nekatere prednosti.*

Zaključki *Tridimenzionalna preiskava SPIN omogoča, da v posneti prostornini poiščemo in prikazemo vse značilne anatomske podrobnosti plodovega srca.*

Key words *fetus; heart; ultrasound; three-dimensional examination*

Abstract

Background *We are describing a three-dimensional ultrasound examination of the fetal heart with the »SPIN« technique which has some advantages in comparison with the two-dimensional examination.*

Conclusions *The three-dimensional »SPIN« examination enables us to find and present all the typical anatomical features of the fetal heart in the scanned volume.*

Uvod

Ultrazvočni (UZ) pregled plodovega srca je v mnogih državah, tako tudi pri nas, že nekaj let sestavni del rutinskih presejalnih pregledov vseh nosečnic. Te opravljajo pretežno preiskovalci na prvi strokovni ravni. Zanesljivost prenatalne ocene plodovega srca in občutljivost pri odkrivanju prirojenih srčnih napak sta odvisna predvsem od znanja in izkušnosti preiskovalke/ca ter od tega, katere dele srca pre-

gleda, pa tudi od vrste UZ naprave, ki jo uporablja. Nekajletne izkušnje so pokazale, da s prikazom projekcije »štirih votlin«, ki sicer velja še vedno kot osnovni in najkoristnejši UZ prikaz plodovega srca, ne moremo ugotoviti nekaterih prirojenih srčnih napak (1). Zato se danes priporoča in pričakuje, da se pri presejalnih pregledih oceni še iztočni trakt obeh prekatov in potek, križanje in premer obeh velikih arterij -

Avtor za dopisovanje / Corresponding author:

Prim. dr. Igor Japelj, dr. med., Služba za ginekologijo in perinatologijo, Splošna bolnišnica Maribor, Ljubljanska 5, 2000 Maribor

aorte in pljučne arterije (1-5). Leta 1998 je ameriški inštitut za rabo UZ v medicini objavil navodila za osnovno UZ preiskavo plodovega srca in priporočal, da se pri presejalnih pregledih ob projekciji na »štiri votline« vedno oceni tudi levi in desni iztočni trakt (6). Tudi angleško združenje ginekologov in porodničarjev je leta 2000 predlagalo, da se prikaz obeh velikih arterij vključi v optimalni pregled plodovega srca (7). Podobno tudi mednarodno združenje za rabo UZ v porodništvu in ginekologiji v svojih navodilih, objavljenih leta 2006, priporoča (8), da se prikaže in oceni tudi iztočni trakt obeh velikih arterij; po ugotovitvah združenja je to ob ustreznem prikazu projekcije na štiri votline izvedljivo v 93 % vseh primerov. Prikaz aortnega loka pa po njihovem mnenju ni del rutinske preiskave. Kot pa navajajo Yagel in sod. (9), se del aortnega loka pri presejalnih pregledih lahko vidi in izmeri pri pogledu na tri žile in trahejo. Novejši razvoj UZ tehnologije – tako tudi na področju tridimenzionalne (3D) UZ preiskave – je, predvsem v zadnjem času, poenostavil tudi oceno plodovega srca in povečal njeno natančnost.

V prvih letih 3D UZ preiskav, pred rabo UZ naprav, ki dovoljujejo hitrejši zapis 3D prostornine, so sicer nekateri – tako predvsem skupina iz San Diega (10, 11) – opisovali posebne načine 3D UZ preiskave plodovega srca, ki pa so bili za vsakodnevno rabo prezahtevni. Viereck in Meyer-Wittkopf (12) sta še leta 2002 zapisala, da v tem trenutku 3D preiskava po uporabnosti še ne dosega konvencionalne 2D UZ preiskave plodovega srca.

Šele v zadnjih treh letih so opisali in sta v rabi dva nova načina 3D UZ preiskave plodovega srca, ki sta primerna in uporabna tudi pri rutinskih presejalnih pregledih:

A) STIC (spatio-temporal image correlation) (13) – preiskava poteka v dveh korakih:

1. Najprej se avtomatično posname 3D prostornina plodovega srca, nato pa se s pomočjo posebne programske opreme sestavi slika fetalnega srca, kot da bi posneli prostornino pri mirujočem srcu.

2. V zabeleženi 3D prostornini se lahko poiščejo in prikažejo različni večravninski (multiplanarni) prikazi ali pa se deli srca 3D oblikujejo (= rendering), možen je pa tudi dinamičen prikaz posameznih sprememb v enem srčnem ciklusu, t. i. »cineloopski« zapis.

Kot so pokazali Chaoui in sod. (14), ta način 3D UZ preiskave dovoljuje v povezavi z barvnim doplerjem tudi štiridimenzionalno (4D = živa slika) doplersko ehokardiografijo.

Ker je pa t. i. preiskava STIC možna le z najnovejšimi UZ napravami s posebno programsko opremo, ki jo sedaj ponujajo le redki proizvajalci, jo lahko zaenkrat uporablja le ozek krog preiskovalcev.

B) Statični večravninski način SPIN, ki so ga julija 2004 opisali De Vore in sod. (5). Za to statično 3D UZ preiskavo pa je primerna vsaka UZ naprava, ki omogoča preiskave z avtomatičnim tipalom in dovolj hitre zapise 3D ehogramov.

Način preiskave in naše delo

3D UZ preiskave SPIN plodovega srca smo opravili na napravi VOLUSON 730 in tipalom, ki nam jo je ljubezljivo posodila tvrdka Kretz General Electric iz Zipfa v Avstriji. Dopušča namreč hitrejši zapis 3D prostornine (do 33 v sek.), kot tipalo, ki ga sicer uporabljamo in omogoča le 3-4 3D ehograme v sekundi. To pa je za preiskavo plodovega srca prepočasno, zato so odmevi srčnih struktur neostri in streseni s številnimi motečimi artefakti.

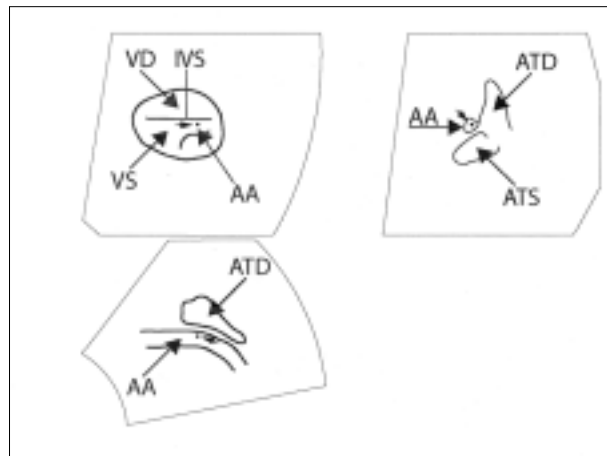
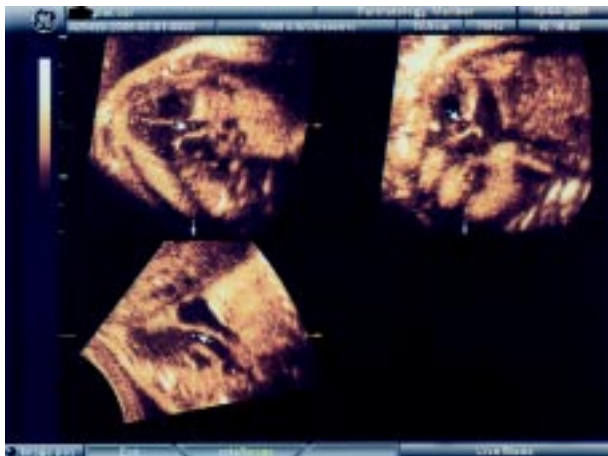Tudi pri načinu prikaza SPIN plodovega srca začnemo preiskavo tako, da avtomatično posnamemo 3D prostornino, ki naj zajema plodov trup od višine želodca do njegovega vratu. Tako kot to opisujejo De Vore in sod. (5), moramo UZ snop usmeriti pravokotno na vzdolžno os ploda. Osnove 3D UZ preiskave, v prvi vrsti večravninski (multiplanarni) prikaz, ki ga uporabimo pri 3D UZ preiskavi plodovega srca po načinu SPIN, opisujemo le na kratko, saj so obširno opisane drugje (15, 16), pa tudi mi smo o njih v tem časopisu že poročali (17, 18). Ko preiskujemo s 3D UZ tipalom, se avtomatično premika UZ snop v obliki pahljače ter posname določeno prostornino (volumen).

Velikost prostornine lahko določimo. Prostornino sestavlja različno število 2D prerezov; število teh je odvisno od hitrosti, s katero se premika UZ snop (počasi, srednje hitro, hitro). Ko UZ snop avtomatičnega tipala posname izbrano prostornino, se v posebnem pomnilniku zberejo vsi zabeleženi odmevi vseh posnetih 2D prerezov in se razporedijo v tri ravnine, ki ležijo pravokotno (ortogonalno) druga na drugi (v sagitalni, koronarni in aksialni ravnini).

Pri napravi, ki jo uporabljamo mi, se prikažejo na zaslonu hkrati trije 2D prerezi, ki prav tako ležijo pravokotno drug na drugega. Tak prikaz imenujemo večravninski. Vsakega izmed teh prerezov lahko v posneti prostornini pregledamo (tudi večkrat), kot da bi listali po knjigi (scrolling, navigating). To je možno zato, ker se pri večravninskem prikazu lahko po izbiri aktivirajo zapored vsi 2D prerezi, ki so spravljeni in naloženi v eni od ravnin. Pomembno pa je dejstvo, da se pri prelistavanju v eni ravnini v stičišču vseh treh ravnin hkrati spreminjajo tudi 2D ehogrami v obeh ostalih ravninah. Pri prelistavanju olajša prikaz in oceno anatomskih podrobnosti še možnost, da lahko identično anatomsko strukturo v vseh treh ravninah označimo s posebno označevalno točko (marker dot) in da tej točki lahko pri vsakem prelistavanju sledimo (Sl. 1). Ko pregledujemo in ocenjujemo v večravninskem prikazu, so levo zgoraj na zaslonu UZ naprave spravljeni v spomin 2D ehogrami v tisti ravnini (aksialni, frontalni ali sagitalni), kot jih je posnel v obliki pahljače premikajoči se UZ snop.

Pri 3D UZ preiskavi srca po načinu SPIN usmerimo UZ snop vedno tako, da se posnamejo prečni prerezi srca.

V večravninskem prikazu pa je mogoče, da v vsaki od ravnin izbrani 2D ehogram vrtimo okrog vsake od treh osi v prostoru (X, Y, Z). Vse premike 2D prereza vzdolž osi X, Y ali Z in rotacije okoli njih lahko sproti povezujemo tako, da se prikaže prerez, ki poteka v kateri koli smeri v posneti prostornini.



Sl. in shema 1. Nosečnica K. A. 22. teden nosečnosti. Večravninski prikaz. V vseh treh ravninah smo označili aorto z označevalno točko in puščico. Levo zgoraj je projekcija »petih votlin«.

Figure and scheme 1. K. A. 22nd week of pregnancy. Multiplanar display. In all three planes we marked the aorta with a marker dot and an arrow. Top left there is the »five-chamber view«.

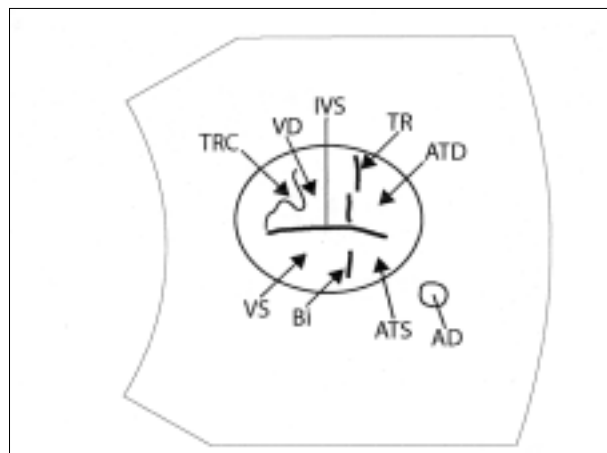
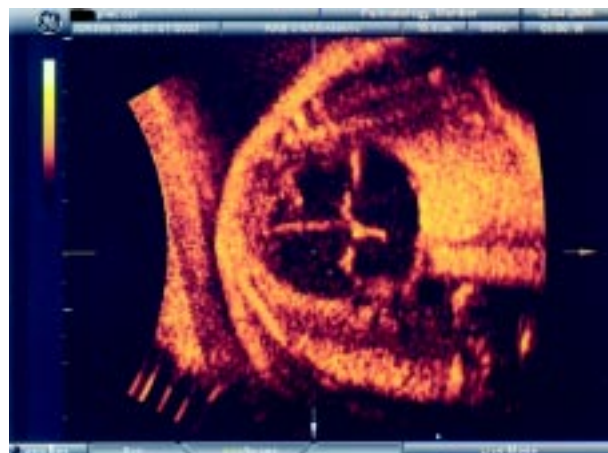
Če pogledamo, kaj je tisto, kar v večravninskem prikazu olajša oceno anatomskih podrobnosti (npr. na srcu), lahko naštejemo nekaj značilnosti:

- hkratni prikaz določene anatomske podrobnosti (npr. dela aorte) v treh ena na drugi pravokotno ležečih ravninah (Sl. 1);
- sprememba prereza v enem ehogramu pogojuje sinhrono in ustrezno spremembo tudi v drugih dveh ehogramih; če npr. poiščemo na vodoravnem prerezu zaklopko aorte, jo vidimo tudi v frontalnem in sagitalnem prerezu in obratno;
- to omogoča, da mnogo lažje sledimo poteku posameznih anatomskih struktur v posneti prostornini - tako npr. lahko sledimo poteku aorte iz levega prekata (Sl. 1).

Podobno poiščemo in ocenimo tudi druge značilne strukture srca, ki nas zanimajo (npr. projekcija treh žil itd.). Pogoj je le, da vemo, kje jih moramo v posneti prostornini srca iskati, tako se npr. najde projekcija treh žil v zgornjem delu mediastinuma.

Izmed vseh UZ prerezov srca, ki jih dopušča tehnika SPIN po De Voru in sod. (5), mi poiščemo in ocenimo večinoma le štiri UZ prereze, ki so po Yagelu in sod. (19) najprimernejši za rutinske presejalne preglede:

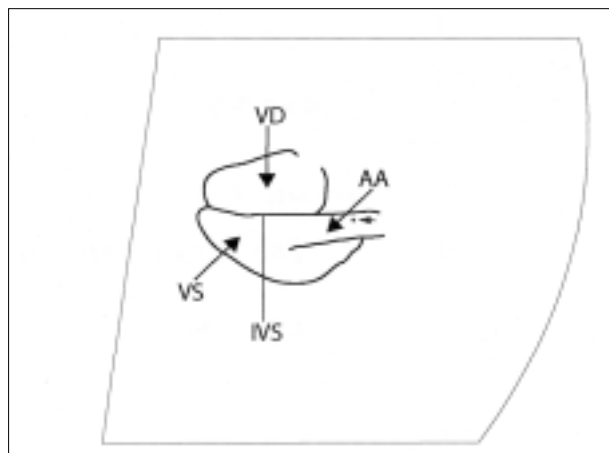
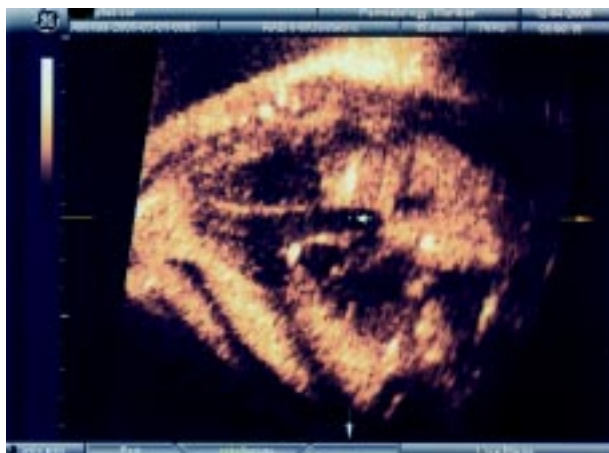- a) projekcijo »štirih votlin« (Sl. 2),
- b) projekcijo »petih votlin« (Sl. 1, 3),
- c) pogled na tri žile (Sl. 4 a, b) in
- č) pogled na tri žile in sapnik (Sl. 5).



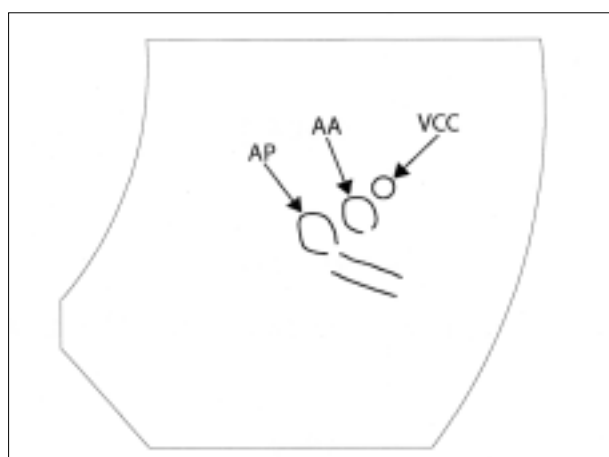
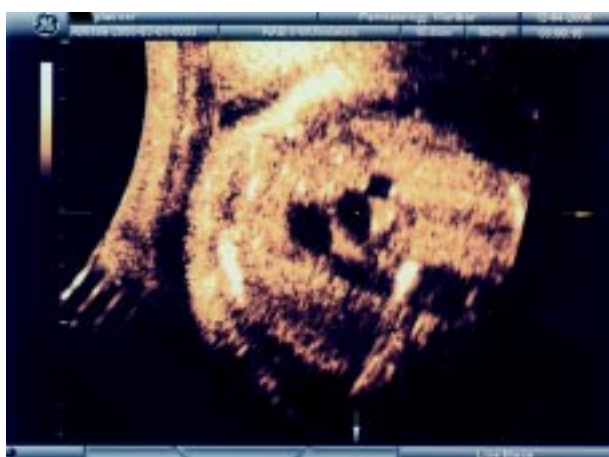Sl. in shema 2. Ista nosečnica. Projekcija »štirih votlin«. Vrh srca je obrnjen proti 9. uri.

Figure and scheme 2. The same pregnant women. The »four-chamber view«. The apex of the heart is at nine o'clock.

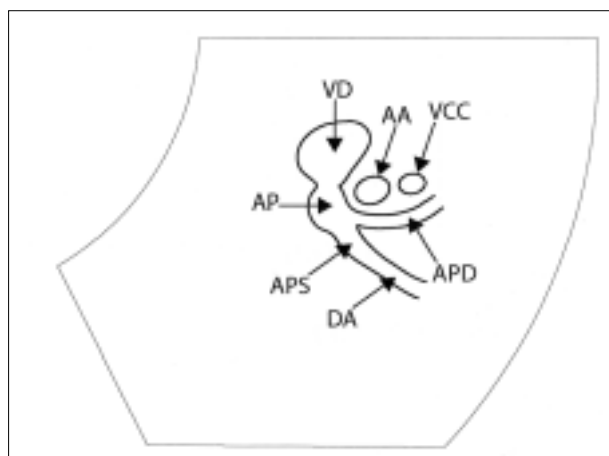
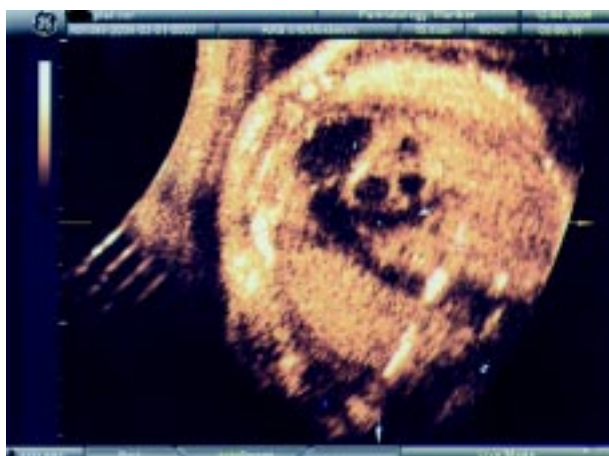
AA - aorta ascendens, AD - aorta descendens, AP - arteria pulmonalis, APD - arteria pulmonalis dextra, APS - arteria pulmonalis sinistra, ARA - arcus aorte, AT - aorta thoracalis, ATD - atrium dextrum, ATS - atrium sinistrum, BI - valvula bicuspidalis, DA - ductus arteriosus, IVS - septum intraventriculare, TR - valvula tricuspidalis, TRA - trachea, TRC - trabeculae cordis, VCC - vena cava superior, VCI - vena cava inferior, VD - ventriculus dexter, VS - ventriculus sinister.



Sl. in shema 3. Ista nosečnica. Projekcija »petih votlin«. Aorta je označena z označevalno točko in puščico.
 Figure and scheme 3. The same pregnant women. The »five-chamber view«. The aorta is marked with a marker dot and an arrow.

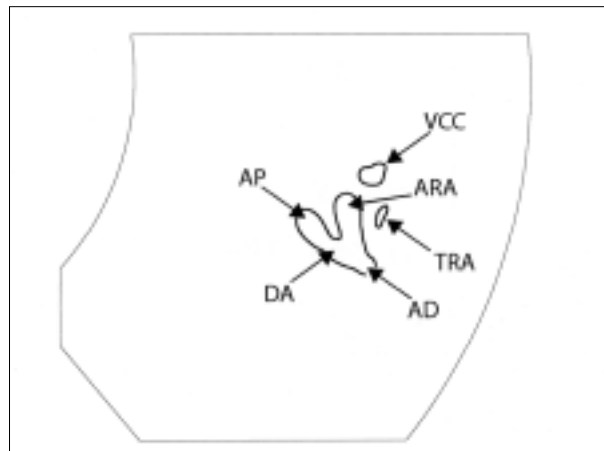
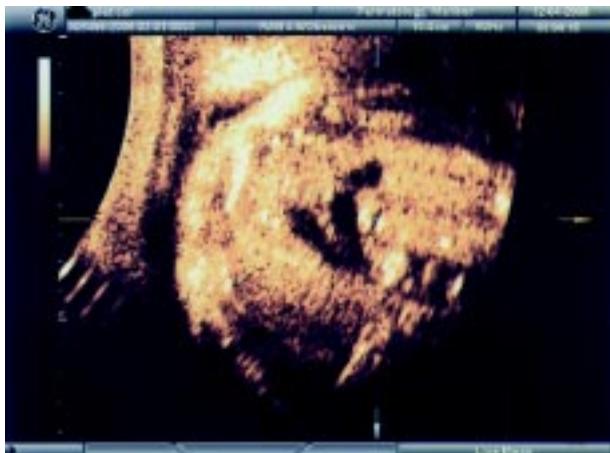

Sl. in shema 4 a. Ista nosečnica. Pogled na tri žile. Aorta je označena z označevalno točko.
 Figure and scheme 4 a. The same pregnant women. The »three-vessel view«. The aorta is marked with a marker dot.



Sl. in shema 4 b. Ista nosečnica. Modificiran pogled na tri žile; vidita se obe veji pljučne arterije. Desno vejo smo označili z označevalno točko in puščico. Ta ehogram smo prikazali tako, da smo ehogram 4a nekoliko obrnili okoli prečne X osi.
 Figure and scheme 4 b. The same pregnant women. A modified view of the »three-vessel view«, both branches of the pulmonary artery are seen – into the right we placed a marker dot and an arrow. We obtained that echogram by rotating the echogram 4a along the transverse X-axis.

Figure and scheme 4 b. The same pregnant women. A modified view of the »three-vessel view«, both branches of the pulmonary artery are seen – into the right we placed a marker dot and an arrow. We obtained that echogram by rotating the echogram 4a along the transverse X-axis.



Sl. in shema 5. Ista nosečnica. Pogled na tri žile in sapnik, ki je označen s puščico.

Figure and scheme 5. The same pregnant women. The »three-vessel view« at the level of trachea which we marked with an arrow.

Po opisu De Vora in sod. (5) se ti značilni štirje UZ prerezi plodovega srca prikažejo v posneti 3D prostornini tako, da jo prelistavamo v smeri od plodovega želodca proti glavic; po naših izkušnjah pa moramo občasno spremeniti tudi naklon ehograma z oziranjem na vzdolžno os ploda.

Avtorji (5) pred vsakim prelistavanjem vedno ehogram s projekcijo »štirih votlin«, ne glede na to, kako je bil zaradi položaja ploda posnet, obrnejo okoli Z osi tako, da na zaslonu UZ naprave kaže vrh srca proti 9. uri (Sl. 2).

Ker so bili o tem, katere anatomske podrobnosti moramo pri omenjenih štirih prerezi srca oceniti, objavljeni številni prispevki (2, 4, 20–25) (tudi mi smo o osnovah 2D UZ preiskave plodovega srca poročali) (26, 27), bi jih tu le na kratko ponovno opisali.

Na začetku vsake ocene anatomske podrobnosti preverimo, kakšna sta velikost in položaj plodovega srca. Normalno zavzema srce 1/3 premera prsnega koša, večji del srca leži v levi polovici prsnega koša, vrh srca je obrnjen v levo.

Desno in levo polovico srca lahko ločimo po več značilnostih:

- levi preddvor je tisti del srca, ki leži najbližje plodovi hrbtenici, vanj se izlivajo pljučne vene;
- desni prekat leži tik pod steno prsnega koša, njegov vrh je bolj zaobljen kot vrh levega prekata;
- levi prekat je na isti strani kot želodec;
- v desni preddvor se izlivata zgornja in spodnja votla vena.

Zahtevi, da se pri rutinskih presejalnih pregledih uporabi dovolj natančna, razumljiva in poenostavljena UZ preiskava plodovega srca, zelo ustreza način preiskave, kot so jo opisali Yagel in sod. (19). Ta temelji na petih prečnih UZ prerezih v različnih višinah plodovega trupa. Ob ravnini v višini plodovega želodca, ki razen v redkih izjemah leži levo, opisujejo še štiri značilne prereze srca:

1. Ravnino, kjer se vidi t. i. projekcija »štirih votlin« (Sl. 2).
2. V naslednji nekoliko višje proti plodovi glavic ležeči ravnini se vidi potek aorte iz levega prekata.

Nekateri imenujejo ta prerez projekcija »petih votlin«, drugi – tako tudi mi – pa leva dolga os (Sl. 1, 3).

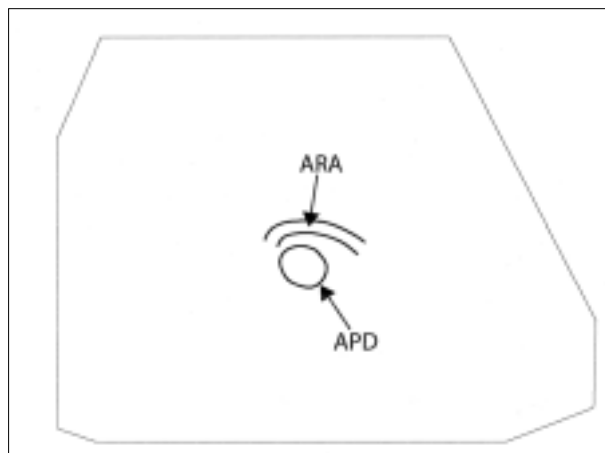
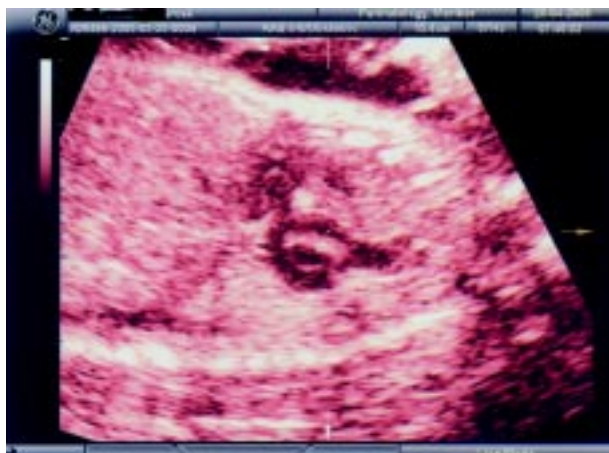3. Prečni prerez v zgornjem delu plodovega mediastinuma se pokažejo od leve proti desni strani ploda skoraj okrogli odmevi najprej pljučne arterije, nato ascendentne aorte in končno zgornje votle vene. Ta prerez se imenuje projekcija »treh žil« (Sl. 4 a, b).
4. Zadnji, najvišji vodoravni prerez v vrhu mediastinuma, kjer oblikujeta pljučna arterija in aorta, ko se izlivata v descendentno aorto, črki V podobno tvorbo. Desno od te se vidijo, tako kot pri projekciji na »tri žile«, zgornja votla vena ter pod njo odmevi traheje (Sl. 5).

K 1. točki. Da je projekcija »štirih votlin« pravilna, lahko trdimo takrat, ko ugotovimo:

- da sta oba preddvora enako velika in da se odmevi zaklopke ovalnega okenca vidijo v levem preddvoru;
- da sta oba prekata približno enako velika – le proti koncu nosečnosti je desni nekoliko širši;
- da je vrh levega prekata šiljast, desni pa zaradi moderatorske mišice in trabekulacij bolj top;
- da se desna trikuspidalna zaklopka narašča na intraventrikularno pregrado nekoliko bližje vrhu srca od leve bikuspidalne;
- da je pretin med desnim in levim prekatom neprekinjen (Sl. 2).

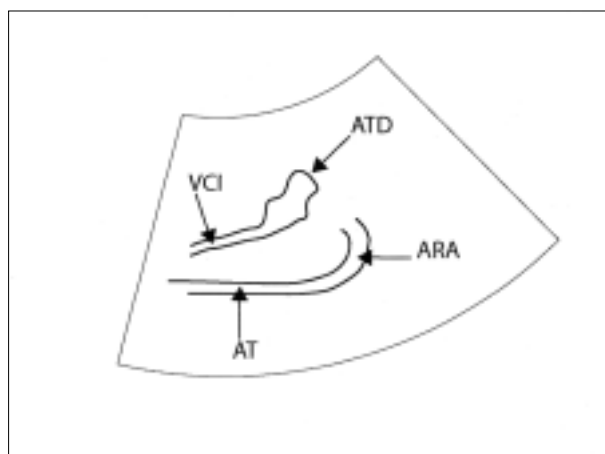
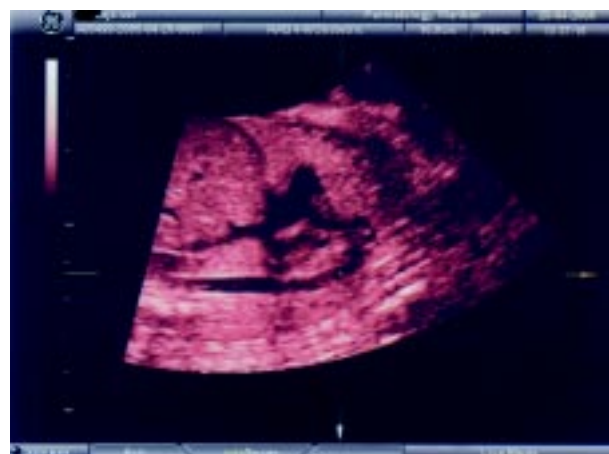K 2. točki. Pri prikazu iztoka aorte je pomembno, da vidimo, ali je aorta usmerjena v desno in da njena sprednja stena prehaja neprekinjeno v pregrado med obema prekatoma (Sl. 1, 3).

K 3. točki. Pri projekciji treh žil in treh žil in traheje ocenjujemo predvsem razpored in premer posameznih žil. Če se levo vidi prerez pljučne arterije, nato proti desni prerez aorte, ki je nekoliko ožja od pljučne arterije, in končno prerez zgornje votle vene z najmanjšim premerom, so razpored in premeri žil pravilni (Sl. 4 a). Pri določenem naklonu UZ snopa lahko prikažemo delitev pljučne arterije v desno in levo vajo, ta pa potem prehaja v arteriozni duktus (Sl. 4 b).



Sl. in shema 6. Nosečnica N. S. 21. teden nosečnosti. Prečni rez aortnega loka.

Figure and scheme 6. N. S. 21st week of pregnancy. A transverse scan of the aortic arch.



Sl. in shema 7. Nosečnica V. E. 22. teden nosečnosti. Vzdlžni rez aortnega loka. Vidi se tudi torakalni del aorte in spodnja votla vena.

Figure and scheme 7. V. E. 22. week of pregnancy. A longitudinal scan of the aortic arch. The thoracic part of the aorta and the inferior vena cava are also seen.

K 4. točki. Yagel in sod. (9) so opozorili, da se pri prerezu v višini treh žil in traheje prikaže del aortnega loka, kar omogoča, da na tem mestu izmerimo premer aorte.

Pri našem delu smo pa ugotovili, na kar avtorji ne opozarjajo, da ne moremo vedno zanesljivo prikazati štirih opisanih osnovnih prerezov srca le v eni sami posneti 3D prostornini. Zato v zadnjem času pri vsakem plodu posnamemo vsaj dve do tri prostornine, pri čemer pazimo, da jih posnamemo tako, da ne ležijo v »senca« kakšne plodove kosti (lobanja, udi, hrbtenica).

Ob teh (štirih) osnovnih UZ presekih srca avtorji (5) v svojem prispevku opisujejo in prikazujejo, kako se v 3D posneti prostornini s tehniko SPIN lahko poišče in prikaže še nekaj drugih značilnih presekov, ki so pa za vsakodnevne rutinske preiskave prezahtevni, saj se jih ne da prikazati tako enostavno kot štiri opisane prereze, ki jih poiščemo tako, da prelistavamo le v spomin spravljene vodoravne prereze srca. Po navodilih avtorjev (5) najdemo določeno srčno strukturo, kot so npr. prečni prerez aortnega loka, vzdolžni

prerez aortnega loka in prsni del aorte, zgornjo votlo veno ali pljučno arterijo v njuni celi dolžini tako, da najprej v ustreznem aksialnem prerezu plodovega srca določeno izbrano mesto označimo z označevalno točko in nato okoli nje vrtimo ehogram v smeri X, Y ali Z.

Vsem, ki jih zanimajo podrobnosti teh postopkov, priporočamo članek De Vora in sod. (5).

Kot primer opisujemo in prikazujemo le prikaz dveh prerezov:

- a) aortnega loka v prečnem ter
- b) v vzdolžnem prerezu skupaj s prsnim delom aorte.

K točki a). V projekciji petih votlin označimo aortno zaklopko z označevalno točko, skozi katero nato vrtimo ehogram okoli navpične osi Y tako dolgo, da se prikaže aortin lok v prečnem prerezu ter pod njim desna veja pulmonalne arterije (Sl. 6).

K točki b). Začnemo tako, da pogled na tri žile obrnemo okoli vodoravne osi Z tako, da prečni del aortnega loka poteka vzporedno s smerjo UZ snopa. Sedaj v

aortni lok umestimo označevalno točko in nato skozi njo v osi Y vrtimo ehogram tako dolgo, da se vidijo v isti ravnini hkrati vzdolžni prerez aortnega loka in prsni del aorte ter spodnja votla vena (Sl. 7).

Razpravljanje

Prirojene srčne napake so najpogostejše hujše prirojene nepravilnosti. Incidenca je 8 srčnih napak na 1000 živorojenih in je šest in polkrat pogostejša, kot so kromosomske nepravilnosti ter štirikrat od nevalnih dizrafij (19). Allanova (28) navaja, da ima med tistimi novorojenčki, ki se rodijo s prirojenimi napakami (takih je približno 2 %), ena četrtina srčno napako, pri polovici teh je srčna napaka huda. Polovica prirojenih srčnih napak je hujših, te so v 20 % odgovorne za smrt v neonatalnem obdobju in za 50 % vseh smrti v skupini otrok s prirojenimi nepravilnostmi. Pri mrtvorojenih je incidenca prirojenih srčnih napak 4–5-krat večja kot pri živorojenih. V okviru predporodne UZ diagnostike so pa prirojene srčne napake tudi najpogostejše spregledane prirojene anomalije. Vzrok za to je dejstvo, da ima ključni položaj pri odkrivanju največjega dela prirojenih srčnih napak preiskovalec, ki opravlja rutinske UZ presejalne preglede, saj pri 90 % nosečnic, ki nosijo plod s srčno napako, ni nobenih dejavnikov tveganja za to prirojeno nepravilnost. Na njegovo zanesljivost pri odkrivanju vseh prirojenih nepravilnosti, tako tudi srčnih, pa vplivajo predvsem dejstva, kako je preiskovalec šolan in izkušen, ter kakšna je kakovost UZ naprave, s katero preiskuje. Novejši podatki o občutljivosti pri odkrivanju prirojenih srčnih napak v pogojih rutinskih UZ presejalnih pregledov so v glavnem še nezadovoljivi.

Stoll in sod. (29) so za francosko pokrajino Alzacijo, kjer se letno rodi 23.000–24.000 otrok, pregledali podatke za obdobje 1990–1993, ko so rutinsko pregledali z UZ 92.021 nosečnic. Občutljivost pri odkrivanju samo srčnih napak (brez spremljajočih kromosomskih nepravilnosti) je znašala v povprečju 13,7 % s tem, da je bila pri nekaterih okvarah, kot so hipoplastično levo srce ali srce s samo enim prekatom, boljša, in je znašala do 50 %, pri drugih, npr. okvarah v pretinu med prekatoma ali preddvoroma pa zelo nizka – samo do 5 %.

Catherine Bull (30) poroča leta 1999, da je bilo v Združenem kraljestvu od 4000 primerov hujših srčnih napak pred porodom ugotovljenih 23,4 %.

Pri oceni podatkov iz 20 registrov iz 12 evropskih držav, v katerih je bilo zajetih 709.030 rojstev, so Stoll in sod. (31) leta 2001 ugotovili, da je bil razpon pred porodom odkritih srčnih napak med 14 in 45 %.

O nadpovprečno visoki občutljivosti, to je 75 % pri odkrivanju prirojenih srčnih napak, poročajo Julen Carvalho in sod. (32), vendar pa je treba upoštevati, da obravnavajo le 40 prirojenih srčnih napak, od katerih so jih 30 ugotovili pri UZ preiskavi.

Avtorji pripisujejo tak uspeh več dejavnikom:

- posebnemu šolanju šestih preiskovalcev, kjer so se osredotočili predvsem na dvojce:
 - a) primerni nastavitvi UZ naprave in b) rabi standardnega protokola za podroben pregled pro-

jekcije štirih votlin ter poteka obeh velikih arterij;

- da je bilo za vsako preiskavo na razpolago dovolj časa, v povprečju 20 minut za oceno vseh anatomskih podrobnosti ter 2–3 (največ 5–6 minut) za oceno srca;
- da so lahko vsako nosečnico, pri kateri so ugotovili ali le posumili na anomalijo srca, takoj poslali na podrobno ehokardiografijo fetalnemu kardiologu, ter prav tako vse tiste, pri katerih niso uspeli prikazati zadovoljivih UZ prerezov srca;
- koristne in pomembne so tudi povratne informacije – če je bilo to le mogoče, je preiskovalec lahko primerjal svoje izvide z ehogrami fetalnega kardiologa in bil obveščen o poteku poroda, kliničnih in (ali) obdukcijskih ugotovk.

Tudi Carvalho in sod. (32) menijo, da je eholog, ki opravlja rutinsko – t. i. »anomaly scan«, še vedno najpomembnejši pri odkrivanju prirojenih nepravilnosti, tako tudi nepravilnosti srca.

Njegova uspešnost pri odkrivanju prirojenih srčnih napak pa je v veliki meri odvisna tudi od tega, katere UZ prereze srca lahko zanesljivo prikaže in oceni.

Če je usposobljen samo za oceno projekcije na »štiri votline«, je občutljivost po podatkih iz literature pri odkrivanju vseh prirojenih nepravilnosti srca pri dobro šolanih in primerno opremljenih preiskovalcih med 40–50 %, kar pomeni do 4 odkrite prirojene napake srca na 1000 živorojenih (1).

Allanova (28) pa meni, da je približno 60 % prirojenih srčnih napak možno ugotoviti s projekcijo »štirih votlin«.

V pogojih rutinskih presejalnih pregledov pa število ugotovljenih napak, in to tistih, ki bi jih lahko in morali videti pri projekciji »štirih votlin«, ne presega 20 % (28). Občutljivost se pa bistveno poveča, če se dodatno prikaže in ocenjuje še iztočni trakt iz levega in desnega prekata. Stümpflen in sod. (33) so tako povečali občutljivost od 49 % na 88 % ter Hunter in sod. (34) od 17 % na 36 %.

Prikaz in ocena poteka obeh velikih arterij sta pa v primerjavi s prikazom projekcije na »štiri votline« zahtevnejša in trajata mnogo dlje; težje se jih naučimo in zanesljivo obvladamo.

Zaključki

Statična 3D UZ preiskava tudi v pogojih rutinskih presejalnih pregledov dodaja novo kakovost UZ oceni anatomskih podrobnosti plodovega srca. Preiskovalec namreč lahko počasi, brez motečega gibanja ploda in hitrega utripanja srca, pregleda odmeve srca v posneti 3D prostornini in to večkrat zapored. Tak način 3D preiskave pa mu omogoča tudi, da ob vsaki nejasnosti pošlje, ne da bi moral na ponovni UZ pregled nosečnica sama, posneto prostornino v oceno strokovnjaku v ustreznem center. Zanesljiva prenatalna diagnoza prirojene srčne napake je pa ob tem, da se danes lahko vse več teh nepravilnosti uspešno zdravi, pomembna za to, da nosečnica, ki nosi plod s srčno napako, rodi tam, kjer je takojšnje in ustrezno zdravljenje mogoče.

Chaoui in sod. (2006) (35) so prepričani, da bo obeta-joča 3D oz. 4D UZ preiskava plodovega srca kmalu našla svoje stalno mesto v ehokardiografiji. Ali bo izboljšala zanesljivost presejalnih pregledov ali pa bo primerna le za preiskave na višji strokovni ravni, bo pokazala prihodnost.

Zahvala

Zahvaljujemo se medicinski sestri gospe Zdenki Šimat za pomoč pri UZ preiskavah ter gospe Duški Namestnik za pisanje članka.

Literatura

- Allan L, Benacerraf B, Copel JA, Carvalho JS, Chaoui R, Eik-Nes SH, et al. Isolated major congenital heart disease. *Ultrasound Obstet Gynecol* 2001; 17: 370-9.
- Chaoui R. Fetale Echocardiographie; zur pränatalen Diagnostik angeborener Herzfehler. In: Sohn C, Holzgreve W. *Ultraschall in Gynäkologie und Geburtshilfe*. Stuttgart - New York: Thieme; 1995. p. 181-253.
- Gembruch V, Chaoui R. Möglichkeiten und Grenzen eines Screeningprogramms. Pränatale Diagnostik fetaler Herzfehler durch Untersuchung von »High-risk« und »Low-risk« Kollektiven. *Gynäkologe* 1997; 30: 19-9.
- Allan L, Hornberger LK, Sharland G. *Textbook of fetal cardiology*. London: Greenwich Medical Media; 2000.
- De Vore GR, Polanco B, Slansky MS, Platt LD. The »spin« technique: a new method for examination of the fetal outflow tract using three-dimensional ultrasound. *Ultrasound Obstet Gynecol* 2004; 24: 72-82.
- Lee W. Performance of the basic fetal cardiac ultrasound examination. *J Ultrasound Med* 1998; 17: 601-7.
- Royal College of Obstetricians and Gynecologists. *Ultrasound screening, 2000 - cit. 5*.
- Eik-Nes S, Lee W, Carvalho JS, Chaoui R, Copel J, Hecher K, Paladini D. Cardiac screening examination of the fetus: guideline for performing the »basic« and »extended basic« cardiac scan. *Ultrasound Obstet Gynecol* 2006; 27: 107-13.
- Yagel S, Arbel R, Anteby EY, Raveh D, Achiron R. The three vessels and trachea view (3 VT) in fetal cardiac scanning. *Ultrasound Obstet Gynecol* 2002; 20: 340-5.
- Nelson TR, Pretorius DH, Slansky M, Hagen-Ansert S. Three-dimensional echocardiographic evaluation of fetal heart anatomy and function: acquisition, analysis and display. *J Ultrasound Med* 1996; 15: 1-9.
- Slansky MS, Nelson T, Strachan M, Pretorius D. Real-time three-dimensional fetal echocardiography. Initial feasibility study. *J Ultrasound Med* 1999; 18: 745-52.
- Viereck N, Meyer-Wittkopf M. Dreidimensionaler Ultraschall in der Pränataldiagnostik: Routine oder gezielte diagnostische Zusatzoption? *Geburtsh u Frauenheilk* 2002; 62: 951-7.
- De Vore GR, Folkensammer P, Slansky MS, Platt LD. Spatio-temporal image correlation (STIC): new technology for evaluation of the fetal heart. *Ultrasound Obstet Gynecol* 2003; 22: 380-7.
- Chaoui R, Hoffman J, Helling KS. Three-dimensional (3D) and 4D color Doppler fetal echocardiography using spatio-temporal image correlation (STIC). *Ultrasound Obstet Gynecol* 2004; 23: 535-45.
- Merz E. *Ultrasound in obstetrics and gynecology*. Philadelphia, New York, Baltimore: Lippincott - Williams - Wilkins; 1998.
- Kurjak A, Kupešić S. *Clinical application of 3D sonography*. New York, London: The Parthenon Publishing Group; 2000.
- Japelj I, Ogrizek-Pelkič K, Pšeničnik S. Tridimensionalna ultrazvočna preiskava v porodništvu. *Zdrav Vestn* 2001; 70: 56-7.
- Japelj I, Ogrizek-Pelkič K, Pšeničnik S. Uporabnost tridimensionalne v primerjavi z dvodimensionalno ultrazvočno preiskavo v porodništvu. *Zdrav Vestn* 2003; 72: III-15-21.
- Yagel S, Cohen MS, Achiron R. Examination of the fetal heart by five short-axis views: a proposed screening method for comprehensive cardiac evaluation. *Ultrasound Obstet Gynecol* 2001; 17: 367-9.
- Chaoui R, Bollmann R, Hoffmann H, Helling KS. Sonoanatomie des fetalen Herzens. Vorschlag einfacher Schnittebenen für den Nichtkardiologen. *Ultraschall Klin Proax* 1991; 6: 59-67.
- Yoo SJ, Lee YH, Kim ES, Ryu HM, Kim MY, Choi H, Cho KS, Kim A. Three-vessel view of the fetal upper mediastinum: an easy means of detecting abnormalities of the ventricular outflow tracts and great arteries during obstetric screening. *Ultrasound Obstet Gynecol* 1997; 9: 173-82.
- Yoo SJ, Lee YH, Cho KS. Abnormal three-vessel view on sonography: a clue to the diagnosis of congenital heart disease in the fetus. *AJR* 1999; 172: 825-30.
- Sharland G. Diagnosis and management of fetal cardiac abnormalities. In: Završnik T, Japelj I, Podnar T, Završnik J, Vesel S. *Ultrazvočna ocena plodovega srca*. Maribor: Zdravstveni dom dr. Adolfa Drolca; 2001. p. 29-46.
- Vesel S, Podnar T. Fetálna kardiologija. In: Završnik T, Japelj I, Podnar T, Završnik J, Vesel S. *Ultrazvočna ocena plodovega srca*. Maribor: Zdravstveni dom dr. Adolfa Drolca; 2001. p. 11-6.
- Vinals F, Heredia F, Giuliano A. The role of the three vessels and trachea view (3 VT) in the diagnosis of congenital heart defects. *Ultrasound Obstet Gynecol* 2003; 22: 358-67.
- Japelj I, Saks A, Dukič V. Ultrazvočna preiskava srca pri plodu. *Zdrav Vestn* 1984; 53: 463-65.
- Japelj I, Završnik J. Ultrazvočni presejalni pregledi v nosečnosti - ocena plodovega srca. *Slov Pediatr* 1998; 5 Suppl 1: 128-33.
- Allan L. Antenatal diagnosis of heart disease. *Heart* 2000; 83: 367-70.
- Stoll C, Alembik Y, Dott B, Meyer MJ, Pannerath A, Peter MO, de Geeter B. Evaluation of prenatal diagnosis of congenital heart disease. *Prenat Diagn* 1998; 18: 801-7.
- Bull C. Current and potential impact of fetal diagnosis on prevalence and spectrum of serious congenital heart disease at term in the UK. *The Lancet* 1999; 354: 1242-7.
- Stoll C, Garne E, Clementi M and EUROSCAN Study Group. Evaluation of prenatal diagnosis of associated congenital heart diseases by fetal ultrasonographic examination in Europe. *Prenat Diagn* 2001; 21: 243-52.
- Carvalho JS, Mavrides E, Shinebourne EA, Campbell S, Thilaganathan B. Improving the effectiveness of routine prenatal screening for major congenital heart defects. *Heart* 2000; 88: 387-91.
- Stümpflen I, Stümpflen A, Wimmer M, Bernaschek G. Effect of detailed fetal echocardiography as part of routine prenatal ultrasonographic screening of congenital heart disease. *Lancet* 1996; 348: 854-7.
- Hunter S, Heads A, Wyllie J, Robson S. Prenatal diagnosis of congenital heart disease in the northern region of England: benefits of a training programme for obstetric ultrasonographers. *Heart* 2000; 84: 294-8.
- Chaoui R, Rake A, Helling KS. Drei- und vierdimensionale fetale Echokardiographie. *Der Gynäkologe* 2006; 1: 15-24.