

Kontrastna nefropatija in biološki označevalci

Contrast-induced nephropathy and biomarkers

Polona Likar, Matjaž Klemenc

Splošna bolnišnica »dr. Franca Derganca« Nova Gorica, Šempeter pri Gorici

Korespondenca/ Correspondence:

Polona Likar, Splošna bolnišnica »dr. Franca Derganca« Nova Gorica, Ulica padlih borcev 13/a, 5290 Šempeter pri Gorici, tel: (05) 330 1129, e-naslov: polona.likar@bolnistica-go.si

Ključne besede:

kontrastna nefropatija (KN), jodna kontrastna sredstva (JKS), akutna ledvična odpoved (ALO), biološki označevalci, nevtrofilni lipokalin, povezan z gelatinazo (NGAL)

Key words:

contrast-induced nephropathy, iodinated contrast media, acute kidney injury (AKI), biomarker, neutrophil gelatinase-associated lipocalin (NGAL)

Citirajte kot/Cite as:

Zdrav Vestn 2013; 82: 497–506

Prispelo: 05. jul. 2012, Sprejeto: 11. jun. 2013

Članek je sofinanciran v okviru strateškega projekta Trans2care iz Programa čezmejnega

Izvleček

Tehnološki napredek v medicinskih tehnikah slikanja je prispeval k vedno večjemu številu posameznikov, ki so izpostavljeni jodnim kontrastnim sredstvom. Čeprav imajo ta sorazmerno dobra varnostna priporočila, pa se pri nekaterih osebah po intravenski uporabi kontrastnih sredstev pojavi akutna ledvična poškodba (*angl.* Acute kidney injury), kar imenujemo kontrastna nefropatija (*angl.* Contrast-induced nephropathy). Gre za pogost in lahko resen zaplet, ki se v večini primerov pojavi pri osebah s povečanim tveganjem za akutno okvaro ledvic. Raziskovalci že dlje časa intenzivno proučujejo biološke snovi, s katerimi bi bilo moč hitro in zanesljivo napovedati nastanek ledvične poškodbe. Obetavna snov za ta namen je protein nevtrofilni lipokalin, povezan z gelatinazo (*angl.* Neutrophil gelatinase associated lipocalin), koncentracija katere po akutni poškodbi ledvic hitro in močno naraste tako v urinu kot v plazmi. Tako dobimo informacijo o strukturni poškodbi ledvic, se že preden se le-za izrazi tudi v oslABLjeni funkciji. S spremljanjem koncentracije NGAL pred in po intravenski uporabi kontrastnih sredstev lahko hitreje prilagodimo ukrepe za preprečevanje kontrastne nefropatije: hidracijo in forsirano diurezo.

Uvod

Jodna kontrastna sredstva (JKS) so diagnostična farmacevtska sredstva, ki se uporabljajo za rentgensko slikanje notranjih organov, krvnih žil in mehkih tkiv pri številnih medicinskih diagnostičnih postopkih. Glavna lastnost kontrastnih sredstev je, da učinkovito vsrkajo x-žarke in tako povečajo kontrast med telesnimi strukturami, ki nas

Abstract

Technological advances in diagnostic medical imaging techniques have contributed to an ever-increasing number of individuals being exposed to iodinated contrast media. Despite its relatively good safety recommendations, some patients develop acute renal injury after administration of these contrast media. This phenomenon is called contrast-induced nephropathy (CIN) and is a common and potentially serious complication that normally occurs in patients with higher risk for development of acute kidney injury. Recently, many investigators have been intensively examining possible biomarker molecules for early diagnosis of this disease. Nowadays, the biomarker molecule that is becoming most promising is a protein called *Neutrophil gelatinase-associated lipocalin (NGAL)*, whose concentration increases very quickly in both urine and plasma after structural renal injury and even before functional renal failure. This would permit timely and adequate adjustment of interventions for the prevention of CIN: hydration and forced diuresis.

zanimajo, in okoliškimi tkivom. Brez kontrasta ne pridobimo želene informacije in slika nima diagnostične vrednosti.^{1,2} Absorpcija v rentgenskem delu spektra narašča z atomskim številom elementa (Z) in je učinkovita od atomskega števila 35 (Brom) dalje, vendar elementi z atomskim številom nad 56 (Barij) zaradi previsoke toksičnosti niso uporabni. Leta 1930 so ugotovili, da je jod, ki ima visoko atomsko število (Z=53), možno vezati na

sodelovanja Slovenija-Italija 2007–2013 iz sredstev Evropskega sklada za regionalni razvoj in nacionalnih sredstev.

benzenov aromatični obroč. Nastane stabilna spojina, ki jo lahko uporabljamo v rentgenski diagnostiki.³ Tako so leta 1950 uvedli prve trijodirane benzenove derivate, ki jih poznamo pod imenom jodna kontrastna sredstva (JKS).³ Slednji so skupaj z razvojem večreznih računalniških tomografov (CT) in digitalnih tehnologij omogočili napredek v radiologiji, ki je v zadnjih desetletjih tako napredovala v eno najbolj uporabnih diagnostičnih področij v klinični medicini. Trenutno so jodna kontrastna sredstva po oceni najpogostejša vrsta kontrastnih sredstev, ki se uporabljajo v medicini, in najpogostejše uporabljeni pripravki za intravensko uporabo.⁴ Letno se v svetovnem merilu opravi okoli 600 milijonov rentgenskih preiskav, od katerih jih je 75 milijonov z uporabo kontrastnih sredstev.⁴

Vrste kontrastnih sredstev

Vsa komercialno dostopna jodna kontrastna sredstva so derivati 2-,4-,6–trijodobenzojske kisline in imajo enostavno osnovno strukturo s tremi jodovimi atomi, ki so vezani na benzenov obroč. Na ostalih veznih mestih obroča so vezane različne funkcionalne skupine, ki omogočajo večjo vodoto-

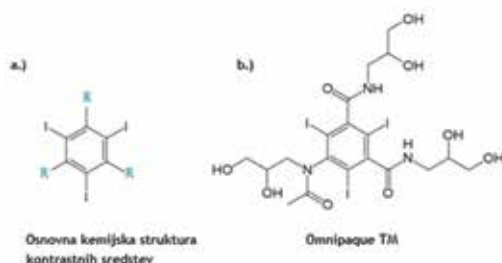
pnost in hidrofilnost ter zmanjšujejo toksičnost in osmolalnost vbrizgane raztopine.⁴

Jodna kontrastna sredstva delimo na osnovi kemijske strukture, osmolalnosti, viskoznosti, koncentracije joda ter ionizacije v raztopini. Najpogosteje se v literaturi pojavlja delitev na visokoosmolalne (ionski monomeri) in nizkoosmolalne kontrastne medije (ionski dimeri, neionski monomeri in neionski dimeri). Osmolalnost, viskoznost in vsebnost joda so medsebojno povezani dejavniki. Neželeni učinki uporabe JKS naraščajo z osmolalnostjo, medtem ko je vsebnost joda neodvisen kazalec negativnih stranskih učinkov. Najnižjo osmolalnost in zato kemotoksičnost imajo neionski dimeri, katerih slaba stran je visoka cena in visoka viskoznost, zaradi česar se redkeje uporabljajo. Tako se v zadnjih letih najpogosteje uporabljajo neionski monomeri, ki so tudi najboljši kompromis med viskoznostjo in osmolalnostjo.⁵ Tabela 1 prikazuje jodna kontrastna sredstva za intravensko vbrizganje, ki so trenutno prisotni na trgu v Sloveniji.

Tabela 1: Jodna kontrastna sredstva, ki so trenutno dostopna na slovenskem trgu. (Vir: Baza podatkov o zdravilih, Javna agencija RS za zdravila in medicinske pripomočke: www.zdravila.net) (25.04.2012).

Komerzialno ime	Generično ime	Tip	Koncentracija mg J/ml	Osmolalnost mOsm/kg H ₂ O		Viskoznost mPa.s	
				37 °C	20 °C	37 °C	
Hexabrix®	<i>megluminijev in natrijev ioxaglat</i>	ionski dimer	320	460	15,7	7,5	
Iomeron®	<i>iomeprol</i>	neionski monomer	300	520	8,1	4,5	
			350	620	14,5	7,5	
			400	730	27,5	12,6	
Iopamiro®	<i>iopamidol</i>	neionski monomer	300	616	8,8	4,7	
			370	796	20,9	9,4	
Omnipaque™	<i>iohexol</i>	neionski monomer	240	510	5,6	3,3	
			300	640	11,6	6,1	
			350	780	23,3	10,6	
Visipaque™	<i>iodixanol</i>	neionski dimer	270	290	11,3	5,8	
			320	290	25,4	11,4	
Ultravist®	<i>iopromide</i>	neionski monomer	300	590	8,9	4,7	
			370	770	22	10	
Xenetix®	<i>iobitridol</i>	neionski monomer	300	695	11	6	
			350	915	21	10	

Slika 1: Osnovna kemijska struktura jodnih kontrastnih sredstev ter struktura najpogosteje uporabljenega kontrastnega sredstva Omnipaque™ (Iohexsol).



Farmakokinetika jodnih kontrastnih sredstev

Za jodna kontrastna sredstva je značilno, da se slabo vežejo na proteine, da so slabo topni v maščobah, da se porazdelijo v zunajcelični telesni tekočini in da se iz telesa izločajo večinoma preko ledvic z glomerulno filtracijo.

Vsa kontrastna sredstva se po vbrizganju razporedijo v zunajcelični telesni tekočini in ne prehajajo preko membrane v notranjost živih celic.^{6,7} Izjema so le ledvične tubulne epitelne celice.⁶ Koncentracija JKS v plazmi se po vbrizganju zelo hitro zmanjša. JKS zaradi svojih kemijskih značilnosti difundirajo v zunajžilno območje, dokler se ne vzpostavi difuzijsko ravnovesje, hkrati se kontrastna sredstva izločijo iz telesa z glomerulno filtracijo, kar povzroči ponovno difuzijo JKS iz zunajžilnih tkiv nazaj v žile.⁷ Tako se koncentracija JKS v plazmi zmanjšuje v obliki dvoeksponentne krivulje.^{6,7} Prvo eksponentno obdobje je porazdelitev JKS v plazmo in difundiranje v medcelični prostor. Drugo eksponentno obdobje pa je izločanje JKS iz telesa. Pod fiziološkimi pogoji se večina kontrastnega sredstva izloči v nespremenjeni obliki preko ledvic, le okoli 1 % se ga izloči preko neledvičnih poti, ki vključujejo jetra, žolč, debelo in tanko črevo, pot, solze in slino.⁶ Izločanje preko teh poti je navadno povezano z zmanjšano ledvično funkcijo. Razpolovni čas izločanja JKS iz telesa je pri normalni ledvični funkciji za vse štiri vrste kontrastnih sredstev 1–2 uri.⁸

Kontrastna nefropatija

Jodna kontrastna sredstva so na splošno varna, reakcije so večinoma redke in blage, vendar se navkljub temu pri nekaterih osebah po vbrizganju JKS pojavi akutna

ledvična odpoved (ALO), čeprav ni drugih možnih vzrokov.^{5,9-10} Ta pojav je poznan z imenom kontrastna nefropatija (*angl.* Contrast-induced nephropathy, CIN) in je tretji najpogostejši vzrok za akutno poškodbo ledvic pri hospitaliziranih odraslih. Pojavi se približno 11 % primerov.¹¹ Izmed vseh diagnostičnih in terapevtskih postopkov, pri katerih se uporabljajo JKS, sta koronarna angiografija in perkutana koronarna intervencija (*angl.* Percutaneous coronary intervention, PCI) odgovorni za najpogostejši nastop kontrastne nefropatije, sledi pa jima računalniška tomografija (CT).¹¹ Akutna ledvična odpoved je lahko resen zaplet in je povezan s podaljšano hospitalizacijo, višjimi stroški zdravljenja ter povečano obolevnostjo in smrtnostjo.¹²

Objavljene predklinične študije kontrastno nefropatijo najpogosteje definirajo kot relativno zvišanje koncentracije kreatinina v serumu za 25 % ali absolutno zvišanje za 44.2 $\mu\text{mol/l}$ glede na osnovno raven v obdobju 48–72 ur po izpostavljenosti jodnim kontrastnim sredstvom.^{13,14} Navadno se povečanje koncentracije kreatinina v serumu pojavi kmalu po zaključku diagnostičnega postopka in postopno narašča, dokler 3–5 dan ne doseže vrha, nato se vrednosti znižujejo in normalizirajo v obdobju 1–3 tednov. Čeprav je okvara ledvic večinoma le prehodna, pa je v nekaterih primerih stalna z doživljensko potrebo po hemodializi. Med vsemi bolniki, ki po diagnostičnem postopku potrebujejo hemodializo, je 13–50 % primerov z doživljensko potrebo po hemodializi.⁹

Pojavnost kontrastne nefropatije je v splošni populaciji sorazmerno nizka (0,6–2,3 %), vendar je precej višja pri bolnikih z dejavniki tveganja za razvoj ledvičnih boleznih. To še posebej velja za bolnike s kronično oslABLJENO ledvično funkcijo, pri katerih je incidenca 10,4 % pri bolnikih s koncentracijo kreatinina od 124–168 $\mu\text{mol/l}$ ter kar 62 % pri bolnikih s koncentracijo kreatinina ≥ 177 $\mu\text{mol/l}$.¹² Dejavnike tveganja delimo na *nespremenljive* ali *spremenljive*. Med nespremenljive sodi predhodna ledvična insuficienca, ki je najpomembnejši dejavnik za razvoj KN, poleg tega pa še: sladkorna bolezen, starost bolnikov, zmanjšana sistolična funkcija levega prekata, napredujoča

odpoved srca, miokardni infarkt in šokovno stanje. Spremenljivi dejavniki tveganja pa vključujejo količino in vrsto JKS, stanje hidriranosti, anemijo, arterijsko hipotenzijo, hipoalbuminemijo, uporabo balonske črpalke v aorti, jemanje nefrotoksičnih zdravil in pogosta uporaba kontrastnih sredstev.^{9,10,13}

Patofiziologija kontrastne nefropatije

Mahenizem nastanka KN je zapleten in ne povsem pojasnjen. Številne predklinične raziskave so pripeljale do naslednjih možnih mehanizmov: zmanjšana ledvična perfuzija zaradi vazokonstrikcije, hipoksija ledvične sredice, nastanek reaktivnih kisikovih spojin oziroma oksidativni stres ter neposredna toksičnost kontrastnih sredstev za epitelne celice ledvičnih tubulov. Najverjetneje gre za kombinacijo več omenjenih mehanizmov, ki vodijo v zmanjšano hitrost glomerulne filtracije in nato do akutne ledvične odpovedi.¹⁶

Hemodinamski učinek

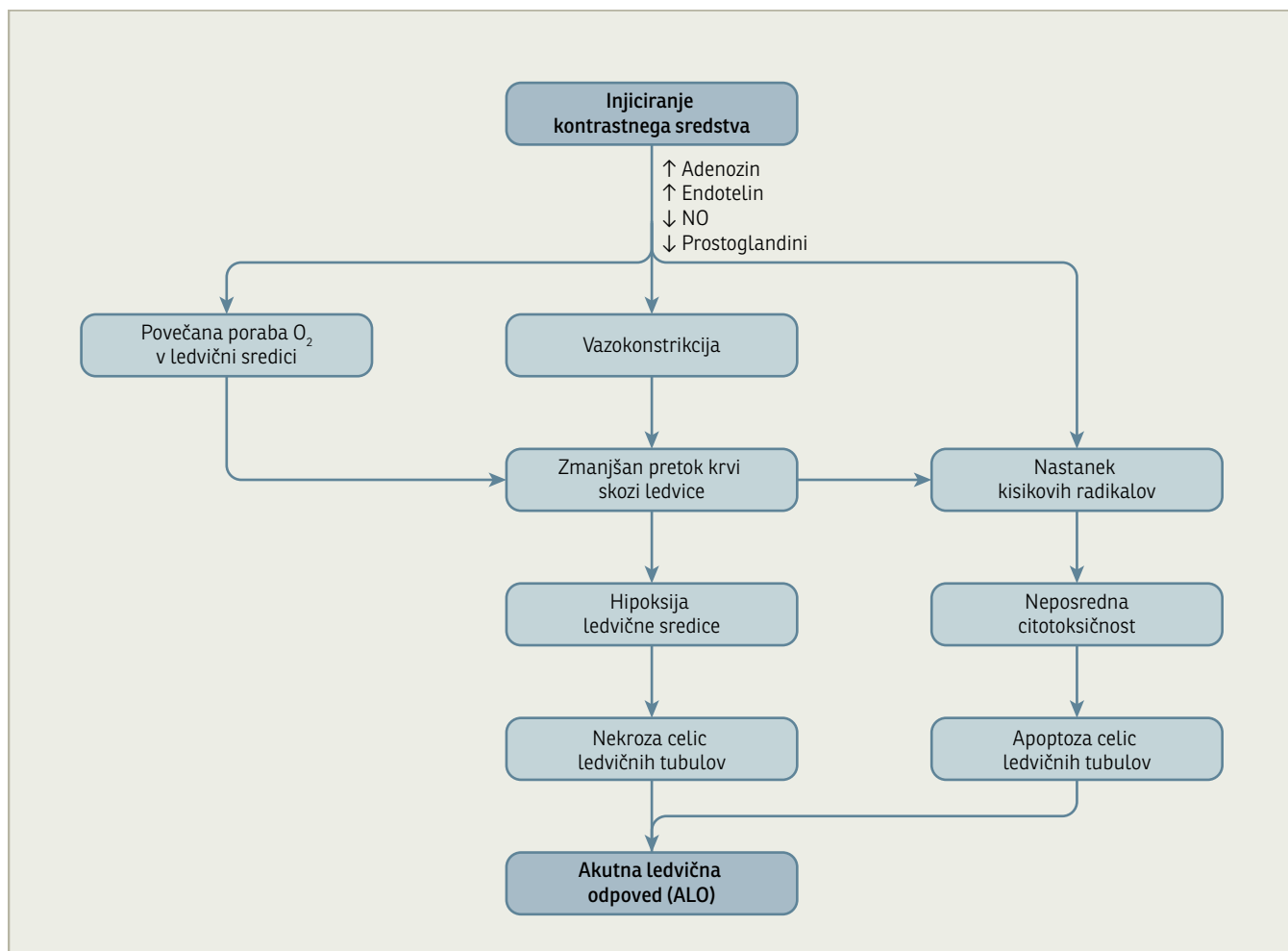
a. Ledvična ishemija

V preteklosti je bilo največ pozornosti namenjeno hemodinamskim spremembam, ki se pojavijo po uporabi kontrastnih sredstev. Hemodinamski odgovor na vbrizganje kontrastnih sredstev je dvofazen.⁶ Takoj po vbrizganju kontrastnih sredstev pride do trenutne vazodilatacije in zato do povečanega pretoka krvi skozi ledvice, nato pa pride do podaljšane vazokonstrikcije in zato zmanjšane perfuzije ledvic.^{6,16-18} Pretok krvi skozi ledvice je zmanjšan za okoli 30 % v primerjavi z osnovnim stanjem in je prehodne narave, saj traja le nekaj minut.⁶ Kljub temu je ta pojav sprožil mnoge raziskave s hipotezo, da je ishemija glavni vzrok za kontrastno nefropatijo. Nekaterim raziskovalcem je uspelo dokazati zmanjšano oksigenacijo ledvične sredice po dajanju JKS, ki jo je moč izmeriti z mikroelektrodami.^{19,20} Prav tako so ugotovili nekrozo distalnih tubulov v zunanem medularnem območju ledvic, torej patološke spremembe, ki so posledica ishemije. Ledvična sredica je tudi v normalnih

pogojih slabo oksigenirana, zaradi česar je še posebej dovzetna za hipoksične poškodbe. Delni tlak kisika (pO_2) v sredici je 10 do 20 mmHg v primerjavi s 50 mmHg v skorji. Vzrok za to je visoka metabolna dejavnost in poraba kisika v sredici, ki je posledica aktivnega prenosa natrijevega klorida (reabsorpcija) v širokem ascendentnem kraku Henlejeve zanke.^{16,19-21} Kontrastna sredstva vplivajo na zmanjšanje delnega tlaka kisika tako v sredici kot v skorji.¹⁶ Za ta pojav sta možni dve razlagi. Prva je povečan aktivni prenos in poraba kisika zaradi osmotske diureze, ki jo povzroči povečan vnos hiperosmolarnih snovi v telo, druga pa predpostavlja sproščanje vazokonstriktornih molekul.¹⁶ V povezavi s prvo razlago so objavljene raziskave, ki so preučevale vlogo osmolalnosti na toksičnost JKS. Visokoosmolalna JKS v primerjavi z nizkoosmolalnimi povzročijo močnejšo osmotsko diurezo, zaradi katere nastane osmotska nefroza ledvičnega tkiva. Zato so nizko osmolalna sredstva manj toksična od visokoosmolalnih.^{16,18,22} To ne velja za izoosmolalna sredstva, ki nimajo nižje nefrotoksičnosti. To ugotovitev pripisujejo večji viskoznosti teh sredstev, ki povzročata agregacijo eritrocitov in zato zmanjšuje pretok krvi v ledvicah.^{16,23}

b. Sproščanje vazokonstriktornih snovi

Objavljene so tudi študije, ki so proučevale drugo možno razlago nastanka kontrastne nefropatije, torej preko sproščanja vazokonstriktorjev, ki povzročijo hipoksijo ledvične sredice. Izsledki raziskav vpliva JKS na sproščanje vazokonstriktorjev in vazodilatatorjev kažejo na povečane koncentracije endotelina in adenozina po vbrizganju kontrastnih sredstev.^{16,24} Adenozin sicer deluje vazodilacijsko preko stimulacije A₂ receptorjev odvodnih arteriol in kapilar ledvične sredice, vendar povzroči tudi vazokonstrikcijo preko stimuliranja A₁ receptorjev dovodnih arteriol. Prevladuje ledvična vazokonstrikcija.¹⁶



Slika 2: Patofiziološki mehanizmi CIN oz. kontrastne nefropatije.

c. Reaktivne kisikove spojine (RKS)

Nekateri raziskovalci so izmerili povečano koncentracijo reaktivnih kisikovih spojin po vbrizganju kontrastnih sredstev. Najpogosteje gre za superoksidni anion (O_2^-), hidroksilni anion (OH^-) in vodikov peroksid (H_2O_2). Reaktivne kisikove spojine nastajajo pri ledvični ishemiji kot rezultat oksidativnega stresa.^{16,21,24} Te snovi lahko vplivajo neposredno na endotelne ledvične celice in povzročijo celično smrt. Opravljene so bile tudi raziskave o vplivu antioksidantov *N-acetilcisteina* in *askorbinske kisline* na pojavnost kontrastne nefropatije.¹⁶ Na nastanek RKS vpliva tudi molekula adenozin. Tako je vloga adenozina v patologiji pokontrastne nefropatije dvojne narave, saj povzroča hipoksijo ledvične sredice preko vazokonstrikcije, po drugi strani pa vpliva na nastanek RKS, ki povzročajo propad ledvičnih endotelnih celic.¹⁶

d. Neposredna toksičnost na ledvične tubulne epitelne celice

Naslednji možni vzrok za nastanek kontrastne nefropatije je neposredna toksičnost jodnih kontrastnih sredstev na ledvične tubulne epitelne celice. *Hardiek in sod. (2001)* so v svoji raziskavi na celični kulturi živalskih tubulnih celic opazili vpliv kontrastnih sredstev na sposobnost delitve celic, niso pa zaznali celične apoptoze. Prisotnost kontrastnih sredstev je vplivala na zmanjšano delovanje mitohondrijskih encimov, ki so vključeni v proizvodnjo adenozin trifosfata (ATP), kar pomeni manj energije za delovanje celice. Poleg tega so ugotovili povišane koncentracije adenozina v zunajceličnem območju, kar nakazuje neravnovesje med porabo in proizvodnjo ATP in je znak za celični stres. V nasprotju s tem so kasneje *Romano in sod. (2008)* v svoji raziskavi na človeških embrionalnih ledvičnih celicah in živalskih celicah proksimalnih tubulov

ugotovili, da JKS inducirajo celično apoptozo preko celičnega notranjega apoptoznega mehanizma ali mitohondrijske apoptozne poti. V nedavno objavljeni študiji so *Quantaville in sod.(2011)* to ugotovitev potrdili tudi s kliničnimi testi. Prav tako so ugotovili, da je celična apoptoza odvisna od odmerka in časa izpostavljenosti kontrastnim sredstvom,^{26,27} ni pa odvisna od vrste uporabljenega kontrastnega sredstva.²⁶ Nadaljnje študije molekularnih mehanizmov, preko katerih JKS sprožijo apoptozo ledvičnih tubulnih celic, so pokazale nastanek povišanih koncentracij reaktivnih kisikovih spojin (RKS) po dajanju JKS, zaradi česar se pred-

postavlja oksidativni stres kot krivec za celično apoptozo.^{27,28} RKS povzročijo aktiviranje stresnih kinaz JNK1/2 in p38, ki preko proapoptozičnih beljakovin bl-2 inducirajo apoptozo. To dejstvo potrjuje tudi odkritje, da je pri testih *in vitro* z inhibitorji stresnih kinaz JNK1/2 in p38 moč preprečiti celično apoptozo.²⁷

Ugotavljanje kontrastne nefropatije

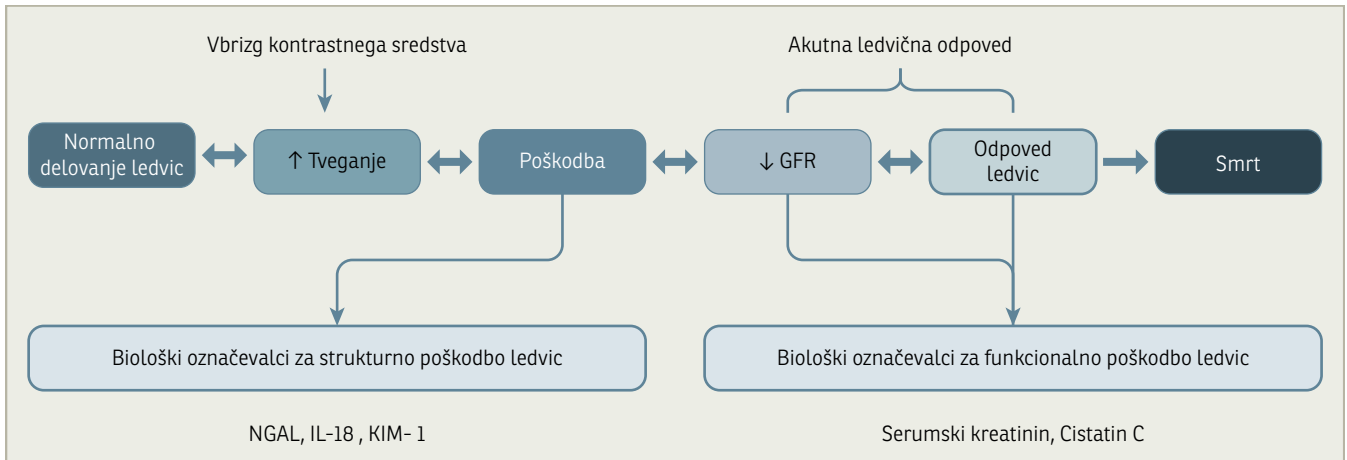
Znano je, da so zgodnje faze akutne ledvične odpovedi (ALO) popravljive in da je trajanje akutne ledvične odpovedi nepo-

Tabela 2: Povzetek ključnih študij o napovedni vrednosti molekule NGAL za razvoj akutne ledvične odpovedi.

* Študije, povezane z akutno ledvično odpovedjo, ki je posledica uporabe kontrastnih sredstev(kontrastna nefropatija)

Avtorji	Leto	Metoda/bolniki	Rezultati
Mishra in sod. (31)	2005	71 otrok s prirojeno srčno napako z operacijo s srčno-pljučnim obvodom	Povišane koncentracije NGAL v urinu in serumu 2 uri po posegu sta neodvisna kazalca nastanka ishemične ledvične poškodbe po srčno-pljučnem obvodu pri otrocih. Pri presečni vrednosti 50µg/L za NGAL je AUC znašala 0.99; občutljivost 100 % in specifičnost 98 % za napoved akutne ledvične odpovedi.
Bachorzewska-Gajewska in sod. (41)*	2006	35 odraslih s perkutanim koronarnim posegom	Značilno višje koncentracije molekule NGAL v serumu 2 uri in 4 ure po perkutanem koronarnem posegu pri bolnikih, katerim se je naknadno razvila kontrastna nefropatija. Poleg tega tudi značilno višje koncentracije NGAL v urinu 4 in 12 ur po perkutanem koronarnem posegu pri bolnikih s kontrastno nefropatijo v primerjavi s kontrolno skupino.
Wagener in sod. (32)	2006	81 odraslih z operacijo srca	Pri bolnikih, katerim se je po operaciji srca razvila akutna ledvična odpoved, so izmerili značilno povečane koncentracije NGAL v urinu v primerjavi z bolniki, katerim se kontrastna nefropatija ni razvila. Značilno povečane koncentracije NGAL so izmerili 1 uro po operaciji (p<0.01) ter tudi 3 ure in 18 ur po operaciji.
Hirsch in sod.(38)*	2007	91 otrok s srčno kateterizacijo in angiografijo z intravensko uporabo kontrastnega sredstva (ioversol)	Značilno povečanje koncentracije molekule NGAL v urinu in serumu v okviru dveh ur po posegu pri bolnikih, katerim se je naknadno razvila kontrastna nefropatija. Pri uporabljeni presečni vrednosti 100 ng/mL za NGAL v urinu so ocenili občutljivost testa na 73 % ter specifičnost 100 % ter AUC 0.92. Za NGAL v serumu pa občutljivost 73 %, specifičnost 100 % ter AUC 0.91.
Damman in sod. (33)	2008	90 bolnikov s kroničnim srčnim popuščanjem	Povečana koncentracija NGAL v urinu je značilno povezana z zmanjšanjem glomerulne filtracije (p=0.006) ter povečano koncentracijo kreatinina v serumu (p=0.002).
Ling in sod.(42)*	2008	150 odraslih po koronarni angiografiji	Značilno povečane koncentracije NGAL v urinu 24 ur po koronarni angiografiji pri pacientih, katerim se je naknadno razvila kontrastna nefropatija v primerjavi s kontrolno skupino (p<0.05).
Aghel in sod.(34)	2010	91 bolnikov z akutnim srčnim popuščanjem	Značilno povečanje koncentracije NGAL v serumu je neposredno povezano z večjim tveganjem za razvoj slabšanja ledvične funkcije. Povečanje koncentracije NGAL > 140 ng/mL predstavlja 7,4-kratno povečano tveganje za nastanek ALO.
Koyner in sod.(35)	2010	123 bolnikov operiranih na srcu	Značilno povečanje koncentracije NGAL v urinu 6 ur po operaciji srca je dober kazalec razvoja tretjega stadija ledvične bolezni (tj. povečanje koncentracije kreatinina v serumu za 300 % glede na osnovno raven).
Torregrosa in sod. (43)*	2012	135 odraslih z akutnim srčnim popuščanjem ali akutnim srčnim sindromom po koronarni angiografiji ali s srčnim obodom	NGAL v urinu je zgodnji biološki označevalec za AKI. Površina pod krivuljo ROC je znašala 0.983. Ob presečni vrednosti 31.9 ng/ml za NGAL v urinu je bila občutljivost testa 100 % ter specifičnost 91 %.

Krivulja ROC (ang. Receiver Operation Characteristics) predstavlja katarakteristiko sprejemnika. AUC (ang. Area Under Curve) je površina pod krivuljo ROC.



Slika 3: Shematski prikaz nastanka bioloških označevalcev v procesu razvoja akutne poškodbe ledvic po uporabi kontrastnih sredstev.^{29,36-40}

sredno povezano z umrljivostjo.²⁹ Zato je za učinkovito ukrepanje pomembno hitro prepoznavanje tveganja za nastanek te bolezni. Zgodnja diagnoza akutne ledvične poškodbe v različnih kliničnih praksah (srčna kirurgija, akutno srčno popuščanje, postopki rentgenskega slikanja z uporabo jodnih kontrastnih sredstev) je omejena zaradi naravnega sproščanja kreatinina v serumu, ki ne omogoča zgodnjega odkrivanja in napovedi resnosti oz. stopnje ledvične poškodbe. Zaradi sorazmerno pozne diagnoze se navadno zdravljenje prične, ko je poškodba ledvičnih tubulov že tako resna, da povzroči izgubo ledvične funkcije, torej zmanjšanje glomerulne filtracije, ki se kaže z zvišanjem koncentracije kreatinina v serumu. Tako je priložnost za učinkovito zgodnje zdravljenje izgubljena.³⁰ Novejši sistemi klasifikacije akutne ledvične poškodbe, kot so merila RIFLE (*angl.* Risk – Injury – Failure – Loss – End – stage renal disease, tveganje, poškodba, propadanje, izguba – zadnji stadij ledvične bolezni) so prispevali k izboljšavam na področju zgodnjega standardiziranega diagnosticiranja in ocen stanja akutne ledvične poškodbe. Novi obetavni biološki označevalci z boljšo občutljivostjo in specifičnostjo v kombinaciji z novimi klasifikacijskimi sistemi so izboljšali možnosti za zgodnje diagnosticiranje in oceno resnosti oz. stopnje akutne ledvične odpovedi.³⁰ Neutrofilni lipokalin, povezan z gelatinazo (*angl.* Neutrophil gelatinase-associated lipocalin, NGAL) je nov in obetaven zgodnji biološki označevalec za poškodbo ledvičnih tubulov. NGAL ima boljše diagnostične in napovedne zmožnosti v primerjavi s tre-

nutnimi standardnimi označevalci ledvičnega delovanja (koncentracija kreatinina v serumu, ocena očistka kreatinina, cistatin C).³¹⁻³⁵ NGAL je glikoprotein z bakteriostatskimi značilnostmi, njegov glavni ligand so siderofore, ki jih izločajo bakterije z namenom pridobivati železo iz okolice. Molekulo NGAL so prvotno odkrili na površini aktiviranih nevtrofilcev. Njegova vloga je uravnavanje celične apoptoze in prenosa železa preko celične membrane ter stabiliziranje proteolitičnih encimov metaloproteaz 9 (MMP-9) preko tvorbe kompleksov z njimi. Čeprav je NGAL v zelo nizkih koncentracijah prisoten v različnih tkivih v telesu (pljuča, ledvica, sapnik, želodec in debelo črevo), pa se njegova koncentracija močno poveča po poškodbi epitelnih celic, tudi po ishemični ali nefrotoksični poškodbi epitelnih tubulnih celic ledvic.^{29-36,38-40} Obstoječe raziskave kažejo, da ledvično tubulno izražanje molekule NGAL ter njene koncentracije v plazmi in urinu niso odvisne od prerrenalne azotemije (definirane kot akutna ledvična poškodba, ki jo povzroči popravljiva ledvična hiperperfuzija brez poškodbe tubulov). NGAL je občutljiv biološki označevalec distalne poškodbe nefrona, medtem ko koncentracije NGAL v urinu zrcalijo tudi poškodbo poksimalnih tubulnih ledvičnih celic.³⁰ Novejše študije kažejo na prognostično in diagnostično uporabnost molekule NGAL, pa tudi na potencialno terapevtsko uporabnost zaradi vloge pri uravnavanju apoptoze ledvičnih tubulnih celic ter uravnavanje prenosa železa.³⁰

Naslednji obetaven biološki označevalec je vnetni interlevkin 18 (IL-18), ki začne na-

stajati v proksimalnih tubulih sorazmerno hitro po akutni ledvični poškodbi. Za IL-18 je bila dokazana specifičnost za akutno ledvično poškodbo ishemičnega vzroka in druge oblike akutne tubulne nekroze. Prav tako je bilo dokazano, da na raven slednjega ne vpliva kronična ledvična bolezen ali okužba sečil.^{29,36} Naslednji kandidat je molekula ledvične poškodbe KIM-1 (*angl.* Kidney injury molecule). Slednja je transmembranski protein, ki se inducira v večjih koncentracijah v dediferenciranih celicah proksimalnih tubulov po ishemični ali toksični poškodbi in se navadno ne izraža v zdravih ledvicah. KIM-1 je poznejši biološki označevalec za akutno ledvično poškodbo v primerjavi z NGAL in IL-18, kljub temu pa je obetaven biološki označevalec za razlikovanje med različnimi tipi akutnih ledvičnih poškodb.^{29,36} Prav tako je dobro raziskana in v literaturi pogosto omenjena molekula cistatin C. Ta nastaja v vseh celicah z jedrom, se filtrira preko glomerulov, nato pa se popolnoma reabsorbira in razgradi v proksimalnih tubulih.^{29,37} Serumski cistatin C je občutljiv biološki označevalec za znižanje hitrosti glomerulne filtracije. Dokazano je bilo, da je hitrejši in bolj specifičen biološki označevalec v primerjavi s serumskim kreatininom, saj koncentracija cistatina C ni odvisna od mišične mase, starosti, spola in načina ter vrste prehrane.³⁷

Iz že omenjenih raziskav sledi, da bi bila za namen zgodnje napovedi kontrastne nefropatije uporabna molekula NGAL, saj je specifična za nefrotoksične poškodbe, njena koncentracija pa zelo hitro in močno naraste po nastanku akutne poškodbe ledvic.^{29,36,41} To domnevo so nedavno potrdili tudi nekateri znanstveniki, ki so preiskovali NGAL v vlogi biološkega označevalca za akutno poškodbo ledvic po različnih medicinskih postopkih, pri katerih so bili uporabljeni kontrastni mediji.^{38,41-43} *Hirsh s sod.* (2007) so v raziskavi, v katero so bili vključeni otroci po kateterizaciji srca z uporabo JKS zaznali značilno povišane koncentracije NGAL znotraj dveh ur po vbrizganju JKS z diagnostično zanesljivostjo v območju 91—92 %. V dveh raziskavah na odraslih osebah, ki so bile izpostavljene JKS, so raziskovalci ugotovili povišane vrednosti NGAL v plazmi

znotraj 2h ur ter v urinu znotraj 4 ih ur po vbrizganju JKS v primerjavi s precej kasnejšim (8—24 h) povišanjem ravni serumskega cistatina C.^{36,25} *Torregrosa in sod.* (2012) so ugotavljali diagnostično zanesljivost, torej specifičnost in občutljivost, NGAL, IL-18 in cistatina C po različnih medicinskih posegih z uporabo referenčnih vrednosti serumskega kreatinina. Rezultati za diagnostično zanesljivost so bili za NGAL 98 %, za cistatin C 87 % in IL-18 73 %, kar potrjuje večjo napovedno vrednost molekule NGAL za nastanek kontrastne nefropatije.

Zaključek

Z rutinskim spremljanjem ravni NGAL, ki odraža strukturno poškodbo ledvic po uporabi JKS, bi lahko prispevali ali pripomogli k učinkovitejši modifikaciji zaščite pred KN. Sicer pa bi bilo potrebno praktično uporabnost NGAL za napoved nastanka kontrastne nefropatije še dodatno potrditi z večjim številom kliničnih raziskav. Potreben bi bil tudi razvoj komercialne in splošno sprejete metode za določanje njegove koncentracije. Večina omenjenih raziskav namreč sloni na rezultatih, pridobljenih z encimskoimunskimi (ELISA) testi za določanje NGAL v plazmi ali urinu, ki pa so sorazmerno dolgotrajni in nepraktični za klinično uporabo. Učinkovito analitično metodo za določanje NGAL v plazmi ali urinu bi bilo moč razviti s pomočjo nove metode laserske spektrometrije, ki temelji na osnovah spektroskopije termičnih leč (*angl.* Thermal lens spectroscopy). Ta bi v kombinaciji s specifičnim testom ELISA za molekulo NGAL omogočila visoko občutljivo ter hitro analitično metodo za določanje koncentracije NGAL. Razvoj komercialne naprave za določanje NGAL ter uveljavljanje le-te v splošni klinični praksi bi tako lahko prispeval k zmanjšani pojavnosti kontrastne nefropatije ter z njo povezane obolevnosti, podaljšane hospitalizacije bolnikov ter ne nazadnje tudi umrljivosti.

Literatura

- Seibert A, Boone JM. X-Ray Imaging Physics for Nuclear Medicine Technologists. Part 2: X-Ray Interactions and Image Formation. *J Nucl Med Technol* 2005; 33:3–18.
- Sandborg M. Radiography and Fluoroscopy: Physical principles and biohazards. Report / Institutionen för radiologi, Universitetet i Linköping; 80. 1995.
- Wallingford VH. The development of organic iodine compound as x-ray contrast media. *J Am Pharm Assoc* 1953; 42: 721–728.
- Christiansen C. X-ray contrast media-an overview. *Toxicology* 2005; 209: 185–87.
- Siddiqui N.H. Contrast medium reactions. *Medscape Reference*. Dosegljivo 20.4. 2011 na: <http://emedicine.medscape.com/article/422855-overview>.
- Katzberg RW. Contrast Medium-Induce Nephrotoxicity: Which Pathway? *Radiology* 2005; 235: 752–755.
- Deray G. Dialysis and iodinated contrast media. *Kidney International* 2006; 69: S25–29.
- Nordby A, Tvedt KE, Halgunset J, Haugen OA. Intracellular penetration and accumulation of radiographic contrast media in the rat kidney. *Scanning Microsc*. 1990; 4: 651–64.
- Massicotte A. Contrast Medium-Induced Nephropathy: Strategies for Prevention. *Pharmacotherapy*. 2008;28: 1140–50.
- Mehran R, Nikolsky E. Contrast-induced nephropathy: Definition, epidemiology, and patients at risk. *Kidney International* 2006; 6: S11–15.
- Nash K, Hafeez A, Hou S. Hospital acquired renal insufficiency. *Am J Kidney Dis* 2002; 39: 930–6.
- Tepe M, Aspelin P, Lameire N. Contrast-Induced Nephropathy. *Circulation* 2006; 113: 1799–806.
- Schweiger MJ, Chambers CE, Davidson CL, Zhang S, Blankenship J, Bhalla NP, et al. Prevention of Contrast Induced Nephropathy: Recommendations for the High Risk Patient Undergoing Cardiovascular Procedures. *Catheterization and Cardiovascular Interventions* 2007; (69): 135–40.
- Harjai K, Raizada A, Shenoy C, Sattur S, Orshaw P, Yaeger K, et al. Comparison of Contemporary Definitions of Contrast Nephropathy in Patients Undergoing Percutaneous Coronary Intervention and a Proposal for a Novel Nephropathy Grading System. *Am J of Cardiology* 2008; 101: 812–19.
- Hall KA, Wong RW, Hunter GC, et al. Contrast-induced nephrotoxicity: the effects of vasodilator therapy. *J Surg Res* 1992; 53: 317–320.
- Rudnick MR, Kesselheim A, Goldfarb S. Contrast-induced nephropathy: How it develops, how to prevent it. *Cleveland Clinic Journal of Medicine* 2006; 73: 75–80.
- Bakris GL, Lass NA, Glock D. Renal hemodynamics in radiocontrast medium-induced renal dysfunction: A role for dopamine-1 receptors. *Kidney International* 1999; 56: 206–10.
- Russo D, Minutolo R, Cianciaruso B, Memoli B, Conte G, De Nicola L. Early effects of contrast media on renal hemodynamics and tubular function in chronic renal failure. *J Am Soc Nephrol*. 1995; 6: 1451–8.
- Heyman SN, Brezis M, Epstein FH, Spokes K, Silva P, Rosen S. Early renal medullary hypoxic injury from radiocontrast and indomethacin. *Kidney Int*. 1991; 40: 632–42.
- Heyman SN, Reichman J, Brezis M. Pathophysiology of radiocontrast nephropathy: A role for medullary hypoxia. *Invest Radiol* 1999; 34: 685–691.
- Persson PB, Tepe M. Contrast medium-induced nephropathy: The pathophysiology. *Kidney International* 2006; 69: S8–10.
- Barrett BJ, Carlisle EJ. Meta-analysis of the relative nephrotoxicity of high- and low-osmolality iodinated contrast media. *Radiology* 1993; 188: 171–78.
- Liss P, Nygren A, Erikson U, Ulfendahl HR. Injection of low and isoosmolar contrast medium decreases oxygen tension in the renal medulla. *Kidney Int* 1998; 53:698–702.
- Gleeson TG, Bulugahapitiya S. Contrast-Induced Nephropathy. *American Journal of Reontology* 2004; 183: 1673–1689.
- Hardiek K, Katholi RE, Ramkumar V, Deitrick C. Proximal tubule cell response to radiographic contrast media. *Am J Physiol Renal Physiol* 2001;280: F61–70.
- Romano G, Briguori C, Quintavalle C, Zanca C, Rivera NV, Colombo A, et al. Contrast agents and renal cell apoptosis. *European Heart Journal* 2008; 29: 2569–76.
- Quintavalle C, Branca M, De Micco F, Fiore D, Romano S, Romano MF, et al. In vivo and in vitro assessment of pathways involved in contrast media-induced renal cells apoptosis. *Cell Death and Disease* 2011; 2: e155.
- Lee HC, Sheu SH, Yen HW, Lai WT, Chang JG. JNK/ATF2 pathway is involved in iodinated contrast media-induced apoptosis. *Am J Nephrol* 2009; 31: 125–133.
- Edelstein CL. Biomarkers in kidney disease. San Diego: Academic Press; 2011.
- Roy AK, Keane J, Mahon NG, Murray PT. Neutrophil Gelatinase-associated Lipocalin as a Cardiovascular Biomarker. *Interventional Cardiology* 2011; 6: 118–23.
- Mishra J, Dent C, Tarabishi R, Mitsnefes MM, Ma Q, Kelly in sod. Neutrophil gelatinase-associated lipocalin (NGAL) as a biomarker for acute renal injury after cardiac surgery. *Lancet* 2005; 365: 1231–8.
- Wagener G, Jan M, Kim M, Mori K, Barasch JM, Sladen RN et al. Association between Increases in Urinary Neutrophil Gelatinase-associated Lipocalin and Acute Renal Dysfunction after Adult Cardiac Surgery. *Anesthesiology* 2006; 105: 485–91.
- Damman K, Veldhuisen DJ, Navis G, Voors AA, Hillege HL. Urinary neutrophil gelatinase associated lipocalin (NGAL), a marker of tubular damage, is increased in patients with chronic heart failure. *European Journal of Heart Failure* 2008; 10: 997–1000.
- Aghel A, Shrestha K, Mullens W, Borowski A, Tang W. Serum Neutrophil Gelatinase-Associated Lipocalin (NGAL) in Predicting Worsening Renal Function in Acute Decompensated Heart Failure. *J Card Fail* 2010; 16: 49–54.
- Koyner JL, Vaidya VS, Bennett MR, Ma Q, Worcester E, Akhter SA. Urinary Biomarkers in the Clinical Prognosis and Early Detection of Acute

- Kidney Injury. *Clin J Am Soc Nephrol* 2010; 5: 2154–65.
36. Devarajan P. » Emerging biomarkers for Acute Kidney Injury«. *Clinical laboratory International*, April-May 2009.
 37. Bevc S, Ekart R, Hojs R. Serumski cistatin C – nov označevalec glomerulne filtracije. *Med Razg* 2006; 45: 293–99.
 38. Hirsch R, Dent C, Pfriem H, Allen J, Beekman RH 3rd, Ma Q, et al. NGAL is an early predictive biomarker of contrast-induced nephropathy in children. *Pediatr. Nephrol.* 2007; 22: 2089–95.
 39. Devarajan P. Neutrophil gelatinase-associated lipocalin: a promising biomarker for human acute kidney injury. *Biomark Med.* 2012; 4: 265–80.
 40. Uttenthal LO. NGAL: the new marker for kidney damage – just how good it is? *Clinical laboratory International*, 2005; 29: 39–41.
 41. Bachorzewska-Gajewska H, Mayszko J, Sitiniowska E, Mayszko JS, Dobrzycki S. Neutrophil-gelatinase-associated lipocalin and renal function after percutaneous coronary interventions. *Am J Nephrol.* 2006; 26: 287–92.
 42. Ling W, Zhaohui N, Ben H, Levi G, Jianping L, Huili D, Jiaqui Q. Urinary IL-18 and NGAL as early predictive biomarkers in contrast-induced nephropathy after coronary angiography. *Nephron Clin Pract.* 2008; 108: c176–81.
 43. Torregrosa I, Montoliu C, Urios A, Elmlili N, Puchades MJ, Solis MA, et al. Early biomarkers of acute kidney failure after heart angiography or heart surgery in patienty with acute coronary syndrome or acute kidney failure. *Nefrologia* 2012; 32: 44–52.