

Pregledni prispevek/Review article

TERMINOLOGIJA JETRNE ANATOMIJE IN RESEKCIJ – BRISBANE 2000*

THE BRISBANE 2000 TERMINOLOGY OF LIVER ANATOMY AND RESECTION

Odbor za terminologijo Mednarodnega hepato-pankreato-biliarnega združenja:

Predsednik, Steven M. Strasberg (ZDA)

J. Belghiti (Francija), P-A. Clavien (Švica), Eldar Gadžijev (Slovenija), J. O. Garden (Združeno kraljestvo), W-Y. Lau (Kitajska), M. Makuuchi (Japonska), R. W. Strong (Avstralija)

Prispelo 2002-01-04, sprejeto 2002-01-12; ZDRAV VESTN 2002; 71: 105-10

Ključne besede: anatomija jeter; resekcija jeter; kirurgija jeter

Izvleček – Izhodišča. Znanstveni odbor Mednarodnega hepato-pankreato-biliarnega združenja je na svojem srečanju decembra 1998 oblikoval Terminološki odbor z namenom, da poenoti terminologijo na področju anatomije jeter in resekcij. Iskali so, kateri anatomske izrazi so ustrezni, kateri anatomske in kirurške izrazi so enotni, kateri so skladni, sami po sebi razumljivi, jezikovno pravilni, prevedljivi, natančni in jedrnat.

Zaključki. Po 18 mesecih dela je Terminološki odbor predstavil terminologijo, ki jo je Mednarodni hepato-pankreato-biliarno združenje sprejelo na svetovnem kongresu v Brisbanu. Namen prispevka je predstaviti to terminologijo.

Uvod

Zgodovina

Znanstveni odbor IHPBA (International Hepato-Pancreato-Biliary Association) – Mednarodnega hepato-pankreato-biliarnega združenja je na svojem srečanju v Bernu 1998 ustanovil Terminološki odbor z namenom, da odpravi zmedo na področju terminologije jetrne anatomije in resekcij. Terminološki odbor je sestavljalo osem HPB kirurgov z različnih koncev sveta. Ena izmed prvih nalog odbora je bilo poiskati mnenje članov združenja IHPBA, ki se je zaključilo pred nekaj meseci z raziskovalnim vprašalnikom s 46 predlogi, objavljenimi v reviji »HPB«. Po skoraj 18-mesečnem delu je terminološki odbor predstavil svoja priporočila Znanstvenemu odboru na Svetovnem kongresu IHPBA v Brisbanu v maju 2000. Priporočila za novo terminologijo, poimenovana Terminologija jetrne anatomije in resekcij Brisbane 2000, so bila soglasno sprejeta s strani Znanstvenega odbora in predstavljena članstvu kot ura-

Key words: liver anatomy; hepatectomy; liver surgery

Abstract – Background. The Scientific Committee of the International Hepato-Pancreato-Biliary Association meeting in December 1998, created a Terminology Committee to deal with confusion in nomenclature of hepatic anatomy and liver resection. A terminology was sought which was anatomically correct, in which anatomical and surgical terms agreed, and which was consistent, self-explanatory, linguistically correct, translatable, precise and concise.

Conclusions. After 18 months the International Committee presented a terminology that was accepted by the International Hepato-Pancreato-Biliary Association at the recent World Congress in Brisbane. The purpose of this paper is to present that terminology.

dna terminologija IHPBA združenja zadnjega dne kongresa. Sledi opis nove terminologije.

»Anatomija« in »Terminologija anatomije«

Naloga odbora ni bila ukvarjati se z anatomijo kot tako, ampak s terminologijo jetrne anatomije in resekcij. Odbor ni imel nobene odgovornosti raziskovati jetrno anatomijo ali razreševati anatomske razprtije. Terminologija temelji na sprejeti anatomiji; ta izjava je posebej pomembna pri poimenovanju delitve jeter drugega reda. Za nadaljnjo razlago glej podpodglavje: Doslednost.

Uporaba in citiranje terminologije

Člane Mednarodnega HPB Združenja (IHPBA) spodbujamo, da uporabljajo in širijo to terminologijo. V primeru citiranja terminologije v publikacijah naj se citat glasi:

* Prevod originalnega članka z naslovom »The Brisbane 2000 Terminology of Liver Anatomy and Resections«, ki je bil objavljen v HPB – The Official Journal of the International Hepato-Pancreato-Biliary Association, Volume 2, Number 3, 2000. Urednik revije profesor Robin C. N. Williamson je z dopisom dovolil prevod in objavo članka v centralni slovenski strokovni medicinski reviji Zdravniškem vestniku.

Članek prevedel Matjaž Horvat, dr. med.

The Brisbane 2000 Terminology of Liver Anatomy and Resections. Terminology Committee of the International Hepato-Pancreato-Biliary Association. HPB. 2000; 2 (3): 333-9.

Prihodnost

Terminološki odbor bo ostal nespremenjen vsaj naslednji dve leti zaradi zasledovanja uporabe terminologije in sprejemanja predlogov za spremembe. Popravki terminologije (če bodo potrebni) bodo sprejeti na naslednjem svetovnem kongresu IHPBA. Člane naprošamo, da svoje pomisleke ali ideje sporočajo predsedniku terminološkega odbora.

Terminološke značilnosti

Pri iskanju terminologije so avtorji težili k naslednjim osmim terminološkimi značilnostim:

1. Anatomska natančnost

Ta značilnost zahteva poimenovanje anatomske strukture po najpogostejšem anatomskem vzorcu.

2. Anatomsko kirurška skladnost terminov

Ta značilnost zahteva, da je terminologija jetrnih resekcij skladna z anatomsko nomenklaturjo. Na primer, če je anatomska terminologija za vsako polovico jeter »hemihepar«, potem bi bil pravilen izraz za resekcijo polovice jeter hemihepatektomija.

3. Doslednost

Postavljena je zahteva, da naj bo terminologija osnovana na delitvi jeter na podlagi ene metode delitve in ne na več metodah. Površinska anatomija in notranježilna (vključujoč biliarna) anatomija sta dva različna načina, s katerima lahko jetra razdelimo. Ti dve metodi naj se ne bi prepletali pri opisovanju različnih ravni delitev jeter (npr. ena raven na podlagi notranje anatomije in druga raven na podlagi površinske); terminologija anatomske delitve mora biti zasnovana povsem na podlagi notranje anatomije.

Delitev hepaticne arterije, biliarnega vejevja in portalne vene poteka na enak način, razen pri delitvi drugega reda teh struktur na levi strani jeter. Delitev arterij in žolčnih vodov poteka na levi strani jeter v predelu umbilikalne fisure. S tem se strinjajo vsi anatomici, tudi Couinaud in Healey. Portalna delitev vej pa poteka v ravnini med 2. in 3. segmentom (Couinaud). Ker sta oba načina delitve trenutno sprejeta kot anatomska natančna, sta potrebni dve terminologiji za delitev drugega reda. Moramo opozoriti, da je na desni strani jeter arterijsko, biliarno in portalno razvodje drugega reda v osnovi enako. Na levi strani jeter dve terminologiji opisujeta anatomske različne strukture, na desni strani jeter pa istovetne.

Da ne bi napravili terminologije nespremenljivo težavne, in posebej za tiste, ki niso HPB kirurgi, je v dodatku podana terminologija drugega reda leve strani jeter, kot je osnovana na delitvi portalne vene. Ne moremo reči, da je ta alternativna terminologija manj natančna. Delitev, ki je osnovana na poteku portalnih vej, je bila izbrana v dodatek zato, ker so kirurške resekcije skozi ravnino med segmentoma 2 in 3 manj pogoste kot resekcije skozi ravnino blizu umbilikalne fisure.

Kljub temu da je članstvo odbora terminologijo sprejelo soglasno, obstajajo razhajanja v mišljenju o položaju terminologije drugega reda delitve levih jeter na osnovi portalne vene. Mnenje nekaterih je, da mora biti vključeno v opis terminologije, drugi pa smatrajo, da bi jo bilo treba izključiti v celoti, ker dela terminologijo bolj zapleteno. Velika večina odbora je sprejela, da se pripiše omenjeni dodatek k terminologiji.

4. Samopojasnevalnost

Terminologija mora biti pojasnjevalna. Eponim Cantliejeva črta sam po sebi ne daje nobene notranje informacije; treba je zagotoviti razlago. Nasproten primer je srednja ravnina jeter ali polovica jeter, ki vsebujeta notranjo informacijo, kar naredi pomen jasnejši.

5. Jezikovna natančnost

Terminologija mora biti jezikovno natančna in uporabna na organu samem. Jezikovna natančnost zahteva natančnost pri pomenu besede v osnovi od svojega korena do njene uporabnosti v pogovornem jeziku. Nekateri anatomske izrazi, ki so se uporabljali v anatomiji jeter, niso ustrezali tem kriterijem: na primer, anatomske risbe so po večini dvodimenzionalne; torej ni običajno, da imamo meje označene kot »črte«, organi so tridimenzionalni in njihove meje običajno predstavljajo ravnine. Govoriti o lobusu (režnju) je jezikovno nepravilno, kadar se nanaša na del organa, kjer ni nobenih površinskih označb, npr. fissur (zajed), ki bi nakazovale delitev; lobus je torej nezaželen termin, kadar govorimo o dveh straneh organa, katere delitev počiva na osnovi žilne anatomije, ker na površini ni nobenih označb. Fissura ali scissura je prav tako nezaželen izraz, ker utor ali reža ne obstajata kljub razčlenitvi struktur in prisotnosti reže pri korozivskih modelih organov. Ta razmišljanja so tudi tesno povezana z nameni zaključkov pod 4.

6. Prevedljivost

Terminologija mora biti prevedljiva. V ta namen je delitev jeter tretjega reda označena z arabskimi in ne rimskimi številkami, na primer: segmenti od 1 do 9 in ne od I do IX.

7. Natančnost

Termin naj ima samo en pomen. Trenutno sta v uporabi dva izraza in vsak izmed njiju ima dva pomena: lobus in segment. Lobus se v eni izmed uporab nanaša na hemijetra, kar je jezikovno nepravilno zaradi zgoraj opisanih razlogov, v drugi uporabi pa se bolj nanaša na površinsko anatomijo kot na notranjo. Lobus kot izraz pri površinski anatomiji ni izključen, je pa izključen kot osnova za poimevanje jetrnih resekcij (glej pod terminološke označbe 3. Doslednost). »Segment« je sedaj omejen samo na delitev jeter tretjega reda kot pri Couinaudovih segmentih od 1-9. Ne uporabljamo ga pri delitvah jeter drugega reda na osnovi vejitve arterije in žolčnih vodov, kot je predlagal Healey. V ta namen je uveden nov izraz, imenovan SEKCIJA. Termin za delitev jeter drugega reda na osnovi portalne razvejitve - SEKTOR je ohranjen. Pomembno je povedati, da trije izrazi, segment, sekcija in sektor, izhajajo iz iste latinske korenine in pomenijo rezati, ter ne vključujejo fisure. Njihova uporaba pri delitvi na osnovi notranje anatomije členitve ali vejitve struktur je jezikovno pravilna, kljub odsotnosti površinskih označb razvejitev organa. Sedaj lahko uporabljamo izraz segment brez določbe Couinaudov segment, ker ima izraz samo en pomen.

V primeru delitve jeter drugega reda na osnovi portalne vene sta paramedijani in medialni sektor sinonima, kot sta tudi lateralni in posteriorni.

8. Jedrnatost

Ta značilnost zahteva, da je izraz kratek in se nanaša na bistvo.

Terminologija jetrne anatomije in jetrnih resekcij Brisbane 2000

Terminologija je predstavljena v obliki treh glavnih ilustriranih tabel in dodatka. Jetra so razdeljena v tabele po delitvenem zaporedju. Sledeče opombe služijo kot vodič po tabelah.

Opomba 1

Pristojna področja diagramov, ki spremljajo tabele, so poudarjena s črno obrobo.

Opomba 2

Couinaudovi segmenti so označeni v kratki obliki kot Sg 1-9 (npr Sg 6). Za oznako segmenta je izbrana kratica Sg namesto S, da ne bi prišlo do zamenjave s sekcijo ali sektorjem. Arabske številke so izbrane, ker nezahodna civilizacija ne uporablja rimskih številk.

Opomba 3

Kadar se v tabeli pojavi besedica »**ALI**« (veliko tiskana, poudarjena), nakazuje enakovredno sprejemljivo terminologijo: npr. desna hemijetra »**ALI**« desna jetra. Izbira je prepuščena uporabniku. Kadar se v tabeli pojavi veznik »**ali**« (malotiskana, poudarjena) nakazuje prednost pri izbiri prvega izraza, vendar je drug kljub vsemu še sprejemljiv: npr. desna tri-sekciptomija »**ali**« razširjena desna hepatektomija. Izbira je prepuščena uporabniku, vendar je zaželen prvi izraz. Razlaga:

nekateri uporabljajo pridevnik »razširjena« za označbo resekcije različne stopnje prek srednje ravnine (kar je v nekaterih primerih manj kot sekcija); izraz, ki v tabelah vsebuje izraz »razširjena«, je sprejemljiv, vendar manj zaželen.

Opomba 4

Alternativna, vendar prav tako pravilna terminologija za delitev jeter drugega reda se nahaja v dodatku k tabelam. V tabeli je delitev drugega reda zasnovana na Healeyevem in Couinaudovem konceptu delitve arterije in biliarnih duktusov, v dodatku pa delitev počiva na Couinaudovem konceptu delitve portalnih ven. Delitev drugega reda je vključena v dodatek zaradi ohranjanja možnosti poimenovanja določenih neobičajnih resekcij levih jeter v skladu s Couinaudovim konceptom portalnih in hepatičnih ven, npr. leva paramediana sektorektomija.

Opomba 5

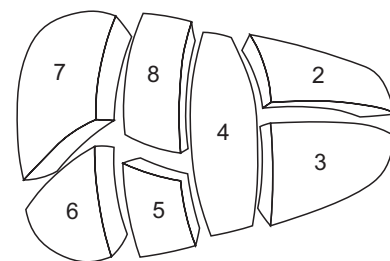
Kadar del resekcije zajame tudi segment 1, se pravilni izraz glasi: »leva hemihepatektomija z resekcijo segmenta 1 **ali** leva hemihepatektomija razširjena na segment 1«.

Tab. 1. *Delitev prvega reda.*

Tab. 1. *First-order division.*

Shematski diagram segmentov za reference v tabeli (zaradi boljše preglednosti segment 1. ni prikazan)

Schematic diagram of the segments for reference in the table (for purposes of clarity Sg 1 is not shown)



Anatomski izraz	Couinaudov segment označen kot	Izraz za kirurško resekcijsko	Diagram – pristojno področje je potemnjeno
Anatomical term	Couinaud segments referred to	Term for surgical resection	Diagram (pertinent area is in heavy black outline)
Desna polovica jeter ALI Desna jetra	Sg 5-8 (± Sg 1)	Desna hepatektomija ALI Desna hemihepatektomija (dogovor ± Sg 1)	
Right hemiliver OR Right liver	Sg 5-8 (± Sg 1)	Right hepatectomy OR Right hemihepatectomy (stipulate ± segment 1)	
Leva polovica jeter ALI Leva jetra	Sg 2-4 (± Sg 1)	Leva hepatektomija ALI Leva hemihepatektomija (dogovor ± Sg 1)	
Left hemiliver ALI Left liver	Sg 2-4 (± Sg 1)	Left hepatectomy ALI Left hemihepatectomy (stipulate ± segment 1)	

Meja ali razvodje

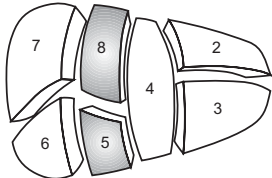
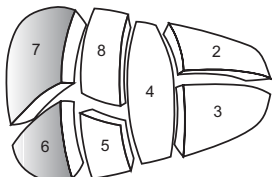
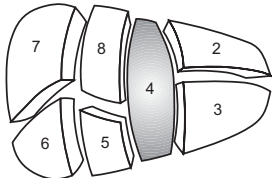
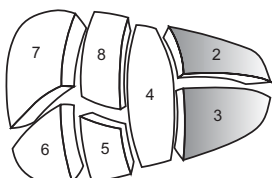
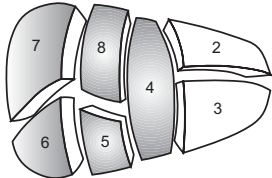
Meja ali razvodje delitve jeter prvega reda, ki razdeli jetra na polovico jeter, je ravnina, ki povezuje ložo žolčnika z ložo spodnje vene kave (IVC) in jo označujemo kot srednjo ravnino jeter.

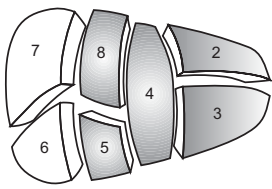
Border or watershed

The border or watershed of the first-order division which separates the two hemilivers is a plane that intersects the gallbladder fossa and the fossa for the IVC and is referred to as the midplane of the liver.

Tab. 2. Delitev drugega reda.

Tab. 2. Second-order division.

Anatomski izraz	Couinaudov segment označen kot	Izraz za kirurško resekcijo	Diagram – pristojno področje je potemnjeno
Anatomical term	Cuinaud segments referred to	Term for surgical resection	Diagram (pertinent area is in heavy black outline)
<i>Desna anteriorna sekcija</i>	Sg 5, 8	<i>Dodaj »ektomija« kateremu od anatomskih izrazov, kot npr. Desna sprednja sekciektomija</i>	
<i>Right anterior section</i>	Sg 5, 8	<i>Add »ectomy« to any of the anatomical terms as in Right anterior sectionectomy</i>	
<i>Desna posteriorna sekcija</i>	Sg 6, 7	<i>Desna posteriorna sekciektomija</i>	
<i>Right posterior section</i>	Sg 6, 7	<i>Right posterior sectionectomy</i>	
<i>Leva medialna sekcija</i>	Sg 4	<i>Leva medialna sekciektomija</i>	
		ALI	
		<i>Resekcija segmenta 4</i>	
		ALI	
		<i>Segmentektomija 4 (glej pod Delitev tretjega reda)</i>	
<i>Left medial section</i>	Sg 4	<i>Left medial sectionectomy</i>	
		OR	
		<i>Resection segment 4 (also see under third order)</i>	
		OR	
		<i>Segmentectomy 4 (also see under third order)</i>	
<i>Leva lateralna sekcija</i>	Sg 2, 3	<i>Leva lateralna sekciektomija</i>	
		ALI	
		<i>Bisegmentektomija 2, 3 (glej pod Delitev tretjega reda)</i>	
<i>Left lateral section</i>	Sg 2, 3	<i>Left lateral sectionectomy</i>	
		OR	
		<i>Bisegmentectomy 2, 3 (also see under third order)</i>	
<i>Desna polovica jeter plus leva medialna sekcija</i>	Sg 4–8 (± Sg 1)	<i>Desna trisekciektomija</i>	
		ali	
		<i>Razširjena desna hepatektomija</i>	
		ali	
		<i>Razširjena desna hemihepatektomija</i>	
<i>Right hemiliver plus left medial section</i>	Sg 4–8 (± Sg 1)	<i>Right trisectionectomy</i>	
		or	
		<i>Extended right hepatectomy</i>	
		or	
		<i>Extended right hemihepatectomy</i>	

Anatomski izraz	Couinaudov segment označen kot	Izraz za kirurško resekcijo	Diagram – pristojno področje je potemnjeno
Anatomical term	Cuinaud segments referred to	Term for surgical resection	Diagram (pertinent area is in heavy black outline)
<i>Leva polovica jeter plus desna anteriorna sekcija</i>	Sg 2-4, 5, 8 (± Sg 1)	<i>Leva trisekcijektomija</i> ali <i>Razširjena leva hepatektomija</i> ali <i>Razširjena leva hemihepatektomija</i>	
<i>Left hemiliver plus right anterior section</i>	Sg 2-4, 5, 8 (± Sg 1)	<i>Left trisectionectomy</i> or <i>Extended left hepatectomy</i> or <i>Extended left hemihepatectomy</i>	

Meja ali razvodje

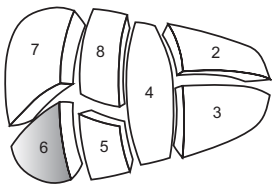
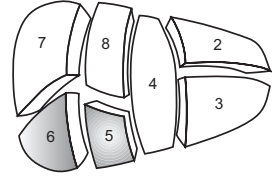
Meje ali razvodje sekcij so ravnine, ki jih označujemo kot desne ali leve intersekcijske ravnine. Leva intersekcijska ravnina gre skozi umbilikalno fisuro in falciformni ligament. Za desno intersekcijsko ravnino ni površinske označbe.

Borders or watersheds

The borders of watersheds of the sections are planes referred to as the right and left intersectional planes. The left intersectional plane passes through the umbilical fissure and the attachment of the falciform ligament. There is no surface marking of the right intersectional plane.

Tab. 3. *Delitev tretjega reda.*

Tab. 3. *Third-order division.*

Anatomski izraz	Couinaudov segment označen kot	Izraz za kirurško resekcijo	Diagram – pristojno področje je potemnjeno
Anatomical term	Cuinaud segments referred to	Term for surgical resection	Diagram (pertinent area is in heavy black outline)
<i>Segmenti 1-9</i>	<i>Katerikoli od Sg 1 do Sg 9</i>	<i>Segmentektomija</i> (<i>segmentektomija 6</i>)	
<i>Segments 1-9</i>	<i>Any one of Sg 1 to Sg 9</i>	<i>Segmentectomy</i> (<i>segmentectomy 6</i>)	
<i>2 sosednja segmenta</i>	<i>Dva katerakoli od Sg 1 do Sg 9 v kontinuiteti</i>	<i>Bisegmentektomija</i> (<i>bisegmentektomija 5, 6</i>)	
<i>2 contiguous segments</i>	<i>Any two of Sg 1 to Sg 9 in continuity</i>	<i>Bisegmentectomy</i> (<i>bisegmentectomy 5, 6</i>)	

Meja ali razvodje

Meje ali razvodje segmentov predstavljajo ravnine, ki jih označujemo kot intersegmentalne ravnine. Prav tako je sprejemljivo opisovati katerokoli resekcijo z opisom segmentov tretjega reda, npr. desna hemihepatektomija se lahko imenuje resekcija Sg 5-8.

Borders or watersheds

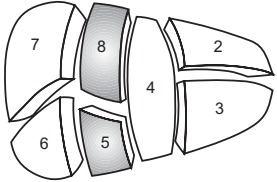
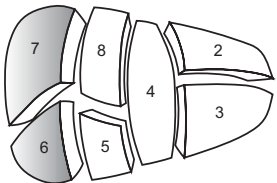
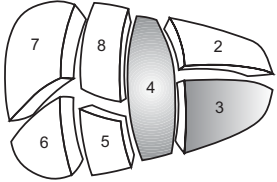
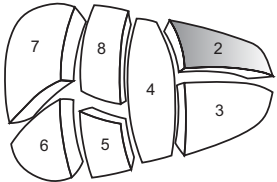
The borders or watersheds of the segments are planes referred to as intersegmental planes. It is also acceptable to refer to ANY resection by its third-order segments, e. g. right hemihepatectomy can also be called resection Sg 5-8.

Literatura

1. Strasberg SM for the IHPBA Terminology Committee Survey. Terminology of hepatic anatomy and resections. HPB 1999; 1: 191-201.
2. Couinaud C. Le foie. Etudes Anatomiques et chirurgicales. Paris: Masson & Cie, 1957.
3. Healey JE Jr., Schroy PC. Anatomy of the biliary ducts within the human liver: analysis of the prevailing pattern of branchings and the major variations of the biliary ducts. Arch Surg 1953; 66: 599-616.
4. Healey JE. Clinical anatomic aspects of radical hepatic surgery. J Int Coll Surg 1954; 22: 542-50.

Dodatek. *Alternativna delitev drugega reda (na osnovi delitve portalne vene).*

Addendum. *Alternative second-order division (second-order division based on portal vein).*

Anatomski izraz	Couinaudov segment označen kot	Izraz za kirurško resekcijo	Diagram – pristojno področje je potemnjeno
Anatomical term	Cuinaud segments referred to	Term for surgical resection	Diagram (pertinent area is in heavy black outline)
Desni anteriorni sektor ALI Desni paramediani sektor	Sg 5, 8	Dodaj »ektomija« kateremu anatomskemu izrazu, kot npr. Desna anteriorna sektorektomija ALI Desna paramediana sektorektomija	
Right anterior sector OR Right paramedian sector	Sg 5, 8	Add »ectomy« to any of the anatomical terms, as in Right anterior sectorectomy OR Right paramedian sectorectomy	
Desni posteriorni sektor ALI Desni lateralni sektor	Sg 6, 7	Desna posteriorna sektorektomija ALI Desna lateralna sektorektomija	
Right posterior sector OR Right lateral sector	Sg 6, 7	Right posterior sectorectomy OR Right lateral sectorectomy	
Levi medialni sektor ALI Levi paramediani sektor	Sg 3, 4	Leva medialna sektorektomija ALI Leva paramediana sektorektomija ALI Bisegmentektomija 3, 4	
Left medial sector OR Left paramedian sector	Sg 3, 4	Left medial sectorectomy OR Left paramedian sectorectomy OR Bisegmentectomy 3, 4	
Levi lateralni sektor	Sg 2	Leva lateralna sektorektomija ALI Leva posteriorna sektorektomija ALI Segmentektomija 2	
Left lateral sector OR Left posterior sector	Sg 2	Left lateral sectorectomy OR Left posterior sectorectomy OR Segmentectomy 2	

Desni anteriorni sektor in desna anteriorna sekcija sta sinonima. Desni posteriorni sektor in desna posteriorna sekcija sta sinonima.

Levi medialni sektor in leva mediana sekcija NISTA sinonima in NISTA zamenljiva izraza. Ne opisujeta iste anatomske regije. Levi lateralni sektor in leva lateralna sekcija NISTA sinonima in NISTA zamenljiva izraza.

Right anterior sector and right anterior section are synonyms. Right posterior sector and right posterior section are synonyms. Left medial sector and left medial section are NOT synonyms and are NOT exchangeable terms. They do not describe the same anatomic areas.

Left lateral sectors and left lateral section are NOT synonyms and are NOT exchangeable terms.

Meja ali razvodje

Meje in razvodje delitve drugega reda, osnovane na portalni veni, predstavljajo desne in leve intersektorske ravnine. Nimajo površinskih označb.

Borders or watersheds

The border of watersheds of second-order division based on the portal vein are referred to as right and left intersectoral planes. These have no surface markings.