

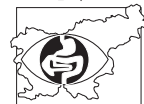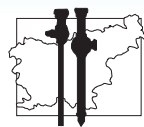
ENDOSKOPSKA ENDOSCOPIC REVIJA REVIEW

GLASILO ZDRUŽENJA ZA ENDOSKOPSKO
JOURNAL OF SLOVENE ASSOCIATION OF
KIRURGIJO IN SEKCIJE ZA
ENDOSCOPIC SURGERY
GASTROENTEROLOŠKO
AND SOCIETY OF
ENDOSKOPIJO
GASTROENTEROLOGIC
SLOVENIJE
ENDOSCOPY

ŠTEVILKA
NUMBER

33
33

IZVLEČKI 11. KONGRESA ENDOSKOPSKE KIRURGIJE SLOVENIJE
ABSTRACTS FROM THE 11th CONGRESS OF ENDOSCOPIC SURGERY OF SLOVENIA
LJUBLJANA, OD 23. DO 25. MARCA 2011
LJUBLJANA, MARCH 23 - 25, 2011



Colon Resection Appendectomy
Lymphadenectomy Lap Bariatric
Lumpectomy Radical Neck Dissection
Nephrectomy Hemorrhoidectomy
Breast augmentation Parotidectomy

**Of all the procedures in the OR,
this may be the simplest.**

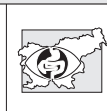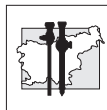


Liver Dissection Lap Colectomy
Tonsillectomy Axillary Dissection
Radial Mastectomy Prostatectomy
Hysterectomy Vascular
Colon Appendectomy
Mastectomy Breast Reconstruction
Lumpectomy Radical Neck Dissection
Whipple/Pancreatectomy Colon Resection
UPPP/UPP/PP Parotidectomy
Thyroidectomy



**Ethicon
Endo-Surgery**

PART OF THE **JOHNSON & JOHNSON** FAMILY OF COMPANIES



Glavni urednik/*Editor-in-Chief*

M. Omejc

Urednika/*Editors*

Kirurgija/*Surgical Section*

M. Veselko

Interna medicina/*Medical Section*

V. Mlinarič

Uredniški odbor
Editorial Board

U. Ahčan

T. Benedik

B. Cvjetičanin

J. Eržen

I. Ferkolj

B. Kocijančić

V. Pavlovčić

A. Pleskovič

J. Podboj

N. Požar-Lukanović

M. Ribič-Pucelj

V. Sojar

S. Štepec

I. Tekavčić

T. Tomažević

M. Tonin

M. Žargi

M. Zajec

Mednarodni svetovalni odbor
International Advisory Board

F. Bresadola, Udine

Z. Čala, Zagreb

M. S. Kavic, Ohio

D. Korolija, Zagreb

A. Paganini, Rim

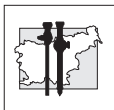
Z. Perko, Split

M. Stark, Berlin

B. Vucelić, Zagreb

W. Wayand, Linz

K. L. Wiechel, Stockholm



ISSN 1318-8941

www.dlib.si

Spletna stran/*Web site*

<http://www.endoscopicrevue.szd.si>

ENDOSKOPSKA REVIJA je uradno glasilo Združenja za endoskopsko kirurgijo, Sekcije za gastroenterološko endoskopijo Slovenije in Slovenskega združenja za artroskopijo in poškodbe pri športu pri Slovenskem zdravniškem društvu. Endoskopska revija objavlja prispevke v slovenskem ali angleškem jeziku.

ENDOSCOPIC REVIEW is the official journal of the Slovene Association of Endoscopic Surgery, the Society of Gastroenterologic Endoscopy and the Slovene Society for Arthroscopic Surgery and Sports Traumatology of the Slovene Medical Association. It publishes contributions in the Slovene and English language.

Prispevke pošljite po elektronski pošti ali na CD-ju: *Contributions should be sent by e-mail or on a computer disc to:*

Gordana Klun
Struška 14, 1310 Ribnica, Slovenija,
tel. 386/1/8369-450, faks. 386/1/8369-455
e-naslov: gordana.klun@siol.net
za **Endoskopsko revijo**

Endoskopska revija izhaja praviloma dvakrat letno. Letna naročnina za leto 2010 znaša 15 EUR. Naročnino je potrebno nakazati na žiro račun št. NLB d.d. 02053-0012745211, sklic:00108, **Kongres d.o.o., z oznako Endoskopska revija.** *ENDOSCOPIC REVIEW is published twice a year. Annual subscription rate for 2010 is 15 EUR + postage, payable to the account at NLB d.d. 02053-0012745211 / 00108, S.W.I.F.T.: LJBASI2X, Kongres d.o.o.*

Po mnenju Urada vlade za informiranje se za javno glasilo Endoskopska revija plačuje davek po stopnji 5%. Revijo sofinancira Agencija za raziskovalno dejavnost Republike Slovenije (ARRS) in Zavod za zdravstveno zavarovanje Slovenije na podlagi javnega razpisa (Ur. l. RS, št. 37/2006). Endoskopska revija, izdajatelj Združenje za endoskopsko kirurgijo Slovenije pri Slovenskem zdravniškem društvu, Dalmatinova 10, Ljubljana, je vpisana v razvid medijev pri Ministrstvu za kulturo RS pod zaporedno številko 853. Revijo indeksira in abstrahira Biomedicina Slovenica in COBISS.

Glavni urednik/*Editor-in-Chief*
prof. dr. Mirko Omejc, dr. med.
Klinični oddelek za abdominalno kirurgijo
Klinični center Ljubljana
Zaloška 7
1525 Ljubljana, Slovenija
tel. 386/1/522-47-88, faks. 386/1/522-22-09
e-naslov: mirko.omejc@kclj.si

Urednika/*Editors*
prof. dr. M. Veselko, dr. med.
Klinični oddelek za travmatologijo
Klinični center Ljubljana
Zaloška 7
1525 Ljubljana, Slovenija
tel. 386/1/522 21 74
faks. 386/1/522 2242
e-naslov: matjaz.veselko@kclj.si

Vladimir Mlinarič, dr. med.
Klinični oddelek za gastroenterologijo
Klinični center Ljubljana
Japljeva 2
1525 Ljubljana, Slovenija
tel. 386/1/522-22-10, faks. 386/1/433-4190

Tehnični urednik/*Technical Editor*
Tone Lovšin

Tajništvo tehničnega uredništva/*Administration*
Gordana Klun
Struška 14, 1310 Ribnica, Slovenija,
tel. 386/1/8369-450, faks. 386/1/8369-455
e-naslov: gordana.klun@siol.net

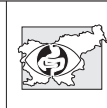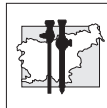
Lektor za slovenščino/*Reader for Slovene*
Jože Faganel

Lektor za angleščino/*Reader for English*
Maja Dolanc

Svetovalec za statistiko/*Statistical Advisor*
Gaj Vidmar

Tisk/*Printed by*
F. Peterlin, 1310 Ribnica

Oblikovanje naslovnice/*Cover Design*
Marko Omahen



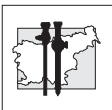
Vsebina - Contents

Uvodnik – Editorial

- 1 Uvodnik
Editorial

Članki - Articles

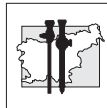
- 3 *Endoscopic endonasal approach to pituitary adenomas with invasion to the cavernous sinus*
Endoskopska endonazalna odstranitev hipofiznega adenoma s širjenjem v kavernozni sinus
R. Bošnjak, M. Benedičič
- 13 **Izidi zdravljenja bolnic z mejno malignim rakom jajčnika; primerjava rezultatov med laparoskopsko in klasično kirurško obravnavo**
Treatment outcomes of patients with borderline ovarian cancer; comparison of laparoscopic and laparotomic treatment
N. Vrhkar, M. Jakimovska, S. Lepoša, B. Kobal
- 23 **Laparoskopska kolorektalna kirurgija v splošni bolnišnici Brežice**
Laparoscopic colorectal surgery in the Brežice General Hospital
P. Zanchi, M. Babić, J. Orožen, M. Pohar, N. Beshkouideh, S. Kavčič
- 29 **Novi pogledi na mišično relaksacijo pri endoskopskih posegih**
Recent views on muscle relaxation during endoscopic procedures
N. Požar Lukanović, I. Grad, N. Lukanović, J. Kompan
- 35 **Vpliv položaja bolnika in pnevmoperitoneja na oskrbo možganov s kisikom. Prikaz primera.**
Impact of the patient's body position and pneumoperitoneum on cerebral saturation – a case report
M. Malivojević, A. Spindler Vesel, N. Požar Lukanović



- 41 Primerjava učinkovitosti analgezije s PCEA, PCA ter 5% lidokainskim obližem pri laparoskopskih resekcijah črevesa**
A comparison of efficiency of PCEA, PCA and lidocaine patch 5% analgesia in laparoscopic colorectal surgery
A. Spindler Vesel, K. Režonja, A. Repar, N. Požar Lukanović

Povzetki prispevkov na 11. kongresu endoskopske kirurgije Slovenije
Abstracts of papers presented at the 11th Congress of Endoscopic Surgery

- 49 Abdominalna kirurgija**
Abdominal surgery
- 70 Ginekologija**
Gynaecology
- 80 Travmatologija in ortopedija**
Traumatology and orthopedic surgery
- 87 Anesteziologija**
Anaesthesiology
- 89 Urologija**
Urology
- 93 Kardiovaskularna kirurgija**
Cardiovascular surgery
- 95 Nevrokirurgija**
Neurosurgery
- 99 Posterji**
Posters
- 102 Abecedno kazalo avtorjev**
Author index



Uvodnik

Editorial

Letos mineva slabe četrto stoletja od prve laparoskopске odstranitve žolčnika na svetu in dobrih 20 let, kar je bila opravljena prva laparoskopска holecistektomija v Sloveniji. V tem času je minimalna invazivna kirurgija doživela nesluteni razmah in to ne le v abdominalni kirurgiji, ampak v vseh operativnih strokah.

Letošnji slovenski kongres endoskopske kirurgije, že enajsti po vrsti, smo organizirali kirurgi z Oddelka za splošno in abdominalno kirurgijo Splošne bolnišnice Celje. Potekal je v Ljubljani v Cankarjevem domu od 23. do 25. marca. K sodelovanju so bili povabljeni vsi specialisti in specializanti operativnih strok, da prikažejo svoje delo in izkušnje, ki so si jih pridobili v preteklih dveh letih od zadnjega kongresa v Portorožu. Povzetki prispevkov, ki so bili predstavljeni na kongresu, so objavljeni v tej številki Endoskopske revije brez redakcijskih posegov, zato tudi niso lektorirani.

Strokovni del programa je zajemal prispevke iz abdominalne kirurgije, ginekologije, nevrokirurgije in travmatologije z ortopedijo, poslušali pa smo tudi predavanja anesteziologov, urologov, žilnih in torakalnih kirurgov. Tokrat ni bilo predavanj s področja otorinolaringologije, plastične kirurgije in okulistike.

Druženje zdravnikov različnih specialnosti, ki se ukvarjajo z endoskopsko kirurgijo, je namenjeno zlasti prikazu novosti v diagnosticiranju in zdravljenju bolezni, ki so primerna za minimalni kirurški poseg. Prikažejo se rezultati zdravljenja z novimi ali izboljšanimi operativnimi pristopi, ki zahtevajo daljše obdobje spremljanja in se šele po temeljiti analizi uvrsti med rutinske posege.

Na področju abdominalne kirurgije se v zadnjem času kažejo prvi rezultati presejalnega programa SVIT. Povsod poročajo o povečanem številu bolnikov z odkrito boleznijo debelega črevesa in danke.

Naraslo je število odkritih benignih bolezni, ki niso primerne za zdravljenje s kolonoskopom in je potreben radikalnejši kirurški poseg. Za takšne

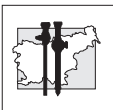
Nearly a quarter of a century has passed since the first laparoscopic removal of the gallbladder in the world, and it has been 20 years since the first laparoscopic cholecystectomy was performed in Slovenia. Since then, minimally invasive techniques have made an impressive progress, not only in the field of abdominal surgery but also in all other surgical disciplines.

This year, the organization of the 11th Congress of Endoscopic Surgery of Slovenia was taken over by surgeons of the Department of General and Abdominal Surgery of the Celje General Hospital. The venue of the congress, held from 12 to 25 March 2011, was the Cultural and Congress Centre Cankarjev dom in Ljubljana. All surgical specialists and specialist trainees were invited to participate and share their clinical achievements and experience, gained during a two-year period since the last congress in Portorož. This issue of the Endoscopic Review brings abstracts of papers presented at this Congress.

The scientific part of the programme featured papers addressing the fields of abdominal surgery, gynaecology, neurosurgery, traumatology and orthopaedic surgery. Also, lectures were delivered by anaesthesiologists, urologists, vascular surgeons and thoracic surgeons. There were, however, no contributions from specialists in otorhinolaryngology, plastic surgery and eye surgery.

Experts of different surgical specialties come together to discuss the latest advances in the diagnosis and treatment of diseases that are conducive to the management by minimally invasive surgery. They present the results of refined state-of-the-art operative techniques, which can be offered as routine procedures only after long-term follow up and accurate analysis of the results.

In the field of abdominal surgery, the SVIT screening programme has yielded the first results; the number of patients with colorectal



bolnike je laparoskopski pristop metoda izbire, saj je dokončni rezultat zdravljenja primerljiv s klasičnim pristopom, pooperativni potek pa je za bolnika neprimerno ugodnejši, manj boleč, pot do končne ozdravitve pa bistveno krajša.

S programom SVIT se odkrije tudi več malignomov debelega črevesa in danke v zgodnjem obdobju bolezni. Skepsa glede možnosti laparoskopskega operiranja po onkoloških načelih se je postopno premagala, saj rezultati, temelječi na daljšem spremljanju poteka bolezni, kažejo, da sta obolevnost in umrljivost po laparoskopskem oziroma klasičnem odprtem zdravljenju primerljivi. Tako postaja laparoskopski pristop k malignim boleznim črevesa in danke standard v vseh slovenskih bolnišnicah.

Še eno področje minimalno invazivne kirurgije je v obdobju med dvema kongresoma doživelo viden napredek. To je urologija z robotsko asistiranim pristopom k operaciji prostate. V začetku lanskega leta smo v Splošni bolnišnici Celje kupili Da Vincijev robot in tako belo liso področij, kjer v Evropi še ne operirajo z robotsko asistenco, zmanjšali. Od maja lani, ko je bila narejena prva robotsko asistirana radikalna prostatektomija, je bilo doslej opravljenih že prek sto takšnih posegov. Rezultati so zelo dobri in za bolnika mnogo ugodnejši kot pri klasični odprti prostatektomiji. Pričeli smo tudi uporabljati robot pri laparoskopskih operacijah na debelem črevesu in danki, v kratkem pa predvidevamo uporabo robotske asistencije tudi na področju ginekologije in žilne kirurgije. Upam, da bodo lahko spodbudni rezultati prikazani že na naslednjem kongresu endoskopske kirurgije, ki ga bodo čez dve leti organizirali kolegi iz Ljubljane.

prim. mag. Bogdan Fludernik, dr. med.

Predsednik organizacijskega odbora
11. kongresa endoskopske kirurgije
Slovenije

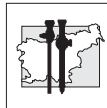
diseases has been widely reported to have increased. There has been an increase in the rate of benign lesions that are not manageable by endoscopic resection during colonoscopy and require a more radical surgical approach. Laparoscopic surgery is the method of choice in these patients for the following reasons: the final outcome of treatment is comparable to that in open surgery, it is associated with less discomfort and less pain during the postoperative course, and affords faster recovery.

Also, through the SVIT screening programme a greater number of early-stage malignant lesions of the colon and rectum have been detected. Scepticism concerning the feasibility of laparoscopic procedures following oncologic principles was ultimately overcome: long-term follow up results indicate that open surgery and laparoscopic surgery are associated with comparable morbidity and mortality rates. As a result, laparoscopic treatment of colorectal cancer is being introduced as a gold-standard treatment in all hospitals in Slovenia.

In the interval between the two congresses, great advances have also been made in minimally invasive urologic surgery. Robotic-assisted prostatic cancer surgery was introduced in the Celje General Hospital at the beginning of 2010 with a purchase of the Da Vinci robot. Thereby a "white spot" was covered on the map of European countries which have not yet initiated this surgical technique. The first robot-assisted radical prostatectomy in Slovenia was accomplished in May 2010 and since then it has been successfully performed in more than 100 patients. The procedure offers many benefits to the patient and has proved superior to conventional open prostatectomy. We began using robotic technology in laparoscopic colorectal surgery and it will soon be applied to the fields of gynaecology and vascular surgery. Hopefully, promising results of these procedures will be presented in two years' time, at the next congress of endoscopic surgery, which will be organized by our colleagues from Ljubljana.

Bogdan Fludernik, MD, MSc

President of the Organizing Committee
11th Congress of Endoscopic Surgery of
Slovenia



Članki

Articles

Endoscopic endonasal approach to pituitary adenoma with invasion to the cavernous sinus

Endoskopska endonazalna odstranitev hipofiznega adenoma s širjenjem v kavernozi sinus

Roman Bošnjak, Mitja Benedičič

Department of Neurosurgery, University Medical Centre Ljubljana

Avtor za dopisovanje (*Correspondence to*):

prof. Roman Bošnjak, M.D., Ph.D.; Department of Neurosurgery, Surgical Clinic, University Hospital Centre Ljubljana, Zaloska 7, Slovenia; e-mail: roman.bosnjak@kclj.si

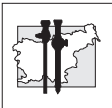
Abstract

Introduction. Transsphenoidal removal is the first-choice treatment for pituitary adenoma. Endoscopic view and dedicated instruments allow for removal of invasive adenomas from different cavernous sinus compartments.

Patients and methods. Thirteen patients with intraoperatively confirmed pituitary adenoma invading the cavernous sinus were enrolled in the study. Middle turbinectomy and posterior ethmoidectomy permitted maximal anterior sphenoidotomy and lateral exposure of the sphenoid sinus, and allowed drilling of the lateral wall of sphenoid toward the orbital apex and unroofing of the superior orbital fissure and foramen rotundum. A neuronavigational system was used for surgical planning.

Results. The patients were followed up for 14.6 months (range 3-40 months).

Vision improved in 4/13 patients; in the rest it remained normal or was as good as before surgery. Small residual tumors were seen or suspected in 5/13 patients (subtotal removal > 90%). The pre-operative level of pituitary function was preserved in 11/13 cases. All secretory adenomas were either cured or controlled with pharmacological agents.



Conclusions. Detailed preoperative evaluation, adequate exposure of the inferior wall of the cavernous sinus, avoidance of blind curettage and control of venous bleeding make extended endonasal approach to the cavernous sinus a safe and effective procedure, associated with minimal or no morbidity.

Key words. Endoscopic, endonasal, transsphenoidal, adenoma, cavernous sinus.

Povzetek

Uvod. Transsfenoidna odstranitev hipofiznega adenoma je metoda prve izbire. Endoskopski pogled in ustrezni instrumenti omogočajo odstranitev invazivnega adenoma iz različnih predelov kavernoznega sinusa.

Bolniki in metode. V študijo je bilo vključenih 13 bolnikov z dokazanim širjenjem v kavernozni sinus med operacijo. Odstranitev srednje nosne školjke in zadajšnjih etmoidnih celic je bilo potrebno za čim večjo sprednjo sfenotomijo in prikaz lateralne stene sfenoidnega sinusa. Slednjo smo pobrusili proti vrhu orbite in odprli zgornjo orbitalno fisuro ter foramen rotundum. Neuronavigacijski sistem smo uporabili tudi za načrtovanje operacije.

Rezultati. Bolnike smo spremljali 14,6 mesecev (3-40 mesecev). Vid se je izboljšal pri 4/13 bolnikih, pri ostalih je ostal normalen ali enak tudi po operaciji. Manjši ostanek tumorja ali sum na ostanek tumorja je bil prisoten pri 5/13 bolnikih (subtotalna odstranitev > 90 %). Delovanje preostanka hipofize je bilo ohranjeno v enaki meri pri 11/13 bolnikih. Pri vseh sekrecijskih adenomih smo po operaciji dosegli ozdravitev ali nadzor nad boleznijo z zdravili.

Zaključki. Natančno predoperativno načrtovanje, zadostno razgaljenje spodnje stene kavernoznega sinusa, izogibanje slepi kiretaži in nadzorovanje venske krvavitve so pogoj za varno in učinkovito izvajanje razširjenega endonazalnega pristopa z najmanjšo možno obolevnostjo.

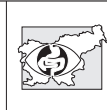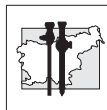
Ključne besede. Endoskopsko, endonazalno, trans-sfenoidno, adenom, kavernozni sinus.

Introduction

Transsphenoidal removal is the first-choice treatment of pituitary adenoma. Radiosurgery is generally used for residual or recurrent parasellar adenomas. However, extended endoscopic approach, neuronavigation and dedicated instruments permit sufficient exposure of different compartments of the cavernous sinus (CS) and safe biopsy, debulking or even total removal of soft intracavernous adenoma. The extent of removal is limited and more risky in hard non-adenomatous tumors and tumors invading the

ICA wall. The only procedures recommended in these tumors include biopsy and minor debulking that should be reserved for well-selected cases and performed by an experienced surgeon.

Laws reported the first microscopic transsphenoidal treatment of carotico-cavernous fistula in 1979 (1). In the microscopic era, several modifications of the classical transsphenoidal approach were used to enlarge the lateral extrasellar exposure, the most widely used being posterior ethmoidectomy.



Alfieri and Jho undertook a detailed endoscopic transsphenoidal anatomical study and suggested parasseptal, middle turbinectomy and middle meatal approaches for progressive lateral exposure of the entire lateral wall of the sphenoidal sinus (2,3).

Haris and Rhoton classified four CS compartments in relation to the ICA: ventral, dorsal, medial and lateral (4).

Knosp proposed a 4-grade system according to MRI features, such as tumor crossing the medial, median or lateral intercarotid line (5).

Kitano et al. considered the centrifugal or medio-lateral expansion of pituitary adenomas and proposed a 5-grade system (6).

Kassam proposed medial and lateral CS modules (7).

Frank G. et al. developed endoscopic ethmoidopterygo-sphenoidal (EPSea) route to the CS, with drilling off the medial pterygoid process to expose the inferolateral portion of the CS (8).

There are relatively few clinical series employing a microscopic or endoscopic trans-sphenoidal approach to invasive adenomas using two basic routes – medially and laterally to the intracavernous ICA (6,8). We present our experience with 13 patients with pituitary adenomas extending into the parasellar space. Invasion of the CS was confirmed intraoperatively.

Patients and methods

Surgical technique

The endoscopic endonasal approach to the CS was always ipsilateral. Bimanual technique through one nostril or two nostrils was employed, the endoscope being held by the assistant.

A 0-degree endoscope, 4 mm in diameter and 18 cm in length (Karl Storz, Tuttlingen, Germany), was generally used; it was occasionally switched to 45° for final inspection. A Haddad's mucosal flap was always prepared from the left septal mucosa.

Middle turbinectomy and posterior ethmoidectomy allowed for maximal anterior sphenoidotomy and lateral exposure of the sphenoid sinus, and permitted drilling of the lateral wall of the sphenoid toward the orbital apex and unroofing of the superior orbital fissure and foramen rotundum.

Drilling off the bony massive below and between the V2 and the Vidian nerve afforded the most inferior exposure of the CS; this was rarely necessary, except lateral to the proximal paraclival ICA to expose the quadrilateral space.

Once the whole lateral wall of the sphenoid sinus had been removed, incision in the sellar dura was made with a semicircular microknife, and continued from the sellar to the parasellar space. The adenoma was removed from the CS compartments by suction, and the compartments were expanded by a bayonet microretractor enabling the suction tip to reach every deep point in the compartment. Curved aspirators and angled vision were used to remove the adenoma located behind the anterior loop. In the lateral and anterior compartments, the proximal dural ring was dissected in order to allow for medial transposition of the anterior loop of the ICA and full exposure of the lateral compartment. The bleeding from the emptied CS was stopped by applying FloSeal.

During the operation neuronavigation was used several times to check midline and surface markers on the posterior and lateral sphenoid sinus walls. The posterior (the deepest) extension of the adenoma was also checked by neuronavigation by inserting the probe lateral and medial to the paraclival carotid.

Figure 1 shows transsphenoidal exposure of the right CS structures in a cadaver specimen.

Figure 2 shows intraoperative step-by-step exposure of the CS.

Patients

Only patients with intraoperatively confirmed CS invasion were enrolled in the study.

The enhancement of free or partially obliterated CS compartments was evaluated additionally to adenoma invasion from postcontrast T1-weighted MRI images. Adenoma invasion into several CS compartments was analysed preoperatively from 3D image reconstruction, derived from merged CT and MR images (Stealth Station, Medtronic, USA). The compartments were defined as medio-ventral, medio-dorsal, and lateral as related to the horizontal segment of the intracavernous ICA,

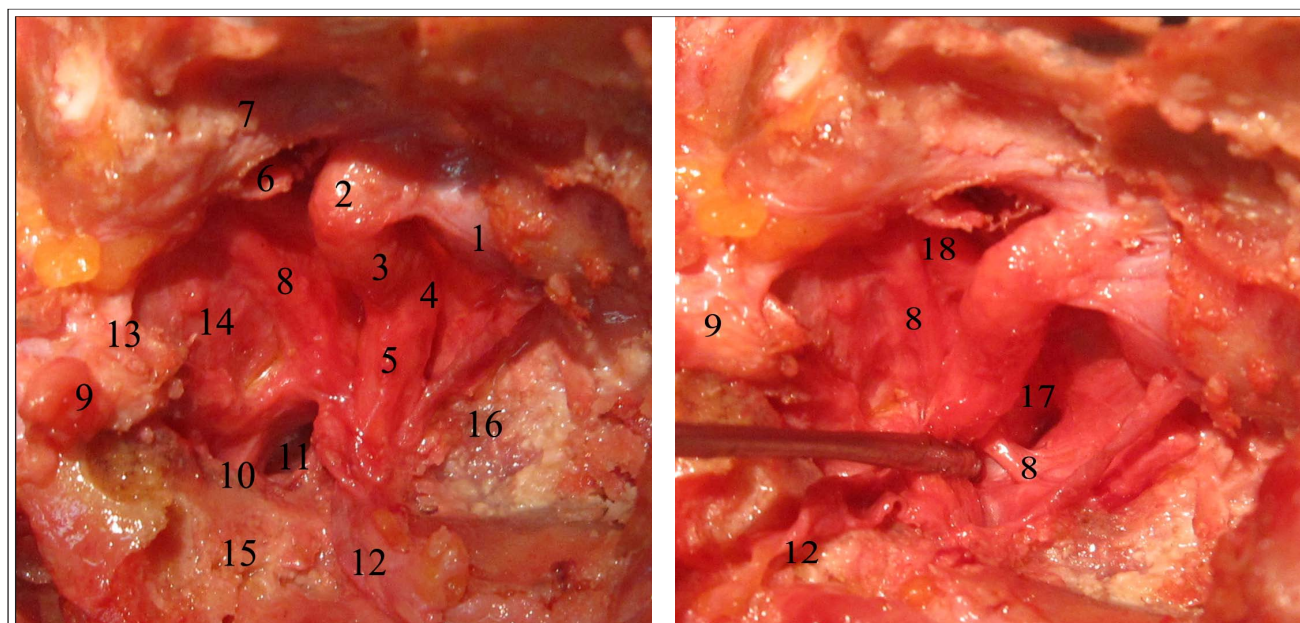
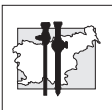


Figure 1

Exposure of the right CS in a cadaver specimen – a transsphenoidal view.

1-pituitary gland, 2-ICA anterior loop, 3-ICA horizontal segment, 4-ICA posterior loop, 5-ICA paraclival, 6-OCR maior, 7-optic nerve, 8-abducens nerve, 9-maxillary nerve, 10-mandibular nerve, 11-quadrangular space, 12-Vidian nerve, 13-bone spur, separating SOF and FR, 14-lateral wall, parietal layer, 15-medial pterygoid, 16-clivus, 17-confluens of superior petrosal sinus, 18-oculomotor nerve.

and posterior and anterior, as related to anterior and posterior loops of the ICA.

The minimum follow-up period after endonasal surgery was three months; the patients were followed up by MRI and endocrinological tests.

The patients' clinical and radiological findings and outcomes are shown in Table 1.

Preoperatively, all lesions were diagnosed by MRI and staged according to the Knosp classification. All tumors extended to one CS or both CSs. Parasellar residual adenomas were also operated on if secretory or increased growth was present. The patients were Knosp grade 3 (extension lateral to the lateral intercarotid line) or grade 4 (encasement of the intracavernous carotid), except for a few Knosp grade 2 cases (extension lateral to the mid-intercarotid line), but with significant expansion into the posterior CS. Knosp classification was not suitable for

grading single compartmental residual tumors or some posterior CS residual tumors.

Preoperative and postoperative endocrinological, ophthalmological and radiological findings were compared.

Postoperatively, the excision was classified as complete or total, subtotal (>80%) or partial (<80%). Residual adenomas were frequently very small, questionable or not seen, in cases of secretory adenomas.

The outcome was classified as cured (no residual tumor, normal hormonal secretion), controlled (pharmacologically, gamma knife), not cured and partially controlled.

Postoperative pituitary function was classified as unchanged, worse (partial hypopituitarism) or absent (panhypopituitarism). Complications (CSF leak, meningitis, diabetes insipidus, other) were evaluated separately.

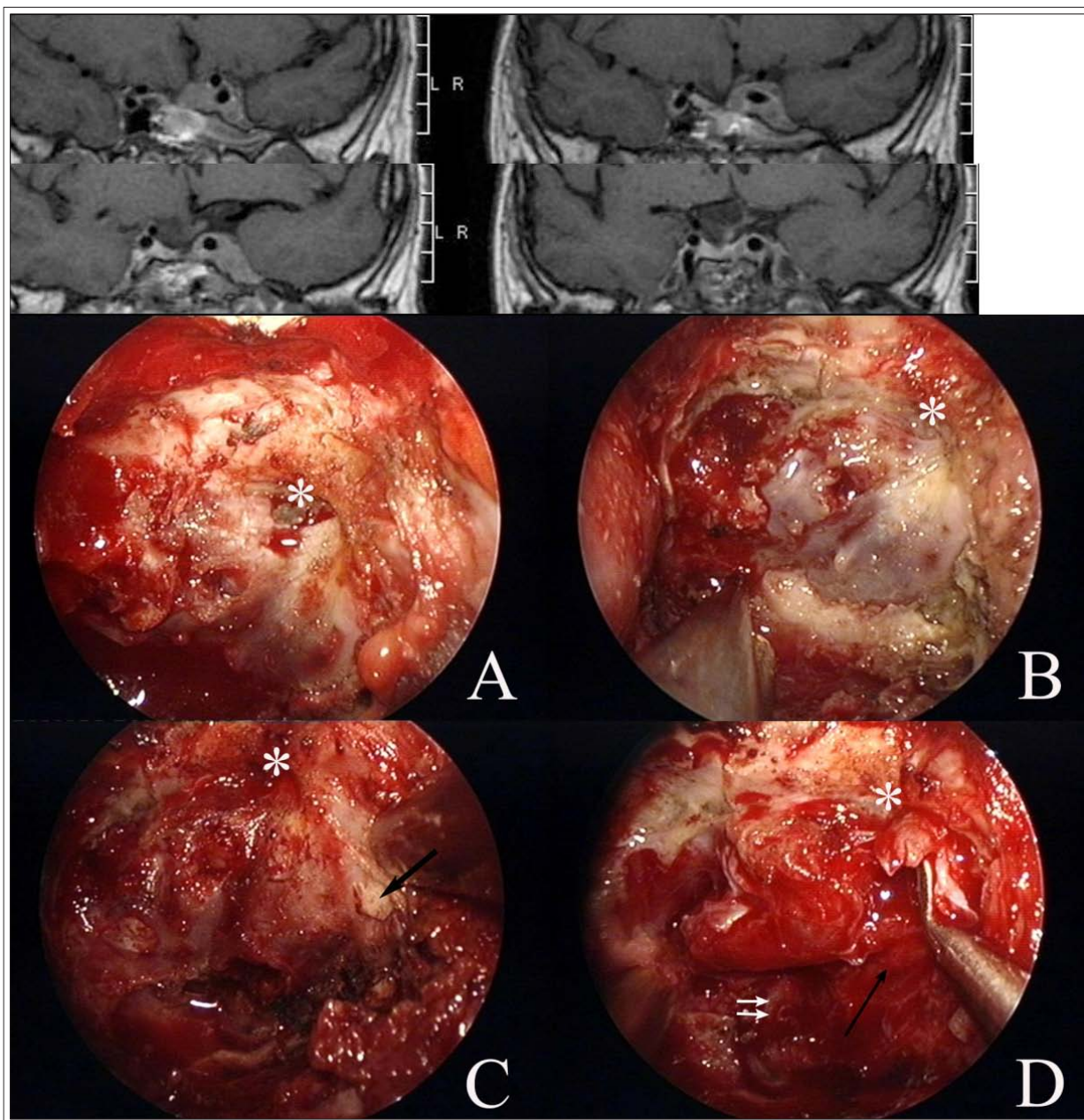


Figure 2

Intraoperative step-by-step exposure of the CS (left side; case 6 from Table 1). A fully exposed residual parasellar adenoma produced two bulgings: medial into the sella and lateral toward the superior orbital fissure (SOF) and foramen rotundum (FR). A bony spur separates SOF and FR after unroofing (black arrow, C). The adenoma is removed from the ventral (between horizontal and vertical – two white arrows, D – segments of intracavernous ICA) and from the anterior compartment (between anterior loop of the ICA and bony spur of the FR). The abducent nerve is seen running into the SOF (black arrow, D). For medialisation of the anterior loop to enter the lateral compartment, the proximal dural ring must be completely resected (not shown).

* - mOCR, major opticocarotid recess

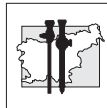


Table 1

Preoperative clinical features of patients with invasive pituitary macroadenomas and surgical outcome after endonasal surgery

Pt. N°	Age, sex (yr, M/F)	Previous surgery	Year of surgery	Adenoma type	Hypopituitarism & visual disturbance	Size (cm) WxHxD	Suprasellar extension	Parasellar extension	Knosp grade	Residual adenoma	Visual outcome	Hormonal outcome	Treatment	CSF leak	DI	Follow-up (mo)
1	50, M	TC, 2003	2010	NF, residual	Tyr, Gon, normal vision	2,5x1,8x2,3	1	dorsal, posterior	3	no	normal	same	no	intra	transit	10
2	56, F	no	2010	ACTH	no	2,1x1x2,2	no	dorsal, posterior	3	not seen	normal	near-suppression	no hydrocortison	no	no	5
3	27, M	no	2010	NF	Tyr, Gon, normal vision	3,5x4,2x3,2	4	bilateral, ventral, dorsal, posterior	3R/4L	suspect	normal	pan	substitution (Tyr, Adr, Gon)	no	transit	6
4	56, F	TS, 2005	2010	NF, residual	no (primary hypopyr), normal vision	1,1x1,5	no	ventral	3	no	normal	same	no	no	no	7
5	48, F	TC, 1999, 2004	2010	NF, residual	Tyr, Gon	1,5x1	no	ventral	3	no	normal	same	same	no	no	5
6	48, F	TC, 1994, TS, 2007	2011	STH, residual	pan	2,5 x 1,2	no	ventral	4	no	normal	IGF-1 norm	substitution (Tyr, Adr, Gon)	no	no	3
7	49, F	No	2009	NF	low normal IGF	2,4x1,5x2,4	2	ventral, dorsal, posterior	3	no	normal	Tyr, Adr	substitution (Tyr, Adr, Gon)	intra	no	18
8	48, F	no	2007	NF, bleeding	pan, DI, ptosis, concentric, ophthalmoplegia	3x3x3	3	dorsal, posterior	3	no	normalised	same	substitution (Tyr, Adr, Gon)	no	same	40
9	76, M	no	2007	NF	pan, decreased vision, biemp. hemianopsia	4 x 4,2x3,5	4	dorsal, lateral, ventral	4R	yes	vision improved	same	substitution (Tyr, Adr, Gon)	no	transit	31
10	36, M	no	2007	PRL	Tyr, Adr, Gon, (bilemp. hemianopsy improved before TS)	3,5 x 3	2	dorsal, ventral, lateral	4	yes	normalised	same, normal vision	Bromergon, Dostinex	no	no	30
11	65, M	TC, 2000, TC, 2007	2010	NF, residual	Tyr, Gon, permanent ptosis	2,5x1,5x1,5	no	posterior	2	no	normal	same	substitution (Tyr, Gon)	no	no	14
12	42, M	no	2010	STH	Adr, Gon	3,4x3,4x2	2	bilateral dorsal, ventral, lateral	4R/3L	yes, intrascl (8 mm)	normal	same; not cured (IGF1/2, STH 1/5)	SandostatnLAR, Somavert	intra	no	13
13	35, M	no	2010	NF, bleeding	pan, abducens & biemp. hemianopsia	3x3,5x1,9	2	ventral, dorsal	3	no	normalized	same	substitution (Tyr, Adr, Gon)	no	no	8

TC - transcranial, TS - transsphenoidal; NF - nonfunctional adenoma; Tyr - thyroid, Adr - adrenal, Gon - gonadal insufficiency or hormone substitution; suprasellar extension: 1 - below chiasm, 2 - touching chiasm, 3 - pushing chiasm upward, 4 - dislocation floor of 3rd ventricle or intraventricular; R - right, L - left;



Results

A series of 13 patients with invasive adenomas extending into the CS, or with residual intracavernous adenomas (Figure 3) were analysed by adenoma location, surgical approach, completeness of removal and surgical morbidity (Table 1).

The follow-up period was 14.6 months (range 3-40 months).

Vision improved in 4/13 patients or remained unchanged from before surgery.

Small residual tumors were found or suspected in 5/13 patients (subtotal removal > 90%).

The preoperative level of pituitary function was preserved in 11/13 cases. All cases of secretory adenomas were either cured or controlled.

Discussion

Endoscopic view and dedicated instruments enable surgeons to remove adenomas from different CS compartments in a centrifugal way out from the sella in the direction of growth. En-

doscopic visualization of the lateral sphenoidal wall, which covers the CS, is achieved by a diagonal trajectory of the endoscope in the nasal cavity from the contralateral nostril and by angled optic view.

Although transcranial CS microsurgery is the first choice approach for the removal of spatio-compressive nonadenomatous tumors (9), invasive pituitary adenomas were found to bear an unacceptably high lifelong morbidity from cranial nerves damage resulting in diplopia and ptosis. Stereotactic radiosurgery was therefore considered for the treatment of residual and recurrent parasellar adenomas. The recent introduction of extended endonasal approaches to the CS had additional impact on the treatment decision.

Adenomas are now diagnosed earlier when they are still small in size. Because they grow first into the medial compartments, safe removal from the CS presents a challenge to endonasal endoscope-assisted neurosurgery, which may postpone or annul radiosurgery and second surgery, or improve pharmacological control of the disease.

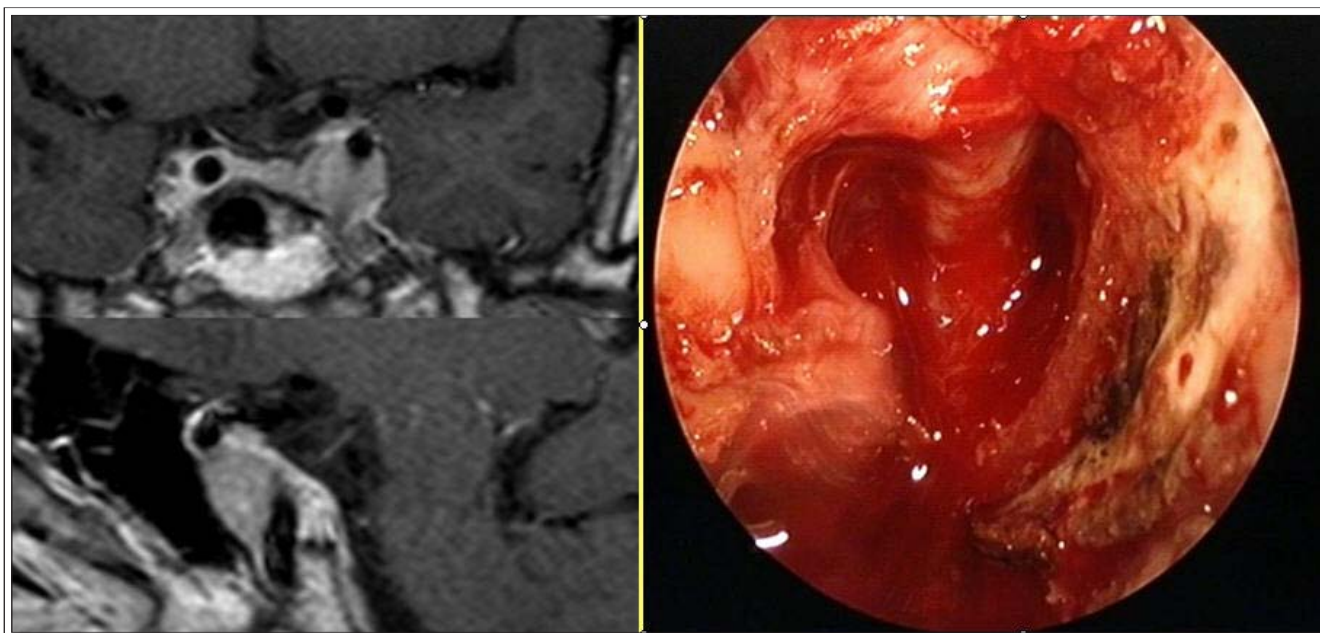


Figure 3

Selective removal of residual parasellar adenoma from the ventral compartment (case 5).

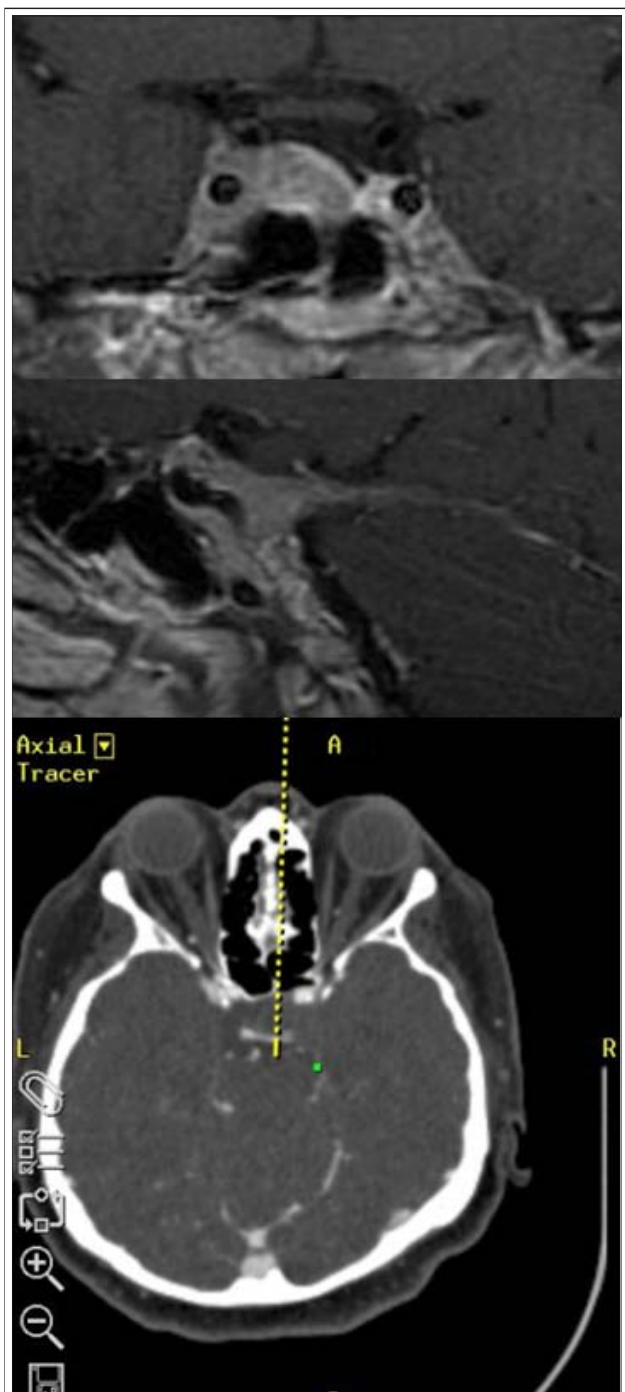


Figure 4

Pituitary adenoma (Knosp-Steiner grade 3) showing significant invasion into the posterior compartment. A neuronavigational pointing instrument (green dot) shows that the most distant point, about 1.5 cm behind the posterior clinoid, can be reached and tumor completely removed from the posterior compartment (lower picture; case 2)

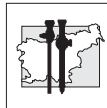
Preoperative MRI evaluation of the invasiveness is important for the planning of the extended endonasal approach. Haris and Rhoton divided a normal CS into four compartments based on their relation to the intracavernous ICA: anteroinferior, posterosuperior, medial and lateral (4). Knosp grade evaluates parasellar extension only in the coronal plane of the anterior part of the sella just behind the anterior ICA loop, and is not concerned with adenoma within the paraclival ICA region (5). Kitano et al. named the region below the horizontal segment in front of the paraclival ICA, ventral extension (6). Cottier et al. referred to it as inferolateral extension (10). Adenomas enlarge both the sella and the CS (Figure 2). The sellar floor and the lateral wall of the sphenoid are remodeled by adenoma growth and invasion.

Little attention was paid to the posterior extension of the adenoma toward the venous confluents of the superior petrosal sinus behind the posterior loop and the paraclival ICA (Figure 4). This is an oculomotor triangle which expands by pushing the posterior ICA loop antero-inferiorly and grows backward toward superior and inferior petrosal sinus inflow into the CS. This is a significant space behind the posterior clinoid. The neuronavigational probe can reach 1.5-2 cm behind the posterior loop of the ICA (Figure 4).

Similarly, the adenoma can extend anterior to the anterior ICA loop toward SOF and FR. This approach necessitates the most anterior drilling of the anterior wall. To enter the lateral compartment the proximal ring must be cut, which allows medial transposition of the ICA to reach its lateral aspect and space of the lateral compartment between the lateral ICA and the lateral wall of the CS (9,11-13).

In patients with invasive tumors endocrinological remission is rarely obtained after surgery alone.

There is a lot of discussion on preoperative imaging criteria for the CS invasion. The percentage of encasement of the intracavernous ICA higher than 45%, occlusion of three or more CS venous compartments and occlusion of the CS lateral venous compartment have the highest prediction value. The CS is very likely to be invaded if the inferior venous compartment is not detected, if




the lateral intercarotid line is crossed or if a bulging of the lateral dural wall of the CS is seen (10,14). These criteria may aid surgical planning and improve the results of endocrinological remission after surgery, or increase control rates for secretory adenomas.

Conclusions

Detailed preoperative evaluation, adequate exposure of the inferior wall of the CS, avoidance of blind curettage and control of venous bleeding make the extended endonasal approach to the CS a safe and effective procedure associated with minimal or no morbidity. Removal of the adenoma from the CS may cure the disease, delay or postpone radiosurgery or second surgery, and improve pharmacological control of the disease.

References

1. Laws ER, Jr., Onofrio BM, Pearson BW, McDonald TJ, Dirrenberger RA: Successful management of bilateral carotid-cavernous fistulae with a trans-sphenoidal approach. *Neurosurgery* 1979; 4: 162-7
2. Alfieri A, Jho HD: Endoscopic endonasal cavernous sinus surgery: an anatomic study. *Neurosurgery* 2001; 48: 827-36; discussion 836-27
3. Jho HD, Ha HG: Endoscopic endonasal skull base surgery: Part 2--The cavernous sinus. *Minim Invasive Neurosurg* 2004; 47: 9-15
4. Harris FS, Rhoton AL: Anatomy of the cavernous sinus. A microsurgical study. *J Neurosurg* 1976; 45: 169-80
5. Knosp E, Steiner E, Kitz K, Matula C: Pituitary adenomas with invasion of the cavernous sinus space: a magnetic resonance imaging classification compared with surgical findings. *Neurosurgery* 1993; 33: 610-7; discussion 617-8
6. Kitano M, Taneda M, Shimono T, Nakao Y: Extended transsphenoidal approach for surgical management of pituitary adenomas invading the cavernous sinus. *J Neurosurg* 2008; 108: 26-36
7. Kassam A, Snyderman CH, Mintz A, Gardner P, Carrau RL: Expanded endonasal approach: the rostrocaudal axis. Part I. Crista galli to the sella turcica. *Neurosurg Focus* 2005; 19: E3
8. Frank G, Pasquini E: Endoscopic endonasal cavernous sinus surgery, with special reference to pituitary adenomas. *Front Horm Res* 2006; 34: 64-82
9. Dolenc VV: Transcranial epidural approach to pituitary tumors extending beyond the sella. *Neurosurgery* 1997; 41: 542-50; discussion 551-2
10. Cottier JP, Destrieux C, Brunereau L, Bertrand P, Moreau L, Jan M, Herbreteau D: Cavernous sinus invasion by pituitary adenoma: MR imaging. *Radiology* 2000; 215: 463-9
11. Cavallo LM, Cappabianca P, Galzio R, Iaconetta G, de Divitiis E, Tschabitscher M: Endoscopic transnasal approach to the cavernous sinus versus transcranial route: anatomic study. *Neurosurgery* 2005; 56: 379-89; discussion 379-89
12. Ceylan S, Koc K, Anik I: Endoscopic endonasal transsphenoidal approach for pituitary adenomas invading the cavernous sinus. *J Neurosurg* 2010; 112: 99-107
13. Yasuda A, Campero A, Martins C, Rhoton AL, Jr., Ribas GC: The medial wall of the cavernous sinus: microsurgical anatomy. *Neurosurgery* 2004; 55: 179-89; discussion 189-90
14. Kremer P, Forsting M, Ranaei G, Wuster C, Hamer J, Sartor K, Kunze S: Magnetic resonance imaging after transsphenoidal surgery of clinically non-functional pituitary macroadenomas and its impact on detecting residual adenoma. *Acta Neurochir (Wien)* 2002; 144: 433-43



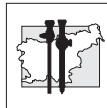
Complete Solutions for BPH – Unipolar, Bipolar or Laser Set Your Own Course

STORZ
KARL STORZ — ENDOSKOPE

THE DIAMOND STANDARD

URO 73/S/07/10/A

KARL STORZ GmbH & Co. KG, Mittelstraße 8, 78532 Tuttlingen/Deutschland, Tel.: +49 (0)7461 708-0, Fax: + 49 (0)7461 708-105, E-Mail: info@karlstorz.de
KARL STORZ Endoskopija d.o.o., Verovškova u.60A, 1000 Ljubljana, Slovenija, Tel.: +386 1 620 5880, Fax: +386 1 620 5882, pisarna@karlstorz.si
www.karlstorz.com



Izid zdravljenja pri bolnicah z mejno malignim rakom jajčnika – primerjava rezultatov med laparoskopsko in klasično kirurško obravnavo

Treatment outcomes in patients with borderline ovarian cancer: a comparison of laparoscopic and laparotomic treatment

Nataša Vrhkar, Marina Jakimovska, Sonja Lepoša, Borut Kobal

Klinični oddelek za ginekologijo, Ginekološka klinika, Univerzitetni klinični center Ljubljana

Avtor za dopisovanje (*Correspondence to*):

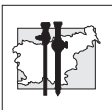
doc. dr. Borut Kobal, dr. med., Klinični oddelek za ginekologijo, Ginekološka klinika, Univerzitetni klinični center Ljubljana, e-naslov: borut.kobal@guest.arnes.si

Povzetek

Izhodišča. Laparoskopsko kirurško zdravljenje smo kot enakovredno metodo izbire pri zdravljenju mejno malignih oblik raka jajčnika (MRJ) vpeljali šele nedavno. V retrospektivni raziskavi smo primerjali izide zdravljenja po laparoskopski in klasični kirurški obravnavi bolnic z MRJ.

Bolniki in metode. Napravili smo retrospektivno raziskavo kirurškega zdravljenja 111 bolnic z MRJ na Ginekološki kliniki Univerzitetnega kliničnega centra v Ljubljani v letih 2000–2009. Iz zdravstvene dokumentacije bolnic smo pridobili in analizirali podatke o predoperacijskih ultrazvočnih značilnostih rodil in serumskih vrednostih označevalca Ca 125, medoperacijskih postopkih in triletnem spremljanju po zdravljenju. Bolnice smo na podlagi izbire prvega kirurškega zdravljenja razvrstili v dve podskupini: laparoskopsko in laparotomijsko.

Rezultati. V laparoskopski podskupini smo obravnavali 53 (47,7 %) bolnic z MRJ. Pri 20 bolnicah (37,7 %) je bilo prvo laparoskopsko kirurško zdravljenje dokončno, pri 10 (18,9 %) smo za dokončanje operacijskih postopkov laparoskopijo prekllopili v klasično laparotomijo, 24 bolnic (45,3 %) pa smo operirali odloženo. Pri 9 bolnicah smo napravili laparotomijo, pri 5 laparoskopsko asistirano histerektomijo in pri 10 ponovno laparoskopijo. S celotno laparoskopsko obravnavo je tako zdravljenje zaključilo 35 bolnic (66,0 %) iz laparoskopske podskupine. V laparotomijski podskupini smo kirurško zdravili 58 bolnic (52,3 %). Pri 4 (6,9 %) smo napravili odloženo laparotomijo. Pooperacijsko ni nobena bolnica iz nobene od podskupin prejela adjuvantnega zdravljenja. V obdobju



treh let po primarnem kirurškem zdravljenju so na redne polletne ultrazvočne kontrolne preglede rodil in določanje serumskih vrednosti označevalca Ca 125 prihajale 103 bolnice (92,8 %). Pri 6 bolnicah (5,4 %) smo se v času sledenja odločili za ponovno kirurško obravnavo, in sicer pri 5 (9,4 %) iz laparoskopske podskupine ter pri 1 (1,7 %) iz laparotomijske podskupine. V 3 primerih smo potrdili ponovitev bolezni, kar predstavlja 2,7 % vseh obravnavanih bolnic z MRJ. Vse bolnice s ponovitvijo bolezni so bile iz laparoskopske podskupine, pri njih pa smo opravili prvi kirurški poseg na konzervativen način.

Zaključki. Rezultati naše raziskave kažejo, da je laparoskopija varna metoda kirurškega zdravljenja pri bolnicah z MRJ, saj poleg opredelitve bolezni in načrtovanja kirurškega zdravljenja omogoča tudi konzervativen pristop, kar je odvisno od starosti bolnice in njene morebitne želje po ohranitvi reproduktivne sposobnosti, kot tudi razširjeno dokončno kirurško zdravljenje.

Ključne besede. Mejno maligni rak jajčnika, laparoskopija, laparotomija.

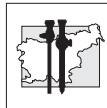
Abstract

Background. Laparoscopy has only recently been introduced in the treatment of borderline ovarian cancer (BOC) as a modality equivalent to open surgery. This retrospective study compares the results of laparoscopic and laparotomic treatment for BOC.

Patients and methods. We analysed retrospectively 111 patients with BOC, operated on at the Department of Gynaecology, University Medical Centre Ljubljana, between 2000 and 2009. Preoperative clinical data (gynaecological ultrasound and serum CA-125 determination), and data on intraoperative procedures and postoperative follow up were retrieved from medical records and analysed. The patients were divided into two subgroups based upon whether they were primarily treated by laparoscopy or by laparotomy.

Results. The laparoscopic group comprised 53 (47.7%) patients with BOC; primary laparoscopy was definitive treatment in 20 (37.7%) patients; ten (18.9%) patients had conversion to laparotomy for final surgical steps. In 24 (45.3%) patients the decision to postpone surgery was made. Nine patients underwent laparotomy, five had laparoscopically assisted vaginal hysterectomy and ten had laparoscopy. In the laparoscopic subgroup, surgical treatment was completed laparoscopically in a total of 35 (66.0%) patients. The laparotomic subgroup included 58 (52.3%) patients. Postponed laparotomy was performed in four (6.9%) cases. Postoperatively, none of the patients treated received any adjuvant treatment. During a three-year follow-up period following primary surgical treatment, 103 (92.8%) patients attended for ultrasound and serum CA-125 determination twice a year. During the follow-up period, six (5.4%) patients—five (9.4%) from the laparoscopic group and one (1.7%) from the laparotomic subgroup—underwent a second-look operation. Recurrence was confirmed in three cases, i.e. in 2.7% of all patients treated for BOC. All recurrences occurred in the laparoscopic subgroup treated by conservative primary surgery.

Conclusions. Our results indicate that laparoscopy is a safe treatment modality for BOC. It is used for diagnosis and planning of treatment, and allows conservative management and extended definitive surgical treatment, depending on the age and reproductive desires of the patient.



Key words. *Borderline ovarian cancer, laparoscopy, laparotomy.*

Uvod

Mejno maligni tumorji jajčnika (MRJ) obsegajo 10 do 20 % vseh epitelnih tumorjev jajčnikov (1). So tumorji, ki imajo nizek maligni potencial in ga histološko opredelimo kot atipično proliferacijo epitela brez vraščanja v stromo. V tretjini primerov se pojavljajo pri ženskah v reproduktivnem obdobju. Običajno jih diagnosticiramo v začetnem stadiju in imajo načeloma dobro napoved izida.

Laparoskopijo smo kot terapevtski kirurški pristop pri obravnavi bolnic s spremembami jajčnika, značilnimi za malignom, v svetu in pri nas začeli uporabljati šele nedavno. Danes predstavlja zlati standard pri obravnavi benignih tumorjev jajčnika. Pri tumorjih jajčnikov, pri katerih sumimo na maligno bolezen, pa laparoskopija omogoča medoperacijsko vrednotenje razširjenosti bolezni, odstranitev prizadetega organa in odvzem vzorcev za patohistološke preiskave ter tako pomaga pri odločitvi o nadaljnjem zdravljenju.

V svetu so opravili nekaj raziskav, ki primerjajo učinkovitost laparoskopije in laparotomije pri zdravljenju MRJ (2). Na Ginekološki kliniki v Ljubljani se je v zadnjih letih delež bolnic z MRJ, ki smo jih obravnavali laparoskopsko, povečal. V retrospektivni analizi smo želeli ovrednotiti, ali je laparoskopsko kirurško zdravljenje enako varno kot klasični kirurški pristop, če pri obravnavi bolezenskih sprememb jajčnikov naletimo na MRJ.

Bolniki in metode

V naši raziskavi smo retrospektivno analizirali bolnice z MRJ, ki smo jih operirali na Ginekološki kliniki Univerzitetnega kliničnega centra v Ljubljani v obdobju 10 let (2000–2009).

Iz bolnišnične zdravstvene dokumentacije smo povzeli starost bolnic ob ugotovitvi bolezni, predoperacijske klinične, ultrazvočne (UZ) in biokemijske ugotovitve, operacijske postopke in

histološki tip tumorja. Kirurški postopki so bili tehnično izvedeni v skladu s standardi za obravnavo tumorjev jajčnika (3,4).

Iz ambulantne zdravstvene dokumentacije preiskovank smo pridobili ugotovitve polletnih kontrolnih pregledov o morebitnih ponovitvah bolezni in nadaljnjih postopkih zdravljenja v triletnem obdobju po primarnem kirurškem zdravljenju. Za obdelavo podatkov smo uporabili deskriptivno statistično analizo v okviru programa SPSS.

Rezultati

V obdobju 2000–2009 smo na Ginekološki kliniki Univerzitetnega kliničnega centra v Ljubljani zaradi MRJ operirali 111 bolnic.

Bolnice smo glede na primarni kirurški pristop razdelili v dve podskupini: laparoskopsko in laparotomijsko. V laparoskopsko podskupino smo uvrstili 53 bolnic z MRJ (47,7 %), v laparotomijsko pa 58 bolnic z MRJ (52,3 %).

Predoperacijski klinični podatki

Povprečna starost vseh obravnavanih bolnic je bila 48 let; v času operacije je imela najstarejša 92 let in najmlajša 22 let. Povprečna starost v laparoskopski podskupini je bila 40 let, v laparotomijski pa 54 let.

Raven označevalca Ca 125 v serumu smo določali pri 95 bolnicah (85,6 %), in sicer pri 43 (81,1 %) v laparoskopski podskupini ter pri 52 (89,7 %) v laparotomijski podskupini (Tabela 1).

Pri 25 bolnicah (22,5 %) je bila z ultrazvočno preiskavo ocenjena velikost ciste manjša ali enaka 5 cm, od tega pri 21 (39,6 %) iz laparoskopске podskupine. Pri 104 bolnicah (93,7 %) smo s pomočjo ultrazvočne preiskave v cistah odkrili endofite, in sicer pri vseh bolnicah (100 %) iz laparotomijske podskupine ter pri 46 bolnicah (86,8 %) iz laparoskopске podskupine (Tabela 1).

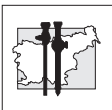
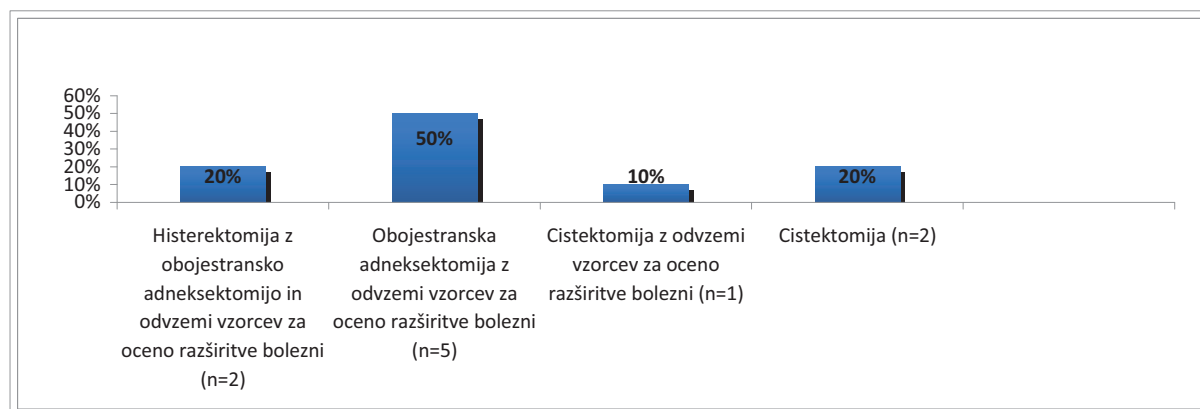


Tabela 1

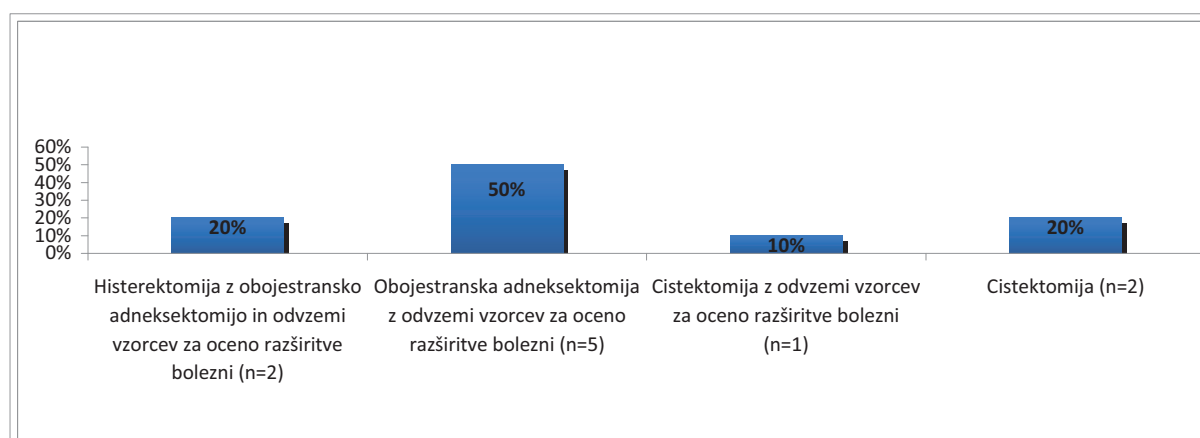
Bolnice z normalnimi serumskimi vrednostmi označevalca Ca 125, s povišanimi serumskimi vrednostmi označevalca Ca 125, z ultrazvočno ocenjeno velikostjo ciste ≤ ali > 5 cm ter z vključki v cistah po skupinah primarne kirurške obravnave mejno malignega raka jajčnika.

Podskupina glede na primarni kirurški pristop (n)	Ca 125 normalen (n / %)	Ca 125 povišan (n / %)	Velikost ciste ≤ 5 cm (n / %)	Velikost ciste > 5 cm (n / %)	Vključki v cistah (n / %)
Laparotomijska (58)	7 / 12,1	45 / 77,6	4 / 6,9	54 / 93,1	58 / 100
Laparoskopska (53)	18 / 34,0	25 / 47,2	21 / 39,6	32 / 60,4	46 / 86,8



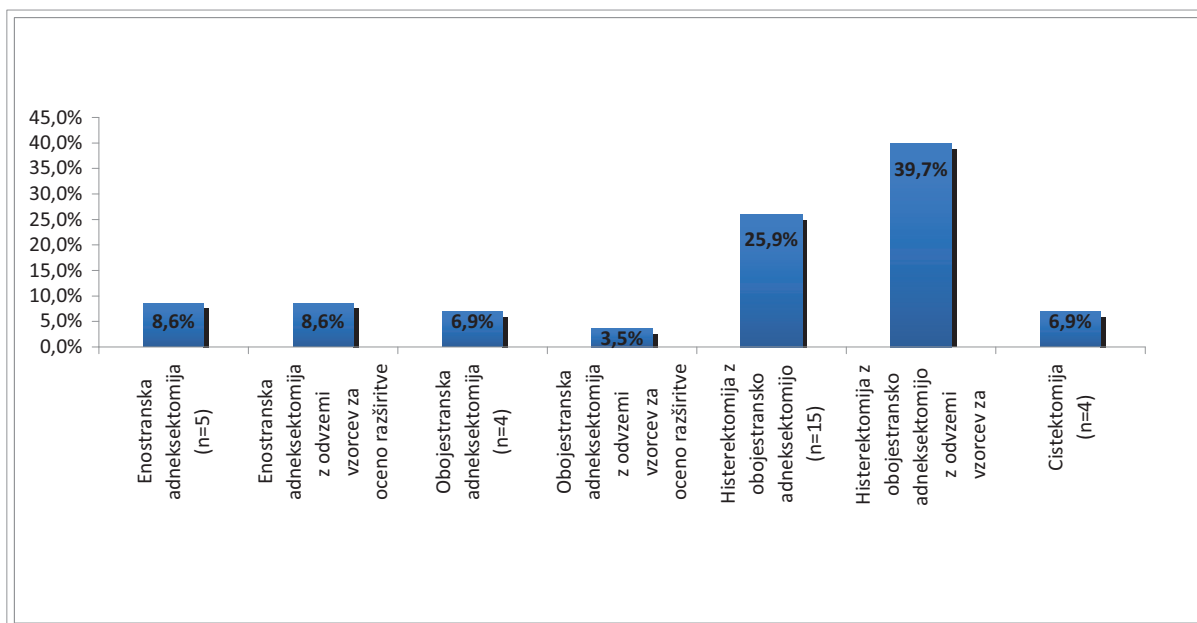
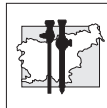
Slika 1

Operacijski postopki primarnega laparoskopskega zdravljenja bolnic z MRJ (n=53)



Slika 2

Operacijski postopki pri primarnem laparoskopskem zdravljenju bolnic z mejno malignim rakom jajčnika s preklopom v laparotomijo (n=10).



Slika 3

Operacijski postopki primarnega zdravljenja bolnic z mejno malignim rakom jajčnika z laparotomijo (n=58).

Primarno kirurško zdravljenje

Laparoskopski pristop smo v obravnavo MRJ uvajali neenakomerno. Tako smo se v letih 2000–2004 za laparoskopski pristop odločili pri 26,3 % bolnic z MRJ (10 od 38), v obdobju 2005–2009 pa pri 58,9 % bolnic z MRJ (43 od 73).

Laparoskopsko smo obravnavali 53 od 111 bolnic z MRJ (47,7 %). Pri 10 bolnicah (18,9 %) smo se med operacijo odločili za takojšnji preklap v laparotomijo. Natančnih podatkov o razlogih za takojšnji preklap iz popisov bolezni nismo uspeli pridobiti; pri laparoskopski podskupini je bil možen razlog za preklap pozitiven izvid zmrzlega reza (ZR). Možnost ZR smo izkoristili pri 17 bolnicah (32,1 %) iz laparoskopske podskupine in pri 45 bolnicah (77,6 %) iz laparotomijske podskupine.

Na Sliki 1 prikazujemo primarne operacijske postopke pri 53 bolnicah iz laparoskopske podskupine.

Na Sliki 2 prikazujemo primarne operacijske postopke pri 10 bolnicah, ki smo jih obravnavali

laparoskopsko s preklapom v laparotomijo.

Na Sliki 3 prikazujemo primarne operacijske postopke pri 58 bolnicah iz laparotomijske podskupine.

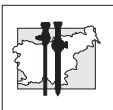
Patohistološki izvidi

Patohistološki izvid je pokazal prisotnost MRJ seroznega tipa pri 71 bolnicah (64,0 %), MRJ mucinoznega tipa pri 37 bolnicah (33,3 %) in MRJ endometroidnega tipa pri 3 bolnicah (2,7 %).

Odloženo kirurško zdravljenje

Na podlagi dokončnega patohistološkega izvida, posveta z bolnico in sklepa ginekološko-onkološkega konzilija smo odloženo operirali 28 bolnic (25,2 %), in sicer 24 primarno iz laparoskopske podskupine ter 4 iz laparotomijske podskupine.

Pri 24 od 53 bolnic (45,3 %) iz laparoskopske podskupine smo odloženo napravili 9 laparotomij (8 histerektomij s preostalimi adneksi, 1 enostransko adneksktomijo) z odvzemi vzorcev za oceno razširjenosti bolezni, 5 laparoskopsko



asistiranih histerektomij s preostalimi adneksi, 8 laparoskopskih adneksektomij z odvzemi vzorcev za oceno razširjenosti bolezni, v dveh primerih pa samo laparoskopske odvzeme vzorcev za oceno razširjenosti bolezni.

Pri 4 od 58 bolnic (6,9 %) iz laparotomijske skupine smo napravili odloženo laparotomijo. Pri 2 smo odstranili preostale adnekse, pri 2 pa napravili abdominalno histerektomijo z obojestransko adneksektomijo. Pri vseh smo ponovno odvzeli vzorce za oceno razširjenosti bolezni.

Nobena obravnavana bolnica po kirurškem zdravljenju ni prejela adjuvantnega zdravljenja.

Sledenje bolnic in ponovno kirurško zdravljenje

S pomočjo medicinske dokumentacije smo lahko sledili 103 operiranim bolnicam (92,8 %) najmanj tri leta po primarnem kirurškem zdravljenju, saj smo jih spremljali dvakrat letno. V času sledenja smo se zaradi z ultrazvočno preiskavo ugotovljene sumljive cistične tvorbe na adneksih in/ali povišanih serumskih vrednostih označevalca Ca 125 odločili za ponovno operacijo pri 6 bolnicah (5,4 %), in sicer pri petih iz laparoskopske podskupine in pri eni bolnici iz laparotomijske podskupine. Med primarnim oz. odloženim posegom in ponovno operacijo so imele vsaj en kontrolni pregled oz. je minilo eno leto ali več.

Ponovitev bolezni smo potrdili pri 3 bolnicah (2,7 %). Vse smo primarno in/ali odloženo zdravili laparoskopsko. 2 z enostransko adneksektomijo z odvzecom vzorcev za oceno razširjenosti bolezni in 1 s cistektomijo. Pred primarnim posegom je imela ena bolnica povišano raven označevalca Ca 125 v serumu in 8-centimetrsko cisto; pri njej smo ugotovili ponovitev bolezni čez tri leta. Pri ostalih dveh bolnicah so bile serumske vrednosti označevalca Ca 125 normalne, tumor pa je bil velik 8 cm oz. 5 cm; ponovitev bolezni smo potrdili čez dve leti oz. čez eno leto. Histološki izvid je pri vseh treh bolnicah pokazal MRJ seroznega tipa. Povprečna starost bolnic je bila 30 let.

Ob ponovnem posegu ponovitve bolezni nismo potrdili pri nobeni od bolnic iz laparotomijske podskupine.

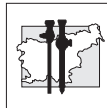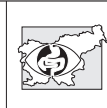
Razpravljanje

Odločitev o vrsti pristopa za primarno kirurško zdravljenje tumorjev jajčnika temelji na predoperacijskem kliničnem pregledu, serumskih vrednostih označevalca Ca 125, z ultrazvočno preiskavo dokazanih znakov malignosti pa tudi želji bolnice po ohranitvi reproduktivne zmožnosti.

Ultrazvočne slike MRJ niso specifične in pogosto pokažejo, da gre za benigne bolezenske spremembe. Rieber et al. so objavili, da transvaginalna ultrazvočna preiskava, slikanje z magnetno resonanco in pozitronska emisijska tomografija pri mejno malignih tumorjih pogosto dajejo lažno negativne rezultate (5). Po drugi strani pa poročajo, da je le manjšina (približno 15 %) ultrazvočno in/ali biokemijsko za maligno bolezen sumljivih tumorjev jajčnika dejansko malignih (6,7). Retrospektivna raziskava je pokazala, da so imele bolnice z MRJ v 49 % normalno raven označevalca Ca 125 v serumu (8), kar diagnosticiranje tumorjev jajčnika dodatno otežuje. V naši raziskavi smo ugotovili, da so bile serumske vrednosti označevalca Ca 125 zvišane pri 47,2 % laparoskopsko obravnavanih bolnic in pri 77,6 % bolnic, obravnavanih z laparotomijo (9).

Laparoskopski pristop je ob upoštevanju standardov varnih kirurških postopkov dodatna varna in minimalno invazivna diagnostična in terapevtska metoda pri obravnavi sumljivih tumorjev jajčnika. Pri pogosto nejasni klinični sliki tumorjev jajčnika tako lahko zagotovimo zgodnje ukrepanje pri morebitnem malignem izvidu oz. preprečimo preveč radikalno zdravljenje v primerih benignih bolezenskih sprememb (6,7).

Podobno kot v svetu se je tudi v naši raziskavi laparoskopska metoda izkazala za učinkovito in primerno metodo obravnave bolnic s tumorji jajčnika (6,7,10,11). Viri iz literature namreč kažejo, da je razpok ciste pogostejši pri laparoskopiji kot pri laparotomiji (2), ocena razširjenosti bolezni boljša pri laparotomiji kot pri laparoskopiji, pregled zgornjega trebuha pa boljši pri laparoskopiji (7), vendar pri enako obsežnem posegu ni razlike v preživetju med bolnicami, obravnavanimi z laparoskopijo, in bolnicami, pri katerih smo izvedli laparotomijo (11).



Za laparotomijo smo se v naši populaciji bolnic odločali predvsem pri starejših bolnicah; na odločitev sta vplivala zlasti povišana vrednost označevalca Ca 125 v serumu (9) in predoperacijski ultrazvočni izvid. Velik delež laparotomij v obravnavi za malignom sumljivih tumorjev jajčnika je vsaj delno posledica desetletnega obdobja, ki smo ga zajeli v analizo. Medtem ko smo laparoskopijo kot diagnostično metodo v ginekologijo uvedli že v 90. letih, pa se je vloga dokončnega kirurškega posega razvijala počasneje. Tako smo v prvih petih letih raziskave (2000–2004) laparoskopsko obravnavali le 10 bolnic z MRJ (26,3 %), v naslednjem petletnem obdobju pa kar 43 bolnic z MRJ (58,9 %). Enako lahko trdimo za takojšnji preklop v laparotomijo, ko dokončnega kirurškega posega nismo opravili laparoskopsko zaradi neskladnosti s priporočili za zdravljenje malignih tumorjev jajčnika. Podobno ugotavljamo za odložene posege; polovico odloženih posegov smo napravili z odprto kirurško metodo, polovico pa laparoskopsko, kar je nedvomno posledica spoznanj o varnosti laparoskopskega terapevtskega pristopa, obenem pa rezultat osvajanja potrebnih kirurških tehnik pri naprednem kirurškem zdravljenju malignih tumorjev jajčnika v desetletnem kirurškem obdobju.

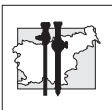
V naši raziskavi je na odločitev za laparoskopijo odločilno vplival podatek o velikosti ciste; pri skoraj 40 % bolnic iz skupine laparoskopsko obravnavanih in le pri 6,9 % bolnic iz skupine obravnavanih z laparotomijo je bila cista manjša ali enaka 5 cm. Maneo je primerjal izid laparoskopije in laparotomije pri zdravljenju MRJ glede na velikost ciste in ugotovil, da lahko ciste, manjše ali enake 5 cm, varno operiramo laparoskopsko (12). Novejše raziskave poročajo, da je laparoskopsko zdravljenje varno tudi pri cistah v velikosti celo do 10 cm (13).

Z raziskavo smo ugotovili, da smo le pri slabi tretjini bolnic iz laparoskopске podskupine odvzeli tkivo za zmrzli rez (ZR), kar utegne predstavljati pomembno diagnostično vrzel pri odločitvi za radikalnost operacije. V 3-mesečnem obdobju po primarnem posegu smo se po pridobitvi dokončnega patohistološkega izvida,

posvetu z bolnico in obravnavi na ginekološko-onkološkem konziliju pri 28 (25,2 %) bolnic odločili za odloženo operacijo; 24 bolnic smo primarno obravnavali z laparoskopijo, 4 bolnice pa z laparotomijo. V določenem številu primerov smo MRJ ob primarni operaciji najverjetneje odkrili naključno ob zdravljenju klinično in biokemijsko za maligno bolezen nesumljivih tumorjev jajčnika. Število odloženih posegov bi verjetno lahko zmanjšali, če bi med primarno operacijo pogosteje izkoristili možnost ZR.

Kljub možnosti ZR pa nam odločitev o radikalnosti zdravljenja dodatno otežuje dejstvo, da je razmejitev med mejno malignim in invazivnim rakom jajčnika pri ZR včasih težavna (14,15). Canis je ugotovil, da je bila natančnost ZR 95,5 % pri benignih tumorjih, 77,8 % pri mejno malignih tumorjih in 75 % pri malignih tumorjih. V omenjeni raziskavi je bila natančnost histološkega izvida ZR večja pri tumorjih, manjših od 10 cm, in pri bolnicah, mlajših od 50 let (16). To je v praksi pomembno predvsem pri mlajših bolnicah, saj se MRJ pogosto pojavlja v obdobju, ko reproduktivni načrti žensk še niso dokončani. Tudi v naši raziskavi smo ugotovili, da sta imeli na odločitev o obsežnosti operacije velik vpliv starost bolnice in želja po ohranitvi reproduktivnih zmožnosti (17,18). Povprečna starost pri laparoskopsko obravnavanih bolnicah je bila namreč 40 let, pri bolnicah, operiranih z laparotomijo, pa 54 let. Tako se lahko pri bolnicah, ki načrtujejo nosečnost, za morebitno bolj radikalno zdravljenje odločimo na podlagi dokončnega patohistološkega izvida in ne izvida ZR. Tudi v naši raziskavi izvid ZR ni predstavljal absolutne indikacije za takojšen preklop v laparotomijo, saj smo možnost ZR izkoristili pri 17 bolnicah iz laparoskopске podskupine, medtem ko je bilo takojšnjih preklopov v laparotomijo 10.

Bolnice smo po primarnem oz. odloženem zdravljenju redno spremljali s kontrolnimi obiski pri operaterju vsaj dvakrat letno in s spremljanjem vrednosti označevalca Ca 125 v serumu ter ultrazvočno preiskavo rodil. Pri sumljivem izvidu ultrazvočne preiskave ali sumljivem biokemijskem izvidu smo bolnico ponovno operirali. Kot ponovitev operacije zaradi suma na ponovitev



bolezni smo opredelili vsak poseg, ki smo ga izvedli eno leto ali kasneje po končanem primarnem oz. odloženem zdravljenju. Za ponovno operacijo smo se odločili pri 6 bolnicah (5,4 %); 5 bolnic smo pred tem zdravili le laparoskopsko. Pri treh od slednjih smo potrdili ponovitev bolezni. Vse tri so bile mlade ženske, povprečna starost je bila 30 let. Ob primarni operaciji smo zaradi načrtovanih nosečnosti cisto enukleirali, pri odloženem posegu pa v 2 primerih napravili laparoskopsko enostransko adnektomijo (12). Večjo pogostost ponovitve bolezni po primarni laparoskopski obravnavi torej lahko pripišemo konzervativnosti postopkov in ne izbiri kirurškega pristopa.

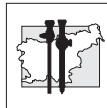
Zaključki

Z raziskavo smo pokazali, da je laparoskopija ob doslednem upoštevanju standardnih laparoskopskih postopkov za malignom sumljivih tumorjev jajčnika učinkovita in primerna metoda obravnave bolnic z MRJ. Z minimalno invazivnim pristopom nam omogoča, da ocenimo vrsto in razširjenost bolezni ter se tako objektivno in utemeljeno odločimo za večjo obsežnost nadaljnjih operativnih postopkov, ne da bi ob tem poslabšali napoved izida bolezni, kar je pomembno zlasti pri bolnicah, ki še želijo ohraniti rodnost.

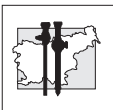
Glede na majhno število raziskav, ki primerjalno obravnavajo laparotomijsko in laparoskopsko obravnavo bolnic z MRJ, so za natančnejšo opredelitev uspešnosti laparoskopije pri zdravljenju te bolezni potrebne dodatne prospektivne raziskave ter dolgoročno sledenje uspešnosti zdravljenja.

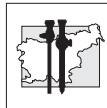
Literatura

1. Chen L, Berek JS. Ovarian tumors of low malignant potential. 2010. Dostopno na: http://www.uptodate.com/contents/ovarian-tumors-of-low-malignant-potential?source=search_result&selectedTitle=3~94
2. Fauvet R, Boccara J, Dufournet C, Poncelet C, Daraï E. Laparoscopic management of borderline ovarian tumors: results of a French multicenter study. *Ann Oncol* 2005; 16(3): 403-10
3. Jung US, Lee JH, Kyung MS, Choi JS. Feasibility and efficacy of laparoscopic management of ovarian cancer. *J Obstet Gynaecol Res* 2009; 35(1): 113-8
4. Colomer AT, Jiménez AM, Bover Barceló MI. Laparoscopic treatment and staging of early ovarian cancer. *J Minim Invasive Gynecol*. 2008;15(4):414-9
5. Rieber A, Nüssle K, Stöhr I, et al. Preoperative diagnosis of ovarian tumors with MR imaging: comparison with transvaginal sonography, positron emission tomography, and histologic findings. *AJR Am J Roentgenol*. 2001; 177(1): 123-9
6. Childers JM, Nasser A, Surwit EA. Laparoscopic management of suspicious adnexal masses. *Am J Obstet Gynecol* 1996; 175: 1451-7
7. Canis M, Pouly JL, Wattiez A, Mage G, Manhes H, Bruhat MA. Laparoscopic management of adnexal masses suspicious at ultrasound. *Obstet Gynecol* 1997; 89(5 Pt 1): 679-83
8. Ochiai K, Shinozaki H, Takada A, Saito M, Hayashi H, Tanaka T. A retrospective study of 1069 epithelial borderline malignancies of the ovary treated in Japan. *Proceedings of the Annual Meeting of the American Society of Clinical Oncology* 1998; 17: A1429
9. Poncelet C, Fauvet R, Yazbeck C, Coutant C, Daraï E. Impact of serum tumor marker determination on the management of women with borderline ovarian tumors: multivariate analysis of a French multicentre study. *Eur J Surg Oncol* 2010; 36(11): 1066-72
10. Jakimovska M, Kobal B, Vrhkar N. The role of laparoscopy in surgical management of ovarian cancer. *Endoscopic Rev* 2009; 14(31): 119-23
11. Brosi N, Deckardt R. Endoscopic surgery in patients with borderline tumor of the ovary: a follow-up study of thirty-five patients. *J Minim Invasive Gynecol* 2007; 14(5): 606-9
12. Maneo A, Vignali M, Chiari S, Colombo A, Mangioni C, Landoni F. Are borderline tumors of the ovary safely treated by laparoscopy? *Gynecol Oncol* 2004; 94(2): 387-92
13. Ødegaard E, Staff AC, Langebrenke A, Engh V, Onsrud M. Surgery of borderline tumors of the ovary: retrospective comparison of short-term outcome after laparoscopy or laparotomy. *Acta Obstet Gynecol Scand* 2007; 86(5): 620-6
14. Tempfer CB, Polterauer S, Bentz EK, Reinthaller A, Hefler LA. Accuracy of intraoperative frozen section analysis in borderline tumors of the ovary: a retrospective analysis of 96 cases and review of the literature. *Gynecol Oncol* 2007; 107(2): 248-52



15. Houck K, Nikrui N, Duska L, Chang Y, Fuller AF, Bell D, Goodman A. Borderline tumors of the ovary: correlation of frozen and permanent histopathologic diagnosis. *Obstet Gynecol* 2000; 95(6 Pt 1): 839-43
16. Canis M, Mashiach R, Wattiez A, et al. Frozen section in laparoscopic management of macroscopically suspicious ovarian masses. *J Am Assoc Gynecol Laparosc* 2004; 11: 365-9
17. Deffieux X, Morice P, Camatte S, Fourchette V, Duvillard P, Castaigne D. Results after laparoscopic management of serous borderline tumor of the ovary with peritoneal implants. *Gynecol Oncol* 2005; 97(1): 84-9
18. Lenhard MS, Mitterer S, Kümper C, et al. Long-term follow-up after ovarian borderline tumor: relapse and survival in a large patient cohort. *Eur J Obstet Gynecol Reprod Biol* 2009; 145(2): 189-94





Laparoskopska kolorektalna kirurgija v splošni bolnišnici Brežice

Laparoscopic colorectal surgery in the Brežice General Hospital

Pero Zanchi, Milan Babić, Jana Orožen, Matjaž Pohar, Nader Beshkouideh, Sebastjan Kavčič

Kirurški oddelek, Splošna bolnišnica Brežice

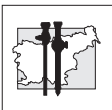
Avtor za dopisovanje (*Correspondence to*):

Jana Orožen, dr. med., Kirurški oddelek, SB Brežice, e-naslov: jana.orozen@gmail.com

Povzetek

Laparoskopski način zdravljenja boleznih debelega črevesja postaja zaradi znanih prednosti vse bolj priljubljen. Študije dokazujejo, da velikost bolnišnice in število kirurgov niso pomembno povezani z incidenco oboperativnih zapletov po laparoskopskih kolektomijah. Na podlagi retrospektivne analize 27 laparoskopskih operacij na debelem črevesju, narejenih med februarjem 2007 in avgustom 2010 v Splošni bolnišnici Brežice smo spremljali rezultate laparoskopskega zdravljenja boleznih kolona v majhni periferni bolnišnici, ugotavljali povezavo med velikostjo bolnišnice in številom kirurgov z incidenco oboperativnih zapletov ter primerjali rezultate z rezultati tujih multicentričnih študij. Beležili smo medoperativne in pooperativne zaplete, ustreznost limfadenektomije in 30-dnevno smrtnost. Rezultati so bili primerljivi z rezultati iz literature: 30-dnevne smrtnosti nismo imeli, vse limfadenektomije so bile zadostne, bolniki so bili v povprečju stari 69 let, povprečno trajanje operacije je bilo 150 min, hospitalizacije pa 8 dni. Imeli smo 2 pooperativna zapleta: absces trebušne stene in pljučnico. Oba smo uspešno ozdravili. Enkrat smo se odločili za konverzijo, šlo je namreč za medoperativno ugotovljeno vraščanje tumorja v sosednje organe. Glede na to, da so naši rezultati podobni kot podatki iz literature, lahko zaključimo, da tudi v naši ustanovi nudimo optimalne možnosti zdravljenja boleznih debelega črevesja po sodobnih metodah, da velikost bolnišnice in število kirurgov nista pomembno povezana z incidenco oboperativnih zapletov po laparoskopskih kolektomijah.

Ključne besede. Laparoskopska kirurgija, kolon, rektum, velikost bolnišnice, število kirurgov.



Abstract

Laparoscopic management of colorectal diseases has been gaining popularity because of its well-known advantages, including less invasiveness, less pain, shorter hospital stay, faster recovery, and smaller operative wound. Studies have shown that hospital size and surgeon volume are not significantly associated with the incidence of severe perioperative complications in patients undergoing laparoscopic colectomy. Based on a retrospective analysis of 27 laparoscopic colorectal operations, performed between February 2007 and August 2010 in the Brežice General Hospital, we analysed the results of laparoscopic management of colon diseases in this small peripheral hospital. The aim of the study was to determine the relationship between the hospital and surgeon volume, and the incidence of severe perioperative complications, and to compare the results with those from a foreign multi-centre study. Intraoperative and postoperative complications, adequacy of lymphadenectomy and 30-day mortality were recorded. The results were comparable to those reported in the literature: 30-day mortality was nil, lymphadenectomy was sufficient in all cases, the average patient age was 69 years, the average duration of operation was 150 min, and the hospital stay was 8 days. There were two postoperative complications (rectus abscess and pneumonia), which were successfully treated. One conversion was required because of a huge tumor growing into adjacent organs that was found intraoperatively. After comparison of our results with those reported in the literature, we can conclude that the hospital in Brežice offers optimal advanced treatment modalities to patients with colon disease. Hospital volume and surgeon volume were not significantly associated with the incidence of perioperative complications following laparoscopic colectomy.

Key words. *Laparoscopic surgery, colon, rectum, hospital volume, surgeon volume.*

Uvod

Debelo črevo in danka sta v zadnjem času poleg kože najpogostejše mesto vznika malignih bolezni. Incidenca raka debelega črevesja in danke se v Sloveniji, podobno kot v Evropi, povečuje pri obeh spolih že od sredine petdesetih let, izraziteje pa zadnjih 20 let.

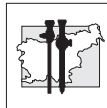
Zdravljenje omenjenih karcinomov je predvsem kirurško. Cilj takšnega zdravljenja je radikalna (R0) resekcija, ki edina nudi možnost ozdravitve. Kadar le-ta ni več mogoča, ima paliativna (R2) resekcija prednost pred neresekcijskimi metodami. Pri kirurškem zdravljenju kolorektalnega karcinoma se morajo upoštevati načela onkološke kirurgije (odstranitev primarnega tumorja z zadostnim varnostnim robom, odstranitev področnih bezgavk z morebitnimi metastazami).

Največ tovrstnih operacij so v obdobju med letoma 2001 in 2005 v Sloveniji naredili v UKC Ljubljana

(34 %), UKC Maribor (17 %) in splošnih bolnišnicah Celje (8 %), Jesenice (7 %), SB Murska Sobota (6 %), Nova Gorica (5 %), Izola (5 %) Novo mesto (5 %). V ostalih slovenskih bolnišnicah je bilo narejenih manj kot 5 % operacij (1).

Laparoskopski način zdravljenja tako benignih kot malignih bolezni debelega črevesja postaja kljub višjim stroškom operacije, daljšemu trajanju samega posega vse pogostejši zaradi prednosti, ki jih prinaša za bolnika. Nekatere študije sicer opisujejo večjo pooperativno smrtnost po laparoskopskih desnih hemikolektomijah v primerjavi s klasičnimi, tudi v kakovosti življenja po obeh posegih naj ne bi bilo razlik (2), vendar se pojavlja vse več prispevkov, ki govorijo v prid laparoskopskemu načinu zdravljenja.

Novembra 2009 narejena multicentrična študija je pokazala, da velikost bolnišnice in število



kirurgov nista pomembno povezana z incidenco oboperativnih zapletov po laparoskopskih kolektomijah. Ob upoštevanju onkoloških načel pri laparoskopskih operacijah kolorektalnih karcinomov niso ugotovili pomembnih razlik v številu oboperativnih zapletov ne glede na to, ali so bili bolniki operirani v področni bolnišnici ali v terciarni ustanovi (3).

Splošna bolnišnica Brežice se z 276 zaposlenimi uvršča med najmanjše slovenske bolnišnice, torej med tiste slovenske bolnišnice, kjer se napravi manj kot 5 % elektivnih operacij karcinomov debelega črevesja in danke.

Na abdominalnem oddelku SB Brežice se ukvarjamo z laparoskopskimi resekcijami kolona in rektuma od leta 2007. Resektat pošljemo na patohistološko preiskavo. Ko prejmemo patohistološki izvid, pošljemo bolnikovo dokumentacijo na Konzilij za tumorje prebavil na Onkološki inštitut.

Med februarjem 2007 in avgustom 2010 smo napravili 27 laparoskopskih kolorektalnih operacij. Bolnike smo vključili v retrospektivno študijo. S študijo smo se želeli prepričati, ali zaključki japonske študije veljajo tudi za našo bolnišnico.

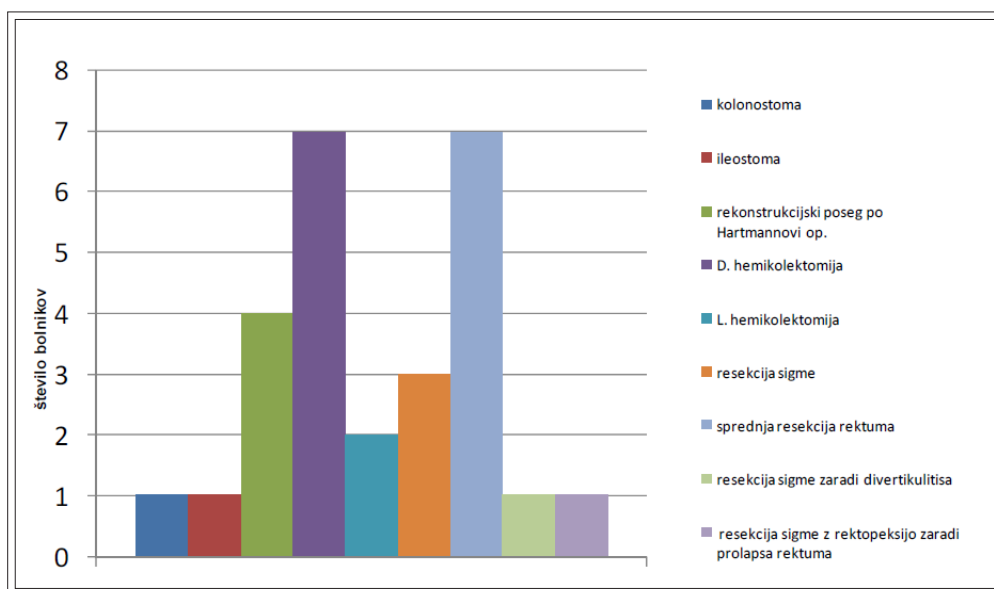
Bolniki in metode

Retrospektivno smo analizirali bolnike, operirane med 1. 2. 2007 in 1. 8. 2010. V tem času je bilo opravljenih 27 laparoskopskih operacij na debelem črevesju, 19 (70,4 %) od teh je bilo karcinomskih.

Enkrat smo se po laparoskopskem začetku odločili za konverzijo, ker je šlo za obsežen tumor sigme, ki je vraščal v sečni mehur. Operacijo smo iz raziskave izločili.

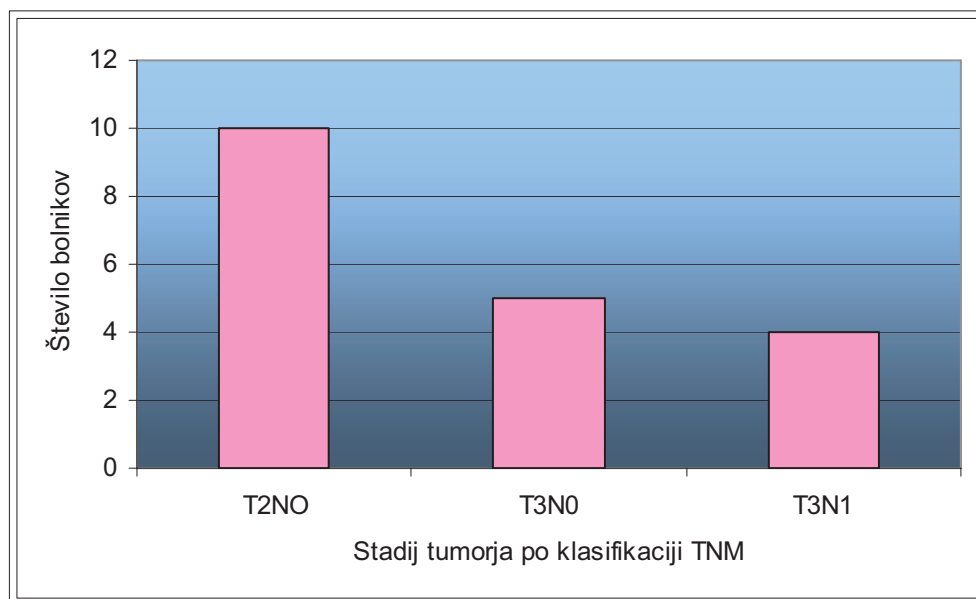
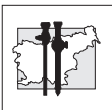
Vse operacije je naredila ista operativna ekipa, ki so jo sestavljali: starejši kirurg, mlajši kirurg in specialist.

Beležili smo medoperativne in pooperativne zaplete, zadostno limfadenektomijo (minimalno 12 bezgavk), 30-dnevno smrtnost.



Slika 1

Število elektivnih laparoskopskih kolorektalnih posegov v SB Brežice med 1.2.2007 in 1.8.2010



Slika 2

Število bolnikov glede na stadij tumorja po klasifikaciji TNM

Rezultati

Z analizo odstranjenih tumorjev smo po prejemu patohistoloških izvidov dobili naslednje rezultate:

- adenoCa stadij I pri 10 bolnikih (52,6 %),
- adenoCa stadij IIA pri 5 bolnikih (26,3 %),
- adenoCa stadij IIIB pri 4 bolnikih (21,1 %).

Najpogosteje so bili tumorji umeščeni na ascendentnem kolonu in rektumu, in sicer v 36,8 %. Na descendentnem kolonu je bil tumor umeščen v 26,3 %, od tega v 10,5 % na lienalni fleksuri in v 15,8 % na sigmi.

Bolniki so bili stari od 55 do 82 let, v povprečju 69 let.

Operacije so v povprečju trajale 150 min, hospitalizacija pa 8 dni.

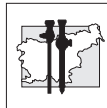
Vse limfadenektomije so bile zadostne. V povprečju smo resecirali 17 bezgavk.

Imeli smo 2 (7,4 %) pooperativna zapleta: 1 (3,7 %) absces trebušne stene in 1 (3,7 %) pljučnico. Oba smo uspešno ozdravili.

Razlog za konverzijo je bilo medoperativno ugotovljeno vraščanje tumorja v sosednje organe. 30-dnevne smrtnosti nismo beležili.

Razpravljanje

Laparoskopski način zdravljenja tako benignih kot malignih bolezni debelega črevesja postaja vse pogostejši. Danes velja za enakovredno možnost tradicionalnim odprtim metodam pri zdravljenju kolorektalnega karcinoma (4). Prednosti, ki jih prinaša laparoskopska kirurgija, (manjša invazivnost laparoskopskega posega, manj bolečin, krajša hospitalizacija, hitrejše okrevanje, manjša operativna rana) predstavljajo velik izziv. Za dobre med- in pooperativne rezultate je potreben ustrezen kader in oprema. Glede na dolgo učno dobo, potrebno za kakovostno izvedbo laparoskopskih operacij, je izkušnost kirurga pomemben dejavnik. Prav pomanjkanje časa je glavna ovira pri osvojitvi laparoskopske kirurške tehnike (5). Daljši operativni čas je neodvisen napovedni dejavnik za število pooperativnih zapletov, nanj pa vplivata umeščenost tumorja in izkušnost operaterja (6). Ob upoštevanju onkoloških načel pri laparoskopskih karcinomskih kolorektalnih operacijah niso ugotovili pomembnih razlik v številu oboperativnih zapletov ne glede na to, ali so bili bolniki



operirani v področni bolnišnici ali v terciarni ustanovi (3). Seveda pa ima laparoskopski način zdravljenja tudi slabosti: tovrstni posegi trajajo dalj časa, v učni dobi je več zapletov, so tudi dražji od klasičnih metod. Daljši operativni čas naj ne bi vplival na oboperativno smrtnost. So pa operacije, ki trajajo več kot 270 minut, povezane z več pooperativnimi zapleti (7). Nekatere študije opisujejo celo večjo pooperativno smrtnost po laparoskopskih desnih hemikolektomijah v primerjavi s klasičnimi, tudi v kakovosti življenja po obeh posegih naj ne bi bilo razlik (2). Spet druge študije pa dokazujejo manjšo smrtnost, nižje stroške, hitrejše pooperativno okrevanje pri bolnikih, uvrščenih v višje skupine ASA (ASA 3 in ASA 4) po laparoskopskih posegih v primerjavi s klasičnimi (8). Incidenca pooperativnega ileusa kot vzroka pooperativne smrtnosti je podobna pri laparoskopskih in odprtih resekcijah (9). Število dehiscenc anastomoz je po laparoskopskih resekcijah podobno kot pri odprtih resekcijah (10).

Japonska multicentrična študija, narejena v 247 bolnišnicah in 1212 bolnikih (45-krat večji vzorec kot v naši bolnišnici) je pokazala, da velikost bolnišnice in število kirurgov nista pomembno povezana z incidenco oboperativnih zapletov po laparoskopskih kolektomijah (3).

Podobna študija je bila napravljena tudi v Braziliji. Med letoma 1992 in 2007 so spremljali 4744 operirancev, starih med 13 in 94 let, 2356 od tega je imelo benigno bolezen, ostali (2387) pa malignom. Imeli so 14,5 % pooperativnih zapletov. Ugotavljali so, da izkušnost kirurga ne vpliva na število pooperativnih zapletov, so pa imeli bolj izkušeni kirurgi manj konverzij (11).

Rezultati študij, narejenih v Litvi in na Danskem, so bili primerljivi: Litvanci so imeli 20,8 % pooperativnih zapletov (12), Danci pa med 20 % (operacije kolona) in 27 % (operacije rektuma) (13). V 43 mesecih je bilo v Splošni bolnišnici Brežice opravljenih 27 laparoskopskih kolorektalnih operacij, 19 od tega je bilo karcinomskih. Bolniki so bili v povprečju stari 69 let. Vse anastomoze, razen ene, so bile narejene staplersko.

Bolnike smo vključili v retrospektivno študijo, v kateri smo beležili med- in pooperativne zaplete, zadostno limfadenektomijo (minimalno 12 bez-

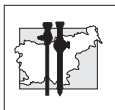
gavk), 30-dnevno smrtnost. Naši rezultati so bili primerljivi z rezultati, objavljenimi v literaturi: delež pooperativnih zapletov je bil 7,4 %, kar je celo manj kot na Danskem in v Litvi. Oboperativne smrtnosti nismo imeli. Prav tako nismo beležili dehiscence anastomoze in pooperativnega ileusa kot vzroka smrti. Vse limfadenektomije so bile zadostne.

Zaključek

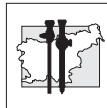
Glede na izkušnje v Splošni bolnišnici Brežice in podatke iz literature lahko zaključimo, da tudi v naši ustanovi nudimo optimalne možnosti zdravljenja bolezni debelega črevesja po sodobnih metodah. Naši rezultati so primerljivi z rezultati japonske in brazilske multicentrične študije: velikost bolnišnice in število kirurgov nista pomembno povezana z incidenco perioperativnih zapletov po laparoskopskih kolektomijah. Število pooperativnih zapletov je bilo celo manjše kot na Danskem in v Litvi, zato lahko zaključimo, da je tak način zdravljenja varen tudi v malih bolnišnicah, če ga izvaja izkušena in uigrana kirurška ekipa.

Literatura

1. Cerar A, Štabuc B, Luzar B. Tumorji debelega črevesa in danke Colorectal Tumours Zbornik predavanj ob XXXIX. memorialnem sestanku profesorja Janeza Plečnika z Naslovom Tumorji debelega črevesja in danke, Dec. 2008: 1-9
2. Braga M, Frasson M, Vignali A, Zuliani W, Di Carlo V. Open right colectomy is still effective compared to laparoscopy, *Annals of Surgery*, Volume 246, Number 6, December 2007
3. Yasunaga H, Matsuyama Y, Ohe K. Effects of hospital and surgeon volumes on operating times, postoperative complications, and length of stay following laparoscopic colectomy; *Surg Today* 2009; 39(11): 955-61
4. Coratti F, Coratti A, Malatesti R. Laparoscopic versus open resection for colorectal cancer: meta-analysis of the chief trials, *G Chir* 2009; 30 (8-9): 377-84
5. Scheer A, Martel G, Moloo H, Sabri E, Poulin EC, Mamazza J, Boushey RP. Laparoscopic



- colon surgery: does operative time matter? *Dis Colon Rectum* 2009; 52(10): 1746-52
6. Bilimoria KY, Bentram DJ, Nalson H, Stryker SJ, Stewart AK, Soper NJ, Russel TR, Ko CY. Use and outcomes of laparoscopic-assisted colectomy for cancer in the United States, *Arch Surg* 2008; 143(9): 832-9
 7. Braga M, Frasson M, Vignali A, Zuliani W, Di Carlo V. Open right colectomy is still effective compared to laparoscopy, *Annals of Surgery*, Volume 246, Number 6, December 2007
 8. Kuwabara K, Matsuda S, Fushimi K, Ishikawa KB, Horiguchi H, Fujimori K. Impact of hospital case volume on the quality of laparoscopic colectomy in Japan, *J Gastrointest Surg* 2009; 13(9): 1619-26
 9. Delaney CP, Marcello PW, Sonoda T. Gastrointestinal recovery after laparoscopic colectomy: results of prospective observational multicenter study, *Surg Endosc* 2009, Aug 18
 10. Gazzaz G, Geisler D, Hill T. Risk of clinical leak after laparoscopic versus open bowel anastomosis, *Surg Endosc* 2010, Aug 24: 1803-903
 11. Maloo H, Haggar F, Martel G, Grimshaw J, Coyle D, Graham ID, Sabri E, Poulin EC, Mamazza J, Balaa FK, Boushey RP. The adoption of laparoscopic colorectal surgery: a national survey of general surgeons, *Can J Surg* 2009; 52 (6): 455-62
 12. Samalavicius NE, Rudinskaite G, Pavalkis D. Laparoscopic surgery for malignancies of colon, rectum, and anus in Lithuania in 2008, *Medicina (Kaunas)* 2009; 45(6): 447-51
 13. Mynster T, Harling H. Laparoscopic surgery for colorectal cancer in Denmark, *Kirurgisk Afdeling K, Bispebjerg Hospital*, Dec.2007



Novi pogledi na mišično relaksacijo pri endoskopskih posegih

Recent views on muscle relaxation during endoscopic procedures

Neva Požar Lukanović¹, Irena Grad¹, Nina Lukanović², Janez Kompan³

¹ Univerzitetni klinični center Ljubljana

² Zdravstveni dom Ljubljana

³ Splošna bolnišnica Slovenj Gradec

Avtor za dopisovanje (*Correspondence to*):

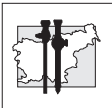
neva.pozar-lukanovic@guest.arnes.si

Povzetek

Pnevmooperitonej pri laparoskopskih operacijah sicer omogoči pregled trebušnih organov in zagotovi prostor za kirurško delo, vendar pa neugodno vpliva na delovanje dihal in obtočil. Zlasti je nevaren čezmeren porast tlaka plina v trebuhu. Eden od vzrokov za porast tlaka je nezadostna relaksiranost mišic trebušne stene in prepone. Zato je potrebno globino živčno-mišičnega bloka (ŽMB) nadzorovati. Klinično primerna metoda je akcelerometrija.

Ob koncu operacije je potrebno ŽMB prekiniti, saj lahko zaostala relaksiranost povzroči hude zaplete. Tradicionalne učinkovine za prekinitev ŽMB so zaviralci encima acetil-holin esteraze (AchE), vendar so razmeroma slabo učinkoviti, ker ne delujejo na izraženi ŽMB, delujejo počasi in imajo neželene stranske učinke. Nov specifični vezalec aminosteroidnih mišičnih relaksantov (MR) sugamadeks je obetajoča učinkovina, ker z njo prekinemo ŽMB hitro, ne glede na njegovo izraženost, in nima neželenih stranskih učinkov. Z uporabo sugamadeksa bomo se lahko zagotovi primerna globina ŽMB za laparoskopske posege brez bojazni pred zaostalo relaksacijo ob koncu operacije.

Ključne besede. Anestezija, laparoskopija, mišična relaksacija.



Abstract

Pneumoperitoneum formation during laparoscopic procedures affords good visibility and enough space for surgery. However, it exerts adverse effects on the patient's respiration and circulation. A special risk is posed by excessive intraabdominal pressure, which may be caused, among other things, by insufficient relaxation of abdominal wall and diaphragm. Therefore, monitoring of the level of neuromuscular block (NMB) is required. Accelerometry is a clinically appropriate method for NMB monitoring. At the end of the operation, NMB must be reversed in order to prevent serious complications that may result from residual relaxation. Traditional drugs for NMB reversal are inhibitors of enzyme acetyl-choline esterase (AChE), which are relatively inefficient. They are slow acting, cause adverse effects and do not act on deep NMB. A specific ligand of aminosteroid muscular relaxants sugammadex is a promising drug, that reverses NMB immediately, regardless of its depth, and has no adverse side-effects. It allows for appropriate NMB depth required for laparoscopic surgery and minimizes the risk of postoperative residual relaxation.

Key words. Anesthesia, laparoscopy, muscular relaxation.

Uvod

Laparoskopski posegi večinoma potekajo z uporabo pnevmoperitoneja, ker na ta način razpremo peritonealno votlino, omogočimo pregled nad trebušnimi organi in prostor za vstavitve kamere, kirurških instrumentov in njihovo gibanje med operacijo. Med posegom je potrebno bolnika skrbno nadzorovati in omogočiti pogoje, da poseg, ki naj bi zmanjšal kirurško poškodbo in povečal korist za bolnika, poteka varno. Pomembna je anesteziologova izbira anestezije, prilagojena bolniku in njegovim spremljajočim boleznim. Prav tako mora izbrati vrsto anestezije, ki bo prilagojena kirurški tehniki in bo omogočila ob varnosti za bolnika tudi najboljše delovne pogoje za kirurga. Pri laparoskopski tehniki operacij je med drugim pomembno vzdrževanje globine živčno-mišičnega bloka (ŽMB), kar ni vedno enostavno. Večkrat je tudi vir različnih pogledov članov operacijskega tima na to, kaj je za bolnika najboljše.

Zapleti zaradi povečanega tlaka v trebušni votlini

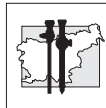
Že pri prvih začetkih laparoskopske kirurgije se je izkazalo, da je uravnavanje primerne tlaka v trebušni votlini ključno za ustvarjanje pogojev za

izvedbo operacije in varnost bolnika. Zapleti so se dogajali pri povišanem tlaku zaradi uhajanja plina v podkožje, mediastinum in med lista plevre. Zaradi pritiska na pljuča je bilo ovirano predihavanje bolnika, zaradi pritiska na velike žile pa so nastajale pomembne hemodinamske spremembe. Prehitro vpihavanje mrzlega plina v trebušno votlino je večkrat povzročilo nenaden razteg peritoneja, hud vagalni dražljaj, ki je sprožil bradikardijo ali celo srčni zastoj. Zato vpihavamo plin v trebušno votlino počasi, tlaki pa so v povprečju nizki, tj. 11–12 mmHg.

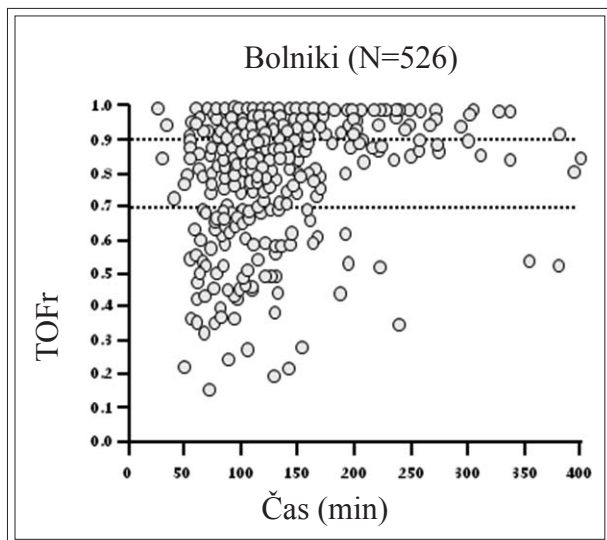
Nenadno povišanje tlaka pa nastane tudi, če se mišičje trebušne stene in dihalne prepone skrči zaradi nezadostne mišične relaksacije. Nezadostna relaksiranost tudi slabi pogoje za operacijo in zato podaljša čas kirurškega dela in trajanje anestezije. Kljub temu pa anesteziolog pogosto ne zagotovi zadostne globine živčno-mišičnega bloka zaradi bojazni pred hudimi zapleti zaradi zaostale relaksacije po operaciji (1,2).

Zapleti zaradi zaostale mišične relaksacije

Trajanje živčno-mišičnega bloka (ŽMB) je nepredvidljivo. Zato ne moremo zanesljivo načrtovati odmerka mišičnega relaksanta (MR),



ki bi do konca operacije izzvenel in omogočil varno delovanje dihal po operaciji.



Slika 1

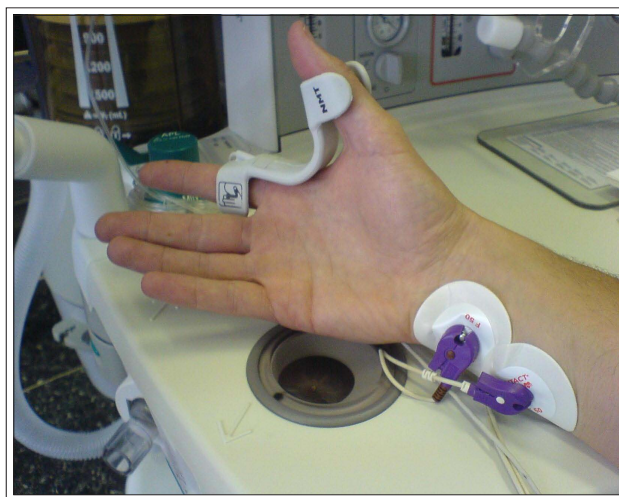
Različno trajanje ŽMB po intubacijskem odmerku mišičnih relaksantov rokuronija, vekuronija, cisatrakurija in atrakurija. (Raziskava Aurora, Schering Plough 2005)

Mnogokrat sta pri plitvem ŽMB ob spontanem dihanju in še intubiranem bolniku dihalni volumen in izločanje CO₂ zadovoljiva. Ko bolnika ekstubiramo, se izrazi slabost drobnih mišic grla in zgornjega dela žrela. Bolnik ne more vzdrževati odprte dihalne poti, ne more dobro požirati ali se odkašljati, zato obstaja nevarnost vdihnenja sline ali želodčne vsebine. Prav tako zaradi nezadostne moči dihalnih mišic ne more razpreti atelektaz v spodnje ležečih, nepredihanih predelih pljuč. Vse to vodi v blažje, v posameznih primerih pa hude dihalne zaplete (hipoksija, t.i. CO₂-koma, potreba po ponovnem intubiranju in intenzivnem zdravljenju, pljučnice), ki ogrožajo bolnika in podaljšajo in podražijo kirurško zdravljenje (2).

Nadzor globine relaksiranosti mišic

Stopnjo mišične relaksacije v kliničnih pogojih merimo z akcelerometrijo. Pri tej metodi preko kožnih elektrod dražimo preiferne motorični živce

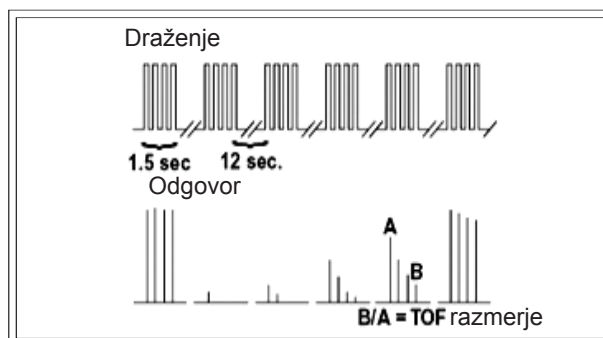
(npr. *n. ulnaris*, *n. peroneus*, *n. oculomotorius*) in merimo pospešitev mišične kontrakcije na odgovarjajoči mišici. Pospešitev mišične kontrakcije odgovarja mišični moči (3).



Slika 2

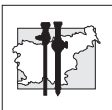
T.i. TOF-nadzor globine živčno-mišičnega bloka

Običajno dražimo živec s 4 zaporednimi el. impulzi (50 mA, 1 Hz), opazujemo zaporedje 4 impulzov (TOF; *angl.* train of four). Nespremenjeni oz. povrnjeni mišični moči sledijo po draženju 4 enako močni odgovori. Če je po koncu operacije razmerje mišične moči med 1. in 4. odgovorom $>0,9$ (TOF-razmerje: TOFr), menimo, da je mišična moč primerna in lahko bolnika varno ekstubiramo.



Slika 3

Prikaz električnega draženja perifernega živca in mišični odgovor. Vir: Viby-Mogensen J. Poglavje 39. Neuromuscular Monitoring. V: Miller's Anesthesia. Philadelphia: Elsevier, 2005: 1551–1569.



Med laparoskopskimi posegi moramo zagotoviti popolno relaksacijo (TOF = 0) in jo vzdrževati do konca operacije. Da bi lahko bolnika varno ekstubirali, pa moramo počakati na izzvenenje MR ali pa uporabiti antagonist MR in ŽMB prekiniti. Čas do spontanega izzvenenja ŽMB je lahko precej dolg, zato takšen pristop ni praktičen. Vendar je tudi prekinitev bloka s trenutno dostopnimi antagonisti zlasti za bolnike s pridruženimi boleznimi lahko tvegana (5).

Zaviralci encima acetil-holin esteraze

Trenutno uporabljamo za prekinitev ŽMB zaviralce encima acetil-holin esteraze (AChE). Le-ti v motorični špranji povečujejo koncentracijo acetil-holina (ACh), ki je naravni prenašalec živčnega dražljaja. Živčni dražljaj sproži izločanje ACh iz živčnega končiča. ACh se veže na receptor na motorični ploščici in sproži akcijski potencial in skrčitev mišice.

Kadar so na receptorje vezane molekule MR, z zaviranjem AChE povečamo koncentracijo ACh v motorični špranji, ki nato izrine MR iz receptorja in omogoči ponovno skrčitev mišice.

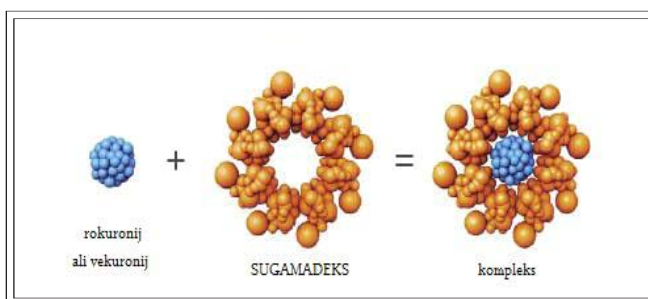
Vendar je ACh tudi naravni prenašalec parasimpatičnega vegetativnega živčnega sistema. Zato povečana koncentracija ACh lahko povzroči draženje organov, ki jih oživčuje *n. vagus*. Stranski učinki zaviralcev AChE so zato bradikardija, srčni zastoj, bronhospazem, slinjenje, slabost in bruhanje, krči v trebuhu, zastajanje urina (6,7,8). Te neželene učinke blažimo s sočasnim dajanjem zaviralcev holinergičnih receptorjev (npr. z atropinom), ki pa imajo tudi neželene stranske učinke (tahikardija, suhe sluznice, moten vid, hiperpireksija).

Z zaviralci AChE lahko prekinemo zmeren ŽMB (TOF = 2), ne pa globokega bloka. Tudi v tem primeru traja 15–20 min, da dosežemo TOFr 0,9, ki je merilo za varno ekstubiranje (6,7).

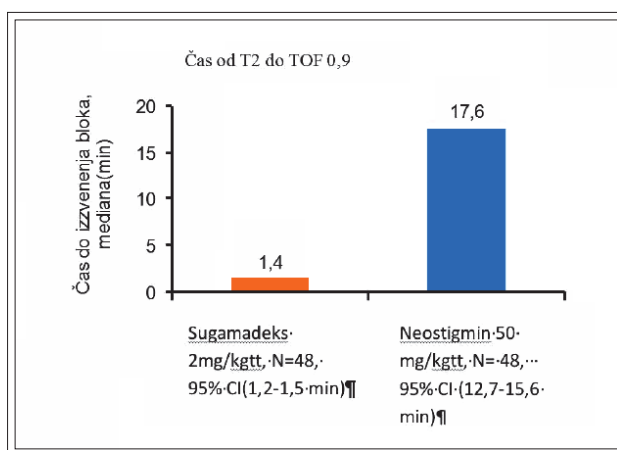
Ker doslej nismo imeli učinkovitega načina za prekinitev ŽMB, se večkrat zgodi, da je ŽMB med operacijo plitek, zlasti proti koncu operacije.

Specifični vezalec aminosteroidnih MR

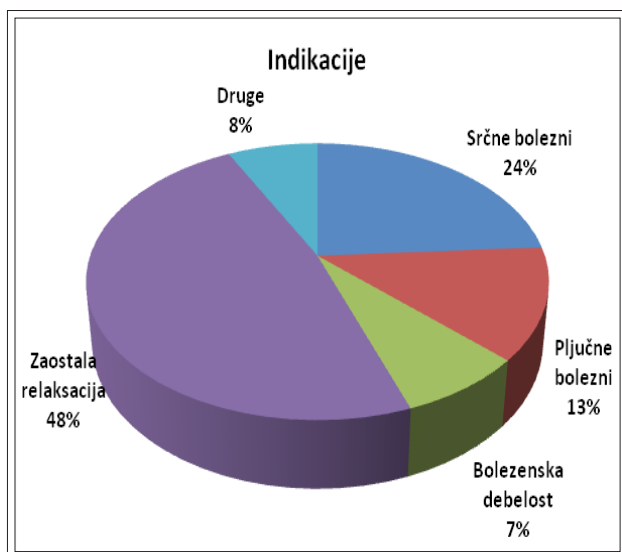
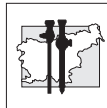
Nov specifični vezalec aminosteroidnih MR (vekuronija in rokuronija) je sugamadeks. Po kemijski sestavi je prilagojena ciklodekstrinska molekula, ki je navzven hidrofilna in ima lipo-filno notranjost. V notranjost molekule se z van der Waalsovimi silami vežejo molekule rokuronija in (z nekoliko manjšo afiniteto) vekuronija, ki ju kot MR zdaj najpogosteje uporabljamo. Kompleks MR-sugamadeks je neaktiven in se v približno 3 urah odstrani nespremenjen preko ledvic.



Slika 4
Prikaz vezave aminosteroidnih mišičnih relaksantov na sugamadeks

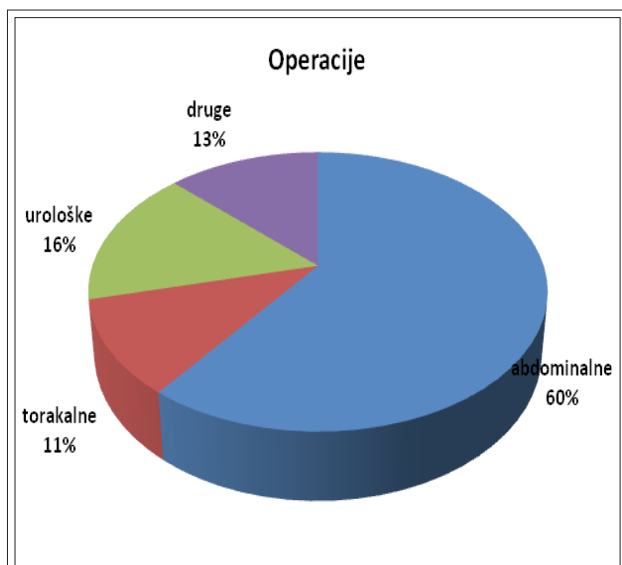


Slika 5
Prikaz časa od dajanja zaviralca AChE neostigmina in sugamadeksa do prekinitve živčno-mišičnega bloka do vrednosti TOFr 0,9 (Raziskava Aurora, Schering-Plough, 2005)



Slika 6

Delež indikacij za uporabo sugamadeksa v UKC Ljubljana (N=130)



Slika 7

Delež operacij, pri katerih smo uporabili sugamadeks v UKC Ljubljana (N=130)

Ko se koncentracija MR v plazmi zmanjša, se zaradi razlike koncentracij zmanjša tudi v motorični špranji in ŽMB izzveni v 1–2 min. Ker mehanizem delovanja ni kompetitivna inhibicija kot pri posrednih antagonistih (zaviralcih AchE), lahko odmerek sugamadeksa prilagajamo globini ŽMB. Tako prekinemo v nekaj minutah tudi globok ŽMB (9).

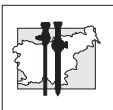
Na Kliničnem oddelku za anesteziologijo in intenzivno terapijo operativnih strok UKC Ljubljana smo prvih 6 mesecev po uvedbi sugamadeksa (maj 2009) spremljali njegov učinek, da bi si pridobili izkušnje in ugotovili morebitne neželene stranske učinke.

Neželenih stranskih učinkov do sedaj nismo ugotavljali. S sugamadeksom smo učinkovito in hitro prekinili ŽMB tudi, če je bil ob koncu operacije še globok (TOF=0). Menimo, da bo uporaba sugamadeksa omogočila vzdrževanje primerne globine ŽMB med laparoskopskimi posegi in s tem pripomogla k varnem poteku operacije in zburanju iz anestezije brez zapletov zaradi zaostale relaksacije.

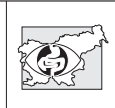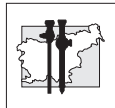Opomba: Pri objavi članka je s pripravo literature pripomogla družba Merck Sharp & Dohme, d.o.o.. Avtorica je z družbo Merck Sharp & Dohme, d.o.o. na temo mišične relaksacije sodelovala tudi kot predavateljica.

Literatura

- Jansen F W, Kapiteyn K, Trimbo-Kemper T, Hermans J, Trimbo J B. Complications of laparoscopy: a prospective multicentre observational study. *Br J Obstet Gynecol* (1997); 104: 595–600
- Spindler Vesel A, Požar Lukanović N. Anestezija za endoskopske posege. V: *Kontinuirano podiplomsko izobraževanje iz anesteziologije (CME)*, 19. tečaj CEEA, Ljubljana 2011, 95-108
- Morgan GE, Mikhail MS, Murray MJ, eds. *Clinical anesthesiology*, Fourth edition, McGraw-Hill Companies Inc. 2006 Neuromuscular blocking agents. 205-26
- White PF, Tufanogullari B, Sacan O, Pavlin EG, Viegas OJ, Minkowitz HS, Hudson ME. The effect of residual neuromuscular blockade on the speed of reversal with sugammadex. *Anesth Analg.* 2009; 108(3): 702-3
- Kopman AF, Eikermann M. Antagonism of non-depolarising neuromuscular block: current practice. *Anaesthesia* 2009; 64 Suppl 1: 22-30
- Pratt CI. Bronchospasm after neostigmine. *European journal of Anaesthesia* 1988; 43: 248.
- Sprague DH. Severe bradycardia after neostigmine in a patient taking propranolol to control paroxysmal atrial tachycardia. *Anaesthesiology* 1975; 42: 208-10



8. Beebe DS, Shumway SJ, Maddock R. Sinus arrest after intravenous neostigmine in two heart transplant recipients. *Anesthesia and analgesia* 1994; 76: 779-82
9. Jones KR, Caldwell JE, BrullSJ, Soto RG. Reversal of profound rocuronium-induced blockade with sugamadex. *Anesthesiology*, Vol. 109 No.5 November 2008



Vpliv položaja bolnika in pnevmoperitoneja na oskrbo možganov s kisikom. Prikaz primera.

Impact of the patient's body position and pneumoperitoneum on cerebral saturation – a case report

Marko Malivojević, Alenka Spindler Vesel, Neva Požar Lukanović

Klinični oddelek za anesteziologijo in intenzivno terapijo operativnih strok,
Univerzitetni klinični center Ljubljana

Avtor za dopisovanje (*Correspondence to*):

Marko Malivojević, dr.med., specializant anesteziologije, e-naslov: marko8988@yahoo.com

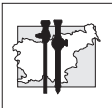
Povzetek

Položaj bolnikov in pnevmoperitonej pri laparoskopskih operacijah vplivata na vrednosti krvnega tlaka in na pretok krvi v možganih, še posebej kadar so vrednosti krvnega tlaka zunaj fizioloških meja. Ustreznost pretoka v možganih ocenjujemo z infrardečo spektroskopijo (NIRS, *angl.* near infrared spectroscopy).

S to metodo merimo nasičenost hemoglobina v možganih s kisikom. Kadar so vrednosti nižje od 40, je dotok kisika v možgane premajhen.

V naši raziskavi smo želeli izvedeti, ali pnevmoperitonej in sočasni nagibi telesa na noge oz. na glavo ogrozijo oskrbo možganov s kisikom.

Ključne besede. Regionalna nasičenost možganov s kisikom, infrardeča spektroskopija, vpliv sprememb položaja in pnevmoperitoneja na regionalno nasičenost možganov s kisikom.



Abstract

The patient's body position and pneumoperitoneum during laparoscopic surgery have impact on arterial pressure and cerebral perfusion, especially when arterial pressure is not within physiological limits. Cerebral perfusion can be assessed by near infrared spectroscopy (NIRS), a method used to assess cerebral oxygen saturation. Cerebral perfusion is considered insufficient in patients with saturation levels lower than 40. The aim of the study was to determine the effect of pneumoperitoneum formation and extreme tilting of the body on regional cerebral oxygen saturation.

Key words. *Regional cerebral oxygen saturation, NIRS-near infrared spectroscopy, the effect of body tilting and pneumoperitoneum on regional cerebral oxygen saturation.*

Uvod

Pri laparoskopskih resekcijah črevesa lahko pnevmoperitonej in spremembe položaja telesa značilno vplivajo na pretok krvi v možganih oz. na področno nasičenost krvi v možganih s kisikom.

Da bi ugotovili, ali pri bolnikih pride do pomembnih sprememb v nasičenosti s kisikom pri laparoskopskih resekcijah črevesa, smo uporabili infrardečo spektroskopijo (NIRS, *angl.* near infrared spectroscopy). NIRS je spektroskopska metoda, podobna pulzni oksimetriji, poznana od 1977, in je že šesta generacija v tehnološkem razvoju infrardeče spektroskopije. S sistemom NIRS merimo nasičenost hemoglobina s kisikom ter posredno ocenjujemo prekrvitev v možganih po sistemu predeterminiranih algoritmov (1).

Zgodnja zaznava zmanjšane oksigenacije možganov je pomembna zaradi preprečevanja posledic pri bolnikih z okvarjenim samouravnavanjem prekrvitve možganov. Pri teh bolnikih obstaja pomembno tveganje za nastanek pooperativnih kognitivnih motenj (2,3).

Spremembe zaradi nagibanja telesa

Nizka litotomijska lega in trendelenburgova lega povzročata spremembe v porazdelitvi volumna krvi, pritisk na prepono, zmanjšata popustljivost pljuč, zmanjšata prostornino pljuč in sprožita hipoksemijo ter ustvarjata možnost zatekanja želodčne vsebine v pljuča.

Zaradi oviranega možganskega venskega odtoka se zviša možganski venski tlak, znotrajlobanjski tlak, znižan pa možganski pretok krvi (4-6).

Spremembe zaradi pnevmoperitoneja

Pritisk na velike trebušne vene zmanjša dotok krvi v srce in povzroči kompleksen hemodinamski odgovor.

Zaradi pritiska na prepono se zmanjša vitalna kapaciteta in funkcionalna rezidualna kapaciteta pljuč. Zviša se tlak v prsni votlini, ob tem pa nastajajo atelektaze.

Absorpcija ogljikovega dioksida povzroča povečane vrednosti delnega tlaka CO₂ v krvi.

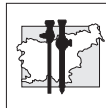
Spremembe položaja pljuč povzročajo spreminjanje v prekrvljenosti in razmerju med ventilacijo in perfuzijo. To povzroča arterijsko-venski obvod in zmanjšanje nasičenosti krvi s kisikom (6).

Material in metode

Metodo smo uporabili pri 2 bolnicah, pri katerih je bila načrtovana laparoskopska resekcija črevesja. Ena bolnica je imela spremljajočo kardiovaskularno bolezen, druga pa je bila brez spremljajočih bolezni.

V raziskavi smo uporabili sistem optične spektroskopije tkiva (Somanetics INVOS; *angl.* In-Vivo Optical Spectroscopy), ki deluje na osnovi NIRS.

Sistem sestavljajo: 2 elektrodi, pretvornik optičnih impulzov v električne, procesor ter monitor. Elektrodi nalepimo na čelo levo in desno simetrično. Ti dve elektrodi zaznavata spremembe nasičenosti s kisikom oz. pretok krvi v povirju *a.cerebri anterior* in *a.cerebri mediae*, oz. nasičenost hemoglobina s kisikom v stičnem področju med arterijskim in venskim sistemom, kjer prevladuje venski pretok krvi.



Med operacijo smo rutinsko spremljali krvni tlak, ki smo ga merili neinvazivno na 5 min. Prav tako smo spremljali aktivnost možganske skorje (BIS; bispektralna analiza) in na ta način ocenjevali primernost globine anestezije. Za kirurško anestezijo so primerne vrednosti BIS med 40 in 60. Meritve smo izvajali neprekinjeno v celotnem poteku operacij.

Rezultati

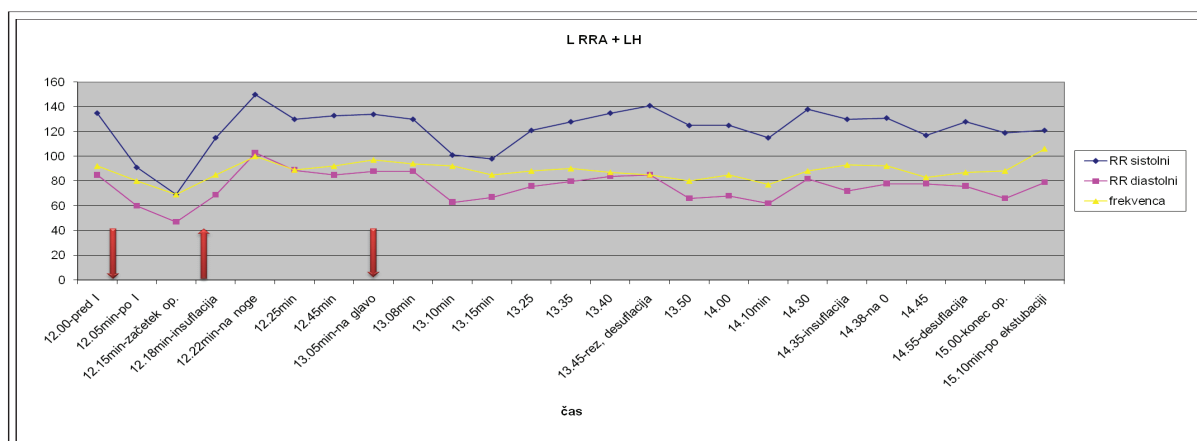
Bolnici s spremljajočo srčno-žilno in dihalno patologijo (61 let), tj. s kronično obstruktivno

boleznijo pljuč, hiperlipidemijo in čezmerno telesno težo, je bil laparoskopsko odstranjen malignom rektosigme.

Bolnici, ki je bila brez spremljajočih bolezni (67 let) je bil laparoskopsko odstranjen malignom na jetrni fleksuri debelega črevesja.

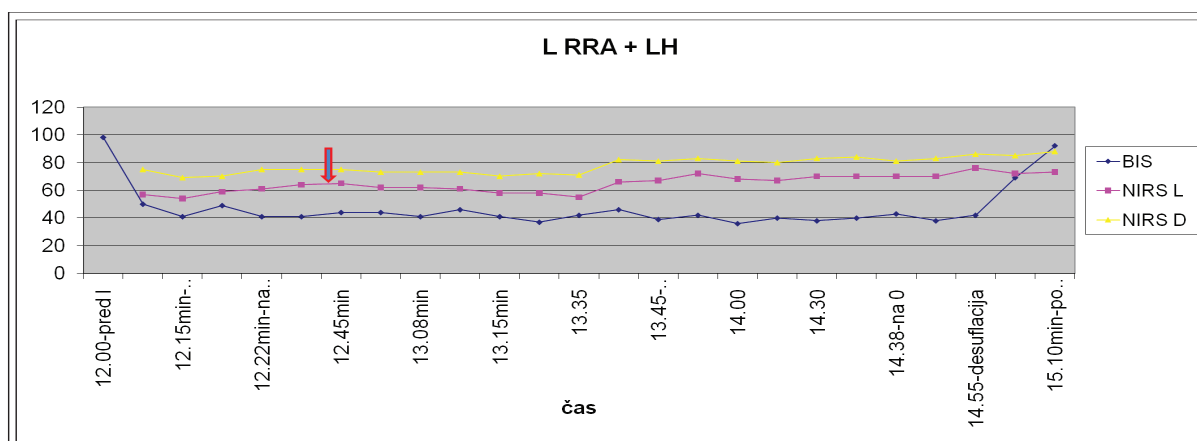
Spreminjanje položaja telesa in pnevmoperitonej sta vplivala na krvni tlak in hitrost srčnega utripa, ne pa na NIRS.

Hemodinamske spremembe so bile bolj izrazite pri bolnici s pridruženimi boleznimi.



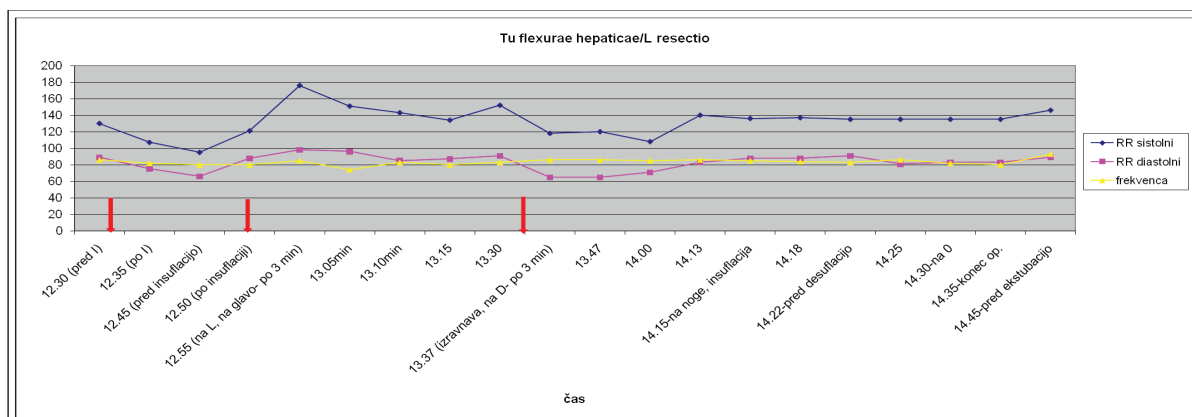
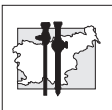
Slika 1

Diagram sistolnega in diastolnega krvnega tlaka pri bolnici s spremljajočo srčno-žilno boleznijo.



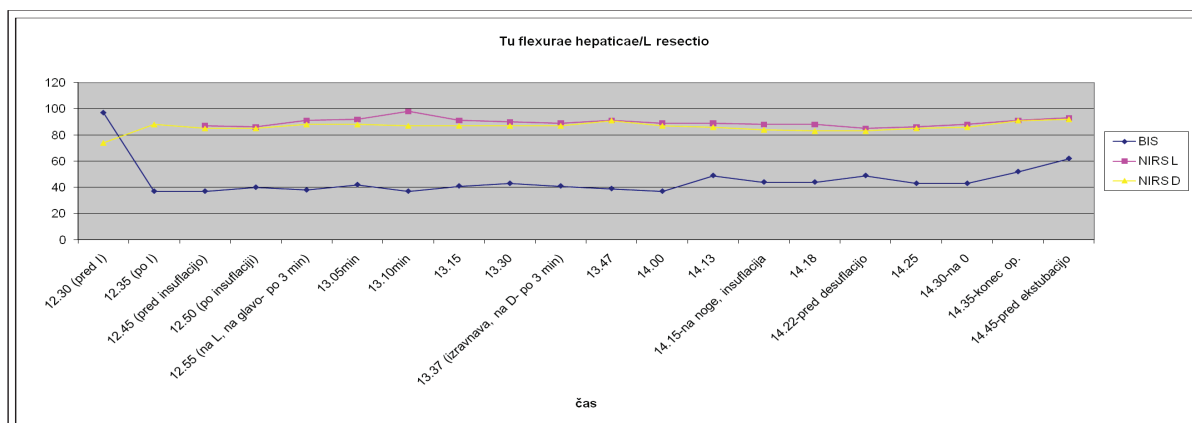
Slika 2

Diagram tlaka BIS in NIRS pri bolnici s spremljajočo srčno-žilno boleznijo.



Slika 3

Diagram sistolnega in diastolnega krvnega tlaka pri bolnici brez spremljajočih srčno-žilnih bolezni.



Slika 4

Diagram tlaka BIS in NIRS pri bolnici brez spremljajočih srčno-žilnih bolezni.

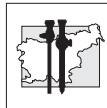
Razpravljanje

Pri nobeni od obeh bolnici nismo opazili pomembnih sprememb v vrednostih NIRS. Tudi pri bolnici s soobolevnostjo je bilo samouravnavanje pretoka krvi v možganih očitno še zadostno tako, da spremembe zaradi pnevmoperitoneja in nagibanja telesa niso povzročile znižanja vrednosti NIRS. Za ugotavljanje pomena opazovanja NIRS pri laparoskopskih resekcijah črevesa bodo potrebne nadaljnje raziskave na večjem številu bolnikov.

Zaključek

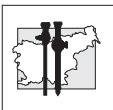
NIRS je metoda, primerna predvsem za bolnike, pri katerih se pričakuje zmanjšana prekrvitev možganov zaradi prej obstoječih motenj prekrvitve možganov, ki bi se še lahko poslabšala s spremembami zaradi pnevmoperitoneja in nagibanja telesa.

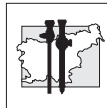
S pomočjo NIRS lahko zaznavamo spremembe v oksigenaciji možganov ter pravočasno ukrepamo (7) zato, da bi preprečili nastanek oz. poslabšanje pooperativnih kognitivnih motenj (3,8-10).



Literatura

1. Casati A, Spreafico E, Putzu M, Fanelli G. New technology for noninvasive brain monitoring: continuous cerebral oximetry. *Minerva Anestesiol* 2006;72 (7-8): 605-25. Review.
2. Monk TG, Weldon C, Weldon JE, van der Aa MT. Cerebral oxygen desaturations are associated with postoperative cognitive dysfunction in elderly patients. *Anesthesiology* 2002; 96: A40 *
3. Monk TG, Reno KA, Olsen DC, Koney-Laryea D. Postoperative cognitive dysfunction is associated with cerebral oxygen desaturations. *Anesthesiology* 2000; 93: A167 *
4. Kurukahvecioglu O, Sare M, Karamercan A, Gunaydin B, Anadol Z, Tezel E. Intermittent pneumatic sequential compression of the lower extremities restores the cerebral oxygen saturation during laparoscopic cholecystectomy. *Surg Endosc* 2008; 22(4): 907-11
5. Gipson CL, Johnson GA, Fisher R, Stewart A, Giles G, Johnson JO, Tobias JD. Changes in cerebral oximetry during peritoneal insufflation for laparoscopic procedures. *Journal of Minimal Access Surgery* 2006; 2(2): 67-72
6. Spindler Vesel A, Požar Lukanović N. Anestezija za endoskopske operacije. In: Paver Eržen V ed. *Podiplomsko izobraževanje iz anesteziologije* 19. Tečaj, Ljubljana 2011, 95-107
7. Edmonds, Jr HL. Detection and treatment of cerebral hypoxia key to avoiding intraoperative brain injuries. *Anesthesia Patient Safety Foundation Newsletter* 1999; 14: 25-32
8. Green DW. A retrospective study of changes in cerebral oxygenation using a cerebral oximeter in older patients undergoing prolonged major abdominal surgery. *Eur J Anaesthesiol* 2007; 24(3): 230-4
9. Danelli G, Nuzzi M, Mentegazzi F, Torri G, Martani C, Spreafico E, Fierro G, Pugliese F, De Cosmo G, Aceto P, Servillo G, Monaco F. Monitoring cerebral oxygen saturation in elderly patients undergoing general abdominal surgery: a prospective cohort study. *Eur J Anaesthesiol.* 2007; 24(1): 59-65
10. Casati A, Fanelli G, Pietropaoli P, Proietti R, Tufano R, Danelli G, Fierro G, De Cosmo G, Servillo G. Continuous monitoring of cerebral oxygen saturation in elderly patients undergoing major abdominal surgery minimizes brain exposure to potential hypoxia. *Anesth Analg* 2005; 101(3): 740-7





Primerjava učinkovitosti analgezije s PCEA, PCA ter 5-odstotnim lidokainskim obližem pri laparoskopskih resekcijah črevesa

A comparison of efficiency of PCEA, PCA and lidocaine patch 5% analgesia in laparoscopic colorectal surgery

Alenka Spindler Vesel, Katja Režonja, Ajša Repar,
Neva Požar Lukanović

Klinični oddelek za anesteziologijo in intenzivno terapijo operativnih strok,
Univerzitetni klinični center Ljubljana

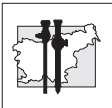
Avtor za dopisovanje (*Correspondence to*):
alenka.spindler@guest.arnes.si

Povzetek

Izhodišča. Pri laparoskopskih resekcijah črevesa lahko bolečino lajšamo s torakalno epiduralno analgezijo (TEA). Ker gre za manj invaziven poseg, je smiselno uporabiti tudi manj invaziven način lajšanja bolečine, npr. intravensko dajanje opioidov. Skupni odmerek opioidov lahko zmanjšamo z lepljenjem lidokainskega obliža ob kirurško rano.

Namen raziskave je bil primerjati uspešnost lajšanja pooperativne bolečine pri laparoskopskih resekcijah črevesa s TEA ter z neprekinjeno intravensko infuzijo piritramida s pomočjo črpalk, ki so jih bolniki urejali sami (PCA; *angl.* patient controlled analgesia), samostojno in v kombinaciji s 5-odstotnim lidokainskim obližem ob rani.

Metode. V prospektivno raziskavo smo vključili 39 bolnikov, starejših od 18 let, razvrščenih po klasifikaciji ameriškega združenja anesteziologov (ASA; *angl.* American Society of Anesthesiologists) v skupine I–III, pri katerih je bila načrtovana laparoskopska resekcija črevesa. Bolnike smo naključno razdelili v tri skupine. V skupino 1 je bilo vključenih 13 bolnikov z epiduralno analgezijo (PCEA; *angl.* patient controlled epidural analgesia), v skupini 2 je bilo 13 bolnikov s analgezijo PCA, v skupini 3 pa 13 bolnikov, ki so dobivali piritramid s PCA in so imeli 5-odstotnilidokainski obliž ob rani. Pooperativno analgezijo smo spremljali z oceno vizualne analogne skale (VAS) na 6 ur. Porabo piritramida smo spremljali v zbujevalnici in na oddelku za intenzivno nego na dan operacije ter še naslednja dva dni.



Rezultati. Med skupinami nismo našli statistično pomembnih razlik v demografskih podatkih in vrednostih VAS. Prvi dan po operaciji je bila pri bolnikih iz skupine 3 manjša poraba piritramida kot v skupini 2 ($p = 0,05$).

Zaključek. S 5.odstotnim lidokainskim obližem ob rani lahko enako uspešno lajšamo pooperativno bolečino po laparoskopskih resekcijah črevesa kot samo z infuzijo piritramida po PCA, ob tem pa zmanjšamo porabo piritramida. S tem zmanjšamo tveganje za nastanek morebitnih zapletov, povezanih z uporabo močnih opioidov.

Ključne besede. Laparoskopija, pooperativna topična analgezija.

Abstract

Background. Postoperative pain in patients undergoing laparoscopic colorectal surgery can be relieved by thoracic epidural analgesia (TEA). Since the laparoscopic procedure is less invasive, it is judicious to use a less invasive analgesia, such as intravenous opioids. Consumption of opioids can be reduced by applying a lidocaine patch to the wound site.

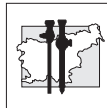
The aim of this study was to compare the efficiency of postoperative pain relief provided with TEA and with infusion of piritramide (patient controlled analgesia, PCA), alone or combined with a lidocaine patch 5% applied to the wound site.

Methods. We studied prospectively 39 patients older than 18 years, ASA (American Society of Anesthesiologists, ASA) I-III, who were scheduled for elective colorectal surgery. The patients were randomly divided into three groups, as follows: group 1 ($N=13$) received patient controlled epidural analgesia (PCEA), group 2 ($N=13$) received a continuous infusion of piritramide (PCA), and group 3 ($N=13$) had PCA and a lidocaine patch 5% applied to the wound site. Postoperative analgesia was recorded every six hours, and postoperative pain scores were measured on a visual analogue scale (VAS). Piritramide consumption on the day of surgery and during the first two postoperative days was recorded both in the recovery room and on the intensive care ward.

Results. In the period studied, no statistically significant differences in demographic data and VAS were found between the groups. On the first postoperative day, patients in group 3 needed less piritramide than those in group 2 ($p = 0.05$).

Conclusions. A lidocaine patch 5% applied to the wound site reduces piritramide consumption for postoperative pain relief in patients undergoing laparoscopic colorectal surgery, and decreases the risk of complications associated with strong opioids.

Key words. Laparoscopy, postoperative topic analgesia.



Uvod

V pooperativnem obdobju po laparoskopskih resekcijah črevesa lahko bolečino lajšamo s torakalno epiduralno analgezijo (TEA) (1). Ker pa je laparoskopski poseg manj invaziven, je smiselno uporabiti tudi manj invaziven način lajšanja bolečin, kot je intravensko dajanje opioidov, še posebno v primerih, ko vstavev epiduralnega katetra ni mogoča ali ko ga bolniki zavračajo (2-4). Vendar je uporaba opioidov povezana s številnimi neželenimi stranskimi učinki (upočasnitev peristaltike, slabost, depresija dihanja, zastajanje urina). 5-odstotni lidokainski obliži se uporabljajo za topično blažitev bolečine. Ugotoviti smo želeli, ali lahko z lepljenjem lidokainskih obližev ob rano zmanjšamo porabo močnih opioidov.

Namen raziskave je bil oceniti in primerjati uspešnost lajšanja pooperativne bolečine pri laparoskopskih resekcijah črevesa s TEA, z neprekinjeno intravensko infuzijo piritramida s pomočjo črpalk, ki so jih bolniki urejali sami (PCA; *angl.* patient controlled analgesia), in s PCA v kombinaciji s 5-odstotnim lidokainskim obližem.

Metode

V prospektivno raziskavo smo vključili 39 bolnikov, starejših od 18 let, razvrščenih po klasifikaciji ameriškega združenja anesteziologov (ASA; *angl.* American Society of Anesthesiologists) v skupine I-III, pri katerih je bila načrtovana laparoskopska resekcija črevesa.

Pred začetkom operacije smo bolnike naključno razdelili v 3 skupine. V skupino 1 je bilo vključenih 13 bolnikov, ki so za pooperativno lajšanje bolečine dobivali neprekinjeno epiduralno mešanico s PCEA (PCEA; *angl.* patient controlled epidural analgesia). V skupini 2 je bilo 13 bolnikov, ki so dobivali analgezijo s PCA. V skupini 3 pa je bilo 13 bolnikov, ki so dobivali piritramid s PCA in so imeli 5-odstotni lidokainski obliž ob rani.

Po vzpostavitvi intravenske poti smo bolnike pomirili z midazolamom (1-2 mg). Bolnikom iz skupine 1 smo pred operacijo vstavili epiduralni kateter v višini Th 7-8.

Sicer je bila anestezija pri vseh bolnikih enaka.

Indukcija v splošno anestezijo je potekala s propofolom (1-2 mg/kg) ali z etomidatom (0,2 mg/kg), s fentanilom (3-5 µg/kg) in z vekuronijem (0,1 mg/kg) oz. z rokuronijem (0,6 mg/kg). Bolnike smo intubirali, vstavili smo nosno-žrelno cevko in urinski kateter. Splošno anestezijo smo vzdrževali s sevofluranom (MAC 1) in z mešanico zraka/kisika (FiO₂ 0,40).

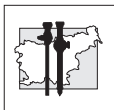
Spremljali smo mišično relaksacijo in po potrebi dodajali vekuronij (2-4mg) oz. rokuronij (10-20 mg). Vsi bolniki so med operacijo dobili antiemetik (granisetron 1 mg).

Bolnikom iz skupine 1 smo po intubaciji dodali odmerek levobupivakaina (od 0,25-0,75 %) epiduralno, pri čemer je bil odmerek prilagojen bolnikovi višini, starosti in splošnemu zdravstvenemu stanju.

Bolnikom v skupini 1 je že med posegom začela teči analgetska mešanica s PCEA (200 ml 0,125% levobupivakaina, 4 mg morfija, 0,075 mg klonidina; hitrost infuzije 5 ml/h, enkratni odmerek 5 ml, čas zaklepa 30 minut). Bolnikom v skupinah 2 in 3 smo analgezijo nastavili ob koncu operacije. Bolnikom v skupini 2 smo priključili analgetsko raztopino s PCA (45 mg piritramida do 90 ml fiziološke raztopine; hitrost infuzije 1,5 mg/h, enkratni odmerek 1,5-2 mg, čas zaklepa 30 minut), bolnikom v skupini 3 pa smo poleg PCA (45 mg piritramida do 90 ml fiziološke raztopine; hitrost infuzije 0,5 mg/h, enkratni odmerek 1,5 mg, čas zaklepa 20 minut) po končani operaciji nalepili še 5-odstotni lidokainski obliž ob rano. Obliž so po 12 urah odstranili in ga po 12-urnem odmoru ponovno nalepili za 12 ur.

Bolniki iz vseh treh skupin so po potrebi dobili še antiemetik (granisetron 1 mg)/12 ur intravensko in metamizol 30 mg/kg (največ 2,5 g)/12 ur intravensko. Bolniki so lahko dobili piritramid 3 mg intravensko po potrebi ter v skupini 1 še antihistaminik (klemastinum 2 mg)/12 ur intravensko ob srbenju ali urtiki.

Pooperativno analgezijo smo spremljali z oceno VAS na vsakih 6 ur. Porabo piritramida smo spremljali že v zbujevalnici ter nato na oddelku za intenzivno nego na dan operacije in še naslednja dva pooperativna dneva.



Opazovali smo tudi čas do prve defekacije in trajanje zdravljenja v bolnišnici.

Normalnost porazdelitve spremenljivk smo ugotavljali s testom Kolmogorov-Smirnov. Za ugotavljanje razlik med skupinami smo uporabili Mann-Whitneyev U-test pri zveznih spremenljivkah in test hi-kvadrat pri atributivnih spremenljivkah. Pri preizkušanju hipotez smo za statistično značilne upoštevali vrednosti $p < 0,05$. Statistične izračune smo opravili s programskim paketom SPSS 10.0 for Windows (SPSS Inc., Chicago, Illinois) (5,6).

Rezultati

Demografske značilnosti bolnikov so prikazane v Razpredelnici 1. Razlik v demografskih podatkih med skupinami nismo ugotavljali.

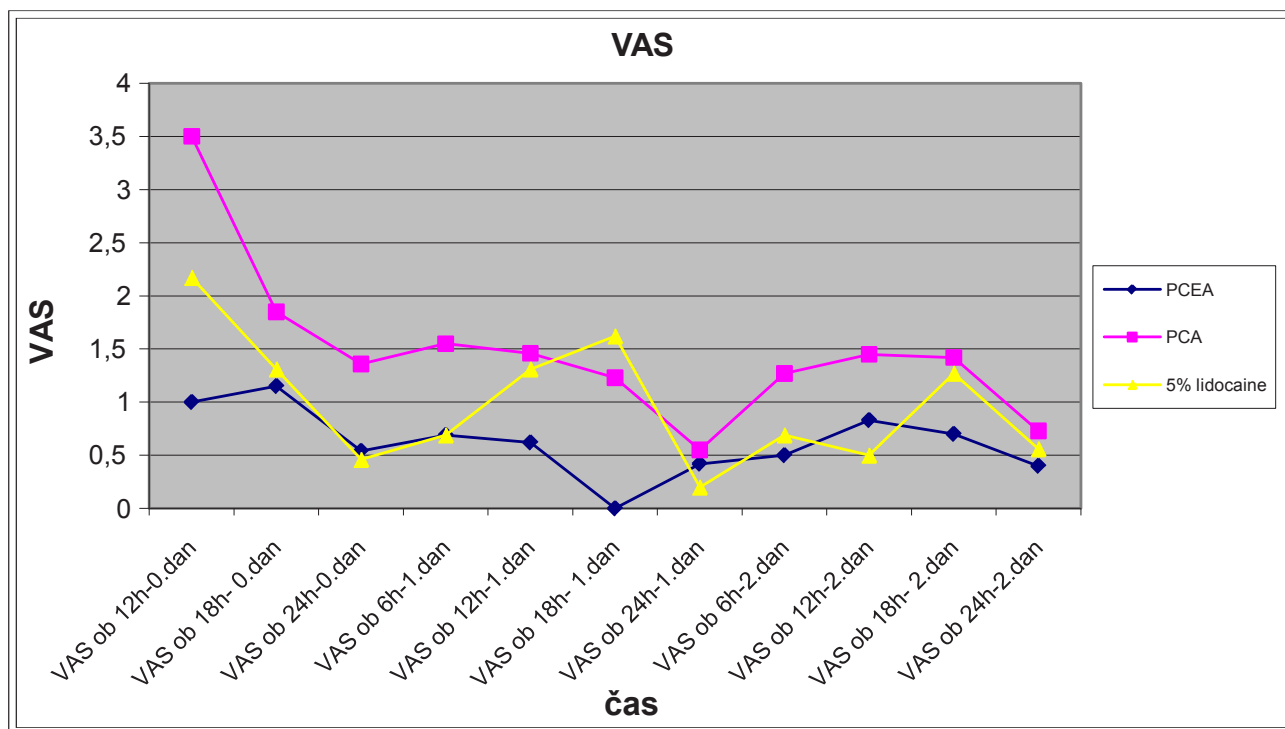
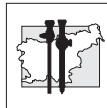
Med skupinami nismo našli statistično pomembnih razlik v vrednostih VAS v opazovanem obdobju (Slika 1).

Po operaciji smo dva dni spremljali porabo piritramida (Slika 2).

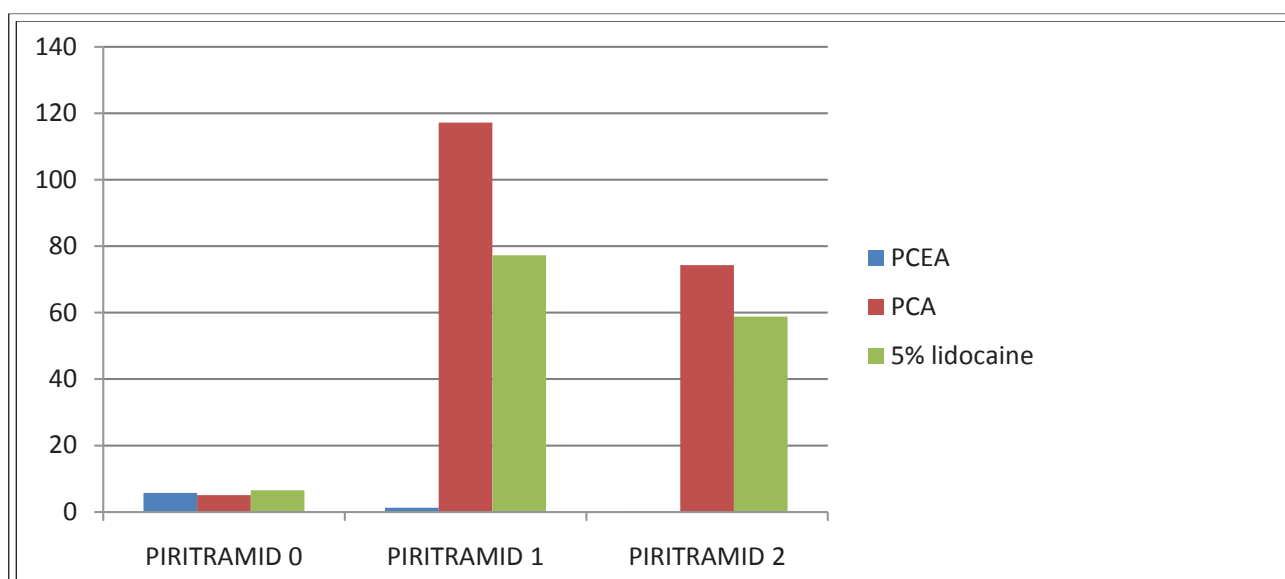
Razpredelnica 1

Demografske značilnosti bolnikov. Vrednosti spremenljivk so prikazane kot mediana ter prvi in tretji kvartil ali z relativno frekvenco (%). N = število bolnikov.

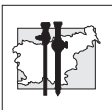
Spremenljivka	Skupina 1 N = 13	Skupina 2 N = 13	Skupina 3 N = 13
Starost (leta)	58 (52–67)	67 (57–72)	66 (58–68)
Spol: moški	6 (46 %)	8 (61,5 %)	12 (92,3 %)
Telesna teža (kg)	82 (65–93)	77 (70–83)	82 (73–87)
ASA	2 (2–3)	2 (2–3)	2 (2–3)
Dolžina rane (cm)	8 (6–10)	6 (6–7)	8 (6–9)
Čas operacije (min)	115 (90–127,5)	135 (110–160)	120 (103–135)
Defekacija (dan)	5 (4–6)	3 (3–6)	6 (4–6)
Čas hospitalizacije (dan)	8 (7–8)	8 (8–10)	8 (7–8)



Slika 1
Vrednosti VAS (1-10) v pooperativnem obdobju.



Slika 2
Poraba piritramida (mg).



Zaključek

Iz rezultatov naše raziskave sklepamo, da je bila pooperativna analgezija podobno učinkovita pri vseh treh skupinah bolnikov.

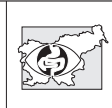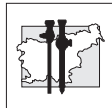Na dan operacije med skupinami ni bilo razlik v porabi piritramida. Bolniki iz skupine 1 so prvi in drugi dan po operaciji pričakovano potrebovali manj piritramida kot bolniki iz skupin 2 in 3. Prvi dan po operaciji je bila pri bolnikih iz skupine 3 manjša poraba piritramida kot v skupini 2, verjetno zaradi učinka lidokaina. Drugi dan po operaciji, ko po laparoskopskem posegu ne pričakujemo več intenzivne bolečine, pa med skupinama 2 in 3 ni bilo razlike.

Pri bolnikih v vseh treh skupinah pooperativno nismo ugotavljali ileusa oz. depresije dihanja.

Sklep: Iz naše raziskave sklepamo, da lahko z lidokainskim obližem ob rani zmanjšamo porabo piritramida in enako uspešno lajšamo pooperativno bolečino po laparoskopskih resekcijah črevesa kot samo z infuzijo piritramida po PCA oz. s PCEA. S tem zmanjšamo tveganje za nastanek morebitnih zapletov, povezanih z uporabo močnih opioidov, izognemo pa se tudi učinkoviti, vendar invazivni TEA.

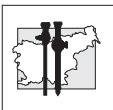
Literatura

1. Liu SS, Carpenter RL, Mackey DC. Effects of perioperative analgesic technique on rate of recovery after colon surgery. *Anesthesiology* 1995; 84: 757-65
2. Reidel MA, Knaebel HP, Seiler CM, Knauer C, Motsch J, Victor N, Buchler MW. Postsurgical pain outcome of vertical and transverse abdominal incision: Design of a randomized controlled equivalence trial. *BMC Surgery* 2003; 3: 9
3. Herroeder S, Pecher S, Schonherr ME, Kaulitz G, Hahnenkamp K, Friess H, Bottiger BW, et al. Systemic lidocaine shortens length of hospital stay after colorectal surgery. *Ann Surg* 2007; 246: 192-200
4. Kietzmann D, Bouillon T, Hamm C, Schwabe K, Schenk H, Gundert-Remy U, Kettler D. Pharmacodynamic modelling of the analgesic effects of piritramide in postoperative patients. *Acta Anaesthesiol Scand* 1997; 41: 888-94
5. Campbell MJ, Machin D. *Medical statistics: a commonsense approach*. 3rd edition. Chichester: John Wiley & Sons, 2002
6. Mould RF. *Introductory medical statistics*. 3rd edition. Bristol: Institute of physics publishing, 1998



Povzetki prispevkov na 11. kongresu endoskopske kirurgije
Slovenije, Ljubljana 23. 3. – 25. 3. 2011

*Abstracts of papers presented at the 11th Congress of
Endoscopic Surgery of Slovenia,
Ljubljana, March 23 – 25, 2011*

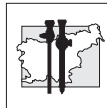


Povzetki prispevkov so objavljeni nekorigirani in nelektorirani.

Uredništvo

Abstracts have not been edited and have been printed as submitted.

Editors



Abdominalna kirurgija

Abdominal surgery

1 Laparoskopna kirurgija debelega črevesa in danke na oddelku za abdominalno kirurgijo UKC Maribor

Bojan Krebs, Miran Koželj, Borut Gajzer, Stojan Potrč

UKC-Maribor, Ljubljanska ulica 5, 2000 Maribor, Slovenija

Uvod. Laparoskopna kirurgija benignih in malignih sprememb debelega črevesa in danke je postala standardna metoda po svetu in tudi v Sloveniji. Številne raziskave so pokazale, da je ta metoda enakovredna konvencionalni tehniki, nekateri pa so uspeli dokazati celo prednost laparoskopne metode pri izbranih bolnikih.

Delo in metode. Na Oddelku za abdominalno kirurgijo že od leta 1996 sprotno zbiramo podatke za vse bolnike operirane na debelem črevesu in danki. Poiskali smo podatke za bolnike, ki so bili operirani laparoskopno in podatke statistično obdelali.

Rezultati. Od 15.10.2001 do 1.3. 2011 smo pri nas operirali 55 bolnikov zaradi sprememb na debelem črevesu in danki. Večina je imela maligno bolezen. Operiranih je bilo 27 moških in 28 žensk. Povprečna starost je bila 65 let, z najmanj 45, in največ 83 leti. Največ, 41 je bilo bolnikov z obolenjem sigme, 4 s spremembo na descendentnem delu, 4 s spremembo na slepem črevesu ter 4 s spremembo v zgornji tretjini danke. Pri 8 bolnikih smo napravili obrat in operacijo končali odprto. Operirali so trije kirurgi. Povprečna hospitalizacija po operaciji pri bolnikih brez zapletov je bila 9,5 dni.

Zaključek. V zadnjih dveh letih smo se na Oddelku za abdominalno kirurgijo v Mariboru začeli intenzivneje posvečati laparoskopni kirurgiji debelega črevesa. Kljub relativno majhnemu številu so naši rezultati po stopnji konverzij in tudi zapletov primerljivi s podobnimi raziskavami po svetu.

2 Limfadenektomija pri laparoskopnih resekcijah debelega črevesa in danke

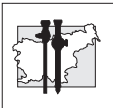
Tomaž Jakomin, Felice Žiža, Milan Jakomin, Vasja Kruh, Stanislav Mahne, Žare Guzej

Oddelek za Abdominalno kirurgijo, Splošna bolnišnica Izola, Polje 40, 6310 IZOLA

Uvod. Laparoskopna kirurgija debelega črevesa in danke (DBČD) predstavlja danes uveljavljeno alternativo klasični odprti kirurgiji in je v nekaterih centrih že prevladujoč način oskrbe malignih obolenj. Kljub drugačni kirurški tehniki in operativni strategiji predstavlja onkološka radikalnost temelj oskrbe malignih obolenj. Na podlagi treh večjih prospektivnih randomiziranih študij (COLOR, COST, CLASICC) je bilo dokazano, da je laparoskopna metoda onkološko enakovredna klasični v rokah kirurgov izkušenih v laparoskopni kirurgiji DBČD. Poleg resekcijskih robov „v zdravo“ ima pomemben vpliv na izid zdravljenja tudi število odstranjenih bezgavk. V študijah je namreč ugotovljena pozitivna korelacija med številom izoliranih bezgavk in preživetjem bolnikov z rakom DBČD II in III stadija. Izolacija vsaj 12ih bezgavk naj bi predstavljala merilo dobre kirurške tehnike.

Metode. Analizirali smo resektate bolnikov z malignomom DBČD operiranih v letu 2009 in 2010, s ciljem ugotoviti ali smo pri laparoskopnih resekcijah ustrezno onkološko radikalni. Zanimali so nas: distalni in proksimalni resekcijski robovi, radialni rob, ohranitev mezorektalne fascije, število izoliranih bezgavk in delež pozitivnih. V operativnih zapisnikih smo preverili ali je bil žilni pecelj prekinjen na ustrezni višini.

Rezultati. Skupno je bilo v dvoletnem obdobju operiranih 48 bolnikov s tumorjem DBČD. Lokalizacija tumorjev je bila sledeča: 18% desni



kolon, 47% levi kolon in sigma ter 35% danka. Pri 27% bolnikov je bila narejena resekcija zaradi večjega endoskopsko neodstranljivega polipa, sicer pa je imelo 39% bolnikov malignom stadij I, 6% malignom stadij II in 33% stadij III. Samo 1 bolnik je imel malignom stadija IV. V povprečju je bilo pri bolnikih z malignomom izoliranih 11,7 bezgavke.

Zaključek. Na podlagi dobljenih rezultatov menimo, da smo tudi pri laparoskopskih resekcijah DBČD ustrezno onkološko radikalni in da lahko laparoskopski način zdravljenja varno ponudimo bolnikom.

3 10 let laparoskopske kirurgije debelega črevesa in danke v SB Izola

Žiža Felice, Tomaž Jakomin, Vasja Kruh, Milan Jakomin, Stanislav Mahne, Žare Guzej

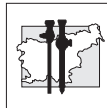
Oddelek za Abdominalno kirurgijo, Splošna bolnišnica Izola, Polje 40, 6310 Izola

Uvod. Prva laparoskopska resekcija debelega črevesa je bila opisana leta 1991. Razvoj te metode na začetku ni bil bliskovit, čemur priča dejstvo, da je bilo leta 2002 le 8% vseh resekcij debelega črevesa in danke laparoskopskih. Temu je botrovalo več dejavnikov, v prvi vrsti pa strma učna krivulja in bojazen, da je metoda z onkološkega stališča inferiorna klasični. Predvsem 3 večje prospektivne randomizirane študije (COST, COLOR, CLASICC) so dokazale, da je metoda onkološko povsem enakovredna klasični kirurgiji. Dokazane prednosti laparoskopskih resekcij v primerjavi s klasičnimi so: manjša pooperativna bolečnost, krajši pooperativni ileus, krajša ležalna doba, manjša pooperativna morbiditeta in boljši estetski rezultat.

Metode. Opravili smo retrospektivno analizo bolnikov laparoskopsko operiranih na debelem črevesu in danki v obdobju od začetka leta 2001 do konca leta 2010. Analizirali smo indikacije za operacijo, stopnjo konverzij, stadij bolnikov z malignomom in evolucijo same kirurške tehnike.

Rezultati. V desetih letih smo na našem oddelku laparoskopsko operirali 83 bolnikov zaradi bolezni debelega črevesa in danke. 55% bolnikov je bilo operiranih v zadnjih dveh letih. Večina (95%) resekcij je bilo narejenih zaradi malignomov ali večjih endoskopsko neodstranljivih polipov. V začetnem obdobju so bili laparoskopsko operirani predvsem bolniki z nemalignimi obolenji in bolniki z večjimi, endoskopsko neodstranljivimi polipi. V zadnjih dveh letih pa praviloma pri vseh bolnikih k operaciji najprej pristopimo laparoskopsko.

Zaključek. Menimo, da predvsem v zadnjih dveh letih, sledimo svetovnim trendom v laparoskopski oskrbi bolezni debelega črevesa in danke. Bolnikom lahko varno in onkološko ustrezno ponudimo laparoskopsko zdravljenje.



4 Laparoskopna kolorektalna kirurgija v Splošni bolnišnici Brežice

Pero Zanchi, Jana Orožen, Milan Babić, Matjaž Pohar, Nader Beshkouideh, Sebastjan Kavčič

Kirurški oddelek SB Brežice, Černelčeva cesta 15, Brežice, Slovenija

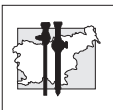
Uvod. Laparaskopski način zdravljenja boleznih debelega črevesja postaja zaradi znanih prednosti (manjša invazivnost, manj postoperativnih zapletov, manj bolečin, krajša hospitalizacija, hitrejša okrevanje, pri izkušenih operaterjih tudi daljše preživetje bolnikov, manjša operativna rana) vse bolj priljubljen. Študije dokazujejo, velikost bolnišnice in število kirurgov niso pomembno povezani z incidenco perioperativnih zapletov po laparoskopskih kolektomijah.

Delo in metode. Na podlagi retrospektivne analize 27 laparoskopskih operacij na debelem črevesju, narejenih med februarjem 2007 in avgustom 2010 v Splošni bolnišnici Brežice smo želeli prikazati naše izkušnje in analizo rezultatov laparoskopnega zdravljenja boleznih kolona v majhni periferni bolnišnici, preveriti povezavo med velikostjo bolnišnice in številom kirurgov z incidenco perioperativnih zapletov ter se prepričati, ali so naši rezultati enaki, kot rezultati tujih multicentričnih študij. Beležili smo intraoperativne in postoperativne komplikacije, zadostno limfadenektomijo, 30-dnevno smrtnost.

Rezultati. Rezultati so bili primerljivi z rezultati v literaturi: 30-dnevne smrtnosti nismo beležili, vse limfadenektomije so bile zadostne, bolniki so bili v povprečju stari 69 let, povprečno trajanje operacije je bilo 150 min, hospitalizacije pa 8 dni. Imeli smo 2 postoperativna zapleta: absces trebušne stene in pljučnico. Oba smo uspešno pozdravili. Enkrat smo se odločili za konverzijo, šlo je namreč za intraoperativno ugotovljeno vraščanje tumorja v sosednje organe.

Zaključek. Glede na to, da so naši zaključki podobni kot podatki iz literature, lahko zaključimo, da tudi v naši ustanovi nudimo optimalne možnosti zdravljenja boleznih debelega

črevesja po sodobnih metodah, da velikost bolnišnice in število kirurgov nista pomembno povezana z incidenco perioperativnih zapletov po laparoskopskih kolektomijah.



5 Laparoskopske resekcije danke pri globoki pelvični endometriozii

Franc Jelenc¹, Martina Ribič-Pucelj², Robert Juvan¹, Borut Kobal², Jasna Šinkovec², Vesna Šalamun²

¹Klinični oddelek za abdominalno kirurgijo,

²Klinični oddelek za ginekologijo in porodništvo, Univerzitetni klinični center Ljubljana

Uvod. Endometrioza je benigna ginekološka bolezen pri kateri gre za prisotnost ektopičnih endometrijskih žlez in strome izven maternice. Povzroča krvavitve, kronično pelvično bolečino in infertilnost. Pri globoki pelvični endometriozii je prizadeta tudi danke. Edini primeren način zdravljenja je kirurška odstranitev vseh žarišč endometrioze. Prikazani so rezultati laparoskopsko asistiranih nizkih sprednjih resekcij danke pri globoki pelvični endometriozii.

Metode. Retrospektivna analiza podatkov bolnic z globoko pelvično endometriozo, ki so se zdravile v letih 2002-2010 na Kliničnem oddelku za ginekologijo in porodništvo Ljubljani, pri katerih je bila narejena laparoskopsko asistirana nizka sprednja resekcija danke.

Rezultati. Pri 69 bolnicah z globoko pelvično endometriozo je bila narejena laparoskopsko asistirana nizka sprednja resekcija danke. Povprečna starost bolnic je bila 34.4 let. (od 22-62 let). Pred operacijo so bili prisotni naslednji simptomi: dismenoreja, disparevnija, kronična pelvična bolečina in neplodnost. Pri 4 bolnicah (7.14%) je bila potrebna konverzija. Povprečni čas operacije je bil 145 min. Pooperativni zapleti so bili: pri treh bolnicah dehiscenca anastomoze, pri dveh od teh z rektovaginalno fistulo in pri eni bolnici s krvavitvijo iz sakrouterinih ligamentov. Povprečen čas hospitalizacije je bil 7 dni. 8 od 14 bolnic, ki so se zdravile zaradi neplodnosti je zanosilo in rodilo normalno, ena pa po metodi IVF.

Zaključek. Laparoskopsko asistirane resekcije danke zaradi globoke pelvične endometrioze so relativno varni posegi. Potrebno je sodelovanje med ginekologi in kirurgi, ki imajo izkušnje z laparoskopsko kolorektalno kirurgijo.

6 Laparoskopska kirurgija debelega črevesa in danke

Jelenc F., Juvan R., Pleskovič A., Sojar V., Omejc M., Štor Z., Tomažič A., Janež J.

Klinični oddelek za abdominalno kirurgijo,

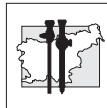
Kirurška klinika,

Klinični center Ljubljana, Slovenija

Uvod. Laparoskopska kirurgija debelega črevesa in danke (DČD) je v nekaterih centrih v svetu že uveljavljen način zdravljenja, ki ima ob skrbnem izboru bolnikov in primernih izkušnjah operaterjev tudi dobre rezultate. Tudi pri nas ima ta metoda že svoje mesto, rezultati zdravljenja pa se približujejo rezultatom klasičnega pristopa. S presejalnim programom SVIT za zgodnje odkrivanje raka (DČD) pa je odkritih tudi vse več bolnikov začetnem stadiju bolezni, ki so še posebej primerni za to vrsto kirurgije.

Delo in metode. V okviru retrospektivne študije smo analizirali primere laparoskopskih operacij DČD na KO za abdominalno kirurgijo. Podatke o načinu operativne tehnike, vzrokih za morebitno konverzijo v klasični pristop, o lokalizaciji in stadiju tumorja in pooperativnem poteku smo dobili iz bolnišničnih popisov, operativnih zapisnikov in histoloških izvidov.

Rezultati. Od leta 1996, ko smo naredili prvo laparoskopsko asistirano (LA) resekcijo sigme pri bolniku s polipom na sigmi, do danes smo naredili 291 LA posegov na debelem črevesu in danki zaradi malignih oziroma benignih bolezni. Povprečna starost bolnikov je bila 64,9 let, 143 je bilo moških in 148 žensk. V 16 (5,5%) primerih smo tekom operacije konvertirali laparoskopski pristop v klasičnega. Pri 88 (30,2%) bolnikih je bil patološki proces lokaliziran v desnem kolonu, pri 6 (2,1%) v transverzumu, pri 5 (1,7%) v descensu, pri 103 (35,4%) v sigmi in pri 82 (28,2%) bolnikih v rektosigmoidnem prehodu oziroma rektumu. Zaradi zapletov smo reoperirali 12 (4,1%) bolnikov, v pooperativnem obdobju so umrli 3 bolniki (1%). Povprečna doba hospitalizacije je bila 9,65 dni.



Zaključek. Na podlagi lastnih izkušenj lahko zaključimo, da so LA operacije DČD glede pooperativne morbiditete in mortalitete sprejemljiva alternativa klasični tehniki.

7 Laparoscopic appendectomy – stapler techniques

M. Davidov, B. Pajic, D. Popov, A. Ognjenovic, V. Palanacki, B. Petrov, S. Katic, S. Ratkov

General hospital "Djordje Joanovic" Zrenjanin, Srbija

Introduction. The first laparoscopic appendectomy was performed in 1980 (Sam Kurth). Primarily, it was performed on chronic appendix and further continued on the acute inflammation.

Nowadays, operations of appendix are performed on complications of acute inflammation, on the gangrenous, perforated, and even abscess. Laparoscopic surgery in our country is still performed only sporadically in some surgical hospitals with better technical equipment and training of surgeons in the field of laparoscopic surgery.

There are several techniques to treat abutment of appendix:

- Stapler
- Endo-loop
- Free tourniquet
- exteriorization through a cut stump

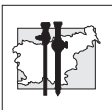
Material and methods. our series included 107 patients who had undergone laparoscopic appendectomies where the appendix abutment disposed intestinal endogiom 30 / 3.5 mm / Tyco, and preparation and treatment of meso with N-seal.

Operation was performed in 61 female patients and 46 male. The youngest patient was 5 and the oldest 65 years.

Results. Of 107 patients, 55 had appendicitis phlegmonous, 24 empiematous and 19 gangrenous appendix, 7 catarrhal form of inflammation, 2 chronic while in 8 patients there was a perforation.

Number of days of hospitalization of patients is from 2 to 7.

The conversion was performed in 8 patients (5 male and 3 female).



All patients were placed with drain in Douglas's space, which was kept from one to four days.

None of the patients had bleeding from the stump, fistula or expressed infection.

Conclusion. Stapler technique of treatment of appendix abutment as well as treatment of meso with N-Seal, is safe method for performing this procedure because of simple setting of stapler and usage of N-Seal. This method, although initially more expensive for performing, is recommended especially for less experienced surgeons.

8 Laparoskopiska apendektomija

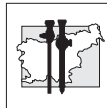
Natalija Keber, Tomaž Jakomin, Davor Jurčić, Felice Žiža

Oddelek za Abdominalno kirurgijo, Splošna bolnišnica Izola, Polje 40, 6310 Izola, Slovenija

Uvod. Laparoskopiska apendektomija je bila prvič opisana leta 1984 in danes še ne predstavlja zlatega standarda oskrbe vnetja slepiča. Dodana vrednost laparoskopске metode je poleg terapevtske tudi možnost diagnostične oskrbe, predvsem pri mlajših ženskah v rodni dobi ter pri bolnikih s prekomerno telesno težo. Še vedno je klasična apendektomija dokazano superiorna pri otrocih mlajših od 5 let in nosečih ženskah. Prednosti laparoskopске metode so krajša ležalna doba, manjša pooperativna bolečina, hitrejši prehod na hranjenje per os, manj vnetij operativnih ran ter boljši kozmetični učinek. Slabosti laparoskopске tehnike pa so daljši operativni časi, večji materialni stroški in višja incidenca intraabdominalnih abscesov.

Metode. V naši ustanovi je v zadnjih štirih letih laparoskopiska metoda postala primarni način oskrbe akutnega vnetja slepiča. Kljub začetnim zadržkom tovrstnega pristopa pri mlajših bolnikih in pri bolnikih z zapletenim vnetjem slepiča je bilo v zadnjih dveh letih operiranih 85%–90% vseh bolnikov z akutnim vnetjem slepiča po laparoskopски metodi. Laparoskopsko so operirani vsi, ki so starejši od 6 let, tudi tisti, pri katerih so jasno izraženi znaki difuznega peritonitisa. Leta 2008 smo opravili retrospektivno raziskavo, v kateri smo primerjali klasično in laparoskopsko apendektomijo. Od januarja 2009 do maja 2010 pa je na našem oddelku potekala raziskava o vlogi laparoskopije pri zapletenih vnetjih slepiča.

Rezultati. V prvi raziskavi smo ugotovili, da med klasično in laparoskopsko metodo ni statistično značilne razlike ne v operativnem času ne glede pooperativnih komplikacij. Laparoskopiska metoda je statistično značilno superiorna glede krajše ležalne dobe. Estetski učinek je pri slednji boljši. V drugi študiji smo



dokazali, da je laparoskopna metoda pri zapletenem vnetju slepiča varna, operativni čas se statistično značilno ne podaljša in prav tako ni statistično značilno večjega števila konverzij ali pooperativnih zapletov.

Zaključek. Laparoskopna apendektomija je v številnih parametrih enakovredna, v mnogih pa superiorna klasični odprti metodi.

9 Laparoskopna apendektomija

Miha Petrič, Aleš Tomažič

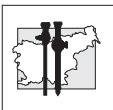
Klinični oddelek za abdominalno kirurgijo,
Univerzitetni Klinični Center Ljubljana, Zaloška
7, 1000 Ljubljana, Slovenija.

Uvod. Laparoskopna kirurgija predstavlja alternativo in možnost minimalno invazivne kirurgije. To omogoča hitrejše okrevanje bolnikov v primerjavi s klasično kirurgijo. V prispevku bomo prikazali uporabo laparoskopne tehnike pri operacijah bolnikov z akutnim vnetjem slepiča.

Delo in metode. Zbrali smo podatke o bolnikih, ki so bili operirani v letih 2009 in 2010 in imeli napravljeno laparaskopsko odstranitev akutno vnetega slepiča ter pooperativnem poteku. Podatke smo vnesli v tabele, jih statistično obdelali ter primerjali s primerljivimi podatki v tuji literaturi.

Rezultati. V dveh letih je imelo 48 bolnikov napravljeno laparoskopno apendektomijo. Operiranih je bilo 17 (35,4%) moških in 31 (64,6%) žensk. Povprečna starost bolnikov je bila 21 let (3 do 73 let). Slepič je bil gangrenozno vnet v 35 (72,9%) primerih, flegmonozno vnet v 12 (25%) primerih, v enem primeru je bil neprizadet. Perforirano vnetje slepiča z abscesom je bilo prisotno pri 10 bolnikih (20,8%). Pri enem bolniku je bila potrebna konverzija v spodnjo mediano laparotomijo zaradi obsežnih zarastlin in vnetja. Pri mlajši bolnici je bila ob apendektomiji napravljena tudi derotacija ovarija. Dren smo vstavili pri štirih bolnikih. Pooperativno je prišlo pri enem bolniku do sekunde v rani (2%). Povprečna ležalna doba je bila 3,2 dni.

Zaključek. Laparoskopna apendektomija predstavlja dobro alternativo klasični operaciji akutno vnetega slepiča v vseh starostnih obdobjih. Laparoskopija omogoča tudi dokončno postavitev diagnoze v nejasnih primerih. S pridobivanjem izkušenj se število kontraindikacij zmanjšuje. Krajša ležalna doba in manjše število pooperativnih zapletov kaže na primernost metode



10 Krvaveč Meckelov divertikel - laparoskopski pristop (prikaz primera)

Igor Černi, Brane Breznikar, Matej Štante

Oddelek za splošno in abdominalno kirurgijo
Splošna bolnišnica Celje, Oblakova 5, Celje,
Slovenija

Uvod. Meckelov divertikel je najpogostejša anomalija tankega črevesa. Čeprav ga je prvi opisal Fabricius Hildanus leta 1598, je svoje ime dobil po Johanu Friedrichu Meckelu leta 1809, le-ta je tudi pojasnil njegov embrionalni razvoj. Pogostost pojavljanja je približno 2 %. Običajno leži na antimezenterialni strani terminalnega ileuma, dolg je lahko od 0,5 cm do 56 cm, od drugih divertiklov se loči po tem, da ima vse sloje črevesne stene in lastno prekrvavitev. Vsebuje lahko heterotopno tkivo, najpogosteje sluznico želodca (62 %). 3-4 krat se pogosteje pojavlja pri moških. Najpogostejše komplikacije so krvavitev, obstrukcija črevesa in divertikulitisi. V prispevku prikazujemo 20 letnega bolnika, pri katerem je bila po predhodni diagnostični obdelavi napravljena urgentna operacija – laparoskopska resekcija tankega črevesa z divertiklom ter totalna intrakorporalna anastomoza s endoGIA spenjalnikom.

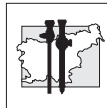
Delo in metode. 20 letni bolnik je bil prvič hospitaliziran zaradi krvavitve iz GIT leta 2008. Napravljena je bila kompletna gastroenterološka obravnava (koloileoskopija, gastroskopija, scintigrafija z označenimi eritrociti, scintigrafija s pertehnetatom, naknadno še kapsulna endoskopija) vendar origo krvavitve ni bil najden. Januarja 2010 je bil bolnik ponovno sprejet zaradi melene, napihnjenosti trebuha, v statusu abdomna smo ugotovili blago bolečino ileocekalno, brez tipnih rezistenc, peristaltika je bila normalno slišna, pri rektalnem pregledu pa smo našli svežo kri.

Sledila je ponovna diagnostika, izotopska preiskava s pertehnetatom pa je pokazala okroglo kopičenje nekaj centimetrov nad sečnim mehurjem in desno. Mnenje je bilo, da gre za krvaveč Meckelov divertikel.

Po predoperativni pripravi smo pri bolniku napravili laparoskopsko resekcijo Meckelovega divertikla s pripadajočim delom tankega črevesa ter totalno steplersko intrakorporalno anastomozo. Bolnik je ležal v Trendelenburg položaju, nagnjen v levo, uporabili smo dva 5 mm troakarja, 10 mm ter 12 mm troakar. Za prekinitev mezenterija smo uporabili liga-sure, anastomozo smo v celoti naredili intrakorporalno latero-lateralno z endoskopskim avtomatskim spenjalnikom. Reseciran del črevesa z divertiklom smo odstranili skozi minimalno razširjeno mesto kjer je bil uveden 12 mm troakar.

Rezultati. Pooperativni potek je bil brez zapletov, pooperativna bolečina je bila minimalna in bolnik je sedmi dan zapustil bolnišnico. Histologija je v resektatu ileuma z divertiklom pokazala Meckelov divertikel s prisotno sluznico želodca.

Zaključek. Meckelov divertikel je najpogostejši vzrok hujše krvavitve iz prebavil pri otrocih in mladostnikih. Z dobro predoperativno diagnostiko ga lahko tudi dokažemo. Laparoskopski pristop pri krvavečem Meckelovem divertiklu je eleganten in varen ob dobri indikaciji in zadovoljivem stanju bolnika.



11 Laparoscopic splenectomy - 14 cases presentation

Ivanov D¹, Cvijanović R¹, Korica M¹, Tešić O², Rajić N³

¹ Clinical Center of Vojvodina, Department for Abdominal, Endocrine and Transplantation Surgery

² Oncology Institute of Vojvodina, Radiotherapy Center

³ Clinical Center of Vojvodina, Department for Hematology

Introduction. Laparoscopic splenectomy has advantages over conventional surgery and became standardized surgical approach. High conversion rate is due to the fact that splenic capsule is often damaged during laparoscopy. The aim of this study was to assess the outcomes of patients with diseases of the spleen managed by elective laparoscopic splenectomy.

Patients and methods. Between March 2002 and December 2010, 14 patients (8 male and 6 female) underwent splenectomy for idiopathic thrombocytopenic purpura (ITP) (n = 13) and for Hodgkin lymphoma (n = 1). Laparoscopic splenectomy was attempted in every patient.

Results. Spleen dimensions were from 7x5x2 cm to 16.5x13x6.5 cm and mean spleen weight 340.5 gms. Mean patient age was 42.4 years. The mean hospital stay was four days and mean duration of the operation was 93.5 min. Conversion was performed in four patients because of the bleeding. There were no deaths. In all patients, laparoscopic splenectomy was performed safely with no significant complications.

Conclusion. Laparoscopic splenectomy is a real alternative to conventional splenectomy for some hematologic diseases. The advantages are an uneventful postoperative course, a lower morbidity rate, a shorter hospital stay and an earlier return to normal activity.

12 Splenektomija

Brane Breznikar

SB Slovenj Gradec, Gosposvetska 1, 2380 Slovenj Gradec

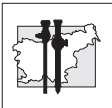
Uvod. Splenektomija laparoskopsko je uveljavljena procedura, ki jo izvajamo na več načinov, z različnimi inštrumenti in v različnih operativnih položajih.

Delo in metode. Predstavljen je primer splenektomije velike vranice s perisplenitisom. Bolnika smo operirali v desnem bočnem položaju. Da bi se vranica zmanjšala, smo najprej klipali arterijo, kar je omogočilo bistveno lažje operiranje.

Rezultati. Iz vrečke iztrgani koščki vranice so tehtali 594 g. Bolnik po operaciji ni imel težav, UZ kontrola ni pokazala kake kolekcije. Odpustili smo ga osmi dan.

Pol leta po operaciji je brez težav.

Zaključek. Prikazan primer bi bil za operateja inoperabilen laparoskopsko, če ne bi najprej klipali arterije lienelis. Težavno prepariranje je postalo enostavno takoj, ko se je vranica bistveno zmanjšala.



13 Možnosti minimalno invazivnega operativnega zdravljenja gastrointestinalnih stromalnih tumorjev želodca

Horvat Matjaž, Ivanecz Arpad, Potrč Stojan

Oddelek za abdominalno kirurgijo, UKC Maribor, Maribor, Slovenija

Uvod. Gastrointestinalni tumor (GIST) je redek tumor prebavil, kjer za ozdravitev v večini primerov zadostuje resekcija v zdravo. To dejstvo in anatomske značilnosti želodca omogočajo uporabo intragastrične laparoskopske kirurgije pri tumorjih, ki rastejo v svetlino želodca in laparoskopske resekcije GISTa želodca.

Bolniki in metode. Pri sedmih bolnikih (6 žensk in en moški) smo z endoskopijo, z endoskopskim ultrazvokom in CT jem dokazali tumor lokaliziran v telesu oziroma proksimalni tretjini želodca. 6 bolnikov je imelo opravljen poseg intragastrične laparoskopske resekcije tumorja. Pri eni bolnici pa je bila zaradi večjega tumorja telesa želodca narejena laparoskopska resekcija.

Rezultati. Pri 5 ženskah, povprečne starost 56,8 let (46-66 let) in 1 moškem (47 let) je šlo za tumor velikost od 10 do 30 mm, ki se je nahajal v enem primeru subkardialno in korporealno v drugih pa proksimalni tretjini. Histološko je šlo v 5 primerih za GIST nizke malignosti izrezan v zdravo, v enem primeru pa lipom. Pri 1 ženski (47 let) je šlo za 60 mm tumor telesa želodca, histološko GIST ki je rasel izven stene. Povprečna ležalna doba je znašala 7 dni (5 do 8). Pooperativno ni bilo zapletov in bolniki se redno kontrolirajo in so brez znakov za ponovitev bolezni.

Zaključki. Intragastrična laparoskopska resekcija in laparoskopska resekcija GISTa sta pri pravilni izbiri bolnika varni minimalno invazivni operativni tehniki, ki omogočata ozdravitev in hitro okrevanje bolnika.

14 Prospective results of obesity surgery in University Center Ljubljana

T. Pintar, A. Pleskovič,

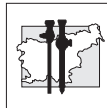
Department of Abdominal Surgery, University Medical center Ljubljana

Background. Laparoscopic adjustable gastric banding (GB) and sleeve gastrectomy (SG) have been introduced to treat patients with morbid obesity in our institution. GB among gastric balloon placing, represents one of restrictive procedures and is successful among few patients who reach the proper criteria. The decision for more invasive SG relieves larger group of patients with specific psychologic criteria. The aim of prospective and randomised study is to compare the results of GB and SG, patients criteria for obesity surgery, patients behavior and the importance of patients preparation before bariatric surgery.

Methods. 70 patients were operated between 2005 and October 2009, among them 13 for GB (2 M, 11 F) and 57 for SG (4M, 47F). Median age of patients was 41,6 years, for GB 38,3 years and for SG 43,49 years. Average male BMI was 53 and for female 47,44 kg/m². 3 GB were removed, one of incooperative patient and the second for gynecological malignant disease and the third after the patient reached expected weight loss. 64,28% of patients have comorbidity: 43% one disease, 13% two diseases and 8% three comorbid diseases.

After the observation period weight loss, feeling of content, eating behavior, improvement of physical activity, gastroesophageal reflux disease (GERD) and complications were recorded. Only one patient was treated with gastric balloon placing for preparation of invasive bariatric surgery.

Results. Median weight loss after 1 year was 35,34 kg, for GB 39,2 kg and for SG 36,15 kg representing 78% of EWL. 85% of patients achieved EWL in one year period, 3% of patients were unsuccessful and 10 % of patients are out of regular controls. Observation periods were 6, 12,



18, 27 weeks and 1 year after bariatric procedure and average weight loss was 35,34 for both procedures, GB 39,2 kg and SG 36,15 kg. Median preoperative weight loss was 5,47 kg, for GB 5,4 kg and SG 6,7 kg. Postoperative complications requiring reoperation was necessary in one patient after SG (1,42 %) and band removal in two patients (15 %), one of gynecological malignancy and second of eating disturbance (uncompliance with GB). One GB was removed after the patient reached 85% of EWL of feeling disturbances and one GB replacement have been needed. No one of this patients required other type of bariatric surgery. One patient was converted from GB to SG after she reached 90% of EWL. In total we observed 5,71% rate of postoperative complications: 2 GB removal, 1 GB displacement, 3 (4,28%) postoperative bleeding treated with 2 IU of blood transfusion and one conversion from GB to SG. One patient (1,42%) of SG presented leak from resection line a week after surgery and was reoperated. GERB was observed in different postoperative periods in 6 patients (8,57%), mostly connected to dietary offence and successfully treated with diet and proton pump blockers. Loss of craving for sweets was achieved in 75% of patients in total. Improvement in social behavior was observed in 65 % of patients. 65% of patients significantly improved physical activity and those operated for orthopedic disease all improved significantly.

15 Želodčni obvod

Kunst Gregor, Brane Breznikar

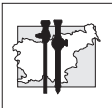
Splošna bolnišnica Slovenj Gradec,
Gosposvetska 1

Uvod. Želodčni obvod je uveljavljena bariatrična restriktivna malabsorpcijska operacija in tudi v naši kazuistiki ima s 35 odstotki opazno mesto.

Delo in metode. Opisujemo naših prvih 100 obvodov od 170 narejenih v obdobju od februarja 2007 do februarja 2011. Delamo z linearnimi spenjalniki, incizije želodca in črevesa šivamo ročno. Dolžino biliopankreatične in alimentarne vijuge določamo glede na ITM (po Gislasonu).

Rezultati. EWL prvo leto je 70%, drugo pa 76,5%. Kompletno resolucijo hipertenzije imamo v 68%, diabetesa pa v 56%. Vsi, razen dveh, kjer ni podatkov, so vsaj izboljšali obe komorbidnosti. Imeli smo po eno puščanje na GEA, stenozo na EEA, ileus, lezijo jejunuma in Petersonovo kilo. Hematom, ki je nastal po zapiranju mezenterialnega prostora in pa krvavitev iz staplerske linije nista zahtevala kirurške intervencije. Absces na mestu porta smo drenirali.

Zaključek. Rezultati so primerljivi z literaturo. Po učni dobi je zapletov bistveno manj.



16 Pregled laparoskopskih splenektomij v letih 2009 in 2010 v UKC Ljubljana

Maša Kušar, Aleš Tomažič

Klinični oddelek za abdominalno kirurgijo, Univerzitetni klinični center Ljubljana, Zaloška cesta 2, 1000 Ljubljana, Slovenija

Uvod. Laparoskopske splenektomije so v porastu, saj je več študij pokazalo, da je pri elektivnih splenektomijah laparoskopski pristop enakovreden klasičnemu in omogoča enake uspehe zdravljenja, hkrati pa ima nekatere pozitivne učinke. Tako se na ta način skrajša bivanje v bolnišnici in zmanjša poraba analgetikov, hkrati pa se bolniki prej vrnejo v svoje običajne aktivnosti.

Delo in metode. Zanimalo nas je, kako se rezultati dela na našem oddelku primerjajo s tistimi objavljenimi v literaturi. Zajeli smo podatke o vseh laparoskopskih splenektomijah, ki so bile v letih 2009 in 2010 opravljene na KO za abdominalno kirurgijo UKC Ljubljana. Podatke o bolnikih smo pridobili iz popisov in anestezijskih zapisnikov.

Rezultati. V tem času je bilo opravljenih 41 laparoskopskih splenektomij, predvsem pri hematoloških bolnikih. Pri večini bolnikov je hospitalizacija trajala manj kot 7 dni, povprečna dolžina je 5,3 dni. Umrla je ena bolnica. Zapleti so se tako pojavili v 10% primerov, smrtnost pa je 2,4%. Povprečno trajanje operacije je bilo 100 minut, povprečna izguba krvi pa 270mL. Opravljene so bile tri konverzije, zaradi ciste, metastaze in hematoma.

Zaključek. Rezultati so primerljivi s tistimi podanimi v več študijah. Po trajanju operacije, trajanju pooperativne hospitalizacije, izgubi krvi ter zapletih in smrtnosti se tako ne razlikujemo bistveno od drugih ustanov.

17 Naključni karcinom žolčnika pri laparoskopski holecistektomiji v 5-letnem obdobju (2006-2010) na Oddelku za splošno in abdominalno kirurgijo SB Celje

Matej Podgoršek, Bogdan Fludernik, Matej Štante

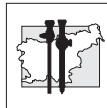
Oddelek za splošno in abdominalno kirurgijo, Splošna bolnišnica Celje, Slovenija

Uvod. Iz literature se ocenjuje, da ima med 0,2 – 2,9% holecistektomiranih pacientov okultni karcinom v različnih stadijih. Naključni karcinom žolčnika je vsak karcinom, ki ga odkrijemo bodisi makroskopsko med/po operaciji ali s histopatološkim pregledom pri bolniku, pri katerem s standardnimi predoperativnimi preiskavami in anamnezo nismo sumili na maligno bolezen. Pregledali smo podatke za bolnike, pri katerih smo opravili laparoskopsko holecistektomijo v zadnjem 5-letnem obdobju, in jih primerjali z rezultati iz literature.

Delo in metode. V zadnjem 5-letnem obdobju (2006-2010) smo na našem oddelku opravili 1917 laparoskopskih holecistektomij. Na histološki pregled rutinsko ne pošiljamo vseh preparatov (22% poslanih). Odkrili smo 8 primerov naključnega karcinoma žolčnika. Pri slehernem primeru smo ocenjevali, ali je bil makroskopsko ali predoperativno izražen sum na karcinom žolčnika.

Rezultati. Skupno smo obravnavali 8 bolnikov z karcinomom žolčnika, od tega 7 žensk in 1 moški. Povprečna starost bolnikov je bila 71 let. Vseh 8 karcinomov je bilo naključno odkritih (0,42% glede na vse posege; 1,89% glede na patohistološko pregledane preparate). Štirikrat smo na karcinom posumili med posegom oz. pri makroskopskem pregledu preparata. Štirikrat pa smo karcinom odkrili z histopatološkim pregledom po operaciji, od teh so bili trije pacienti s stadijem S1 (Tis, T1).

Zaključek. Vsak odstranjen žolčnik je potrebno vsaj makroskopsko pregledati, ob sumljivih spremembah pa je potreben histopatološki pregled. Laparoskopska holecistektomija kot radikalna



operacija zadostuje le v stadiju S1, ključna je atravmatska tehnika, pri sumu na karcinom pa se priporoča uporaba vrečke za ekstrakcijo preparata.

18 Obravnava akutnega vnetja žolčnika v SB Izola

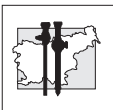
Natalija Keber, Tomaž Jakomin, Davor Jurčić, Felice Žiža

Oddelek za Abdominalno kirurgijo, Splošna bolnišnica Izola, Polje 40, 6310 Izola, Slovenija

Uvod. Akutno vnetje žolčnika je v 90% primerov posledica zapore cističnega voda z žolčnimi kamni. Pri 10-20% vseh simptomatskih bolnikov z žolčnimi kamni gre za akutno vnetje žolčnika. Stanje velikokrat sprva zdravimo konzervativno, večina primerov pa za dokončno oskrbo potrebuje kirurško odstranitev žolčnika. Kirurško oskrbo akutnega holecistitisa je bolje opraviti v roku 24 do 48 ur po sprejemu v bolnišnico kot kasneje, zapleti so manj verjetni. Razmerje v pogostnosti med moškimi in ženskami je 1:3. Stanje se lahko pojavi pri katerikoli starosti, najvišja incidenca je v starosti od 40 do 60 let. V 20% vseh primerov lahko pride do zapletov kot so gangrenozni holecistitis, perforacija žolčnika ali pankreatitis.

Metode. Retrospektivno smo analizirali podatke bolnikov operiranih zaradi akutnega vnetja žolčnika v triletnem obdobju od 1.1.2008 do 31. 12. 2010. V naši analizi smo obravnavali parametre predoperativno, med operacijo ter po operaciji. Predoperativno nas je zanimal čas od sprejema v bolnišnico do operacije, vnetni laboratorijski parametri in jetrni testi ter opravljene slikovne diagnostične preiskave. Dalje smo preučevali trajanje operacije, tip operacije in število konverzij v klasično odprto metodo. Pooperativno smo analizirali ležalno dobo ter morebitne zaplete.

Rezultati. V triletnem obdobju smo na našem oddelku naredili 1000 holecistektomij, od tega je bilo operativno zdravljenih 95 pacientov z akutnim vnetjem žolčnika. 49.5% vseh pacientov, ki so bili operativno zdravljeni zaradi akutnega vnetja žolčnika je bilo moških in 50.5% žensk, povprečna starost pacientov je bila 60.9 let. K operaciji smo laparoskopsko pristopili v 89.5%, v 10.6% smo opravili konverzijo v



klasično odprto metodo. Pri 10 bolnikih smo k operaciji že v osnovi pristopili po klasični metodi.

Zaključek. Menimo, da so rezultati naše analize primerljivi z rezultati opisanimi v svetovni strokovni literaturi, kar kaže na kakovostno kirurško oskrbo bolnikov z akutnim vnetjem žolčnika v naši bolnišnici.

19 Operacije žolčnih kamnov v letih 2006 – 2010 rezultati projekta »Kakovost v zdravstvu Slovenije« zdravniške zbornice Slovenije

Franc Jelenc¹, Robert Juvan¹, Marjan Pajntar², Ivan Verdenik³

¹Klinični oddelek za abdominalno kirurgijo, Univerzitetni klinični center Ljubljana

²Zdravniška zbornica Slovenije

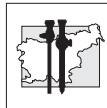
³Ginekološka klinika Enota za raziskovalno delo, Univerzitetni klinični center Ljubljana

Uvod. Na podlagi vprašalnika so bili v okviru projekta »Kakovost v zdravstvu Slovenije« Zdravniške zbornice Slovenije zbrani podatki o kirurškem zdravljenju žolčnih kamnov na kirurških oddelkih v Sloveniji. V prispevku so predstavljeni rezultati analize.

Metode. V analizi je zajetih 14642 bolnikov iz 13 kirurških oddelkov v Sloveniji, za katere so bili posredovani podatki o njihovem zdravljenju.

Rezultati. Največ posegov je bilo narejenih v UKC Ljubljana (2888), izstopajo še SB Novo mesto, SB Slovenj Gradec in Kirurški sanatorij Rožna Dolina s 1795, 1773 in 1718 bolniki. Povprečna starost bolnikov je bila 52,7 let. 9681 (66,1%) operiranih je bilo žensk, moških je bilo 4961 (33,9%). 56,6% operiranih je bilo brez spremljajočih bolezni. 7,7% bolnikov je imelo hude spremljajoče bolezni. Urgentnih operacij je bilo 1584 (11,1%). Laparoskopskih operacij je bilo 13422 (91,7%), klasičnih pa 756 (5,2%). Pri 458 (3,1%) je bil potreben preklop. Holangiografija med operacijo je bila narejena pri 306 (2,1%) bolnikih. Akutno vnetje žolčnika je bilo prisotno pri 2317 (15,9%) bolnikih. Pri 27 (0,2%) bolnikih je bil poškodovan glavni žolčni vod, pri 73 (0,5%) bolnikih je pa je prišlo do poškodb žil in sosednjih organov. Na patohistološki pregled je bilo poslanih 5698 (39,0%) žolčnikov. Ostali zapleti, kot so abscesi, peritonitis in ikterus so bili redki.

Zaključek. Iz analize podatkov vidimo, da so poškodbe žolčevoda, žil in sosednjih organov pogostejše pri bolnikih s spremljajočim

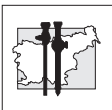


bolezni: sladkorno boleznijo, arterijsko okluzivno boleznijo in pri bolnikih, ki so preboleli vnetje trebušne slinavke. Odstotek laparoskopskih posegov se je v primerjavi s predhodnim obdobjem povečal z 82,2% na 91,7%. Odstotek poškodb duktus holecistusa (0,2%) je enak kot v predhodnem obdobju. Zasplesi med operacijo se skladajo z rezultati tujih ustanov. Z uvajanjem novih metod (SILC, NOTES) bo potrebno posvetiti več pozornosti kirurški tehniki, da bi se izognili poškodbam med operacijo.

20 Cosmetic laparoscopic cholecystectomy

Zoran Čala

Klinička bolnica »Sveti duh«, Zagreb, Hrvaška



21 AGB – SILS

Brane Breznikar, Grega Kunst

Splošna bolnišnica Slovenj Gradec,
Gospodsvetska 1

Uvod. Bariatrična operacija s prilagodljivim trakom se običajno dela s štirimi trokarji. Pri SILS tehniki imamo le en rez in s tem boljši kozmetični rezultat. Uporabljamo posebne tri ali kvadriporte in prilagojene inštrumente.

Delo in metode. Do zdaj smo naredili 12 posegov s »single incision« tehniko. Pri običajni SILS tehniki je rez fascije dolg približno 20 mm, zato fascijo šivamo. Naši kazusi imajo enako dolg rez kože, fascijo pa smo prebodli s tremi trokarji vzporedno (5+10+5). Zato je tudi ne šivamo. Za lažje delo smo 10 mm trokar odstranili in uvedli kamero brez njega. Ko vstavljamo trak, zamenjamo lateralni 5 mm trokar s 15 milimeterskim.

Rezultati. Nismo opazili razlik v primerjavi z običajno tehniko, razen da je operacija daljša približno za 10 minut. V primerjavi s tehnikami, kjer se fascija šiva, pa je tam, kjer je ne šivamo, manj bolečnosti.

Zaključek. V svetu je trend k manjšemu številu operativnih ran. Če ob tem ne prerežemo fascije v celoti, je ni treba šivati, bolečin je manj, manjša pa je tudi možnost nastanka postoperativne hernije.

22 Laparoscopic cholecystectomy for severe acute cholecystitis in a patient with known situs inversus totalis and previous abdominal surgery: a case report

Bokun Zlatko*, Duraki Redžep*, Adam Jelena*, Lukač Branislav**

*University Clinical Centre „Zvezdara“, Surgery Clinic, Belgrade, Serbia

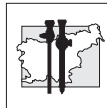
**Institute for Radiology and Oncology, Belgrade, Serbia

Introduction. Situs inversus totalis is a rare genetically predisposed condition, presented with mirror-image anatomy of thoracic and abdominal organs, which can impose difficulties in diagnostic and treatment of abdominal pathology, especially in laparoscopic surgery.

Methods. We report a case of a 62-year-old female with known situs inversus totalis presenting with pain and guarding in the left upper quadrant associated with fever, nausea and vomiting. A diagnosis of acute cholecystitis was confirmed with imaging (ultrasound, CT scan) and laboratory findings. Significant comorbidities as arterial hypertension, chronic obstructive pulmonary disease and diabetes mellitus type II were also present. Patient had previous gynecological operation 20 years ago (hysterectomy and adnexectomy for portio vaginalis uteri carcinoma followed by pelvic irradiation, with no signs of recurrence). Successful laparoscopic cholecystectomy was subsequently performed, with team position in reverse fashion. Intraoperative finding revealed severe acute cholecystitis with galbladder empyema and pericholecystitis. A drain was placed in galbladder fossa.

Results. Postoperative course was uneventful, abdominal drain was removed on postoperative day 2 and patient was discharged on postoperative day 4.

Conclusion. Laparoscopic cholecystectomy is feasible in patients with severe acute calculous cholecystitis and situs inversus totalis in hands of an expert laparoscopic surgeon, with consideration on reverse anatomy and modified operative technique.



23 Petletno obdobje laparoskopске kirurgije na oddelku za splošno in abdominalno kirurgijo Splošne bolnišnice Celje

Igor Černi, Brane Breznikar, Bogdan Fludernik, Matej Štante, Matej Podgoršek

Splošna bolnišnica Celje, Oblakova 5, Celje, Slovenija

Uvod. V obdobju zadnjih 5 let smo laparoskopsko naredili 1898 holecistektomij, 24 operacij kolona, 24 apendektomij in 4 splenektomije in 20 drugih operacij (prešitje, ulkusov, hranilnic gastrostome, kile)

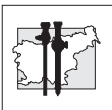
Delo in metode. Od začetka leta 2006 do konca 2010 smo napravili 2172 holecistektomij. 1898 (87,4%) je bilo napravljenih laparoskopsko, pri 19,6% bolnikih je bilo prisotno akutno vnetje. 76,6% bolnikov je imelo ugotovljene žolčne kamne, pri 4% bolnikov pa smo napravili holecistektomijo zaradi ultrazvočno verificiranega polipa. Povprečna starost je bila 54,4, 35% je bilo moških in 65% žensk. 7 operacij smo napravili po metodi NOSE (4 NOTES, 2 SILS in 1 LESS).

Prvo laparoskopsko operacijo debelega črevesa smo naredili 2003 zaradi malignoma sigme. Nato smo naredili nekaj posegov še v naslednjih letih, v letih 2009 in 2010 pa smo napravili 24 laparoskopskih operacij. 33% bolnikov je bil moških, 67% žensk, povprečna starost je bila 69 let. Indikacije za operacijo so bile naslednje: divertikuloza debelega črevesa (1 primer), polipi (7 primerov) in malignomi (17 primerov). Pri bolnikih smo napravili – 6 desnih hemikolektomij, 4 leve hemikolektomije, 11 segmentnih resekcij in 3 resekcije rektuma. Pri enem bolniku smo istočasno napravili desno hemikolektomijo in holecistektomijo.

V letih 2009 in 2010 smo napravili 26 laparoskopskih apendektomij. Povprečna starost bolnikov je bila 31 let, 44% je bilo moških in 56% žensk. 4 laparoskopске apendektomije so bile narejene na ginekološkem oddelku, ko so pri laparoskopski eksploraciji naključno našli vnet slepič.

Rezultati. Pri operacijah žolčnika smo v povprečju imeli manj kot 2% konverzij. Pri operacijah na debelem črevesu je bil pooperativni potek pri večini bolnikih brez večjih zapletov. Pri dveh bolnikih smo imeli vnetje operativne rane, 1 dehiscenco anastomoze, 2x smo napravili protektivno ileostomo. 9 operacij smo začeli na laparoskopski način, vendar smo pri eksploraciji ugotovili lokalno razširjenost tumorja, tako da smo operacijo konvertirali v odprto metodo. Povprečni čas hospitalizacije pri resekcijah črevesa je bil 7,5 dni. Pri laparoskopskih apendektomijah ni bilo zapletov, povprečni čas hospitalizacije je bil 4 dni.

Zaključek. Glede na naše izkušnje in podatke iz literature, lahko sklepamo, da je laparoskopsko operativno zdravljenje primerljivo s klasičnimi operacijami, prednosti pa so v krajši hospitalizaciji, manjši pooperativni bolečini in v hitrejšem okrevanju bolnikov.



24 Zdravljenje bolezní požiralnika z endoluminalnimi opornicami

Matevž Srpčič, Tomaž Štupnik, Mihael Sok

KO za torakalno kirurgijo, SPS Kirurška klinika, UKC Ljubljana, Zaloška 7, 1000 Ljubljana, Slovenija

Povzetek. Bolezní požiralnika pogosto in kmalu okvarijo glavno nalogo tega organa, prevajanje vsebine iz ust v želodec. Nekatere zdravimo z odprtimi operacijami, za druge je primernejša endoskopska vstavitev endoluminalnih opornic (EO). V prispevku prikažemo indikacije in kontraindikacije za zdravljenje z EO, tehniko vstavitve in mogoče zaplete.

Predstavimo tudi analizo vstavitve ali odstranitve EO, ki smo jih opravili v zadnjih petih letih na našem oddelku. Napravili smo 103 posege pri 82 bolnikih. Najpogostejša indikacija za vstavitev sta bila rak požiralnika (55,3%) in ezofago-gastričnega prehoda (34,0%), posegi zaradi benignih bolezní so bili redki. EO smo vstavljali zaradi malignih stenoz (62,1%), malignih ezofago-trahealnih fistul (25,3%), benignih fistul na anastomozah po resekciji (7,4%) in benignih stenoz (6,3%), odstranjevali pa smo jih zaradi dislokacij.

EO so lahko izdelane iz silikona, plastike ali kovinske mrežice. Zadnja leta se vedno bolj uveljavljajo samoraztezne opornice iz nitinola, oblečene v polimerne folije. Tudi analiza pri nas uporabljenih opornic pokaže zmanjšano porabo plastičnih in povečano porabo kovinskih v zadnjih letih. Posebna skupina opornic so nove, biorazgradljive EO, s katerimi lahko zdravimo benigne stenozе, izkušnje z njimi pa so zaenkrat omejene.

Ključne besede. Požiralnik, rak požiralnika, endoskopija, opornice.

25 Anatomical variations of cystic artery – comparison of corrosion casts and laparoscopic cholecystectomies

Viljem Haris Topčič, Boštjan Mlakar

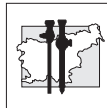
Kirurški sanatorij Rožna dolina (The *Rozna dolina Surgical Centre*), Rožna dolina cesta IV/45, 1000 Ljubljana, Slovenija

Uvod. Natančno poznavanje izvora cistične arterije je pri izvajanju varne laparoskopske holecistektomije za kirurga temeljnega pomena. Klasifikacija izvora cistične arterije je tema številnih člankov, ki skušajo različne anatomske variacije razdeliti s pomočjo informacij pridobljenih s številnimi laparoskopskimi holecistektomijami. Namen te študije je ugotoviti točnost in uporabno vrednost podatkov objavljenih v člankih, ki se pri klasifikaciji anatomske variacije cistične arterije opirajo zgolj na rezultate pridobljene z laparoskopskimi metodami.

Delo in metode. Arterijsko preskrbo žolčnika smo preučevali pri 220 bolnikih pri katerih je bila napravljena laparoskopska holecistektomija. Rezultate smo primerjali z našo starejšo študijo na 81 kadaverskih jetrih. Naše rezultate smo nato primerjali še z rezultati študij drugih avtorjev.

Rezultati. Pri študiji smo odkrili mnogo anatomske variacije. Le te smo razvrstili v tri skupine: tip 'Calotovega trikotnika', tip 'izven Calotovega trikotnika' in sestavljen tip. Nekateri rezultati pridobljeni v študiji so bili primerljivi z rezultati drugih, podobnih študij, drugi pa so se bistveno razlikovali.

Zaključek. Menimo, da je sama laparaskopska kirurgija kot takšna, neprimerna metoda za določanje anatomskega izvora cistične arterije.



26 Laparoskopna anatomska resekcija jeter pri bolniku s hepatocelularnim karcinomom in cirozo

Arpad Ivanecz, Matjaž Horvat, Tomaž Jagrič, Gregor Hlebič*, Stojan Potrč

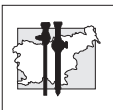
Oddelek za abdominalno in splošno kirurgijo,
*Oddelek za urologijo, UKC Maribor,
Ljubljanska 5 Maribor, Slovenija

Uvod. Sodobni razvoj kirurgije je omogočil uvedbo laparoskopskih resekcij (LR) različnih tumorjev jeter. Kljub temu takšne operacije niso povsod izvedljive, kajti za te posege so potrebne izkušnje tako na področju kirurgije jeter, kakor tudi poznavanje zahtevnejših laparoskopskih tehnik.

Delo in metode. Operirali smo 71-letnega moškega, brez pomembnejših pridruženih obolenj ter z alkoholno cirozo jeter stopnje A po Childu. Radiološke preiskave so prikazale eno tumorsko spremembo premera 4cm v levih jetrih. Pri laparoskopski levi lateralni sekcionektomiji smo jetra prerezali po liniji levo od falciformnega ligamenta, ter sprednjo in zadnjo površino jetrnega parenhima tanjšali z visoko-energetskimi napravami. Manjše žile in žolčevode smo po predhodnem prikazu prekinili med zaponkami, portalna pedikla za segmenta 2,3 ter levo jetrno veno pa z endoskopskim spenjalnikom. Preparat je bil položen v vrečko in odstranjen skozi manjši dodatni rez.

Rezultati. Operacija je trajala 300 minut. Izguba krvi med operacijo je bila ocenjena na 100 ml, perioperativno bolnik ni prejel transfuzije. Med operacijo smo sicer naredili Pringlov manever po laparoskopski poti, kar je pomenilo nastavitev traku okrog hepatoduodenalnega ligamenta, vendar smo poseg lahko dokončali brez jetrne ishemije. Histološki pregled je dokazal HCC in potrdil R0 resekcijo z varnostnim robom >10mm. Zapletov po operaciji ni bilo, bolnik je bil peti dan po posegu odpuščen domov v urejenem stanju. Tri mesece po posegu se počuti dobro in je brez znakov za ponovitev obolenja.

Zaključek. LR jeter pri bolniku s HCC in cirozo je izvedljiva in varna, dozdeva se da nudi vsaj kratkoročne prednosti pri pravilno izbranih bolnikih.



27 Kirurško zdravljenje divertikuloze debelega črevesa

G. Norčič, F. Jelenc

KO za abdominalno kirurgijo, UKC Ljubljana

Uvod. Ob novih spoznanjih o naravnem poteku divertikuloze debelega črevesa in po uveljavitvi laparaskopskih tehnik v kolorektalni kirurgiji se je strategija zdravljenja te bolezni v zadnjih letih nekoliko spremenila.

Delo in metode. Retrospektivno smo analizirali vse primere kirurškega zdravljenja bolnikov zaradi divertikuloze debelega črevesa na Kliničnem oddelku za abdominalno kirurgijo UKC Ljubljana v obdobju od leta 2006 do 1.2.2011.

Rezultati. V opazovanem obdobju smo operirali 113 bolnikov. Urgentno je bilo operiranih 48 (42,5%) bolnikov, elektivno pa 65 (57,5%) bolnikov. Smrtnost urgentno operiranih bolnikov je bila 27,1%, od elektivno operiranih ni umrl noben bolnik.

Zaključek. Indikacije za urgentno operacijo se v zadnjem času niso spremenile, glede kirurške tehnike je prisoten trend k uporabi manj invazivnih tehnik. Najprimernejši trenutek za elektivno operacijo še vedno ni povsem jasen, kirurška tehnika izbora pa je laparaskopsko asistirana resekcija prizadetega dela črevesa.

28 Občasno praznjenje prilagodljivega traka zmanjša možnost poznih komplikacij

Brane Breznikar, Grega Kunst

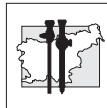
SB Slovenj Gradec, Gosposvetska 1, 2380 Slovenj Gradec

Uvod. Želodčna prevezava s prilagodljivim trakom je manj zahtevna bariatrična procedura z relativno dosti poznih komplikacij kot so migracija (4,6%) ter zdrs oz. dilatacija žepka (13,4%). Naši rezultati kažejo, da je komplikacij manj, če trak občasno praznimo, redukcija telesne mase pa ostaja ista.

Delo in metode. Analizirali smo 5 letno kazuistiko 264 trakov. Dobri polovici bolnikov smo sistem vsaj enkrat izpraznili.

Rezultati. Imeli smo 4 zdrse (1,5%) in eno migracijo (0,4%). En zdrs je nastal v skupini, kjer smo trak praznili, ostale komplikacije so nastale v skupini, kjer traka nismo praznili.

Zaključek. Pet letno obdobje oz. 5 poznih zapletov je premalo za kvalitetno analizo, nakazujejo pa se zanimivi rezultati, ki jih želimo potrditi s prospektivno študijo, ki je v teku.



29 Laparoskopiska kirurgija jeter

Stanisavljević Dragoje, Sojar Valentin

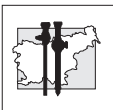
Klinični oddelek za abdominalno kirurgijo,
Klinični center Ljubljana

Uvod. V zadnjem desetletju se uveljavlja laparoskopski pristop pri operativnem zdravljenju benignih in malignih tumorjev jeter. Sprva se je laparoskopija uporabljala za diagnostične biopsije ali robne resekcije manjših jetrnih tumorjev, nato se je razširila na operativne postopke pri cistah in benignih tumorjih ter na koncu na radikalne resekcije pri malignih tumorjih. Pri resekcijah malignih tako primarnih kot sekundarnih tumorjev je potrebno upoštevati vse onkološke principe s ciljem R0 resekcije. Pooperativne komplikacije so primerljive z odprto kirurgijo jeter, bivanje v bolnišnici je krajše.

Metode. V letih od 2004 do marca 2011 smo na Kliničnem oddelku za abdominalno kirurgijo UKC Ljubljana laparoskopsko operirali 90 bolnikov s patologijo jeter.

Rezultati. Pri 30-ih bolnikih smo naredili resekcijo jeter, pri 30-ih domektomijo, pri 18-ih pericistektomijo, ter 12-ih druge posege. Operativni čas je znašal med 40 in 180 minut. Izgube krvi so bile med 0 in 300ml, nihče od bolnikov ni potreboval transfuzije. Pri štirih bolnikih je bil potreben preklon v operacijo po odprti metodi. Povprečen čas hospitalizacije je znašal štiri dni. Smrtnosti med bolniki ni bilo.

Zaključek. Laparoskopiska kirurgija jeter se je pokazala za varno metodo zdravljenja benignih in malignih tumorjev jeter, navadnih ali hidatidnih cist. Ob pravilni indikaciji, izurjeni kirurški ekipi za laparoskopske posege na jetrih, ter primerni opremljenosti je laparoskopski način zdravljenja jetrne patologije varen s številnimi prednostmi pred posegi po odprti metodi.



Ginekologija *Gynecology*

30 Laparoscopska ocena napredovanja bolezni 'staging' pri napredovalih oblikah raka materničnega vratu (RMV) Laparoscopic lymph node surgical staging for locally advanced cervical cancer

Kobal B, Cvjetičanin B, Meglič L, Barbič M

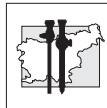
Ginekološka klinika, Univerzitetni Klinični Center Ljubljana

Uvod. Radio-kemoterapija predstavlja standardno zdravljenje pri napredovalih oblikah RMV. Z novejšimi tehnikami, predvsem 3-D MRI brahiradioterapijo lahko dosežemo dober lokalni odgovor, medtem ko je doseganje tumoricidnih doz pri teleradioterapiji za sterilizacijo metastatsko prizadetih bezgavk omejeno. Laparoscopska ocena napredovanja bolezni in resekcija predoperativno ugotovljenih metastatsko povečanih medeničnih in/ali para-aortnih bezgavk lahko modificira strategijo systemskega zdravljenja in izboljša izhod zdravljenja. Predstavljamo oceno dveletnega laparoscopskega ocenjevanja in resekcije predoperativno ugotovljenih metastatsko povečanih medeničnih in/ali para-aortnih bezgavk, opravljenih pred radio-kemoterapijo.

Metode. Enaindvajset bolnic z napredovalim RMV, stadija IIA –IIIB, ki so bile predvidene za radikalno radio-kemoterapijo, je za detekcijo metastatskih bezgavk opravilo MRI in PET-CT, ki jim je sledila laparoscopska ocena napredovanja bolezni in resekcija metastatsko povečanih bezgavk. Predstavljamo oceno: ustreznosti števila odstranjenih bezgavk, operativnih zapletov, trajanja okrevanja in čas do začetka obsevanja.

Rezultati. Pri devetih bolnicah smo z MRI našli sumljive povečane bezgavke od 17 to 85 mm, locirane ob skupnih iliakalnih žilah ali ob razcepišču aorte. Razen v enem primeru so bile vse povečane bezgavke v celoti odstranjene, brez operativnih zapletov. Histološko smo metastaze potrdili v vseh devetih primerih. Povprečni čas bolnišničnega zdravljenja je bil 4,8 (3-7) dneva, medtem ko smo z radioterapijo v povprečju začeli po 15,6 (5-22) dneva.

Zaključek. Laparoscopska ocena napredovanja bolezni 'staging', kot resekcija metastatsko povečanih bezgavk pri napredovalih oblikah raka materničnega vratu (RMV), predstavlja varno metodo pred začetkom radikalne radio-kemoterapije in ne oddaljuje njenega začetka. Histološki rezultati pridobljeni med posegom pomembno vplivajo na radioterapevtsko tehniko.



31 Laparoskopjska diagnostika v strategiji zdravljenja napredovalih oblik raka jajčnika

Laparoscopy as diagnostic tool for treatment strategy in patients with advanced ovarian cancer

Kobal B, Cvjetičanin B, Meglič L, Barbič M, Vakselj A*, Možina A, Smrkolj Š.

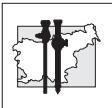
Ginekološka klinika, *Onkološki inštitut Ljubljana, Univerzitetni Klinični Center Ljubljana

Izhodišče. Napredoval rak jajčnika standardno zdravimo s citoreduktivno kirurgijo in dodano kemoterapijo. Neinvazivne slikovne preiskave imajo v oceni optimalnosti citoredukcije omejeno občutljivost in specifičnost, kar še posebej velja za peritonealno obliko raka jajčnika. Pri tej obliki je, zaradi miliarnega metastatskega razsoja, primarna optimalna citoredukcija težko dosegljiva. Z laparoskopijo lahko zanesljivo ocenimo obliko razširjenosti rakave bolezni in se v primeru peritonealne oblike odločimo za neoadjuvantno kemoterapijo, ki ji sledi citoreduktivna kirurgija. Predstavljamo izhod zdravljenja pri bolnicah s peritonealno obliko raka jajčnika, kjer smo na podlagi laparoskopjske ocene zdravljenje začeli z neo-adjuvantno kemoterapijo.

Metode. Dvajset bolnic z napredovalim rakom jajčnika je bilo v obdobju od januarja 2003 do decembra 2008 laparoskopiranih zaradi kliničnih znakov raka jajčnika (ascites, povišan tumorski marker Ca 125) in pri katerih s pomočjo neinvazivnih slikovnih preiskav ni bilo moč najti večjih tumorskih mas. Vseh dvajset bolnic je zdravljenje začelo z neo-adjuvantno kemoterapijo, ki ji je sledila citoreduktivna kirurgija. Podajamo analizo preživetja za te bolnice v primerjavi standardnim zdravljenjem napredovalga raka jajčnika, ki smo jih analizirali v istem časovnem obdobju.

Rezultati. Petnajst bolnic je po laparoskopjski oceni peritonealne oblike in neo-adjuvantni kemoterapiji imelo citoreduktivno kirurgijo. Pri laparoskopiji so bili odvzeti histološki vzorci

jajčnikov, omentuma in peritoneja zgornjega trebuha. Zapletov pri operativnem posegu ni bilo. Pet-letno preživetje vseh dvajset je bilo 41%, kar je podobno kot preživetje standardnega zdravljenja, z minimalnim ostankom tumorja (< 2cm). V primerih, ko smo s standarnim zdravljenjem dosegli optimalno citoredukcijo, ki mu je sledila adjuvantna kemoterapija, je bilo preživetje 52%. **Zaključek.** Laparoskopija predstavlja eno od varnih metod pri diagnozi napredovalga raka jajčnika in omogoča oceno njegove oblike. Bolnicam, ki smo jih na podlagi laparoskopjske ocene oblike bolezni zdravili z neoadjuvantno kemoterapijo nismo poslabšali možnosti za preživetje v primerjavi s tistimi, ki so bile zdravljenje standardno z minimalnim ostankom bolezni.



32 Laparoskopjska obravnava bolnic z mejnomalignim karcinomom jajčnikov

Borut Kobal, Marina Jakimovska, Sonja Lepoša, Matija Barbič, Leon Meglič, Branko Cvjetičanin

Izhodišča. Kot metoda izbora, je bila za zdravljenje mejnomalignih karcinomov jajčnikov (MKJ) laparoskopjska kirurgija vpeljana šele nedavno.

Bolniki in metode. Na Kliničnem oddelku za ginekologijo, UKC Ljubljana smo med 2000 in 2009 kirurško (z laparoskopijo ali laparotomijo), obravnavali 111 bolnic zaradi MKJ. Naredili smo retrospektivno analizo 53 bolnic, ki smo jih zdravili z laparoskopijo. Iz podatkov v zdravstveni dokumentaciji smo analizirali predoperativne serumske vrednosti Ca 125, medoperativne postopke in pooperativni potek zdravljenja ter sledenje.

Rezultati. Povprečna starost bolnic je bila 40 let. Predoperativno smo določali tumorski marker Ca125 pri 43 bolnicah, pri 25 je bil pozitiven. Pri 43 od 53 bolnic je bil začel laparoskopjski poseg tudi dokončen, pri 10 (9 %) smo konvertirali v laparotomijo. Pri 23 smo se odločili za enostransko, pri 8 za obojestransko adnektomijo. 12 bolnic je imelo cistektomijo od teh 6 bolnic še biopsijo drugega jajčnika, peritoneja, omentuma in citološko preiskavo. V obdobju treh let po primarnem kirurškem zdravljenju je na redne polletne ultrazvočne preglede in kontrole vrednosti Ca125 prišlo 93 % bolnic. Pri 19 (42 %) bolnicah, smo se odločili za ponovno kirurško obravnavo; pri 10 (56 %) od teh za laparoskopijo in 9 (44 %) za laparotomijo. Skupno smo pri treh (3%) bolnicah, ki so ob prvem posegu imele narejeno le cistektomijo potrdili ponovitev bolezni, njihova povprečna starost ob prvem posegu je bila 30 let.

Zaključek. Ugotovili smo, da je ponovitev bolezni odvisna od obsežnosti posega, na katerega vpliva tudi želja po ohranitvi reproduktivne zmožnosti bolnic. Laparoskopjska je metoda izbora za zdravljenje bolnic z MKJ.

33 The impact of uterine anomalies on implantation and live birth in infertile women undergoing IVF/ICSI

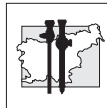
T. Tomazevic, H. Ban - Frangez., I. Virant-Klun., I. Verdenik, B. Pozlep, E. Bokal Vrtacnik.

University Medical Centre Ljubljana, Obstetrics Gynecology Reproduction, Ljubljana, Slovenia.

Introduction. To test the results of historical or self control studies showing negative impact of uterine anomalies on implantation and on pregnancy outcomes in IVF/ICSI. The impact of untreated uterine anomalies on pregnancy and on live birth rates after embryo transfer (ET) in IVF/ICSI has been studied by comparing the results of IVF/ICSI in infertile women with uterine anomalies to the results in infertile women with normal uterus.

Material and methods. The retrospective matched case-control included 2481 ETs in conventionally stimulated IVF/ICSI cycles. The study groups included 289 ETs before and 538 ETs after hysteroscopic surgery. The results in the study groups were compared with two consecutive ETs in the control group. The groups were matched by age, body mass index, stimulation protocol, and quality of embryos, use of IVF or ICSI and infertility aetiologies.

Results. The number of embryos transferred, embryo quality and the absence of uterine anomalies significantly predicted the pregnancy rates: OR 1.7, 2.6, and 2.5 ($P < 0.001$). The pregnancy and live birth rates before surgery were lower compared with controls, both in women with subseptate or septate uterus and in women with arcuate uterus. The differences in terms of pregnancy rate after ET were 12.4% versus 29.2%, OR 2.9 ($P < 0.001$) and 13.6% versus 25.6%, OR 2.1 ($P < 0.002$), respectively. The differences in terms of live birth rates after ET were 2.7% vs. 21.7% ($P < 0.001$) and 2.8% vs. 21, 3% ($P < 0.001$) respectively. After surgery the differences between study and control groups disappeared.



Conclusion. The findings represent an important argument in favour of hysteroscopic resection of uterine septum in infertile women. Uterine septum should be resected not only in women with septate and subseptate but importantly also in women with arcuate uterus.

34 Laparoskopiska miomektomija: analiza miomektomij narejenih v letih 2008 do 2010

Uršula Salobir Gajšek, Petra Šket

Ginekološko porodniški oddelek, Splošna bolnica Celje

Uvod. Laparoskopiska miomektomija (LpscM) predstavlja pomemben minimalno invaziven operativni poseg z malo komplikacij.

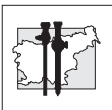
Namen. Analiza opravljenih LpscM v letih 2008 do 2010.

Delo in metode. Retrospektivna analiza 134 LpscM: operativni čas, zapleti, čas hospitalizacije, vpliv števila, velikosti miomov, uporabljenega vazokonstriktorja.

Rezultati. Poprečna starost bolnic 41,9 let (27-72), operativni čas 74,1 min (10-250 min), izguba krvi 159,1 ml (0-1000 ml). Transfuzij: pred operacijo 2 (1,5 %), med 1 (0,75 %), po 3 (2,24 %), skupaj 6 (4,48 %). Naredili smo 4 (2,98 %) laparatomije: 3 (2,24 %) konverzije, 1 (0,75 %) mini-laparatomijo. 1krat-0,75 % postoperativni infekt. Poprečna hospitalizacija 2,68 dneva (1-11).

ŠTEVILO MIOMOV: 110 (82,2 %) solitaren miom, operativni čas 70,53 min (25-250 min), izguba krvi 148,15 ml (0-1000). 12 (8,9 %) 2 mioma, operativni čas 94,5 min (35-145 min), izguba krvi 245,45 ml (50-600 ml). 12 (8,9 %) 3 ali več miomov, operativni čas 82,75 min (45-143 min), izguba krvi 179,16 ml (0-600 ml); statistično pomembna razlika $p < 0,05$ trajanje operacije, izguba krvi pri solitarnem miomu.

VELIKOST MIOMOV: 45 (33,58 %) do 4 cm, operativni čas 60,1 min (30-135 min), izguba krvi 113,95 ml (0-500ml). 68 (50,75 %) 5 do 7 cm, operativni čas 72,95 min (10-145 min), izguba krvi 150,0 ml (0-600ml). 21 (15,67 %) 8 cm in več, operativni čas 107,8 min (55-240 min), izguba krvi 300 ml (50-1000 ml). Korelacija med velikostjo mioma, trajanjem operacije, izgubo krvi statistično značilna $p < 0,05$.



VAZOKONSTRIKTOR: Pitresin 80 (59,70 %), operativni čas 73 min (30-250 min), izguba krvi 133,33 ml (0-1000 ml). Adrenalin, suprarenin, carboprost 36 (26,87 %), operativni čas 85,5 min (35-240 min), izguba krvi 244,44 ml (50-800 ml), statistično pomembno učinkovitejši pitresin $p < 0,01$. Pri 18 (13,43 %) ni uporabljen, povprečno trajanje 56,05 min (10-145), izguba krvi 119,44 ml (0-500 ml), razlika je statistično značilna $p < 0,01$.

Zaključek. Analiza LpscM je pokazala, da je malo zapletov: krvavitev, konverzij, postoperativnih infektov, nobenega postoperativnega hematoma, kratek čas hospitalizacije, večjo učinkovitost pitresina, enostavnejši poseg, kadar vazokonstriktor ni potreben. LpscM je varen, učinkovit operativni poseg z malo zapletmi, kratkim časom hospitalizacije, predstavlja zlati standard ginekološke kirurgije v rokah izkušenega laparoskopskega kirurškega tima.

Ključne besede. Laparoskopija, miomi.

35 Supracervikalna laparoskopska histerektomija na Ginekološkem oddelku Splošne bolnišnice Celje

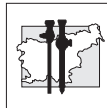
Petra Šket, Uršula Salobir Gajšek

Ginekološko-porodniški oddelek, Splošna bolnišnica Celje, Oblakova ulica 5, 3000 Celje

Izhodiča. V Splošni bolnišnici Celje na ginekološko-porodniškem oddelku opravljamo supracervikalno laparoskopsko histerektomijo (SLH) od leta 2006. Namen naše raziskave je bilo zbrati podatke o trajanju operacije, pooperativnih zapletih, dolžini hospitalizacije in izgubi krvi med operacijo. Opravili smo tudi primerjavo podatkov med prvim (2006-2008) in drugim obdobjem (2009-2010). V drugem obdobju smo pričeli uporabljati novejšo vire energije (Ligasure).

Preiskovanke in metode. Analizirali smo 58 bolnic, operiranih na ginekološkem oddelku v Celju med letoma 2006 in 2010. Podatke smo zbrali iz operativnih zapisnikov ter jih primerjali med prvim in drugim obdobjem.

Rezultati. Na našem oddelku smo med letoma 2006 in 2010 zaradi benignih obolenj maternice ob odsotnosti patologije materničnega vratu pri 58 bolnicah opravili supracervikalno laparoskopsko histerektomijo. V prvem obdobju (2006-2008) smo operirali 17 bolnic, v drugem (2009-2010) pa 41. Povprečno trajanje operacije je znašalo 172,58 min, za prvo obdobje 125,88 min in za drugo 97,07 min. Povprečna izguba krvi med operacijo je bila 277 ml, v prvem obdobju 258 ml in v drugem 280 ml. Skupaj je bilo 8 konverzij (13,79%), med prvim obdobjem pri 3 (17,64%) operirankah, med drugim obdobjem pa pri 8 (13,79%). Povprečno je pooperativna hospitalizacija znašala 4 dni. Pooperativne zaplete smo beležili pri dveh bolnicah, ki so po operaciji prejemale antibiotično terapijo. Ugotovili smo, da so naši rezultati primerljivi s podatki iz tuje in naše literature. Pri nas imamo daljšo pooperativno hospitalizacijo, podatki iz literature navajajo 2 do 3 dni. V drugem obdobju smo ugotovili krajše trajanje operacije, sicer bistvenih razlik ni bilo.



Zaključek. SLH je primerna in varna operativna metoda pri zdravljenju benignih bolezni maternice pri ženskah z zdravim materničnim vratom. Prednost laparoskopске histerektomije pred abdominalno je minimalno invaziven kirurški pristop, kratka hospitalizacija, hitro okrevanje in manj zapletov.

36 Totalna laparoskopска histerektomija (TLH)

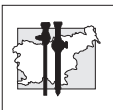
Ribič-Pucelj Martina, Cvjetičanin Branko, Kobal Borut, Vogler Andrej, Šalamun Vesna

Univerzitetni klinični center, Ginekološka klinika Ljubljana, Slovenija

Uvod. Leta 1989 je H. Reich naredil prvo laparoskopско asistirano vaginalno histerektomijo (LAVH). Vzporedno z LAVH se je uveljavila tudi enostavnejša laparoskopска supracervikalna histerektomija (SLH), nazadnje pa še totalna laparoskopска histerektomija (TLH). Zlati standard histerektomije, pri benigni patologiji, je vaginalna histerektomija, laparoskopска histerektomija pa je alternativa abdominalni histerektomiji.

Delo in metode. Vse TLH smo naredili v SEA s štirimi vbodnimi mesti. Za prekinitev adneksov in maternične arterije smo uporabili Ligasure ali harmonični skalpel. Manjše maternice smo odstranili skozi nožnico, večje pa s pomočjo električnega morcelatorja skozi trebušno votlino. Nožnico smo zašili bodisi laparoskopско bodisi vaginalno.

Rezultati. Na Ginekološki kliniki v Ljubljani smo naredili prvo TLH leta 2007, do 1. marca 2011 pa 20 TLH, večino v zadnjih 2 letih, ko smo dobili ustrezne manipulatorje za maternico, ki pomembno olajšajo poseg. Indikacije za poseg so bile: miomi (12), adenomioza (4), adenomioza in endometrioza materničnega vratu (1), patologija materničnega vratu in predhodna operacija obsežne endometrioze (1), hiperplazija endometrija (1) adneksalni tumor in maternični vložek v pomenopavzi (1). Dve TLH sta bili narejeni z adneksi, ostale brez adneksov. Povprečna teža odstranjene maternice je bila 410 gr (80 do 1060 gr), v to težo pa ni všteta TLH pri 2900 gr težki maternici, ki jo je skupaj z našimi ginekologi odstranil znan indijski ginekolog P. Mangeshkar. Razen zdrsa vijuge tenkega črevesa v vbodno mesto 15 mm troakarja, ni bilo resnejših zapletov. Pacientke so bile odpuščene prvi ali drugi pooperativni dan.



Zaključek. TLH je minimalno invazivna in varna odstranitev maternice in je alternativa abdominalni histerektomiji. Ustrezna oprema omogoči lažji in varnejši poseg, zaenkrat pa je primerna za izkušene ginekologe.

37 Hysteroscopy increases the risk of extrauterine spread of malignant cells in endometrial cancer

Iztok Takač, Branka Žegura, Mateja Marčec, Igor But, Darja Arko.

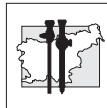
University Department of Gynecology and Perinatology, University Clinical Centre Maribor, Ljubljanska 5, 2000 Maribor, Slovenia.

Introduction. The aim of this study was to evaluate the incidence of tumor cell dissemination according to diagnostic modality in patients with endometrial cancer.

Patients and methods. A retrospective study was conducted on 171 patients with endometrial cancer in whom one of the following diagnostic methods was performed: dilation and curettage (D&C, n = 120) or office hysteroscopy (HSC, n = 51). No selection or randomization of patients was applied to the groups. The presence of suspicious or positive peritoneal cytology was considered the endpoint of this analysis.

Results. In D&C group there were 90 (75.0 %) patients in stage I, 8 (6.7 %) in stage II, 19 (15.8 %) in stage III and 3 (2.5 %) patients in stage IV. In HSC group there were 44 (86.3 %) patients in stage I, 1 (1.9 %) in stage II, 5 (9.8 %) in stage III and 1 (1.9 %) patients in stage IV (chi-square = 0.699; $p > 0.05$). Suspicious or positive peritoneal cytology was present in one patient (0.8 %) after D&C and in five patients (9.8 %) after HSC (chi-square = 6.063; $p < 0.01$).

Conclusion. These data show that diagnostic HSC significantly increases the risk of positive peritoneal cytology in patients with EC.



38 Spazem tubarnih ostijev pri essure vaginalni sterilizaciji - poročilo o primeru

Katja Jakopič, Borut Kobal, Andreja Štolfa, Nataša Kenda, Špela Smrkolj, Pepita Taneska, Helena Ban, Vesna Šalamun

Ginekološka klinika, UKC Ljubljana, Slovenija

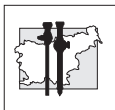
Uvod. Essure je nova ambulantna transvaginalna oblika trajne kontracepcije in je enako učinkovita kot laparoskopska sterilizacija. Prednost te metode je, da je primerna za ženske, pri katerih predstavljata anestezija ali laparoskopija večjo verjetnost zapletov. Pod kontrolo histeroskopa uvedemo mikroimplante v proksimalni del jajcevodov, ki sprožijo fibrozacijo in trajno neprehodnost jajcevodov. Po 3 mesecih uspešnost potrdimo z rentgenom trebuha, v primeru dvoma pa s HSG.

Delo in metode. Pri 41-letni pacientki smo napravili ambulantno histeroskopsko sterilizacijo Essure po predhodni intravenozni aplikaciji NSAR. Postavljanje implanta levo je potekalo brez zapletov, ob vstavljanju implanta desno pa je prišlo do spazma tubarnega ostija, ki pa je po 1 min popustil. Med uvajanjem vodila je zmanjkalo distenzijskega sredstva, po ponovni vzpostavitvi vidne kontrole se je v predelu desnega ostija in implanta naredil koagul, ki kljub dobremu pretoku fiziološke raztopine po nekaj minutah ni izginil. Natančna ocena položaja implanta ni bila možna. Napravili smo ambulantno histeroskopijo čez 2 dni, v levem ostiju je bilo vidno še 1,5 spirale, v desnem pa 18 (priporočeno 1-8).

Rezultati. HSG po treh mesecih je pokazal popolno okluzijo obeh jajcevodov in dober simetričen položaj obeh implantov.

Zaključek. Kljub suboptimalnem položaju implantov zaradi spazma in slabe vidljivosti je metoda še vedno lahko uspešna. Kontrolna histeroskopija ne prispeva k oceni uspešnosti posega, v primeru zapletov pri posegu je potrebna potrditev neprehodnosti jajcevodov s HSG. Potrebno bi bilo oceniti, ali je možno še

dotatno preprečiti ali zmanjšati pojavnost spazma z uporabo spazmolitikov ob NSAR.



39 Razmerje minimalno invazivnih posegov pri transvaginalnih igelnih vstavitvah mrežnega vsadka za korekcijo disfunkcije (PFD) in statike medeničnega dna (POP)

Marijan Lužnik

Splošna bolnišnica Slovenj Gradec, Slovenj Gradec, Slovenija

Uvod. Uroginekološke tehnike omogočajo, da z minimalno invazivnimi posegi korigiramo tako disfunkcijo kot tudi porušeno statiko medeničnega dna (POP), če je le-ta prisotna.

Delo in metode. Med aprilom 2006 in decembrom 2010 je avtor članka opravil 134 operacij s polipropilenskim vaginalnim nenapetostnim trakom (TVT) kot samostojno operacijo za podporo insuficientni sečnici in 270 korekcij POP z vstavitvijo polipropilenske mrežice. Mrežico je vstavil s pomočjo igelnih aplikatorjev na mestu defekta. Pri zdrsu sprednje vaginalne stene, maternice oziroma vrha krna vagine po principu ATOM (anteriorna trans-obturatorna mrežica) za podporo tako sečnici, vratu in bazi mehurja kot tudi maternici ali vrhu krna vagine. Pri zdrsu zadnje vaginalne stene je uporabil mrežico po principu PIRM/PIRTOM (posteriorna ishiorektalna mrežica/ posteriorna ishiorektalna transobturatorna mrežica).

Rezultati. V tabeli je prikazano število različnih mrežnih operacij za korekcijo POP.

Opravljenih TVT operacij kot samostojnih posegov je **134**.

Razmerje **134** (33%) : **270** (67%) je v korist mrežnih posegov.

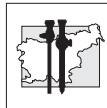
Razmerje **229** (80%) : **57** (20%) je v korist korekcij zdrsa sprednje vaginalne stene.

Zaključek. Iz števila opravljenih operacij lahko zaključimo, da je zdrs sprednje vaginalne stene bistveno pogostejši kot zdrs zadnje vaginalne stene. To je v skladu s pričakovanji, saj so pogosto prve disfunkcijske motnje (PFD) ravno inkontinenčni urinski simptomi in so praviloma v zvezi s popuščanjem stabilnosti sprednje vaginalne stene.

Tabela

Mrežne operacije za korekcijo POP

	Prolaps krna vagine	Brez histerektomije	S histerektomijo	Skupaj
ATOM	15	179	19	213
PIRM	13	9	1	23
PIRTOM	4	4	0	8
ATOM+PIRM	7	14	5	26
Skupaj	39	206	25	270



40 NOTES – LCH

Brane Breznikar, Igor Černi, Bogdan
Fludernik, Matej Podgoršek, Igor Pirc

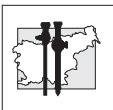
Splošna bolnišnica Celje

Uvod. Transvaginalna holecistektomija je v naših razmerah možna večinoma kot NOSE (naturale orifice speciment extraction), hibridna ali laparoskopsko asistirana NOTES (naturale orifice transluminal endoscopic surgery). Čisti NOTES smo lahko naredili le enkrat, ker je za to potreben poseben inštrumentarij.

Delo in metode. Pri čisti NOTES naredimo vse skozi vagino, pri hibridni si pomagamo z optiko skozi popek, pri laparoskopsko asistirani imamo še kak dodatni kanal skozi trebušno steno in pri NOSE samo odstranimo preparat transvaginalno. Delali smo vse opisane tehnike.

Rezultati. Opisujemo prvih 15 primerov transvaginalne holecistektomije in sicer en čisti, 6 laparoskopsko asistiranih, 5 hibridnih in 3 NOSE. Opazna je manjša operativna travma, za mnoge pa ni zanemarljiv tudi kozmetični rezultat. Pooperativnih kil ni.

Zaključek. Pri NOTES šiva fascije ni, s tem je manj bolečnosti in ni možnosti za pooperativno kilo. Prvi rezultati so obetajoči.



Travmatologija in ortopedija *Traumatology and Orthopedic surgery*

41 Artroskopske najdbe pri 65 pacientih z zlomom distalne koželjnice

Peter Golob

Splošna bolnišnica Izola, Polje 40, Izola,
Slovenija

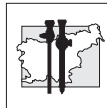
Uvod. Artroskopija zapestja je uveljavljena diagnostična in terapevtska metoda. Z uporabo artroskopije se je povečalo zavedanje o sočasnih mehko tkivnih poškodbah na zapestju pri pacientih z zlomom distalne koželjnice. Pomen posameznih poškodb vezi v zapestju je še vedno neznan, toliko bolj pri starostnikih, ki med pacienti z zlomom distalne koželjnice prevladujejo.

Delo in metode. Retrospektivno smo pregledali najdbe pri artroskopijah zapestja opravljenih ob osteosintezi zloma distalne koželjnice v od januarja 2008 do decembra 2010 v Splošni bolnišnici Izola (SBI). V tem obdobju smo v SBI ob osteosintezi zloma distalne koželjnice pri 65 bolnikih opravili tudi artroskopijo zapestja. Artroskopist je bil vseh primerih isti. Pri 17 (26,1 %) pacientih smo naredili suho artroskopijo. V vseh primerih smo uporabili distrakcijski stolp. Med pacienti je bilo 45 žensk, povprečna starost pacientov je bila $57,1 \pm 17,4$ let (19-82). 23 zlomov je bilo tipa A3, 22 tipa C3 preostali pa A2, B3 in C1 in C2 po AO klasifikaciji. Pri vseh zlomih je bila narejena gibalno stabilna osteosinteza s ploščicami in vijaki.

Rezultati. Pri 23 (35,4 %) pacientih smo našli poškodbo skafo-lunatne (SL) vezi, pri 8 (12,3 %) pa okvaro luno-trikvetralne (LT) vezi. Le v treh primerih je bila poškodba SL vezi popolna. Pri 42 (64,6%) pacientih smo našli spremembe na TFCC. 12 od teh (18,5 %) smo ocenili kot degenerativne. Preostale so bile poškodbene, od tega pri 18 pacientih (27,7 %) periferne. V štirih primerih je

bila ob poškodbi TFCC ugotovljena tudi nestabilnost distalnega radio-ulnarnega sklepa (DRUS).

Zaključki. Artroskopija zapestja spreminja pogled na poškodbe v predelu zapestja ob zlomih distalne koželjnice. Poleg zloma, ki je prevladujoča poškodba, so pogoste tudi poškodbe mehkih tkiv v zapestju, predvsem TFCC in SL vezi. Ne glede na sicer veliko pogostnost teh dveh vrst poškodb, pa je pogostnost disociativnih poškodb SL vezi in poškodb TFCC z nestabilnostjo DRUS redka. K temu pri naših pacientih lahko prispeva dejstvo, da gre za starejše osebe, kjer prevladujejo nizke nergije poškodovanja. Nejasno ostaja tudi kakšen je pomen raztrganin TFCC brez nestabilnosti DRUS in nedisociativnih poškodb SL vezi in ali te poškodbe sploh potrebujejo popravo.



42 Arthroscopic treatment of anterior ankle impingement

Matjaž Vogrin, Matevž Kuhta

Oddelek za ortopedijo, UKC Maribor

Anterior impingement syndrome, also called footballer's ankle, is a degenerative lesion with osteophyte formation at the front of the ankle joint caused by repetitive direct or indirect trauma. The bearing surfaces of the joint are not affected.

Degenerative lesions often affect athletes with repetitive dorsiflexion of the ankle joint, such as soccer and basketball players, ballet dancers and high-jumpers. Supination injuries and chronic instability can also lead to anterior impingement syndrome of the ankle, especially in the medial ankle compartment. In clinical investigation, pain on palpation of the anterior ankle enhances with dorsiflexion and is relieved with plantar flexion, which is called a positive anterior impingement test. Standard anterolateral projections are used to detect the presence of bone spurs. For the detection of medial spurs, a special anteromedial impingement view is necessary, where the beam is tilted 45° in a cranio-caudal direction with the leg at 30° of external rotation and the foot in plantar flexion. Magnetic Resonance Imaging is required for the detection of small spurs, possible soft tissue and osseous abnormalities especially at the antero-medial, antero-lateral and posterior compartments.

Conservative treatment with rest, physical therapy and NSAR for three to six months is appropriate for patients with mild problems only. If conservative treatment fails, arthroscopic removal of spurs is indicated. Long-term follow-up showed that in patients without joint space narrowing, the overall percentage of good or excellent results was 83%, but only 53% for patients with joint space narrowing. However, asymptomatic osteophytes may recur in two-thirds of the ankles.

43 Arthroscopic management of septic arthritis in children

Lovro Suhodolčan, Oskar Zupanc

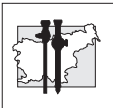
Department of Orthopaedic Surgery, University Medical Centre Ljubljana, Zaloška 9, SI-1000 Ljubljana, Slovenia

Background. Septic arthritis is a serious and sometimes fatal condition. Joint decompression, débridement of devitalized tissue, eradication of infection with antibiotics, and full functional recovery are the main goals of treatment. Surgical intervention can include repeated aspirations, open arthrotomy, and arthroscopic irrigation and débridement. However, there is still controversy regarding the best method of joint decompression because good results have been reported for each approach.

Methods. Two children with septic arthritis of the knee and two children with septic arthritis of the elbow were treated with a combination of arthroscopic irrigation and débridement and systemic antibiotics according to bacterial sensitivity. The average duration of symptoms prior to the arthroscopic lavage was one week. The procedures were performed under general anesthesia using a standard arthroscope for knee and a small diameter arthroscope for elbow and a soft-tissue shaver. Blood cultures and tissue samples were taken, and antibiotic therapy was started, following by oral antibiotics for consecutive weeks.

Results. Staphylococcus was the most common organism identified. The infection was eradicated completely with a single arthroscopic procedure in three patients. The functional outcome has improved rapidly and was evaluated at follow-up visits.

Conclusions. Arthroscopy has been popular and widely accepted as an effective method of joint decompression, with minimal residual problems, especially in young patients with septic arthritis of the knee and elbow.



44 Artroskopsko asistirano zdravljenje kronične akromioklavikularne sindezmolize s presadkom kite semitendinozusa – kirurška tehnika in prvi rezultati

Ladislav Kovačič

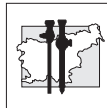
Klinični oddelek za travmatologijo, UKC Ljubljana, Zaloška cesta 7, 1525 Ljubljana, Slovenija

Uvod. Napredek v kirurškem zdravljenju simptomatske kronične sindezmolize akromioklavikularnega (AC) sklepa temelji predvsem na dvojem. V zadnjih letih je bila prikazana prednost rekonstrukcije AC sklepa s presadkom kite semitendinozusa. Ob tem je bilo opisanih več artroskopskih metod z dobrim rezultatom. V prispevku prikazujemo operativno tehniko s kombinacijo obeh metod in prve rezultate.

Delo in metode. Pacienta pripravimo za operacijo v sedečem položaju. Odvzamemo kito semitendinozusa in pripravimo presadek. Skozi 5 cm dolgo incizijo nad distalnim delom ključnice si prikažemo zgornjo površino ključnice in očistimo AC sklep. Nadaljujemo z glenohumeralno artroskopijo. Skozi rotatorni interval si prikažemo korakoidni odrastek lopatice in ga očistimo s spodnje in lateralne strani. Skozi ključnico in korakoidni odrastek uvrstimo kanal debeline 6 mm. Lateralno skozi ključnico naredimo dodatno luknjo iste dimenzije. V kanal namestimo presadek kite skupaj z implantatom GraftRope (Arthrex), nato distalni del presadka speljemo skozi lateralno luknjo na ključnici. Presadek je tako napeljan v obliki črke U skozi ključnico, korakoidni odrastek in ponovno skozi ključnico. Z implantatom fiksiramo ključnico v reponiranem položaju. Presadek učvrstimo v ključnico na dveh mestih z vijakom za tenodezo. Prosta konca presadka zašijemo skupaj z neresorbilnim šivom. Operacijo zaključimo z učvrstitvijo ostanka AC ligamenta na distalni konec ključnice.

Rezultati. Z implantatom ključnico začasno stabiliziramo, dokler presadek kite ne prevzame svoje vloge. Končni rezultat je rekonstruiran AC sklep, stabilna ključnica in dobra funkcija ramenskega sklepa.

Zaključek. Opisana tehnika daje biološko osnovo rekonstrukcije AC sklepa z anatomsko korakoklavikularno stabilizacijo. Z operacijo dosežemo dober estetski in funkcionalen rezultat.



45 Artroskopske rekonstrukcije meniskusov na Travmatološkem oddelku Splošne bolnišnice Celje 2005-2010

Drago Brilej, Franci Vindišar, Andrej Strahovnik, Miodrag Vlaovič, Kristjan Omahen

Splošna bolnišnica Celje, Travmatološki oddelek, Oblakova ulica 5, 3000 Celje, Slovenija

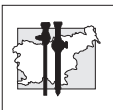
Uvod. Zaradi pomembne vloge meniskusov v kolenskem sklepu je splošno sprejeto, da jih je potrebno ob poškodbi čimbolj ohraniti. Preko artroskopskega šivanja meniskusov so se v zadnjih dveh desetletjih razvile različne metode učvrstitve strganega meniskusa. Na Travmatološkem oddelku SB Celje uporabljamo 2 artroskopski metodi učvrstitve meniskusov: šivanje z inside-out tehniko ter učvrstitev z resorbilnimi vijaki. Retrospektivno smo ocenili rezultate našega dela.

Delo in metode. Na Travmatološkem oddelku SB Celje smo od leta 2005 do konca leta 2010 enaindvajsetim pacientom artroskopsko zašili meniskus. Od tega štirinajstim pacientom z inside-out metodo, petim z resorbilnimi vijaki, pri dveh pacientih pa smo uporabili obe metode hkrati. Zašili smo sedemnajst medialnih ter štiri lateralne meniskuse. Dvanajst pacientov je imelo poleg meniskusa poškodovano še sprednjo križno vez. Pri devetnajstih pacientih smo meniskus zašili v rdeče-rdeči coni, pri 2 pacientih pa v rdeče-beli coni. Pacienti so bili hospitalizirani od 3 -8 dni. Po operaciji kolena nismo imobilizirali.

Rezultati. Pacienti so potrebovali od 2 do 6 mesecev da so se lahko vrnili v vsakdanje aktivnosti brez bolečin. Pri štirinajstih pacientih je gibljivost kolena po 8 tednih praktično popolna, dva pacienta imata primankljaj ekstenzije za 5 - 10 stopinj, pri dveh pacientih je primankljaj fleksije 5-10 stopinj. Pri enem pacientu je prišlo do Sudeckove distrofije. Trije pacienti so utrpeli ponovno poškodbo in rerupturo meniskusa, pri vseh treh smo napravili parcialno resekcijo meniskusa. Pri enem pacientu pa smo zaradi

parestezij v goleni sprostili šiv operativne rane. Štiri bolnike iz skupine s pridružno strgano križno vezjo smo kasneje ponovno operirali zaradi rekonstrukcije vezi.

Zaključki. Rezultati artroskopskega šivanja meniskusov na našem oddelku so dobri. Pacienti so se po 2-6 mesecih po operaciji lahko vrnili k vsakdanjim aktivnostim praktično brez bolečin in brez zapletov, ki bi bili posledica same operacije. Med metodami, ki smo jih uporabili, praktično nismo opazili razlik. Pomembno je le, da se strgani del meniskusa zašije in s tem ohrani meniskus.



46 Artroskopska odstranitev osteoid osteoma iz kolena – predstavitev primera

Borut Pompe

Ortopedska klinika, Zaloška 9, 1000 Ljubljana, Slovenija

Povzetek. Osteoid osteom je benigni primarni tumor kosti. Klinično se izraža z močno lokalno bolečino. Zdravljenje osteoid osteoma je kirurško z resekcijo in uničenjem nidusa tumorja. Kadar je tumor v bližini sklepa ga je možna odstraniti tudi artroskopsko. Predstavljamo primer bolnika, kjer smo artroskopsko odstranili osteoid osteom iz distalnega femurja. Dosedaj je v literaturi objavljenih le nekaj posameznih primerov artroskopske odstranitve osteoid osteoma iz kolena. Artroskopska odstranitev periartikularnega osteoid osteoma ima pred drugimi tehnikami odstranitve prednost zaradi minimalne invazivnosti in hitre pooperativne rehabilitacije.

47 Uporaba resorbilnega balončka pri zdravljenju masivnih raztrganin rotatorne manšete

Vladimir Senekovič¹, Boris Poberaj²,
Ladislav Kovačič¹, Martin Mikek³,
Boštjan Sluga¹

1: UKC Ljubljana, KO za travmatologijo

2: Ortopedska bolnišnica Valdoltra

3: Splošna bolnišnica Novo mesto

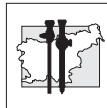
Rotatorna manšeta je pogost vzrok bolečin v ramenskem sklepu. Zdravljenje obsežnih raztrganin manšete je kirurško izjemno zahtevno in v visokem odstotku neuspešno.

Opravili smo klinično študijo uporabe posebnega resorbilnega balončka (InspaceTM, podjetja Orthospace) za zmanjšanje bolečin in izboljšanje funkcije rame pri obsežnih raztrganinah rotatorne manšete, ki se jih ni dalo rekonstruirati. Hipoteza je bila, da resorbilni balonček, ki ga vstavimo po meri v subakromialni prostor in ga dovolj napolnimo s fiziološko raztopino, povsem zapolni subakromialni prostor. S tem povečamo subakromialni prostor, kar ima ugoden vpliv na zmanjšanje bolečin in na izboljšanje ramenske funkcije. Balonček smo namestili po odstranitvi subakromialne burze v subakromialni prostor artroskopsko.

V študijo je bilo zajetih 24 bolnikov med majem in oktobrom 2008. 20 jih je imelo masivno raztrganino rotatorne manšete, ki je nismo mogli rekonstruirati – ti so zajeti v tem poročilu.

V teku študije in enoletnega sledenja bolnikov nismo imeli nobene stranske reakcije na balonček. Po 6 mesecih po implantaciji balončka je imelo 14 bolnikov od 20 statistično značilno izboljšanje glede nočnih bolečin, obsega gibljivosti in v ocenjevalni lestvici po Constant-u. Podobne rezultate smo dosegli po enem letu.

Naš zaključek je, da je vstavitve resorbilnega balončka, ki ga lahko napolnimo s fiziološko raztopino, pri bolnikih z masivno raztrganino rotatorne manšete enostavna in varna metoda zdravljenja, ki privede pri približno 2/3 bolnikov do izboljšanja funkcije in zmanjšanja bolečin.



Nadaljnje sledenje naše skupine bolnikov in nadaljnje študije so potrebne, da ugotovimo, kako dolgo lahko ima ta enostavna kirurška metoda pozitiven vpliv pri tej težki skupini bolnikov in kateri so dejansko tisti bolniki, pri katerih lahko pričakujemo izboljšanje po vstavitvi tega balonskega vložka.

48 Quality of life and clinical outcome comparison of semitendinosus and gracilis tendon versus patellar tendon autografts for anterior cruciate ligament reconstruction an 11-year follow-up of a randomized controlled trial

M. Sajovic

Splošna bolnica Celje, Slovenia

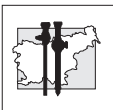
Background. There are still controversies about graft selection for primary anterior cruciate ligament (ACL) reconstruction. Prospective, randomized, long-term studies are needed to determine the differences between the graft materials.

Hypothesis. Eleven years after ACL reconstruction there is no difference in functional outcome and quality of life, however the patients with patellar tendon autograft have higher prevalence of osteoarthritis.

Study design. Randomized controlled trial; Level of evidence, 1.

Methods. From June 1999 to March 2000, 64 patients were included in this prospective study. A single surgeon performed primary arthroscopically assisted ACL reconstruction in an alternating sequence. In 32 patients ACL reconstruction was performed with hamstring tendon autograft (STG group) while in the other 32 patients ACL reconstruction was performed with patellar tendon autograft (PT group).

Results. At the 11-year follow-up, no statistically significant differences were seen with respect to the Lysholm score and Short Form-36, KT-1000 arthrometer laxity testing, anterior knee pain, single-legged hop test, or IKDC classification results. Positive pivot shift test (1+) has been significantly more frequent in PT group ($P = .036$). 22 patients (81%) in the STG group and 18 patients (72%) in the PT group were still on their pre-injury level of activity. Graft rupture occurred in 2 patients from the STG group (6%) and in 4 patients from the PT (12%). The grade B and C abnormal radiographic findings were seen



in 84% (21/25) of patients in the PT group and in 63% (17/27) of patients in the STG group ($P = .008$).

Conclusions. Both hamstring and patellar tendon autografts provided good subjective outcomes and objective stability at eleven years. Positive pivot shift test (1+) has been significantly more frequent in PT group. No significant differences in the rate of graft failure were identified. Patients with patellar tendon graft had a greater prevalence of osteoarthritis at 11- year after surgery.

Key words. Anterior cruciate ligament (ACL) reconstruction; hamstring tendons (STG); patellar tendon (PT); pain and ACL, ACL and arthritis, gender laxities; long-term clinical study.

49 Prevod, priredba in uporaba vprašalnikov za evalvacijo komolčnega sklepa po artroskopskih posegih

Uroš Meglič, Oskar Zupanc

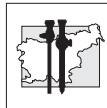
Ortopedska klinika, Univerzitetni klinični center Ljubljana, Slovenija

Uporaba vprašalnikov, ki ocenjujejo napredovanje bolezni in uspešnost zdravljenja v moderni ortopediji se povečuje. Kakovostni podatki, ki so veljavni, zanesljivi in s tem tudi primerljivi, so nujni za ustrezno strokovno ravnanje. V Sloveniji ustrezno prevedenega in preverjenega vprašalnika s katerim bi bilo mogoče pridobiti primerljive rezultate o oceni napredovanja bolezni komolčnega sklepa, oceni uspešnosti artroskopskega zdravljenja in kvaliteti življenja bolnikov z boleznimi komolčnega sklepa še nimamo.

V našem prispevku smo poiskali vprašalnike, ki se uporabljajo za evalvacijo komolčnega sklepa. Za prevod in priredbo vprašalnikov smo upoštevali splošna mednarodna priporočila. Izvedli smo pet stopenj: dva vzporedna prevoda iz angleščine v slovenščino, uskladitev in prilagoditev prevodov vprašalnikov, vzratni prevod v angleščino, primerjava vzratnega prevoda z angleškim izvornikom in ocena razumljivosti za bolnike.

Za evalvacijo komolčnega sklepa se v svetu uporablja veliko število različnih vprašalnikov. Pomanjkanje enega enotnega vprašalnika in slaba primerljivost rezultatov različnih vprašalnikov otežuje primerjavo dobljenih rezultatov z ostalimi raziskavami. Zato smo pregledali in izbrali tri najpogosteje uporabljane, ki bi bili ustrezni za prevod in priredbo v slovenski jezik: Mayo elbow performance index, Liverpool elbow score in Oxford elbow score. Vprašalniki so bili prevedeni in prirejeni po priporočilih. Pripomb glede razumljivosti s strani bolnikov ni bilo.

S tem postopkom smo pridobili v slovenščino prevedene in ustrezno prirejene vprašalnike, ki so uporabni za oceno napredovanja bolezni komolčnega sklepa in oceno uspešnosti artroskopskega zdravljenja. Priredba treh vprašalnikov omogoča tudi široko primerljivost rezultatov.



Anesteziologija *Anaesthesiology*

50 Vplivi položaja bolnika in pnevmoperitoneja na oskrbo možganov s kisikom – prikaz primerov

Alenka Spindler Vesel, Marko
Malivojević, Neva Požar Lukanović

Klinični oddelek za anesteziologijo in intenzivno
terapijo operativni strok, Univerzitetni Klinični
Center Ljubljana

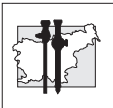
Uvod. Položaj bolnika med operacijo in pnevmoperitonej vplivata na vrednosti krvnega tlaka in na pretok krvi v možganih, posebno ko so vrednosti krvnega tlaka izven fizioloških meja. Ustreznost pretoka v možganih lahko ocenjujemo z infrardečo spektroskopijo (near-infrared spectroscopy, NIRS). S to metodo merimo nasičenost hemoglobina v možganih s kisikom. Kadar so vrednosti nižje od 40, je dotok kisika v možgane premajhen. V naši raziskavi smo želeli izvedeti, če pnevmoperitonej in sočasni nagibi telesa na noge oz. na glavo ogrozijo oskrbo možgan s kisikom..

Delo in metode. Pri dveh bolnicah, ki sta imeli laparoskopsko resekcijo črevesja, smo neprekinjeno merili NIRS, bispektralni indeks (BIS), krvni tlak in srčno frekvenco.

Rezultati. Spremembe položaja in pnevmoperitonej so vplivali na krvni tlak in srčno frekvenco, ne pa na NIRS in BIS. Hemodinamske spremembe so bile bolj izrazite pri bolnici s pridruženimi boleznimi.

Zaključek. Uporaba NIRS je priporočljiva predvsem pri bolnikih, pri katerih pričakujemo med anestezijo ob zmanjšanju krvnega tlaka oz. oviranem venskem obtoku iz glave slabšo prekrvavitev možganov, bodisi zaradi zožitev na ožilju in/ali spremenjene avtoreguacije krvnega pretoka v možganih. Pri bolnici brez pridruženih bolezni spremembe položaja in pnevmoperitonej niso povzročili pomembnih hemodinamskih

sprememb, prav tako ni bilo bistvenih sprememb v vrednostih NIRS. Pri bolnici s pridruženimi boleznimi so bila nihanja krvnega tlaka in vrednosti NIRS bolj izrazita, vendar se tudi pri njej vrednost NIRS ni znižala pod kritično mejo. Uporaba NIRS omogoča pri ogroženih bolnikih hitrejše zaznavanje sprememb oksigenacije v možganih in pravočasno ukrepanje.



51 Vtisi anesteziologa pri robotsko asistirani radikalni prostatektomiji (strah pred letenjem)

Rajko Kandare, Dragan Dević, Anton Jošt, Savo Štern

SB Celje, oddelek za anesteziologijo, Slovenija

V prispevku vam bomo prikazali, s kakšnimi težavami smo se ukvarjali kot anesteziologi na začetku, ko smo izvedeli, da bomo v SB. Celje dobili robota za operacijo prostate. Ko smo bili prvič na edukaciji o novem procesu, smo slišali, da je učna krivulja dolga. Prve operacije lahko trajajo tudi več kot 6 ur, bolnik pa je v tem času v Trandelenburgovem položaju. Zato smo se zavedali vseh patofizioloških dogajanj, do katerih lahko pride zaradi položaja ali zaradi insuflacije plina v trebušno votlino.

V izogib mogočim komplikacijam smo se dogovorili z urologi, da morajo vsi bolniki pred operacijo obiskati anesteziološko ambulanto. Glede na ASA standard in njegovo BMI (od 25-34), se je kolega v ambulanti odločil, ali je bolnik primeren za operacijo. Prva operacija je bila 11. maja 2010. Potekala je pod nadzorom izkušenega inštruktorja za to obliko operacij. Bolnik je uspešno prestal operacijo, kljub temu, da je trajala več kot 7 ur. Tudi naslednje operacije so trajale več kot 6 ur. Celotna ekipa pa je verjela v rezultate, zato smo vztrajali. Čez tri mesece sta se ves trud in potrpljenje povrnili. Bolnik je bil prvič v Trandelenburgovem položaju manj kot 4 ure. Do konca leta 2010 smo izvedli 54 robotsko asistiranih radikalnih prostatektomij. Prednosti pred klasično prostatektomijo smo analizirali sproti. Transfuzijo sta prejela le dva bolnika. Pri ostalih je bila izguba krvi pod 300 ml. Za terapijo bolečine je zadoščal že paracetamol (Perfalgan) 1g na 6 ur. Po potrebi je bolnik dobil še piritramid (Dipidolor) i. v. Bolnikom po operaciji ni bilo slabo. Že prvi dan po operaciji bolniki vstanejo s postelje, 3 dan gredo domov- 7 dan se jim odstrani urinski kateter. Bolnik se hitro vključi nazaj v svoje socialno okolje in prične s svojimi normalnimi aktivnostmi.

52 Posebnosti anestezije pri endoskopskih posegih v nosu

Janez Benedik, Tomaž Lužar

Klinični oddelek za anesteziologijo in intenzivno terapijo kirurških strok, Klinični Center Ljubljana

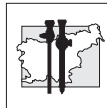
Uvod. Med posege v nosu spadajo endoskopski pregledi in endoskopske operacije nosu in obnosnih votlin s popravo nosnega pretina. Če sta neprenašanje aspirina in NPZ pridruženi še astma in nosni polipi, govorimo o sindromu aspirinske intolerance (AI).

Metode. Dan pred posegom se anesteziolog z bolnikom pogovori in predpiše premedikacijo (midazolam 7,5 mg ali diazepam 5 mg per os) ter zaščito pred strjevanjem krvi. Bolniki z AI pred operacijo prejemo metilprednizolon per os (32 mg /12 h , 5 – 7 dni). Dajanja metilprednizolon natrijevega sukcinata i.v. se izogibamo zaradi pogostega razvoja anafilaktoidne reakcije pri astmatikih z AI.

Endoskopske operacije nosu se lahko opravijo v splošni ali v lokalni anesteziji. Uvod v anestezijo: propofol, fentanil (remifentanil) in mišični relaksant vekuronij. Pri bolnikih z AI ne uporabimo tiopentala, morfija, atrakurija, mivakurija (sproščevalci histamina). Bolnika orotrahealno intubiramo z žičnim ali ukrivljenim tubusom in tamponiramo žrelo.

Kirurg topično aplicira kokain. Operativno polje pa prepoji z lokalnim anestetikom z adrenalinom. Bolnika ventiliramo z mešanico 30-40% kisika/dušikovega oksidula (zraka) in dodajamo propofol v kontinuirani i.v. infuziji. Operaterju pomagamo še z nadzorovano arterijsko hipertenzijo. Pri bolnikih z AI ne uporabimo zdravil za povrnitev mišične moči (neostigmin).

Zaključek. Pooperativno je pomembno mirno zbijanje in vzdrževanje nižjega krvnega tlaka. Pooperativna analgezija: tramadol v infuziji (100 mg), acetaminofen (500 mg / 6h), rešilni analgetik: piritramid (1,5 – 3 mg). Bolniki z AI: za analgezijo ne uporabimo aspirina, NPZ, metamizola.



Urologija

Urology

53 Robotska pieloplastika

Nado Vodopija, Sandi Poteko

Urološki oddelek, Slošna bolnišnica Celje,
Slovenija

Uvod. Več kot desetletne izkušnje v robotski kirurgiji so pokazale, da je številne operativne posege mogoče varno opraviti z robotom. Izkušnje drugih pa tudi naše razmeroma skromne izkušnje kažejo, da je robotska pieloplastika po vseh kriterijih povsem primerljiva drugim operativnim metodam.

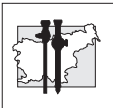
V filmu prikazujemo robotsko pieloplastiku zaradi stenoze PU segmenta. Bonik B.M. je zaradi bolečin v levem ledvenem pregledu bil napoten na UZ preiskavu abdomna ki je pokazala hidronefrozo leve ledvice. Temu je sledila i.v. urografija ki pokaže močno dilatiran pelon in zažet PU segment. Funkcija te ledvice je dobra. Bolnika smo pripravili za robotsko pieloplastiko.

Delo in metoda. Na operacijski mizi je bolnik bil nameščen v semilumbotomijski položaj pod kotem od 45 stopinj. Operativni poseg je bil opravljen skozi 4 vstopna porta – primarni malo lateralno od popka, robotski ob spini iliaki anterior superior in pod rebrenim lokom v medioklavikularni liniji, 10mm trokar za asistenta pa med prvim trokarjem in primarnim trokarjem za kamero. Incizija peritoneja je bila napravljena u Toldovi liniji in descedentni kolon je bil mobiliziran in pomaknjen medialno. Isprepariran je bil dilatirani pelon in proksimalni del ureterja. Ugotovljeno je, da gre za primarno stenozo PU segmenta. Ureter je bil prerezan pod stenoziranim mestom in spatuliran. Temu je sledila redukcija pielona in tipična anastomoza po Hynnes-Andersonu z dva tekoča šiva. Prethodno je bil anterogradno vstavljen DJ kateter. Proksimalni del pielona je bil zašit s tekočim šivom.

Rezultati. Gre za prvi tovrstni poseg ki smo ga

opravili na urološkem oddelku v Celju. Zato lahko govorimo samo o poteku operacije.

Operativni poseg za konzolom je trajal 110 minut. Priprava »doking« robota pa 10 min. Izguba krvi med posegom je bila 0 ml.



54 Robotsko asistirana radikalna prostatektomija in urinska kontinenca

Sandi Poteko, Nado Vodopija, Klemen Jagodič

Splošna in učna bolnišnica Celje

Uvod. Robotsko asistirana radikalna prostatektomija (RARP) je čedalje bolj razširjen način zdravljenja omejenega raka prostate. Urinska pooperativna kontinenca je eden najbolj pomembnih funkcionalnih rezultatov in je 12 mesecev po posegu prisotna pri 80-94% bolnikov. Dejavniki tveganja so perioperativni, anatomske in tehnične. Pomembna je ohranitev sfinkternega mehanizma sečnice. Robotski sistem s povečano, trodimenzionalno sliko in gibljivimi inštrumenti omogoča natančno odstranitev prostate in formiranje uretrovezikalne anastomoze. Če uporabimo kriterij za kontinenco popolnoma suh ali uporaba ene varnostne predloge je kontinenca 12 mesecev po RARP dosežena v 90-95%. Še pomembnejše je, da je čas do popolne kontinenca pri bolnikih z RARP krajši, kot pri klasični radikalni prostatektomiji.

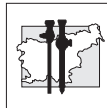
Delo in metode. Prva RARP na Urološkem oddelku SB Celje je bila napravljena 11.5.2010. V letu 2010 smo operirali 54 bolnikov z RARP. Urinsko kontinenco smo ocenili prvi dan in en mesec po odstranitvi urinskega katetra. Podatke smo dobili z usmerjeno anamnezo, štetjem in zapisovanjem števila dnevno uporabljenih predlog.

Rezultati. Popolna kontinenca urina, brez uporabe predlog po odstranitvi urinskega katetra, je bila dosežena pri 15 bolnikih (27%). Varnostno predlogo je prvi mesec uporabljalo 18 bolnikov (33%). Dve predlogi dnevno je uporabljalo 14 bolnikov (26%) in tri ali več predlog dnevno 7 bolnikov (14%). Samo en bolnik je navajal popolno urinsko inkontinenca.

Zaključek. V primeru, da kot zgodnjo pooperativno kontinenca ocenjujemo popolno kontinenca ali uporabo varnostne predloge, je ta pri naših bolnikih dosežena v 60%. kar je skladno s podatki v literaturi. Čas do zgodnje

urinske kontinenca je krajši pri bolnikih z RARP.

Ocena zgodnje urinske kontinenca po radikalni prostatektomiji je težavna zaradi pomanjkanja standardnih mehanizmov za oceno in natančnega kriterija, kaj je pooperativna kontinenca.



55 Laparoskopiska odstranitev ledvice zaradi tumorja

Boris Sedmak, Igor Sterle, Aleš Sedlar, Tomaž Smrkolj, Borut Gubina, Simon Hawlina, Jure Bizjak

Klinični oddelek za urologijo, Univerzitetni klinični center Ljubljana, Slovenija

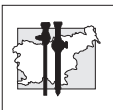
Uvod. Pojavnost tumorjev ledvic in sečevoda je zaradi dobre dostopnosti ultrazvočne preiskave trebuha v zadnjem desetletju v porastu. Obenem se velikost, pri kateri so tumorji ugotovljeni, zmanjšuje. Klasična odprta kirurška odstranitev ledvice pomeni tudi pri manjših tumorjih velik poseg z dalj časa izraženo pooperativno bolečino ter možnostjo nastanka pooperativne kile in zahteva večmesečno rehabilitacijo. Tudi pooperativna brazgotina je sorazmerno velika. Laparoskopiska odstranitev ledvice je metoda zdravljenja ledvičnih tumorjev in tumorjev votlega sistema zgornjih sečil, ki je manj invazivna, zato so pooperativne bolečine in čas rehabilitacije bistveno krajši. Boljši je tudi kozmetični rezultat po operativnem posegu. Namen dela je bil ugotoviti naše rezultate laparoskopске odstranitve ledvice zaradi tumorja.

Delo in metode. V retrospektivno raziskavo smo vključili 11 bolnikov, 5 moških in 6 žensk, starih med 47 in 81 let. Bolniki so bili operirani med 9.2.2009 in 14.7. 2010. Pri vseh bolnikih je bil tumor dokazan z ultrazvočno in CT preiskavo trebuha. Pri 10 bolnikih smo naredili enostransko transperitonealno laparoskopsko odstranitev ledvice, pri enem bolniku pa laparoskopsko transperitonealno odstranitev ledvice s sečevodom. Vsi bolniki so ležali v polbočnem položaju. Za preparacijo in hemostazo smo uporabljali harmonični skalpel, kovinske sponke in Hem-olok sponke (za večje žile).

Rezultati. Narejene so bile 4 desnostranske in 6 levostranskih transperitonealnih laparoskopskih odstranitve ledvice in 1 desnostranska odstranitev ledvice s sečevodom zaradi tumorja sečevoda. Pri enem bolnikih smo naredili konverzijo v odprto metodo. Povprečni

operativni čas je bil 245 minut (razpon 145-370 min.). Mediana koncentracija hemoglobina je bila pred operacijo 144 g/L (razpon 119-159 g/L) in 110 g/L (razpon 95 -142 g/L) po operaciji. Mediana velikost ledvičnega tumorja je bila 41 mm (20-60 mm), medtem ko je tumor sečevoda meril 22 mm. Mediani čas hospitalizacije je bil 7 dni (razpon 4-12 dni). Glede na histološki tip tumorja v ledvici je bil najpogostejši svetlocelični karcinom ledvičnih celic (5 tumorjev), sledili so onkocitom (2 tumorja), papilarni karcinom (1 tumor), kromofobni karcinom (1 tumor) in svetlocelični karcinom z eozionofilno komponento (1 tumor). Tumor sečevoda je spadal med urotelne tumorje.

Zaključek. Laparoskopiska odstranitev ledvice je varna metoda, ki v primerjavi s klasično odprto metodo omogoča krajšo hospitalizacijo, krajše okrevanje, manj bolečin in dober kozmetični videz.



56 Laparoskopna parcialna nefrektomija pri zdravljenju karcinoma ledvice

Hlebič Gregor, Bratuš Dejan, Stanonik Jana, Pavlovič Milan, Kacjan Uroš, Kavčič Niko, Rebek Marius Konstantin

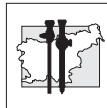
Odelek za urologijo UKC Maribor, Ljubljanska 5/a, 2000 Maribor, Slovenija.

Uvod. Karcinom ledvice (KL) predstavlja približno 2-3% vseh karcinomov. Pri bolnikih s KL je indicirano operativno zdravljenje in laparoskopna nefrektomija predstavlja uveljavljeno metodo izbora. Pri bolnikih s tumorjem manjšim od 4 cm se je v zadnjih letih uveljavila parcijalna nefrektomija. Napredek in izkušnje na področju laparoskopne kirurgije pa so omogočile prehod iz klasične operative na laparoskopijo tudi v primeru parcialne nefrektomije.

Material in metode. V letu 2010 smo v naši ustanovi pričeli opravljati laparoskopno parcialno nefrektomijo pri bolnikih s tumorjem ledvice, pri katerih je bil klinični stadij cT1a. Med majem in decembrom 2010 smo opravili 4 operacije. Pri vseh štirih bolnikih smo operacijo opravili s transabdominalnim pristopom. Vse operacije so potekale v topli ishemiji, kar pomeni, da smo pretok skozi ledvično arterijo zaprli z žilno prijemalko, pri tem pa ledvice nismo hladili. Za določitev negativnega roba smo pri vseh bolnikih med operacijo opravili zaledeneli rez.

Rezultati. Operirali smo 1 žensko in 3 moške starih med 52 in 65 let. Operacije so trajale od 155 do 210 min. Pri tem je bil povprečni čas tople ishemije 25,5 min (22,5 - 28). Resekcija tumorja je trajala povprečno 9 min (7,5 - 11), dvoslojno šivanje na rezni ploskvi s hemostazo pa 16,5 min (15 - 19). Povprečna velikost tumorja je bila 24 mm (18 - 31). Povprečna izguba krvi med operacijo je bila 210ml (80 - 460) in en bolnik je postoperativno dobil transfuzijo koncentriranih eritrocitov. Intraoperativnih zapletov in konverzije v klasično operacijo nismo imeli.

Zaključek. Laparoskopna parcialna nefrektomija je varna in minimalno invazivna metoda za zdravljenje ledvičnih tumorjev manjših od 4 cm. Optimalno indikacijo predstavljajo manjši periferno ležeči tumorji. Glede na zahtevnost samega posega zaenkrat ostaja rezervirana za iskušene laparoskopne kirurge.



Kardiovaskularna kirurgija *Cardiovascular surgery*

57 Prve izkušnje pri odvzemu dolge povrhnje vene za infraingvinalno revaskularizacijo spodnjih okončin z endoskopsko metodo

Matjaž Špan

Splošna Bolnica Izola, Polje 40, 6130 Izola, Slovenija

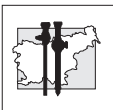
Uvod. Vena saphena magna (VSM) je najpogostejši autologni presadek, ki ga uporabljamo pri revaskularizacijskih posegih v kardiovaskularni kirurgiji. Njeno pridobivanje za aortokoronarne obvođe ali obvođe na okončinah zahteva dolgo longitudinalno rano nadnjenim potekom in je zato povezano z visoko pojavnostjo vnetja v rani po odvzemu, podaljšano rehabilitacijsko dobo in močno bolečino. Pred dobrimi petnajstimi leti so natujem razvili endoskopsko metodo pridobivanja VSM in od takrat vse večstudij dokazuje njene prednosti. Pri nas smo pričeli z uvajanjem endoskopske metode za odvzem VSM pri bolnikih z ishemijo spodnjih okončin.

Delo in metode. Od maja 2010 smo desetim bolnikom z indikacijo za kirurško infraingvinalno revaskularizacijo odvzeli VSM z endoskopsko metodo in jo uporabili kot obvod. Pred tem smo bolnikom z ultrazvokom pregledali VSM. Pri bolnikih z morfološko in kakovostno neustrezno VSM smo za revaskularizacijo uporabili umetni obvod.

Pri odvzemu VSM smo uporabljali endoskop Storz s pripadajočo kamero in instrumenti za preparacijo. Odvzete vene smo obrnili in namestili nazaj v ležišče. S proksimalno indistalno anastomozo smo povezali obvod z arterijo preko dveh standardnih rezov kože v femoralni regiji in distalneje na stegnu ali goleni.

Rezultati. Pri vseh bolnikih ugotavljamo dobro zgodnjo prehodnost obvođa, zmanjšano prisotnost vnetja v rani in krajšo rehabilitacijsko dobo. Pri vseh smo začeto endoskopsko metodo odvzema tudi uspešno končali. Čas odvzema vene z endoskopsko metodo je primerljiv s časom klasičnega odvzema vene preko vzdolžne rane.

Zaključek. Prve izkušnje pri odvzemu VSM z endoskopsko metodo so spodbudne. Ugotavljamo ugoden učinek na rehabilitacijo bolnika po revaskularizacijskem posegu, saj je zmanjšana pojavnost vnetja in bolečine v rani. Ob tem je zgodnja prehodnost obvođa enaka kot pri VSM odvzeti na klasičen način.



58 Endoskopsko ligiranje prebodnih ven pri kroničnem venskem popuščanju

Matej Makovec,¹ Klemen Kerin,¹ Jože Steklaša,¹ Tadeja Vidmar - Curk,¹ Mateja Repar,² Andrej Šikovec¹

¹ Splošna bolnišnica Novo mesto, Oddelek za kirurgijo, odsek za žilno kirurgijo, Šmihelska 1, 8000 Novo mesto,

² Medicinska fakulteta Ljubljana, Korytkova 2, 1000 Ljubljana, Slovenija

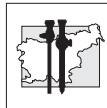
Uvod. Kronično vensko popuščanje (KVP) je ena najpogostejših boleznih po vsem svetu. Je posledica povečanega tlaka v venah zaradi pretoka nazaj (refluksa), mehanične prepreke odtoka (obstrukcije) ali nezadostne zmogljivosti (insuficience) mišične črpalke. Večina bolnikov ima primarno bolezen, ki vključuje povrhnje in prebodne (perforantne) vene. Bolniki z razjedami spodnjih udov imajo v kombinaciji z refluksom povrhnjih in prebodnih ven tudi refluks globokih ven. Zato lahko z odpravo refluksa povrhnjih in prebodnih ven izboljšamo simptome in znake najhujših kliničnih stadijev KVP. To je mogoče storiti z endoskopsko subfascialno kirurgijo prebodnih ven (Subfascial Endoscopic Perforator Surgery - SEPS) v kombinaciji s standardnim odstranjevanjem vene safene magne (VSM) s strippingom.

Delo in metode. V naši raziskavi smo ugotavljali vpliv SEPS na kvaliteto življenja po operaciji. Bolniki so odgovarjali na vprašalnik CIVIQ (Chronic Venous Insufficiency Questionnaire) pred in po operativnemu posegu, odstranjevanju VSM in SEPS, ki smo ju izvedli v Splošni bolnišnici Novo mesto. Vključenih je bilo 77 bolnikov (16 moških, 61 žensk, povprečna starost 53,7 let). V povprečju je bilo časovno obdobje med operacijo in odgovarjanjem na vprašalnik dolgo 11,8 mesecev.

Rezultati. Skupni seštevek merjenih podatkov kvalitete življenja je bil pred operacijo 41,9 (SD \pm 17,6; SE \pm 2,1), po operaciji pa 68,6 (SD \pm 22,1; SE \pm 2,7), kar pomeni pomembno

izboljšanje kvalitete življenja ($p < 0,0001$, paired t-test).

Zaključek. SEPS v kombinaciji s standardnim strippingom VSM izboljšuje kvaliteto življenja. Vprašalnik CIVIQ je zanesljiv pripomoček za merjenje KVP v povezavi s kvaliteto življenja in kaže, da odgovarja na kirurško zdravljenje.



Nevrokirurgija *Neurosurgery*

59 Purely neuroendoscopic removal of large ventricular cyst: a case report

Marjan Koršič

Department of Neurosurgery, University Medical Centre Ljubljana, Slovenia

Introduction. Large cysts of the lateral ventricle causing obstructive symptoms are rare. Purely neuroendoscopic removal of the whole cyst is difficult due to small diameter of the working canal.

Case report. 42 years old right handed female was admitted to the neurosurgical department due to several years lasting headache. MRI showed 5x6 cm large cyst in the right lateral ventricle. The patient was at first treated with endoscopic cyst perforation, but symptoms persisted. The purely endoscopic removal of the whole cyst was then performed and no major hemorrhage was noticed during the procedure. After six months the significant clinical improvement was seen without any additional neurological deficits.

Conclusion. The purely neuroendoscopic procedure can be a permanent solution for treating large intraventricular symptomatic cysts without complication and with good outcome.

60 Endoscopic endonasal approaches to pituitary adenomas extending into different cavernous sinus compartments

Bošnjak R¹, Benedičič M¹, Boršoš I²,

¹ Dept. of Neurosurgery, University Medical Centre Ljubljana, Zaloška cesta 7, Ljubljana

² Clinic Of Otorhinolaryngology and Cervicofacial surgery, University Medical Centre Ljubljana, Zaloška cesta 2, Ljubljana

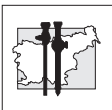
Introduction. Trans-sphenoidal removal is a first-choice treatment of pituitary adenoma. Radio-surgery is generally followed for intracavernous residual or recidivant parasellar adenomas. However, endoscopic extended approach and dedicated instruments enable sufficient exposure of cavernous sinus compartments and safe removal of intracavernous adenoma.

Methods. Adenoma invasion into different cavernous sinus compartments was analysed from merged CT and MRI 3D reconstruction and defined as ventral, dorsal, medial, lateral, posterior and anterior as related to intracavernous ICA.

Posterior ethmoidectomy and middle turbinectomy enabled sufficient lateral exposure to orbital apex and superior orbital fissure on the lateral wall of the sphenoid sinus.

Results. A series of our patients with invasive adenomas extending into cavernous sinus or residual intracavernous adenomas was analysed according to adenoma location, surgical approach, completeness of removal and surgical morbidity.

Conclusions. Detailed preoperative evaluation, adequate exposure of inferior wall of cavernous sinus, avoidance of blind curettage and control of venous bleeding make endonasal extended approach to cavernous sinus safe and effective with minimal or no morbidity.



61 Endoscopic endonasal removal of craniopharyngiomas and suprasellar meningiomas using transplanar-transtubercle-transsellar approach

Bošnjak R, Benedičič M.

Dept. of Neurosurgery, University Medical Centre, Ljubljana, Slovenia

Introduction. Extended endonasal approach enables removal of intradural midline lesions. Large and giant adenomas with prevalent suprasellar prechiasmatic extension, suprasellar meningiomas and craniopharyngiomas are most often encountered.

Methods. The transtuberulum-transplanar approach enables access to supra- and infrachiasmatic cysterns, retrosellar cystern and third ventricle.

Results. 4 craniopharyngiomas and 2 suprasellar meningiomas were completely removed with no additional neurological deficits.

Conclusions. Stalk can be rarely preserved in craniopharyngiomas. Suprasellar meningioma should have a base not larger than bi-optic line. Endonasal transplanum-transtubercle approach enables bilateral approach to the tumor base and easier centripetal chiasm decompression. In high suprasellar lesions it alleviates the need for a second-stage interhemispherical transcallosal approach to the third ventricle. Multilayer dural closure is crucial to prevent CSF leak.

62 Neuroendoscopic treatment of cysts of the third ventricle

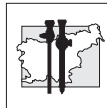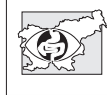
Marjan Koršič

Department of Neurosurgery, University Medical Centre Ljubljana, Slovenia

Introduction. Neuroendoscopic procedure is well used method providing good results without major postoperative complications. In this particular pathology it is likely to replace open surgery where such approach itself can cause neurological deficit.

Case report. Different cases with cyst in the third ventricle are described. Headache was the leading symptom in all cases the most probably due to obstruction of cerebrospinal fluid outflow. In each case the neuroendoscopic removal of the cyst was performed without significant hemorrhage during the procedure. All patients were without new neurological deficits after the surgery and clinical improvement was noticed during the follow-up period.

Conclusion. The neuroendoscopic approach can provide a good outcome without neurological deficits and is suitable method for removal cyst of the third ventricle.



63 Razširjen endoskopski endonazalni pristop pri resekciji hipofiznih tumorjev ter tumorjev lobanjske baze

Janez Ravnik¹, Boštjan Lanišnik², Gorazd Bunc¹, Matjaž Voršič¹

1 – Oddelek za nevrokirurgijo, UKC Maribor,
2 – Oddelek za otorinolaringologijo, cervikalno in maksilofacialno kirurgijo, UKC Maribor, Slovenija

Uvod. V UKC Maribor smo v zadnjem letu pričeli z uvajanjem razširjenega endonazalnega pristopa za hipofizne tumorje in nekatere tumorje lobanjske baze. Pristop je v celoti endoskopski, izvajata pa ga skupaj dva kirurga (nevrokirurg in specialist ORL) s t.i. štiriročno tehniko preko dveh nosnic ter ob stalni pomoči nevronavigacije.

Metode. V obdobju od junija 2010 do februarja 2011 smo operirali 8 bolnikov (3 moške in 5 žensk, starost 34 - 78 let). Trije bolniki so bili operirani zaradi meningeoma lobanjske baze, 4 zaradi makroadenoma hipofize (1 sekretorni, 3 nesekretorni), en bolnik pa zaradi estezionevroblastoma. Motnje vida so bile prisotne pri petih bolnikih. Pri sedmih bolnikih je bila opravljena maksimalna, pri enem pa delna resekcija tumorja. Vsi bolniki so imeli opravljeno rekonstrukcijo lobanjske baze z nazoseptalnim režnjem.

Rezultati. Vsi bolniki so po operaciji dobro okrevali in bili samostojni pri dnevnih opravilih. Pri bolnikih z motnjami vida se je le-ta popravil pri štirih ter poslabšal pri enem bolniku, kar je tudi edino nevrološko poslabšanje v predstavljeni seriji. Noben bolnik ni imel nazolikvoreje ali meningitisa. En bolnik je utrpel manjši pooperativni subduralni hematoma, ki pa se je resorbiral sam.

Zaključek. Prvi rezultati z omenjenim pristopom so obetavni. Pristop se je izkazal kot dovolj varen, da ga bomo uporabljali naprej. Nove izkušnje bodo prinesle dodatna izboljšanja ter razširitev indikacij za resekcijo tumorjev lobanjske baze s tem pristopom.

64 Endoscopic supraorbital key-hole removal of frontobasal and anterior skull base lesions

Bošnjak R, Benedičič M, Vittori A.

Dept. of Neurosurgery, University Medical Centre, Ljubljana, Slovenia

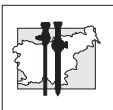
Introduction. Endoscopic supraorbital key-hole approach is a minimally invasive approach that can substitute a variety of conventional frontal craniotomies.

Methods. Endoscopic supraorbital approach was applied in removal of cysticercosis in medio-posterior frontobasal region in contact with ACA2 and of small 2,5 cm crista galli - falx meningioma.

The surgical technique including positioning of the patient, supraciliary or eyebrow skin incision, craniotomy planning, dural incision, intracranial endoscopic surgery, dural closure and bone flap replacement is explained in step-by-step description and displayed in video clip.

Results. Both lesions were removed without surgical morbidity and with excellent cosmetic result.

Conclusions. The supraorbital frontolateral key-hole craniotomy provides an excellent exposure for selected anterior skull base lesions and frontobasal lesions. The exposure can be improved by removing orbital rim and roof, if necessary.



65 Removal of large pituitary macroadenomas with extrasellar extension to paranasal sinuses with the aid of endoscope and neuronavigation

Bošnjak R¹, Benedičič M¹, Podboj J², Boršoš I²

¹ Dept. of Neurosurgery, University Medical Centre Ljubljana, Zaloška cesta 7, Ljubljana

² Clinic Of Otorhinolaryngology and Cervicofacial surgery, University Medical Centre Ljubljana, Zaloška cesta 2, Ljubljana

Introduction. Extended endonasal approaches extend the classic exposure of the microscopic transsphenoidal approach for intra- and suprasellar macroadenomas and gain added exposure of the parasellar, ethmoid and clival regions.

Methods. A series of patients with large intracranial macroadenomas were operated on using extended endonasal approaches with the aid of endoscopy and neuronavigation. In all cases intranasal, intraethmoid and intrasphenoid parts of macroadenoma were removed first by endoscopic technique followed by removal of the intrasellar, suprasellar, parasellar or intraclival parts of the tumor.

Results. In all cases, the tumor was gross-totally removed. Visual symptoms were improved in all patients. Intraoperative CSF leak and transient diabetes insipidus were the most common complications. There were no additional neurological deficits and no rhinological problems.

Conclusions. Transnasal removal of adenomas is a first-choice approach also in large intracranial macroadenomas with paranasal extension. Maximal removal can be achieved by combined use of endoscopy and neuronavigation.

66 Endoscope-assisted surgery for degenerative disease of the lumbar spine: technical note

Mitja Benedičič, Roman Bošnjak

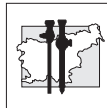
Department of Neurosurgery, University Medical Center Ljubljana, Ljubljana, Slovenia

Introduction. Endoscope-assisted surgery for degenerative disease of the lumbar spine is a novel minimally invasive procedure primarily used for neurodecompression.

Methods. Surgery is performed with a small, up to 1.5 cm large, paramedian skin incision, which is followed by insertion of a guide wire under X-ray guidance and tubular dilators through paravertebral muscles. Endoscope is then inserted through the dilator to provide superior lighting and visualization of the operative field in procedures, such as foraminotomy, fenestration or hemilaminectomy and microdiscectomy.

Results. During our initial experience, endoscope-assisted surgery for degenerative disease of the lumbar spine was performed in three patients. Decompressive hemilaminectomy L4 and foraminotomy L5 and S1 were performed in one patient. In two further patients, fenestration and microdiscectomy at L5-S1 level were carried out. Good pain relief was obtained in all cases, there were no postoperative complications and hospitalization time was shorter in comparison to conventional spinal surgery.

Conclusions. Endoscope-assisted surgery for degenerative disease of the lumbar spine represents a minimally invasive approach that appears to be less traumatic than conventional procedures, safe and efficient. It can provide good results in terms of pain relief and functional outcome; it can also enable speedier recovery and lead to decreased treatment costs.



Posterji

Posters

67 Primerjava učinkovitosti analgezije s pcea, pca ter 5% lidokainskim obližem s pri laparoskopskih resekcijah črevesa

Alenka Spindler Vesel, Katja Režonja, Ajša Repar, Neva Požar Lukanović

Klinični oddelek za anesteziologijo in intenzivno terapijo operativni strok, Univerzitetni Klinični Center Ljubljana, Zaloška c. 7, 1525 Ljubljana

Uvod. Pri laparoskopskih resekcijah črevesa lahko bolečino lajšamo s torakalno epiduralno analgezijo (TEA). Laparoskopski poseg je manj invaziven, zato je smiselno uporabiti tudi manj invaziven način lajšanja bolečin, npr. intravensko dajanje opioidov. Skupni odmerek opioidov lahko zmanjšamo z lepljenjem lidokainskega obliža.

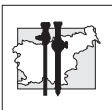
Namen raziskave je bil primerjati uspešnost lajšanja pooperativne bolečine pri laparoskopskih resekcijah črevesa s TEA, z neprekinjeno intravensko infuzijo piritramida s pomočjo črpalk, ki so jih bolniki urejali sami (patient controlled analgesia, PCA), samostojno in v kombinaciji s 5% lidokainskim obližem.

Delo in metode. V prospektivno raziskavo smo vključili 39 bolnikov, starejših od 18 let, razvrščenih po klasifikaciji ameriškega združenja anesteziologov (American Society of Anaesthesiologists, ASA) v skupine I-III, pri katerih je bila načrtovana laparoskopska resekcija črevesa. Bolnike smo naključno razdelili v tri skupine. V skupino 1 je bilo vključenih 13 bolnikov z epiduralno analgezijo (patient controlled epidural analgesia, PCEA), v skupini 2 je bilo 13 bolnikov s PCA analgezijo in v skupini 3 13 bolnikov, ki so dobivali piritramid s PCA in so imeli 5% lidokainski obliž. Pooperativno analgezijo smo spremljali z oceno vizualne analogne skale (VAS) na 6 ur. V zbujevalnici, na

oddelku za intenzivno nego, na dan operacije in še naslednja dva dni smo spremljali porabo piritramida in pooperativne zaplete.

Rezultati. Med skupinami nismo našli statistično pomembnih razlik v demografskih podatkih in vrednostih VAS. Prvi dan po operaciji je bila pri bolnikih iz skupine 3 manjša poraba piritramida kot v skupini 2 ($p = 0,05$).

Zaključek. S 5% lidokainskim obližem ob rani lahko z manjšo porabo piritramida enako uspešno lajšamo pooperativno bolečino po laparoskopskih resekcijah črevesa kot samo z infuzijo piritramida po PCA. S tem zmanjšamo tveganje za nastanek morebitnih zapletov, povezanih z uporabo močnih opioidov.



68 Enteral feeding of patients with swallowing disorders via percutaneous endoscopic gastrostomy: cross-sectional study for Slovenia

Miroslav Vujasinović*, Bojan Tepeš**

*Oddelek za interno medicino, Splošna bolnišnica Slovenj Gradec, Gosposvetska 1, 2380 Slovenj Gradec

** Abakus Medico doo, Diagnostični center Rogaška, Prvomajska 29A, 3250 Rogaška Slatina

Background. Percutaneous endoscopic gastrostomy (PEG) is the method of choice for long-term tube feeding in patients with swallowing disorders due to the neurologic disease or cancer. First introduction of PEG in Slovenia was performed in 1992. We are presenting the results of first cross-sectional study in Slovenia.

Methods. We performed a retrospective review of medical documentation for patients in seven Slovenian hospitals who underwent PEG placement from 2004 until 2008..

The aim of our study was to analyze the experience of PEG placements, evaluate patients demographic characteristics, determine indications, survival after tube placement and complications.

Results. There were 1173 PEG placements in seven endoscopic centers: 666 in females (56,8%) and 507 in males (43,2%), mean age 72, 5 years (range 14-99). Majority of patients (n=792; 67,5%) had neurological disease. Major complications developed in 15 (1,28%) patients and four patients (0,34%) died.

Conclusions. PEG is an excellent method for providing long-term enteral nutrition in patient with dysphagia. It is obviously a very simple and effective method with low morbidity and mortality risk. Neurologic disorders are most common indications for insertion of PEG. Multidisciplinary approach in decision who to be placed on PEG is recommended.

69 A residual colloid cyst - endoscopic key-hole removal 33 years after the first transcranial surgery

Vittori A, Bošnjak R, Benedičič M

University Medical Centre, Ljubljana, Slovenia
alenka.vittori@gmail.com

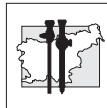
Introduction. We present a case of a 57-year old patient with a 2,8 cm residual colloid cyst of the third ventricle. The patient was first operated in 1977 when he presented with acute hydrocephalus. The first attempt to remove the cyst in pre-microscopic era with transcortical paramedian approach was unsuccessful leaving residual cyst, hemiparesis, cognitive dysfunction and sight disturbances. The patient required intensive and prolonged neurorehabilitation. 33 years later he presented with unspecific symptoms.

Colloid cysts are benign tumors occurring mostly in the third ventricle. Nevertheless, they can cause serious neurological sequelae or even sudden death.

Methods. After 33 years the cyst was removed by the assistance of an endoscope. Through a 2 cm trephination the endoscope was introduced along the existing transcortical corridor directly to the third ventricle. The cyst was separated from the two septal veins adhered onto its surface and completely removed without any damage to the adjacent tissue.

Results. The patient recovered well with no new neurological deficit.

Conclusions. Endoscopic approach to cysts in the third ventricle is a first choice method. It is minimally invasive and causes less perioperative morbidity as compared to other transcranial approaches.



70 Endoscope-assisted key-hole removal of a large frontopolar arachnoid cyst

Vittori A, Bošnjak R, Benedičič M

University Medical Centre, Ljubljana, Slovenia
alenka.vittori@gmail.com

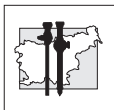
Introduction. We present a case of a 36-year old female with an oval 5 x 3,4 x 1,7 cm frontopolar arachnoid cyst, discovered 17 years ago. In 2010 the scans have shown an increase of the cyst and advanced thinning of the adjacent bone. Headache worsening was present in the last 2 years.

Arachnoid cysts are usually asymptomatic congenital lesions arising from splitting of arachnoid membrane during development. Some cysts may cause neurological deficit. Treatment of asymptomatic cysts is generally not recommended by most authors.

Methods. A small 1,5 cm trephination parasagittally just behind the hairline was made. An endoscope was introduced subdurally. The arachnoid membranes forming the cyst were dissected and broad communication with subarachnoid space was established.

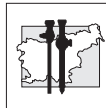
Results. The control postoperative CT scans showed no intracranial bleeding. The former cyst was replaced with air bubble. The patient healed well and was released from the hospital 2 days after the procedure. Control MRI after 3 months revealed a minor reduction in the cyst size.

Conclusions. Arachnoid cyst removal can result in clinical improvement. But even when the treatment is successful the size of the former cyst presented by the shift of the brain may remain unchanged or slightly decreased.

**Abecedno kazalo avtorjev / Author index**

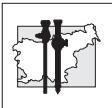
Abecedni seznam avtorjev	Št. povzetka
Adam J.	22
Arko D.	37
Babić M.	4
Ban H.	38
Ban Frangež H.	33
Barbič M.	30, 31, 32
Benedičič M.	60, 61, 64, 65, 66, 69, 70
Benedik J.	52
Beshkouideh N.	4
Bizjak J.	55
Bokal Vrtačnik E.	33
Bokun Z.	22
Boršoš I.	60, 65
Bošnjak R.	60, 61, 64, 65, 66, 69, 70
Bratuš D.	56
Breznikar B.	10, 12, 15, 21, 23, 28, 40
Brilej D.	45
Bunc G.	63
But I.	37
Cvijanović R.	11
Cvjetičanin B.	30, 31, 32, 36
Čala Z.	20
Černi I.	10, 23, 40
Davidov M.	7
Dević D.	51
Duraki R.	22
Fludernik B.	17, 23, 40
Gajzer B.	1
Golob P.	41
Gubina B.	55
Guzej Ž.	2, 3
Hawlina S.	55
Hlebič G.	26, 56
Horvat M.	13, 26
Ivanecz A.	13, 26

Abecedni seznam avtorjev	Št. povzetka
Ivanov D.	11
Jagodič K.	54
Jagrič T.	26
Jakimovska M.	32
Jakomin T.	2, 3, 8, 18
Jakomin M.	2, 3
Jakopič K.	38
Janež J.	6
Jelenc F.	5, 6, 19, 27
Jošt A.	51
Jurčić D.	8, 18
Juvan R.	5, 6, 19
Kacjan U.	56
Kandare R.	51
Katić S.	7
Kavčič S.	4
Kavčič N.	56
Keber N.	8, 18
Kenda N.	38
Kerin K.	58
Kobal B.	5, 30, 31, 32, 36, 38
Korica M.	11
Koršič M.	59, 62
Kovačič L.	44, 47
Koželj M.	1
Krebs B.	1
Kruh V.	2, 3
Kuhta M.	42
Kunst G.	15, 21, 28
Kušar M.	16
Lanišnik B.	63
Lepoša S.	32
Lukač B.	22
Lužar T.	52
Lužnik M.	39

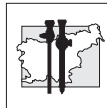


Abecedni seznam avtorjev	Št. povzetka
Mahne S.	2, 3
Makovec M.	58
Malivojević M.	50
Marčec M.	37
Meglič L.	30, 31, 32
Meglič U.	49
Mikek M.	47
Mlakar B.	25
Možina A.	31
Norčič G.	27
Ognjenović A.	7
Omahen K.	45
Omejc M.	6
Orožen J.	4
Pajić B.	7
Pajntar M.	19
Palanacki V.	7
Pavlovič M.	56
Petrič M.	9
Petrov B.	7
Pintar T.	14
Pirc I.	40
Pleskovič A.	6, 14
Poberaj B.	47
Podboj J.	65
Podgoršek M.	17, 23, 40
Pohar M.	4
Pompe B.	46
Popov D.	7
Poteko S.	53, 54
Potrč S.	1, 13, 26
Požar Lukanovič N.	50, 67
Požlep B.	33
Rajić N.	11
Ratkov S.	7
Ravnik J.	63
Rebek M. K.	56
Repar M.	58
Repar A.	67
Režonja K.	67

Abecedni seznam avtorjev	Št. povzetka
Ribič Pucelj M.	5, 36
Sajovic M.	48
Salobir Gajšek U.	34, 35
Sedlar A.	55
Sedmak B.	55
Senekovič V.	47
Sluga B.	47
Smrkolj Š.	31, 38
Smrkolj T.	55
Sojar V.	6, 29
Sok M.	24
Spindler Vesel A.	50, 67
Srpčič M.	24
Stanisavljević D.	29
Stanonik J.	56
Steklasa J.	58
Sterle I.	55
Strahovnik A.	45
Suhodolčan L.	43
Šalamun V.	5, 36, 38
Šikovec A.	58
Šinkovec J.	5
Šket P.	34, 35
Špan M.	57
Štante M.	10, 17, 23
Štern S.	51
Štolfa A.	38
Štor Z.	6
Štupnik T.	24
Takač I.	37
Taneska P.	38
Tepeš B.	68
Tešić O.	11
Tomažević T.	33
Tomažič A.	6, 9, 16
Topčič V. H.	25
Vakselj A.	31
Verdenik I.	19
Verdenik I.	33
Vidmar Curk T.	58



Abecedni seznam avtorjev	Št. povzetka
Vindišar F.	45
Virant Klun I.	33
Vittori A.	64, 69, 70
Vlaovič M.	45
Vodopija N.	53, 54
Vogler A.	36
Vogrin M.	42
Voršič M.	63
Vujasinović M.	68
Zanchi P.	4
Zupanc O.	43, 49
Žegura B.	37
Žiža F.	2, 3, 8, 18



Navodila avtorjem prispevkov

Endoskopska revija objavlja prispevke, napisane v skladu z navodili »Enotna merila za rokopise, namenjene objavi v biomedicinskih revijah« (Uniform Requirements for Manuscripts Submitted to Biomedical Journals), ki jih pripravlja International Committee of Medical Journal Editors. Navodila so objavljena v N Engl J Med 1997; 309-15 in v Ann Intern Med 1997; 36-47 in na spletni strani <http://www.icmje.org>.

V prispevku, ki obravnava raziskave na ljudeh, mora biti iz besedila spremnega pisma razvidno, da so bile raziskave opravljene skladno z načeli Kodeksa medicinske deontologije in Deklaracije iz Helsinkov/Tokija. Če delo obravnava poizkuse na živalih, mora biti razvidno, da je bilo opravljeno skladno z etičnimi načeli.

Prispevki (v trojniku in na PC disketi) naj bodo napisani v slovenskem ali angleškem jeziku. Članki naj obsegajo največ 12 tipkanih strani z dvojnimi razmakom med vrsticami. Članek lahko pošljete tudi po elektronski pošti na naslov endorev@kclj.si ali Endoscopic.Review@Uni-Lj.Si.

Naslovna stran članka naj vsebuje slovenski naslov dela, angleški naslov dela, ime in priimek avtorja s popolnim naslovom ustanove, kjer je bilo delo opravljeno, in do pet ključnih besed v slovenskem in angleškem jeziku.

Prispevki v slovenščini naj vsebujejo "Izveček" in angleški prevod "Abstract" (Izhodišča, Bolniki in metode, Rezultati, Zaključki). Prispevke v angleščini bo uredništvo opremilo s slovenskim prevodom izvlečka.

Na naslednjih straneh naj sledi besedilo članka, odstavki naj bodo označeni s spuščeno vrstico. Članek naj ima naslednja poglavja: Uvod, Bolniki in metode, Rezultati, Razpravljanje in Zaključek. Tabele in podnapisi k slikam naj bodo napisani na posebnih listih.

Literatura naj bo zbrana na koncu članka po zaporednih številkah navedkov v tekstu.

Instructions to the authors

The Endoscopic Review publishes manuscripts prepared in accordance with the Uniform Requirements for Manuscripts Submitted to Biochemical journals, created by the International Committee of Medical Journal Editors, published in N Engl J Med 1997;309-15 and in Ann Intern Med 1997; 36-47, and available on the website <http://www.icmje.org>.

Authors reporting experiments on human subjects, are required to submit a signed declaration that the research was conducted in accordance with the Code of Medical Deontology and Helsinki/Tokyo Declaration. When reporting research involving animals, authors should indicate that the procedures followed were in accordance with standards of ethical conduct.

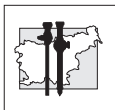
Manuscripts (in triplicate and on a computer disc) should be written in the Slovene or English language. The article should not exceed 12 typewritten pages, typed double-spaced. The articles can be submitted by e-mail as well to one of the following addresses: endorev@kclj.si or Endoscopic.Review@Uni-Lj.Si.

The title page of the paper should include the full title of the manuscript, the name of the author and the address of the institution where the work was conducted and up to five key words.

Each paper needs an Abstract (Background, Patients and Methods, Results, Conclusions).

In the text of the manuscript, a new paragraph must be indicated by a blank line space. For original articles the standard scheme must be followed: Introduction, Patients and Methods, Results, Discussion, and Conclusion. Tables and figure legends should be typewritten on separate sheets.

References must be listed at the end of the paper and numbered in the order to which they are referred to in the text.

**Primeri citiranja:**

- primer za članek v reviji (če je citirani članek napisalo 6 avtorjev ali manj, jih je treba navesti vse; pri 7 ali več je treba navesti prve 3 in dodati et al.)

Examples of correct forms of reference:

- *Papers published in periodicals (list all authors if six or less; if seven or more, list only the first three and add "et al").*

Wishner JD, Baker JW, Hoffman GC et al. Laparoscopic-assisted colectomy. *Surg Endosc* 1995; 9: 1179-83

- primer za poglavje iz knjige

- *Edited books*

Garnick MB, Brenner BM. Tumors of the urinary tract. In: Braunwald E, Isselbacher KJ, Petersdorf RG, Wilson JD, Martin JB, Fauci As eds. *Harrison's principles of internal medicine*. 11th ed. Vol 2. New York: McGraw Hill, 1987: 1218-21

Članke iz Endoskopske Revije, ki so že na portalu www.dlib.si in imajo zato že URL naslov (URL web address), citiramo takole:

Articles from Endoscopic Review which are available online on the NUK website will be quoted as follows:

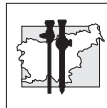
Silvester T, Jese P. Arthroscopic reconstruction of the anterior cruciate ligament. Does the patient's activity level influence the final outcome? *Endoscopic Rev* 2006;12:109-114. Full text available at www.dlib.si/documents/znanstveni_clanek/endoskopska_revija/pdf/232171776

URL naslov članka najdemo na www.dlib.si, če v okence odtipkamo endoskopska revija, ali ime in priimek avtorja, ali naslov članka, ali druge ključne besede.

Every paper appearing in Endoscopic Review has its URL name and is universally accessible on the Internet at all times. To obtain the URL address of the paper at www.dlib.si, enter either the name of the journal, the author's name, the title of the paper, or other key words in the box provided.

Od 3. 4. 2007 so članki ER 2006; vol 11, na portalu NUK-a na URL naslovu www.dlib.si, revija pa ima status »tiskane revije z elektronskim ekvivalentom«. Dosegljiva je od vsepovsod in kadarkoli. Postopno bomo na portal NUK-a vnašali še druge članke prejšnjih št. ER. V svojih bodočih raziskovalnih delih, ki jih bomo poslali v objavo v tuje ali domače revije, bomo citirali takole:

*On 3 April 2007, papers published in the Endoscopic Review started to be made available online, i.e. on the NUK website, URL name: www.dlib.si. The review has been assigned a status of print journal with an electronic equivalent, and is now accessible online anytime, anywhere. The next step will be to make papers published in previous issues of the review available on the web. Scientific papers sent for the publication to national or international reviews will be quoted as follows:
Scientific papers sent for the publication to national or international reviews will be quoted as follows:*



Trebse R, Poberaj B, Coer A, Levasic V. The first case of arthroscopic removal osteoid osteoma of the radial head. Endoscopic Rev 2006; 11: 163 - 168. Abstract available at: www.dlib.si/documents/znanstveni_clanki/endoskopska_revija/pdf/22160345.pdf

Pri člankih v slovenskem jeziku lahko torej namesto »Full text available at: ...« uporabimo »Abstract available at: www.dlib.si/.....«.

Vsak članek v ER ima svoj URL naslov in je zato dosegljiv od vsepovsod in kadarkoli na internetu. S takšnim načinom citiranja naših člankov bomo pokazali tudi tujim avtorjem pot do naših člankov in Izvlečkov, ki so vedno tudi v angleškem jeziku (Abstract). S tem bomo afirmirali ER, tuji avtorji pa bodo lahko citirali tudi naše avtorje, saj je dostop do člankov v ER mednarodno uveljavljen in sedaj enostaven.

»Abstract available at: www.dlib.si »can therefore be used instead of »Full text available at: www.dlib.si/.....« for papers in Slovene.

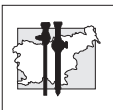
This kind of quoting will make the published scientific papers and abstracts (the latter are always available in English) easily accessible to a broad scientific readership worldwide. By establishing itself as an internationally renowned scientific journal Endoscopic Review will make it possible for the published articles to be cited by foreign authors.



ENDOSKOPSKA
ENDOSCOPIC
REVVIJA
REVIE W
GLASILO SEKCIJE ZA ENDOSKOPSKO
JOURNALS OF THE SLOVENIAN SECTION FOR
KIRURGIJO IN SEKCIJE ZA
GASTROENTEROLOŠKO
AND SURGERY OF
ENDOSKOPIJO
GASTROENTEROLOGIC
SLOVENIJE
ENDOSCOPY



P. N.
UREDNIŠTVO
ENDOSKOPSKO REVIE
Gordana Klun
Struška 14
1310 Ribnica
S L O V E N I J A



Navodila recenzentom

Uredništvo prosi recenzente, da ugotovijo, če so članki napisani v skladu z navodili, ki so objavljena v vsaki številki Endoskopske revije. Recenzent naj oceni verodostojnost trditev v članku, metodologijo in objavljene rezultate. Recenzent naj tudi poda mnenje, ali je članek zanimiv za bralce Endoskopske revije.

Če je recenzent mnenja, da delo ni primerno za objavo v Endoskopski reviji, naj to mnenje tudi pisno utemelji. Kot je običaj, ostane recenzent anonimen, prav tako tudi avtor članka.

Delo recenzenta je odgovorno in zahtevno. Od njegovega mnenja in navodil avtorju je v veliki meri odvisna strokovna raven objavljenih člankov.

Uredništvo

Information for reviewers

Reviewers are asked a) to determine whether the submitted manuscripts meet the requirements specified in Instructions for authors, b) to assess the validity and credibility of the author's statements, scientific methods and conclusions of the work, and c) to give their opinion on the relevance and interest of the topic to the Endoscopic Review readers.

Should the reviewers conclude that the submitted manuscript is not suitable for publication in Endoscopic Review, they should clearly state their reasons for rejecting the work. Confidential handling of manuscripts is guaranteed: both the authors and the reviewers will remain anonymous.

Reviewing scientific papers is a demanding and responsible task. The quality level of the published papers depends largely on the reviewers' opinion, and their comments and suggestions given to the authors.

Editorial Board

**ENDOSKOPSKA
ENDOSCOPIC
REVIJA
REVIEW**

GLASILO SEKCIJE ZA ENDOSKOPSKO
JURNAL OF THE SLOVENIAN SOCIETY OF
KIRURGIJO IN SEKCIJE ZA
GASTROENTEROLOŠKO
GASTROENTEROLOGY OF
ENDOSKOPIJO
SLOVENIJE
GASTROENTEROLOGIC
ENDOSCOPY

Naročilnica za ENDOSKOPSKO REVIJO

Priimek:	
Ime:	
Naslov, kamor želite prejemati Endoskopsko revijo	
Ulica:	
Kraj, poštna številka:	
Tel., fax:	
naročam eno številko	letnika
naročam vse številke	letnika
cena 1 številke:	10,00 EUR
letna naročnina:	15,00 EUR
Datum:	Podpis:

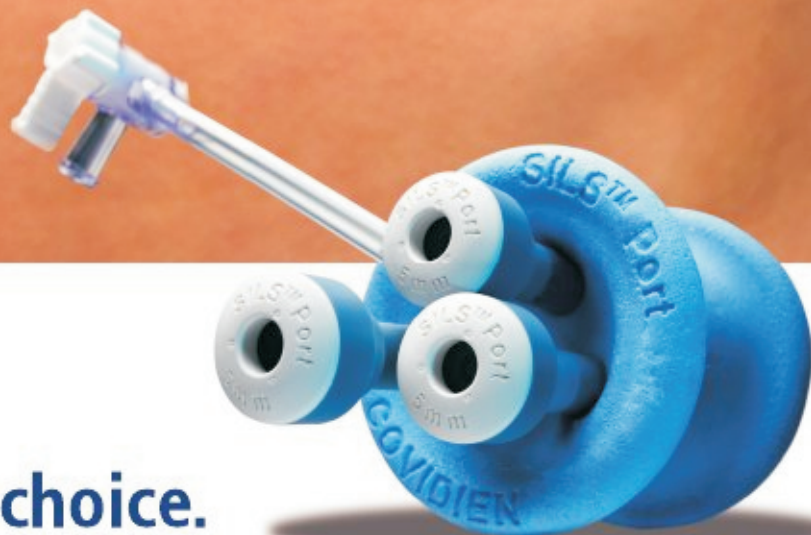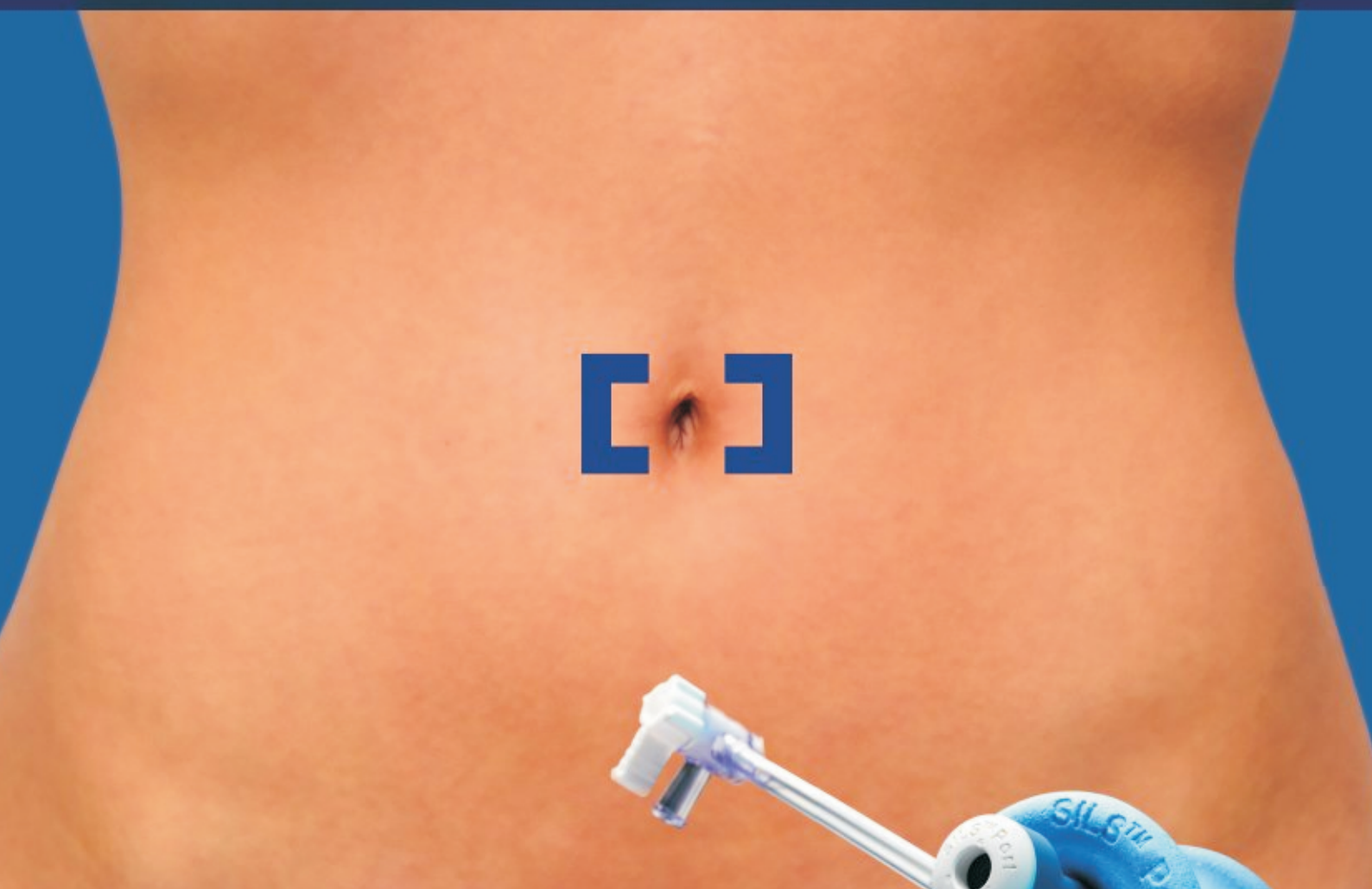


COVIDIEN

positive results for life™

SILS™ Port Insertion

By Homero Rivas, MD, MBA, FACS



**Single incision.
Single port. Simple choice.**

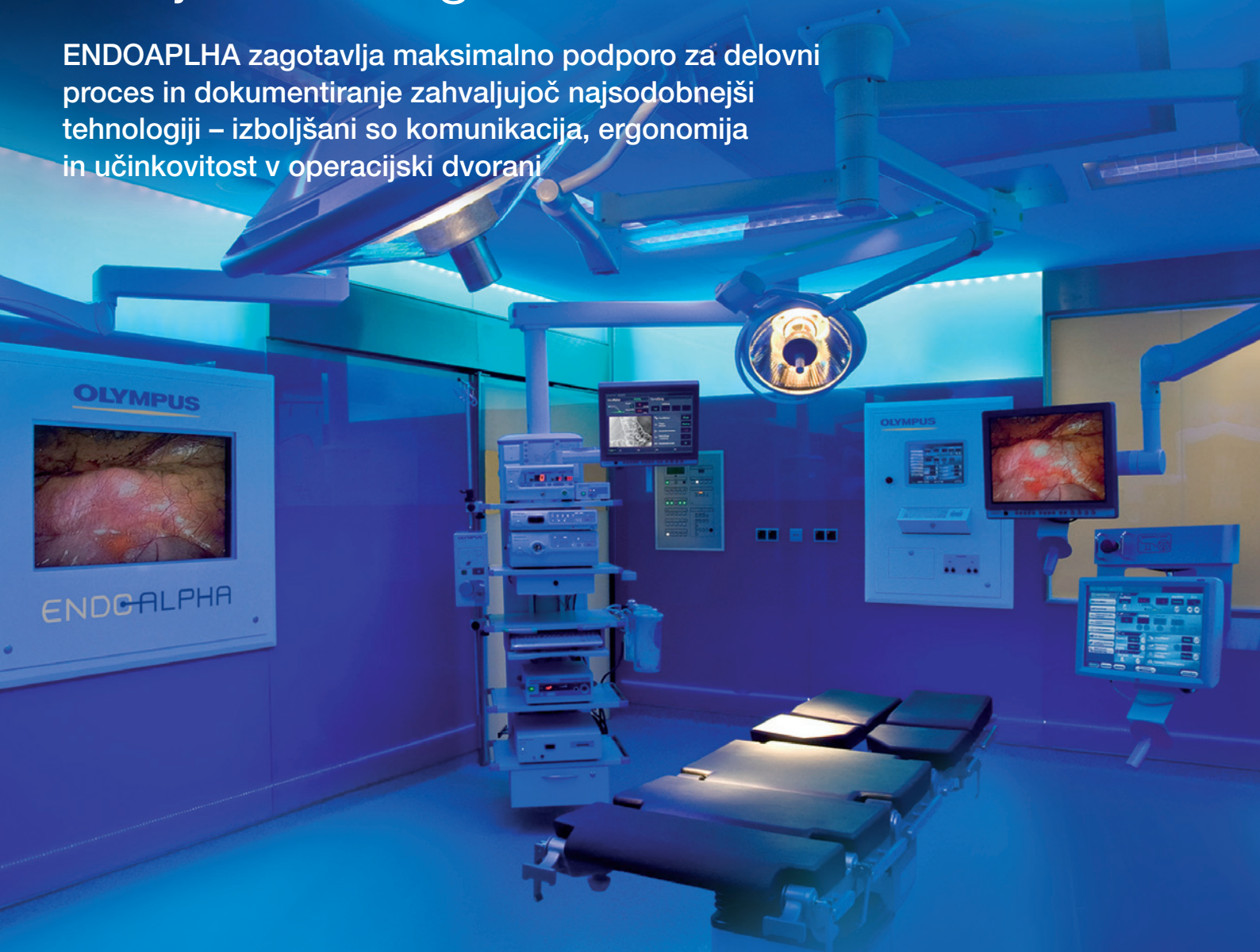ENDOALPHA

OLYMPUS

Vizije so naša prihodnost

Predstavljamo vam najnaprednejše delovno okolje za kirurge

ENDOALPHA zagotavlja maksimalno podporo za delovni proces in dokumentiranje zahvaljujoč najsodobnejši tehnologiji – izboljšani so komunikacija, ergonomija in učinkovitost v operacijski dvorani



ENDOALPHA se ponaša z najsodobnejšimi slikovnimi rešitvami – HDTV 1080, NBI in PDD. Pristop sistemske integracije zagotavlja kakovostno izmenjavo videoinformacij, kirurgom pa nadzor tako medicinske kot periferne opreme v operacijski dvorani s pomočjo osrednjega zaslona na dotik (v sterilnem in nesterilnem polju).

Amalie Sieveking Hospital, Albertinen-Group,
Hamburg, Germany

Več na www.olympus-europa.com
Kontaktirajte nas: or.integration@olympus-europa.com