

Ciril Kržišnik¹

Obravnavo otroka in mladostnika z nizko rastjo

Management of Short Stature in Children and Adolescents

IZVLEČEK

KLJUČNE BESEDE: otroci, mladostniki, nizka rast, etiologija, obravnavo

V prispevku je predstavljena normalna rast otrok in mladostnikov ter glavni vzroki za nizko rast. Navedeni so diagnostični postopki pri opredelitvi nizke rasti in možnosti zdravljenja.

ABSTRACT

KEY WORDS: children, adolescents, short stature, etiology, management

This paper presents normal growth of children and adolescents and the etiology of short stature. Diagnostic approach to short stature and the possibilities of therapy are discussed.

¹ Prof. dr. Ciril Kržišnik, dr. med., višji svetnik, Pediatrična klinika, Univerzitetni klinični center Ljubljana, Bohoričeva ulica 20, 1525 Ljubljana; ciril.krzisnik@mf.uni-lj.si

UVOD

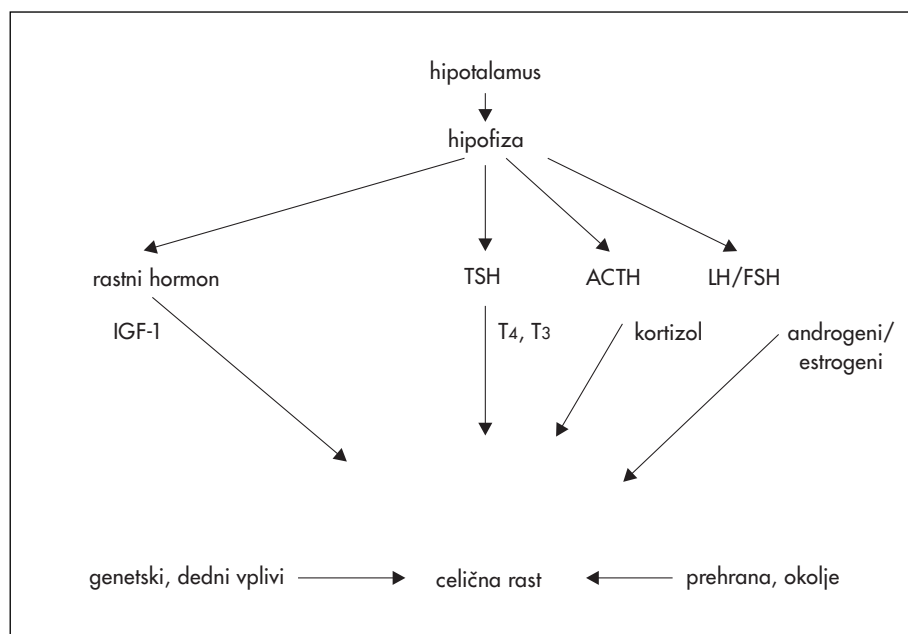
Somatska rast je posledica hiperplazije in hipertrofije celic ter povečanja medceličnine. To je rast v ožjem smislu. Kvalitativne spremembe, kot so razvoj funkcije celic, tkiv in organov, indukcija encimskih aktivnosti celičnih receptorjev in regulacijskih mehanizmov, sodijo v razvoj organizma. Rast in razvoj sta med seboj tesno povezana in odvisna. Poleg somatske rasti obstajajo tudi druge dimenzije rasti, kot so intelektualna, emocionalna, socialna in kulturna. Rast in razvoj otroka sta najboljša kazalca zdravstvenega stanja in blagostanja posameznega otroka, pa tudi populacije, kateri pripada.

Za normalno rast je potrebna ustrezna, uravnotežena prehrana, ki omogoča ustrezno energijo in snovi, potrebne za biosintezo novih celic in njihovih produktov. Rast je rezultat interakcije dednih dejavnikov, prehrane, nevroendokrine in endokrine sekrecije, regulacije tkivnega odgovora in presnovnih procesov v organizmu, na katere tudi izdatno vpliva okolje (slika 1).

MERJENJE RASTI

Rast otroka se najpogosteje opredeljuje z merjenjem dolžine oz. višine, teže, obsega glave in debeline kožnih gub (na določenih delih telesa). Določa se tudi z oceno razvoja zob in kosti. Pri meritvi otrok določene starosti, višina in teža dokaj variirata, najpogostejša pa je srednja vrednost (mediana ali aritmetična sredina oz. 50. percentil (P50)). Kadar je distribucija podatkov simetrična (normalna, Gaussova krivulja), kot npr. pri višini in teži, tedaj jo lahko izražamo s standardnimi deviacijami (SD) ali percentili (P). Tako P50 opredeljuje, da je polovica merjenih parametrov nad to vrednostjo in druga polovica pod njo. Približno 95% podatkov meritev je med -2 SD in $+2$ SD. Prvi percentil P1 ustreza -3 SD, P3 je približno -2 SD in P97 približno $+2$ SD. Višino in težo otrok primerjamo z ustreznimi meritvami skupine zdravih otrok po možnosti iz iste populacije. Po sklepu »Razširjenega strokovnega kolegija za pediatrijo pri Ministrstvu za zdravje« se v Sloveniji od leta 2011 uporabljajo raste krivulje UK-WHO 0-20 let, ki so osnovane na podatkih Svetovne zdrav-

52



Slika 1. Vplivi na rast. Prirejeno po Hintzu (1). ACTH – adrenokortikotropni hormon, FSH – folikel stimulirajoči hormon, IGF-1 – inzulinu podoben rastni faktor 1, LH – luteinizirajoči hormon, T_3 – trijodtironin, T_4 – tiroksin, TSH – tirotropin.

tvne organizacije in Britanskih referenčnih krivulj (2–5). Te krivulje bodo uporabljane, dokler ne bomo pripravili lastnih, slovenskih ravnstnih krivulj.

Centilne krivulje so pomembne pri dolgoročnem spremljanju otrokove višine in teže v razvojnem obdobju. Vsak odstop pod 3. oziroma 5. ali nad 97. oz. 95. percentilom pa je razlog za opredelitev vzroka pojava nizke ali visoke rasti.

HITROST RASTI

Hitrost rasti se s starostjo spreminja in je odvisna od spola. V prvih šestih mesecih zrastejo dečki 17 cm, deklice 16 cm, v naslednjih šestih mesecih pa je rast pri obeh spolih enaka – 8 cm. Med prvim in drugim letom zrastejo otroci približno 12 cm, v tretjem 8 cm in kasneje do pubertete 5–6 cm letno. Prirastek pod 4 cm ali manj je nezadosten pri obeh spolih. V puberteti, ki se pojavi pri dečkih med 9. in 14. letom in pri deklicah med 8. in 13. letom zrastejo deklice približno 25 cm, dečki pa 28 cm. Višja končna višina pri fantih kot dekletih je posledica kasnejše pubertete in s tem daljše rasti (6).

TELESNI PROPORCI

Pri opredelitvi motenj rasti je pomembna analiza telesnih proporcev. Rutinsko se tako meri sedna višina (zgornji telesni segment), razdalja simfize do tal (spodnji telesni segment) in razpon rok. Koristna je tudi meritev obsega lobanje. Primernost telesnih proporcev lahko ocenimo glede na standarde, ki so prilagojene otrokovi starosti in spolu. Tako je npr. sredina oddaljenosti med temenom in peto pri novorojenčku v predelu popka, konec pubertete pa v predelu simfize. Tako imajo npr. bolniki z motnjami v rasti hrustanca in kosti ter dolgotrajnim hipotiroidizmom sorazmerno kratke okončine, kar se kaže s povečanim razmerjem med dolžino zgornjega in spodnjega dela telesa. Otroci, ki so nizke rasti zaradi pomanjkanja ravnstnega hormona, intrauterine zahiranosti, družinske ali konstitucionalne nizke rasti ali psihosocialne deprivacije, imajo normalne telesne proporce.

Telesni proporcii so normalni tudi pri konstitucionalni visoki rasti ali povečanem

izločanju ravnstnega hormona. Dolge okončine s povečanim razponom rok ter zmanjšanim razmerjem zgornjega in spodnjega segmenta telesa so značilne npr. za visoko rast pri hipogonadizmu in Marfanovem sindromu.

DOLOČITEV KOSTNE STAROSTI

Ocena dozorevanja kostnih epifiz ali »kostna starost« je koristna pri opredelitvi motenj rasti. Kostno starost določimo tako, da rentgensko slikamo otrokovo levo zapestje in primerjamo osifikacijska jedra na posnetku s standardi, ki sta jih razvila Bayley in Pinneau ter so objavljeni v atlasu Greulich in Pyla (7, 8).

Na dozorevanje kosti vplivajo poleg genetskih dejavnikov tudi hormoni. Inzulin, ščitnični hormoni, ravnstni hormoni in spolni hormoni delujejo pospeševalno, kortizol pa zaviralno. Kostno dozorevanje je upočasnjeno pri nizki rasti zaradi endokrinih vzrokov in tudi pri konstitucionalni nizki rasti, psihosocialni deprivaciji in intrauterini zahiranosti. Normalno je pri genetski oz. družinski nizki rasti, pospešeno pa pri prezgodnjem spolnem dozorevanju ali virilizaciji oz. feminizaciji.

Kostna starost, ki kaže na odprtost epifiznih ravnstnih špranj je koristna pri oceni nadaljnje možnosti rasti. Tako je mogoče predvideti približno končno tarčno višino z analizo trenutne višine preiskovanca, njegove kronološke in kostne starosti, upoštevati pa je treba tudi višino staršev.

Tarčna višina za deklice v cm = [višina očeta v cm - 13 + (višina matere v cm)] / 2 ± 6 cm.

Tarčna višina za dečke v cm = [višina očeta v cm + (višina matere v cm + 13)] / 2 ± 7,5 cm.

Ocene pričakovane končne višine imajo velik standardni odklon in so dokaj nezanesljive pri motnjah rasti, kar jim zmanjšuje praktično klinično pomembnost (1).

OBRAVNAVA OTROK Z NIZKO RASTJO

Pri obravnavi otroka z nizko rastjo je potrebna natančna družinska anamneza s podatki o telesni višini staršev, sorojencev in tudi širšega sorodstva. Pomembni so podatki o nosečnosti, porodu, oceni vitalnosti otroka po Apgarjevi, porodni teži in dolžini, psihomotoričnem razvoju ter krivulji rasti.

Pri natančnem kliničnem pregledu otroka je pomembno ugotoviti morebitne odstopne od normale, morebitni dismorfizem in oceniti telesne proporce. Če je otrokova telesna višina pod dvema SD ali je letni prirastek manjši od štirih centimetrov, je potrebna analiza kostne starosti. Če kostna starost zaostaja dve SD ali več za kronološko starostjo otroka, je potrebna analiza ščitničnih hormonov, ravnega hormona ter v določenih primerih tudi drugih žlez in organov ter organskih sistemov, katerih disfunkcije lahko negativno vplivajo na rast. Včasih je potrebna dodatna kromosomska oz. genetska in presnovna diagnostika. Diferencialna diagnostika nizke rasti je zelo široka. Pregled pogostih vzrokov nizke rasti je prikazan v tabeli 1.

Družinska - genetska nizka rast

To je najpogostejši vzrok za nizko rast. Višina otroka je nižja od povprečja in je največkrat skladna s povprečno višino staršev, ki so nižje rasti. Letni prirastek teh otrok je nekoliko manjši od povprečja, tako da je telesna višina pod 5. percentilom za starost. Kostna starost odgovarja kronološki, puberteta nastopa pravočasno. Izvidi laboratorijskih preiskav so normalni.

Konstitucionalna nizka rast

To je drugi najpogostejši vzrok nizke rasti in je pravzaprav normalna varianta rasti in nekoliko kasnejše pubertete. Poleg nizke rasti je retardirana tudi kostna starost, vsi laboratorijski izvidi so v mejah normale, puberteta se lahko pojavi pogosto tudi po 15. letu, končna višina pa je normalna. Pri tej varianti nizke rasti ni potrebno nikakršno ukrepanje, pomemben pa je pogovor in pravilna informacija o vzorcu rasti in kasnejšega spolnega dozorevanja, tako s starši kot otroki, zlasti z dečki.

Primordialna nizka rast

Ta skupina je zelo heterogena. Zanje je značilno, da obstaja že intrauterino zavrta rast, ki se kaže v majhni porodni dolžini in teži. Intrauterino zavrta rast je lahko posledica različnih okvar placente, intrauterinih infekcij, toksičnih vplivov na plod, npr. zaradi kajenja, uživanja alkohola in drugih substanc med

Tabela 1. Vzroki nizke rasti. Mb. – Morbus.

Nepatološka nizka rast
družinska – genetska nizka rast konstitucionalna nizka rast
Patološka nizka rast
Primordialna nizka rast: <ul style="list-style-type: none"> • intrauterina zahiranost • genetski sindromi <ul style="list-style-type: none"> – Silver-Russellov sindrom – sindrom po Cornelij de Lange – Aarskog-Scottov sindrom – Seckelov sindrom – Hutchinson-Gilfordov sindrom – Cockaynov sindrom • kromosomopatije <ul style="list-style-type: none"> – Turnerjev sindrom – sindrom po Jacqueline Noonan – Mb. Down – trisomija 21 – Edwardsov sindrom – trisomija 18 – Patauov sindrom – trisomija 13
Presnovne in kostne bolezni: <ul style="list-style-type: none"> • glikogeneze • mukopolisaharidoze • kostne displazije <ul style="list-style-type: none"> – ahondroplazija – osteogenesis imperfecta
Kronične bolezni: <ul style="list-style-type: none"> • pljučne bolezni • srčne bolezni • ledvične bolezni • boleznih prebavil • bolezni hematopoetskega sistema
Zastoj rasti zaradi čustvene prikrajšanosti
Motnje endokrinega sistema <ul style="list-style-type: none"> • hipofizna nanosomija • insenzitivnost na rasti hormon - Laronov sindrom • idiopatska nizka rast • hipotiroza • Cushingov sindrom • prezgodnja puberteta • kongenitalna adrenalna hiperplazija

nosečnostjo in raznih dismorfčnih sindromov:

• Intrauterina zahiranost

Otroci, ki so majhni in lahki za gestacijsko starost (angl. *small for date*), večinoma dohitijo vrstnike do drugega leta starosti zaradi pospešene rasti (angl. *catch up growth*), 10–15% pa jih ostane tudi kasneje manjših od vrstni-

kov. Ti otroci imajo pogosto, ko odrastejo hiperlipidemijo, hipertenzijo, debelost in diabetes tipa 2 – t. i. metabolični sindrom ali sindrom X.

• Silver-Russellov sindrom

Ta sindrom, ki sodi med dismorfične sindrome sta prva opisala Silver leta 1953 in Russell leta 1954. Značilen je dismorfen trikoten obraz (slika 2). Obseg glave je normalen, čeprav deluje hidrocefalna zaradi majhnega telesa in udov. Včasih je prisotna asimetrija telesa, kamptodaktilija (zraščanje prstov) ali klinodaktilija (manjši, ukrivljen mezinec). Mogoče je tudi pomanjkanje ravnega hormona. Pospešenega prirastka pri tem sindromu ni, končna višina je manjša od -3 SD. Vzrok za sindrom je maternalna uniparentalna disomija kromosoma 7, ko otrok prejme dve kopiji tega kromosoma od matere (9–11).

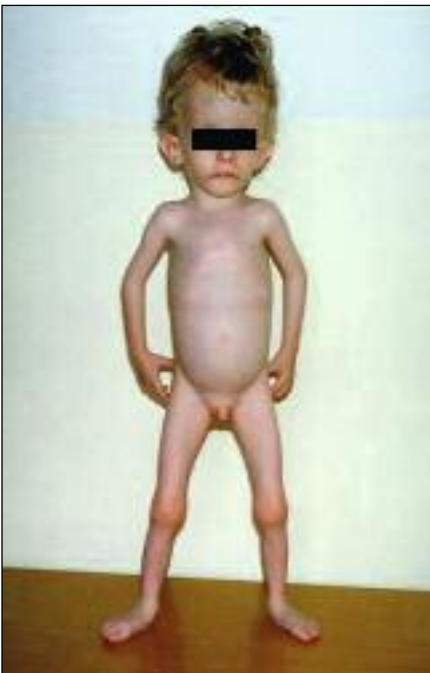• Sindrom po Cornelijji de Lange

Bolezen je prva opisala nizozemska pediatrija Cornelia de Lange leta 1933. Zaradi zelo nizke rasti se sindrom imenuje tudi amster-

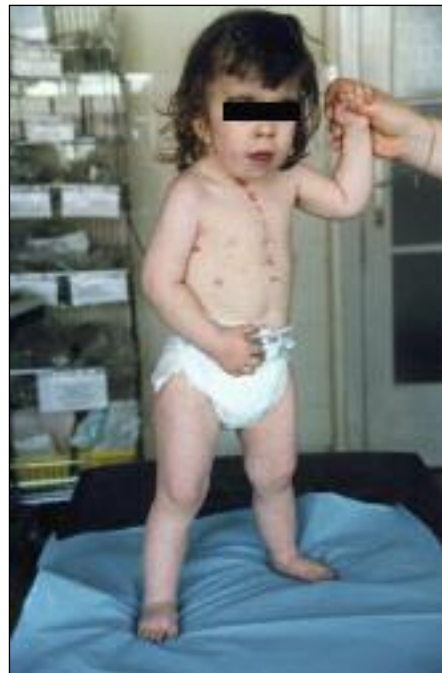damska pritlikavost. Bolezen je posledica motene tvorbe kohezina zaradi mutacij genov *NIPBL*, *SMC1A* in *SMC3*, ki so locirani na 5. kromosomu, kromosomu X in 10. kromosomu (12, 13). Za sindrom so značilni izrazito nizka porodna teža in dolžina ter nizka rast, razvojni zaostanek, diskranija, močne obrvi, ki so v sredini zraščene, dolge trepalnice, nizko locirana ušesa, motnje vida, sluha, klinodaktilija in prekomerna poraščenost (slika 3). Pogost je gastroezofagealni refluks in kasneje vedenjski problemi ter agresivnost. Posebnega zdravljenja ni, potrebna je timska pomoč zdravstvenega osebja pri težavah, ki se pri bolnikih pojavljajo.

• Aarskog-Scottov sindrom

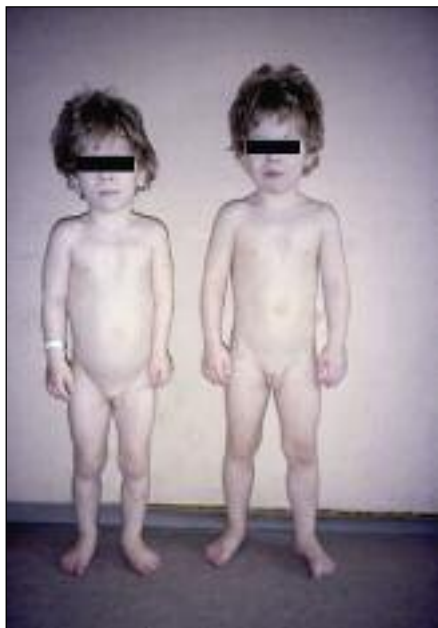Deden je tudi sindrom Aarskog-Scottov oz. facioidigitogenitalni sindrom, ki sta ga opisala Aarskog leta 1970 in Scott leta 1971. Za sindrom so značilni: nizka rast, okrogel obraz, hipertelorizem, antimongoloidna lega oči, spuščene veke, štrleče nosnice, majhne dlani in stopala, kratki prsti – brahidaktilija, vdrt prsni koš in kožna guba okrog spolovila (slika 4).



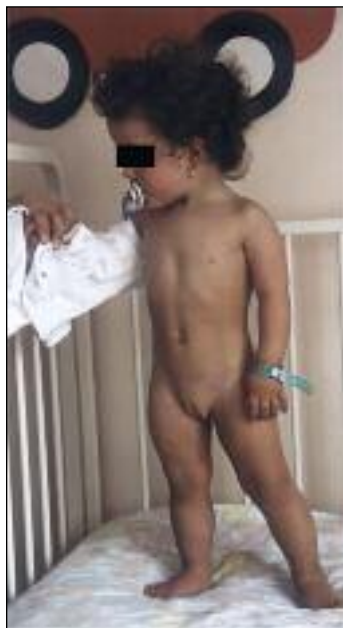Slika 2. Tipičen videz otroka s Silver-Russellovim sindromom.



Slika 3. Tipičen videz triletne deklice s sindromom po Cornelijji de Lange.



Slika 4. Značilen videz pri triletnih bratih dvojčkih z Aarskog-Scottovim sindromom.



Slika 6. Enoletna deklica z značilnostmi Turnerjevega sindroma: nizka rast, vratna guba (ptorigij), širok ščitast prsni koš.

56

Sindrom je vezan na X kromosom in je posledica mutacije gena *FGDY1* na kraku p11.21 kromosoma X (14–16).

• Seckelov sindrom

V to skupino sodi tudi Seckelov sindrom, ki se deduje avtosomsko recesivno in je posledica genskega defekta v predelu kromosomov 3 in 18. Za sindrom je značilen izrazit intrauterini zastoj v rasti in kasneje mikrocefalija, ozek obraz s kljunastim nosom, antimongoloidna lega oči, manjša mandibula in duševna manjrazvitost (slika 5) (17–19).



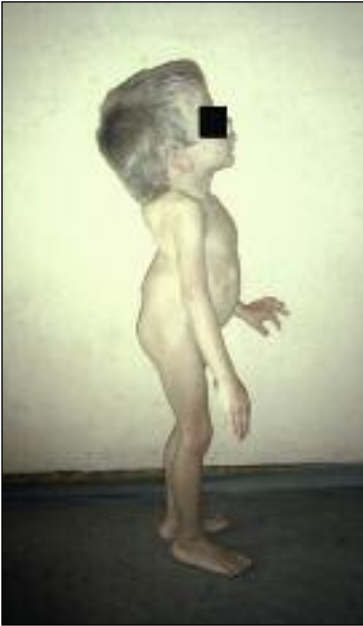Slika 5. Značilen videz deklice s Seckel sindromom.

Izrazito nizka rast je značilna tudi za zelo redke sindrome pospešenega staranja, med katere sodita Hutchinson-Gilfordov sindrom progerije in Cockaynov sindrom in še nekateri drugi sindromi. Pri večini dismorfičnih sindromov je zastoj v rasti izrazit, kostna starost in spolni razvoj pa ustrežata kronološki starosti.

Najpogostejše kromosomske anomalije, ki so povezane z nizko rastjo so: sindrom Turner (45 XO), sindrom po Jacqueline Noonan, Mb Down – trisomija 21, Patauov sindrom – trisomija 13 in Edwardsov sindrom – trisomija 18. Medtem ko so klinični znaki tipičnega Turnerjevega sindroma z nizko rastjo, edemi stopal, pterigijem – kožno gubo na vratu – lahko prepoznavni, so mozaične variante sindroma npr. 45XO/46XX in nekatere druge zaradi neznačilnih znakov lahko spregledane (slika 6). Pri deklicah, ki zaostajajo v rasti in imajo vsaj nekaj znakov gonadne disgenetze, je nujna analiza kariotipa.

Presnovne in kostne bolezni

Glikogenoze so presnovne bolezni, ki so posledica pomanjkanja encimov, ki sodelujejo pri

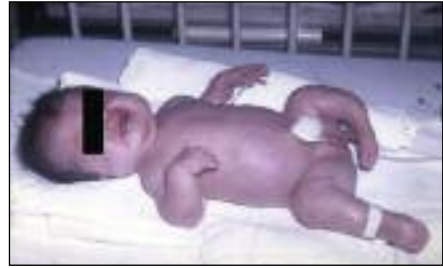

Slika 7. Otrok z mukopolisaharidozo. Poleg nizke rasti je očitna deformacija hrbtenice in prisnega koša.

razgradnji in sintezi glikogena. Znanih je devet vrst bolezni, ki se klinično razlikujejo in so povezane s prekomernim kopičenjem glikogena v jetrih, mišicah in vseh telesnih strukturah. Rast je izrazito znižana pri tipu 1, ki nastane zaradi pomanjkanja encima glukoze-6-fosfataze, tipu 4 zaradi pomanjkanja encima amilo-1,4-1,6-transglukozidaze in tipu 9, pri katerem manjka encim fosforil-beta-kinaza (20).

Mukopolisaharidoze so redke lizosomske bolezni, pri katerih se zaradi pomanjkanja določenih encimov, najpogosteje iduronidaz, v lizosomih oz. v vseh telesnih strukturah progresivno kopičijo glukozaminoglikani, kar povzroči značilno klinično sliko z grobimi potezami obraza, deformacijo kosti, sklepov, okvaro srca, povečanjem jeter, vranice, izgubo sluha, lahko tudi motnjavami v roženici in zastojem v rasti (slika 7) (21, 22).

Kostne displazije so klinično in genetsko heterogena skupina, za katero je značilna neproporcionalno znižana rast. Najpogostejša je ahondroplazija, ki je posledica mutacije gena, ki določa receptor 3 fibroblastnega rastnega dejavnika (angl. *fibroblast growth fac-*



Slika 8. Otrok s hondrodistrofijo. Vidne so kratke okončine in makrokranija.

tor receptor 3, FGFR3), kar povzroči moteno tvorbo hrustanca. Posledica je izrazito kratka rast okončin. Rast trupa je primerna, glava deluje makrocefalno, medenične kosti so spremenjene (slika 8). Povprečna višina odraslih moških je 131 cm, žensk pa 123 cm (23).

Osteogenesis imperfecta

Osteogenesis imperfecta je posledica neustrezne tvorbe kolagena tipa I, ki nastane zaradi zamenjave glicina z drugimi aminokisljinami v trojni vijačni strukturi kolagena. Posledično nastane povečana lomljivost okostja, ohlapni hiperekstenzibilni sklepi, hipotonija mišic, deformacija hrbtenice, v določenih primerih tudi modre sklere, prevodna naglušnost in nizka rast. Obstaja osem tipov bolezni. Najpogostejši vzrok je mutacija genov *COL 1A1* in *COL 1A2*. Zdravljenje z bisfosfonati je v večini primerov dokaj uspešno in zmanjša število zlomov kosti (24, 25).

Nizka rast zaradi kroničnih bolezni

Nizka rast se pojavlja tudi pri:

- pljučnih boleznih s kronično pljučno insuficienco, npr. cistični fibrozi, astmi;
- srčnih boleznih s hipoksemijo;
- ledvičnih boleznih, zlasti s kronično renalno insuficienco;
- boleznih prebavil z bruhanjem, enterokolitisom, malabsorbcijo in okvaro jeter;
- boleznih hematopatskega sistema, predvsem hemolitični anemiji.

Nizka rast je v teh primerih povezana z nezadostnim vnosom hranil, mineralov, oligoelementov, kronično acidozo, hipoksijo in

rezistenco na delovanje anaboličnih hormonov ter nezadostno tvorbo rastijskih dejavnikov v prizadetih organih. Nezadostne rasti zaradi pomanjkanja hrane – malnutricije v naših predelih praktično ni, v državah v razvoju pa je pogosta.

Kronične bolezni so lahko povezane s številnimi psihološkimi dejavniki pri odnosu starši – otrok, kar lahko povzroči moteno izločanje in delovanje anaboličnih hormonov ter zastoj v rasti. Podobno se lahko dogaja pri čustvenih motnjah, čustveni prikrajšanosti, depresiji in nervozni anoreksiji, kar sodi v t.i. zastoj v rasti zaradi čustvene prikrajšanosti.

Endokrini vzroki za nizko rast

Nizka rast je lahko posledica pomanjkanja rastijskega hormona, ščitničnih in spolnih hormonov ter povečanega izločanja glukokortikoidov.

Pomanjkanje rastijskega hormona – hipofizna nanosomija

Mogoče je izolirano pomanjkanje rastijskega hormona, pogostejše pa je hkratno pomanjkanje rastijskega hormona, tireotropina in gonadotropinov, redkeje tudi prolaktina in adrenokortikotropina. Vzroki pomanjkanja rastijskega hormona so različni in številni. Možni vzrok so razvojni defekti hipotalamo-hipofiznega področja, septooptična displazija, perinatalna travma, hipoksija, krvavitev in infiltrativni procesi, npr. pri histiocitozi, sarkoidozi, tumorjih (zlasti kraniofaringeomu), in številni drugi vzroki, kot so obsevanje, infekti (citomegalija, toksoplazmoza).

Mogoči so tudi genetski vzroki. Gen za rastijski hormon je lociran na dolgi ročici kromosoma 17 in njegova delecija povzroči nezadostno sekrecijo rastijskega hormona ter izrazit zastoj v rasti. Mutacija prepisnih dejavnikov Pit 1 in Prop1 povzroči motnje v embrionalnem razvoju adenohipofize ter nezadostno izločanje rastijskega hormona, tireotropina, prolaktina in gonadotropinov, torej panhipopituitarizem (slika 9). Pri Laronovem sindromu imajo otroci značilno klinično sliko hipofizne nanosomije zaradi okvare receptorja za rastijski hormon in nezadostne tvorbe inzulina podobnega rastijskega dejavnika 1 (angl. *insulin-like growth factor*, IGF-1), med-

tem ko so vrednosti rastijskega hormona normalne ali celo zvišane (slika 10) (26–28).

Klinična slika

Otroci s pomanjkanjem rastijskega hormona imajo tipičen videz: okrogel, lutkast obraz, štrleče čelo, sedlast nos, visok glas, nerazvito, majhno mandibulo, denticija je navadno iregularna. Prisotno je centripetalno kopičenje maščevja, spolovilo je manj razvito (mikropenis), dlani in stopala so majhna – akromikrija. Kmalu po rojstvu se pogosto pojavlja hipoglikemija.

Diagnoza hipofizne nanosomije je osnovana na nizki serumski vrednosti rastijskega hormona, ki ne poraste dovolj ob stimulaciji z argininom in/ali levodopo (pod 10 µg/ml). Rastijski hormon pospeši rast preko rastijskega dejavnika IGF-1 in vezalnega proteina za rastijski hormon (angl. *growth hormone-binding protein*, GHBP), ki predstavlja zunajcelični del receptorja za rastijski hormon. Vrednosti IGF-1 nad –1 SD za starost izključujejo pomanjkanje rastijskega hormona, medtem ko vrednosti IGF-1 in vezalnega proteina za inzulinu podobnega rastijskega dejavnika 3 (angl. *insulin-like growth factor-binding protein-3*, IGFBP-3), ki predstavlja najpomembnejšo komponento GHBP, pod –2 SD kažejo na motnjo v izločanju ali delovanju rastijskega hormona (1).

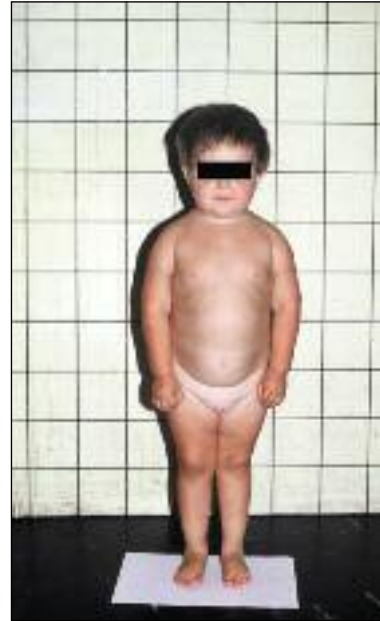Hipofizno nanosomijo uspešno zdravimo s subkutano aplikacijo z genetskim inženiriranjem sintetiziranega rastijskega hormona v večernem času v odmerku 0,034 mg/kg dnevno do konca rasti, v manjšem odmerku zaradi ugodnih presnovnih učinkov pa tudi kasneje oz. v odrasli dobi (29). Sprva so bili bolniki zdravljeni z rastijskim hormonom pridobljenim iz hipofiz umrlih, vendar je bilo leta 1985 zaradi pojave Creutzfeldt-Jakobove bolezni tovrstno zdravljenje ukinjeno in se od tedaj uporablja samo sintetični rastijski hormon. Na Pediatrični kliniki v Ljubljani smo otroke s hipofizno nanosomijo pričeli zdraviti leta 1968, zdravljenje je bilo uspešno s končno socialno sprejemljivo višino, zapletov ni bilo (30, 31).

Idiopatska nizka rast

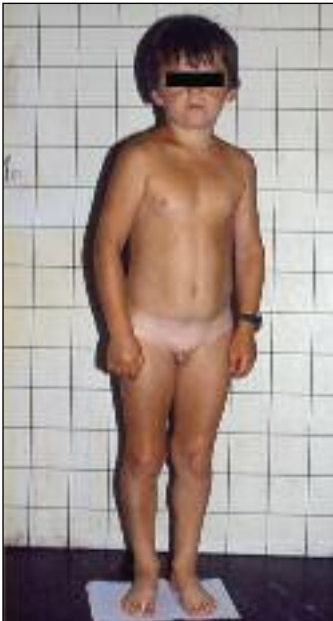Pri tej vrsti nizke rasti imajo otroci normalno porodno težo in dolžino, normalno izločanje rastijskega hormona in zmanjšan letni prirastek tako, da je telesna višina pod 2 SD.

Skupina je heterogena, ugotovili so mutacije, delecije in duplikacije nekaterih genov, kar ima negativen vpliv na rast. Pri nekaterih otrocih te skupine je bil dosežen pozitiven učinek na rast pri terapiji z ravnim hormonom (32, 33). Zdravljenje nizke rasti z ravnim hormonom je uspešno tudi pri otrocih s Turnerjevim sindromom, kronično ledvično insuficienco in pri intrauterini zavrti rasti, če otroci nimajo pospešene rasti v prvih dveh letih življenja (34–36). Zdravljenje hormonske insenzitivnosti – Laronovega sindroma je mogoče in uspešno s sintetičnim IGF-1 (37). Nizko rast pri hipotirozi npr. pri prirojeni okvari ščitnice zaradi aplazije, hipoplazije, dishomonogeneze ali ekto-pije žleze in pridobljeni npr. zaradi autoimunega tiroiditisa je mogoče uspešno zdraviti z nadomestnim tiroksinskim zdravljenjem (slika 11).

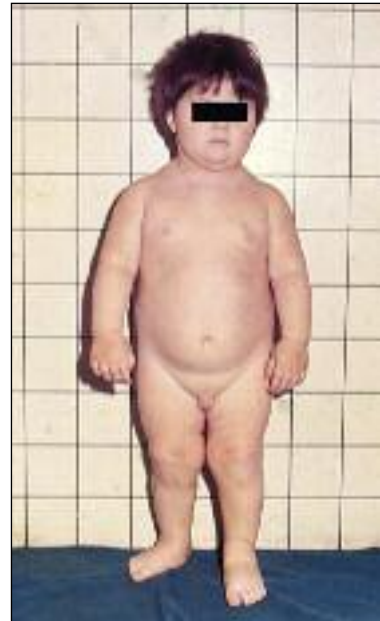Rast je zavrtja tudi pri Cushingovem sindromu zaradi povečanega izločanja glukokortikoidov npr. zaradi adenoma hipofize, ki prekomerno izloča adrenokortikotropni hormon (ACTH), ali tumorja nadledvične žleze (slika 12). Enaki znaki se pojavijo tudi pri



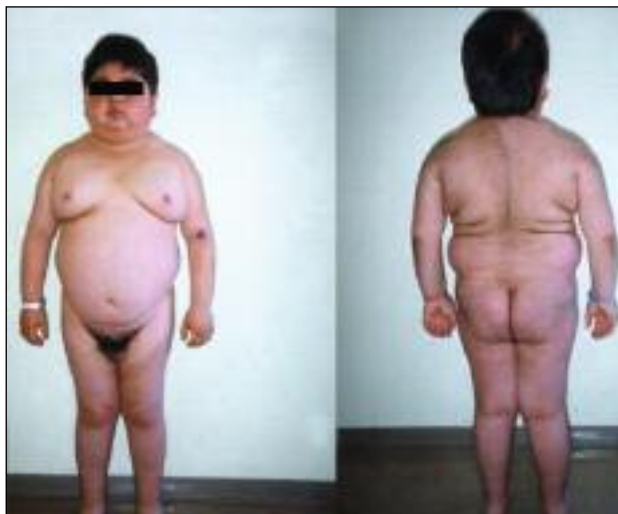Slika 10. Štiriletni bolnik z Laronovim sindromom. Poleg nizke rasti so očitni okrogel, luskast obraz, relativna makrokranija, sedlast nos, centripetalno kopičenje maščevja, mikropenis, majhne dlani in stopala – akromikrija.



Slika 9. Sedemnajstletni bolnik s panhipopituitarizmom. Poleg nizke rasti je očitna odsotnost sekundarnih spolnih znakov.

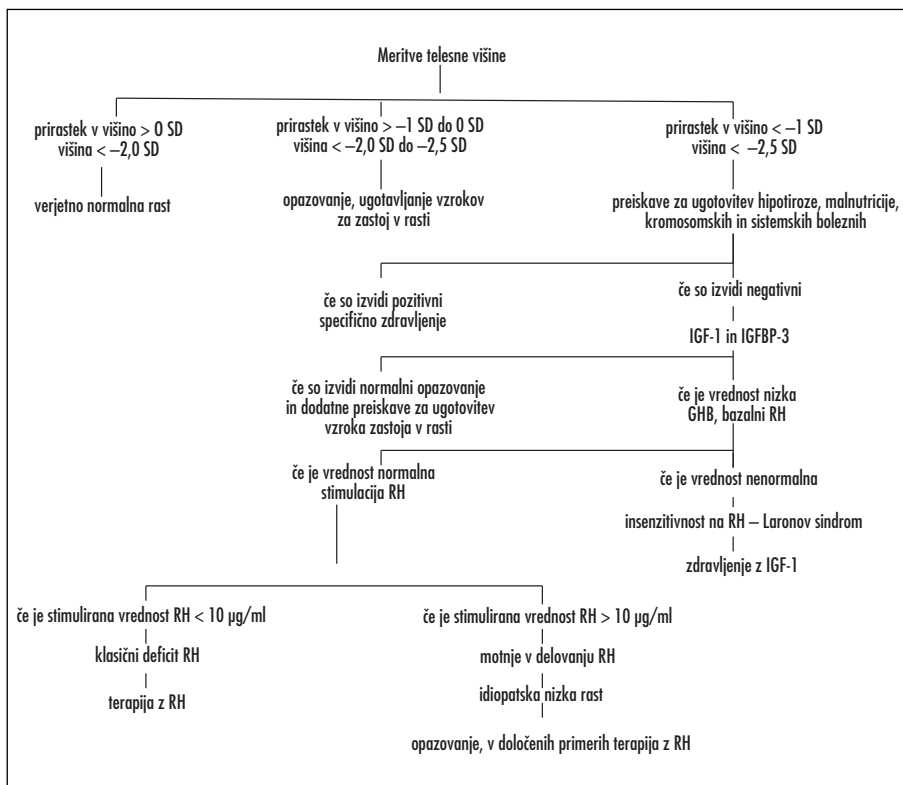


Slika 11. Šestletni deček z nizko rastjo in centripetalno debelostjo zaradi hipotiroze, ki je posledica ekto-pične ščitnice.



Slika 12. Tipičen videz osemletnega otroka s Cushingovo boleznijo zaradi adenoma hipofize, ki prekomerno izloča adrenokortikotropni hormon. Otrok je nizke rasti, ima lunast obraz, centripetalno kopičenje maščevja in strije.

60



Slika 13. Diagnostični algoritem pri obravnavi nizke rasti (1). GHB – vezalni protein za rasti hormon, IGF-1 – inzulinu podobni rasti dejavnik 1, IGFBP-3 – vezalni protein za inzulinu podobni rasti dejavnik 3, RH – rasti hormon, SD – standardna deviacija.

zdravljenju s kortikosteroidi v prekomernih odmerkih.

Pri prezgodnjem spolnem dozorevanju zaradi prezgodnje pubertete ali prekomernega izločanja androgenov pri kongenitalni adrenalni hiperplaziji je sprva rast pospešena, vendar se epifizne špranje prezgodaj zaprejo in je končna višina bistveno manjša od tarčne. Z zdravljenjem prezgodnje pubertete s sintetičnimi analogi pobudnih dejavnikov za gonadotropine in ustrezno nadomestno terapijo pri kongenitalni adrenalni hiperplaziji dosežemo povečanje končne telesne višine.

ZAKLJUČEK

Nizka rast je pri otrocih in mladostnikih dokaj pogosta. Pomembno je, da nizko rast čim prej opredelimo in ugotovimo morebitne bolezenske vzroke za zastoj v rasti ter ustrezno ukrepamo. Algoritem pri diagnostični obravnavi nizke rasti je predstavljen na sliki 13. Opredelitev in sledenje nepatološki nizki rasti lahko izvajajo pediatri in šolski zdravniki na primarni oz. sekundarni ravni, medtem ko obravnava patološke nizke rasti sodi v delokrog pediatrov endokrinologov na terciarni ravni.

LITERATURA

1. Hintz RL. Management of disorders of size. In: Brook CGD, Hindmarsh PC, eds. *Clinical Pediatric Endocrinology*. 4th ed. Oxford: Blackwell Science; 2001. p. 124–30.
2. WHO Multicentre Growth Study Group. Assessment of differences in linear growth among populations in the WHO Multicentre Study. *Acta Paediatr. Suppl.* 2006; 450: 57–66.
3. De Onis M, Onyango A, Borgi E, et al. WHO Multicentre Growth Study Group. WHO child growth standards. WHO Geneva. 2006; 1–312.
4. Cole TJ, Freeman JV, Preece MA. British 1990 growth reference centiles for weight, height, body mass index and head circumference fitted by maximum penalized likelihood. *Stat Med.* 1998; 17 (4): 407–29.
5. Freeman JV, Cole TJ, Chinn S, et al. Cross sectional stature and weight reference curves for the UK, 1990. *Arch Dis Child.* 1995; 73 (1): 17–27.
6. Levin DA. Growth and development. In: Marcandante KJ, Kliegman RM, Jenson HB, eds. *Nelson essentials of pediatrics*. 6th ed. Philadelphia: Saunders Elsevier; 2011. p. 15–6.
7. Greulich WW, Pyle SI. *Radiographic atlas of skeletal development of the hand and wrist*. Stanford, CA: Stanford University Press; 1959.
8. Bayley N, Pinneau SR. Tables for predicting adult height from skeletal age: revised for use with the Greulich-Pyle hand standards. *J Pediatr.* 1952; 40 (4): 423–41.
9. Russel A. A syndrome of intra-uterine dwarfism recognizable at birth with cranio-facial dysostosis, disproportionately short arms, and other anomalies (5 examples). *Proc R Soc Med.* 1954; 47 (12): 1040–4.
10. Silver HK, Kiyasu W, George J, et al. Syndrome of congenital hemihypertrophy, shortness of stature, and elevated urinary gonadotropins. *Pediatrics.* 1953; 12 (4): 368–76.
11. Bartholdi D, Krajewska-Walasek M, Ounap K, et al. Epigenetic mutations of the imprinted IGF2-H19 domain in Silver-Russell syndrome (SRS): results from a large cohort of patients with SRS and SRS-like phenotypes. *J Med Genet.* 2009; 46 (3): 192–7.
12. De Lange C. Sur un type nouveau de degenerescence (typus Amstelodamensis) *Arh Med Enfants.* 1933; 36: 713–19.
13. Liu J, Krantz ID. Bushy syndrome, cohesin and beyond. *Clin Genet.* 2009; 76 (4): 303–14.
14. Aarskog D. A familial syndrome of short stature associated with facial dysplasia and genital anomalies. *J Pediatr.* 1970; 77 (5): 856–61.
15. Scott CI. Unusual facies, joint hypermobility, genital anomaly and short stature: a new dysmorphic syndrome. *Birth Defect Orig Artic Ser.* 1971; 7 (6): 240–6.
16. Orrico A, Galli L, Cavaliere ML, et al. Phenotypic and molecular characterisation of the Aarskog-Scott syndrome: a survey of the clinical variability in light of FGD1 mutation analysis in 46 patients. *Eur J Hum Genet.* 2004; 12 (1): 16–23.
17. Seckel H PG. *Bird-headed Dwarfs: Studies in Developmental Anthropology Including Human Proportions*. Springfield, III.: Charles C Thomas (pub.); 1960.
18. Harper RG, Orti E, Baker RK. Bird-headed dwarfs (Seckel's syndrome). A familial pattern of developmental, dental, skeletal, genital and central nervous system anomalies. *J Pediatr.* 1976; 70 (5): 799–804.

19. Harsha Vardhan BG, Muthu MS, Saraswathi K, et al. Bird-headed dwarf of Seckel. *J Indian Soc Pedod Prev Dent.* 2007; 25 Suppl: S8-9.
20. Hick J, Wartchow E, Mierau G. Glycogen storage diseases: a brief review and update on clinical features, genetic abnormalities, pathologic features, and treatment. *Ultrastruct Pathol.* 2011; 35 (5): 183-96.
21. Wraith JE. The Mucopolysaccharidoses: a clinical review and guide to management. *Arch Dis Child.* 1995; 72 (3): 263-7.
22. Neufeld E, Muenzer J. The Mucopolysaccharidoses. In: Scriver C, Beadetr A, Sly W, eds. *The metabolic and molecular bases of inherited diseases.* New York: McGraw-Hill; 2001. p. 3421-52.
23. Richette P, Bardin T, Stheneur C. Achondroplasia: From genotype to phenotype. *Joint Bone Spine.* 2007; 75 (2): 125-30.
24. Rauch F, Glorieux FH. Osteogenesis imperfecta. *Lancet.* 2004; 363 (9418): 1377-85.
25. Gautieri A, Uzel S, Vesentini S, et al. Molecular and mesoscale disease mechanisms of osteogenesis imperfecta. *Biophysical Journal.* 2009; 97 (3): 857-65.
26. Mehta A, Hindmarsh PC, Mehta H, et al. Congenital hypopituitarism: clinical, molecular and neuroradiological correlates. *Clin Endocrinol (Oxf).* 2009; 71 (3): 376-82.
27. Mullis PE. Genetics of GHRH, GHRH-receptor, GH and GH-receptor: its impact on pharmacogenetics. *Best Pract Res Endocrinol Metab.* 2011; 25 (1): 25-41.
28. Pfäffle R, Klammt J. Pituitary transcription factors in the aetiology of combined pituitary hormone deficiency. *Best Pract Res Endocrinol Metab.* 2011; 25 (1): 43-60.
29. Saggese G, Ranke MB, Saenger P, et al. Diagnosis and treatment of growth hormone deficiency in children and adolescents: towards a consensus. *Horm Res.* 1998; 50 (6): 320-40.
30. Kržišnik C. 24 years of growth hormone treatment in Slovenia. *Zdrav Vestn.* 1994; 63 (Suppl 1): I-3-I-6.
31. Kržišnik C, Battelino T, Žerjav - Tanšek M, et al. 30 let zdravljenja hipofizne nanosomije. *Slov Pediatr.* 1998; 5 (Suppl 2): 60-2.
32. Wit JM. Definition and subcategorization of idiopathic short stature: between consensus and controversy. *Horm Res Paediatr.* 2011; 76 Suppl 3: 3-6.
33. Deodati A, Peschiaroli E, Cianfarani S. Review of growth hormone randomized controlled trials in children with idiopathic short stature. *Hom Res Paediatr.* 2011; 76 Suppl 3: 40-2.
34. Farber RS, Kerrigan JR. The multiple indications for growth hormone treatment of pediatric patients. *Pediatr Ann.* 2006; 35 (12): 926-32.
35. Takeda A, Cooper K, Bird A, et al. Recombinant human growth hormone for the treatment of growth disorders in children: a systematic review and economic evaluation. *Health Technol Assess.* 2010; 14 (42): 1-209.
36. Richmond E, Rogol AD. Current indications for growth hormone therapy for children and adolescents. *Endocr Dev.* 2010; 18: 92-108.
37. Ranke MB, Savage MO, Chatelain PG, et al. Long-term treatment of growth hormone insensitivity syndrome with IGF-1. *Horm Res.* 1999; 51 (3): 128-34.

Prispelo 13. 1. 2012