

## Sluznični melanom s prisotno c-KIT mutacijo – prikaz primera

### Mucosal melanoma with c-KIT mutation - case report

Katja Leskovšek, Janja Ocvirk

#### Povzetek

Sluznični melanom je redka bolezen, za katero v Sloveniji letno zbolijo približno 35 ljudi. Incidenca kožnega melanoma zadnja desetletja strmo narašča, medtem ko incidenca sluzničnega melanoma ostaja stabilna. Bolniki imajo ob diagnozi v večjem deležu prisotne regionalne ali oddaljene zasevke (najpogosteje v jetrih in pljučih). Najpogosteje se pojavi na sluznici področja glave in vratu, genitalnega trakta in anorektalni sluznici. Sluznični melanom se od kožnega melanoma razlikuje v biologiji, kliničnem poteku in prognozi. Študije so pokazale pomembne razlike v pogostosti različnih genetskih sprememb pri različnih podtipih melanoma. Aktivirajoče mutacije gena c-KIT so prisotne pri večjem številu bolnikov s sluzničnim melanomom. V primeru prisotne c-KIT mutacije pride v poštev tarčno zdravljenje z imatinibom, v nasprotnem primeru pa zdravljenje z imunoterapijo ali zaviralci BRAF in MEK v primeru prisotne BRAF mutacije.

**Ključne besede:** sluznični melanom, c-KIT mutacija, imatinib, imunoterapija.

#### Uvod

Melanom je tumor, ki vznikne iz melanocitov. Primarna funkcija melanocitov je produkcija melanina, ki varuje kožo pred poškodbo s sončnimi žarki. Večina melanomov je posledično kožnih, lahko pa vzniknejo tudi v očesu in sluznicah. Običajno gre za bogato prekrvavljen tumor, ki se pojavi na okultnih lokacijah. V skoraj polovici primerov gre za amelanotični melanom. Običajno je asimptomatski ali povzroča nespecifične simptome, zato je večinoma odkrit pozno in ima slabo prognozo. Incidenca BRAF mutacije je veliko nižja kot pri kožnih melanomih in je običajno prisotna v regijah izven kodona 600 ali pa so mutacije neaktivirajoče in zato ne nujno odgovorijo na tarčno zdravljenje z zaviralci BRAF in MEK. V 7-17 % je prisotna mutacija ali amplifikacija KIT gena, v takih primerih pride v poštev zdravljenje tarčnim zdravilom imatinibom. Bolniki z razsejanim sluzničnim melanomom lahko imajo korist zdravljenja z imunoterapijo, vendar so odgovori v primerjavi s kožnim melanomom slabši. V prikazanem primeru je predstavljena bolnica z melanomom analne sluznice, pri kateri je prišlo do razsoja boleznih med zdravljenjem z imunoterapijo. Ob naknadno ugotovljeni prisotnosti c-KIT mutacije je bilo uvedeno zdravljenje z imatinibom.

#### Prikaz primera

49-letna bolnica je od leta 2020 enkrat mesečno opažala krvavitve iz zadnjika. Od avgusta leta 2020 so krvavitve postajale pogostejše. Pojavljale so se med rednim odvajanjem blata. Konec meseca novembra leta 2020 je imela sprva opravljeno proktoskopijo in v mesecu decembru še kolonoskopijo. Ugotovljena je bila polipoidna sprememba, v sprednji steni anusa, velika okrog 5 x 5 mm. Indicirana je bila odstranitev spremembe v lokalni anesteziji z endoluminalno resekcijo. V marcu leta 2021 je bil poskus odstranitve, takrat že okrog 20 mm velike hipertrofične papile (videza tromboziranega hemoroida) ob analni fisuri, dvakrat neuspešen zaradi bolečine in krvavitve. Opravljena je bila biopsija, sklerozacija in indicirana operativna odstranitev v sedaciji. Patohistološko je bil potrjen melanom s pozitivno imunohistokemično reakcijo na S-100, melanin A, HMB-45 in tirozinazo ter negativno reakcijo na citokeratin. Marca je bila opravljena zamejitvena diagnostika s CT trebuha in MR medenice, kjer je bila vidna tumorska sprememba v steni želodca, kalcinirana cistična sprememba v področju desnih adneksov, miomatozni uterus in dobro prekrvavljena polipoidna zadebelitev na sprednji strani anusa, velikosti 13 x 20 mm, brez znakov za lokalno širjenje. Z ginekološkim pregledom je bil izključen maligni proces v področju maternice in desnega jajčnika. Zaradi tumorske spremembe v želodcu je bila opravljena gastroskopija, ki je pokazala 23 mm veliko hipodenzno formacijo v antrumu želodca, z vtisom pritiska od zunaj. Odvzete biopsije so bile brez evidentne tumorske

rasti, histološko je bil potrjen aktivni gastritis povzročen s *H. Pylori*. Uvedena je bila eradikacijska terapija v kombinaciji amoksicilina, klaritromicina in esomeprazola. Aprila je bil opravljen endoskopski ultrazvok, kjer je bil tumor v mišični plasti želodca videza GIST, velik 26 x 20 mm, brez povečanih okolnih bezgavk. Aprila 2021 je bila opravljena transanalna ekscizija analne papile in dveh kožnih lezij v okolici anusa. Histopatološko je bil iz vseh treh vzorcev potrjen melanom, pretežno epiteloidnega, fokalno vretenastoceličnega tipa, premera 1.8 cm, debeline 1.3 cm, s površinsko plitvo ulceracijo, limfovaskularno in perinevralno invazijo, brez intratumorske limfocitne infiltracije, brez regresije tumorja. Tumor je obsežno segal v ekscizijske robove v vseh odvzetih vzorcih.

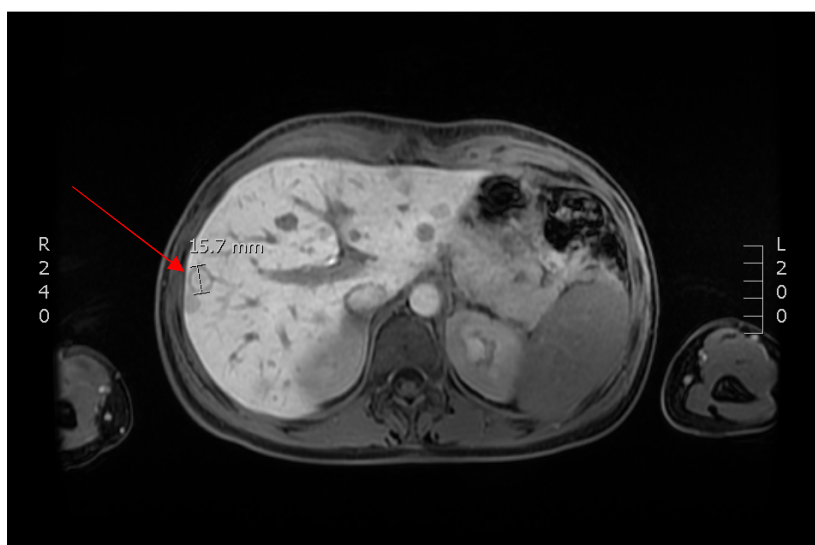
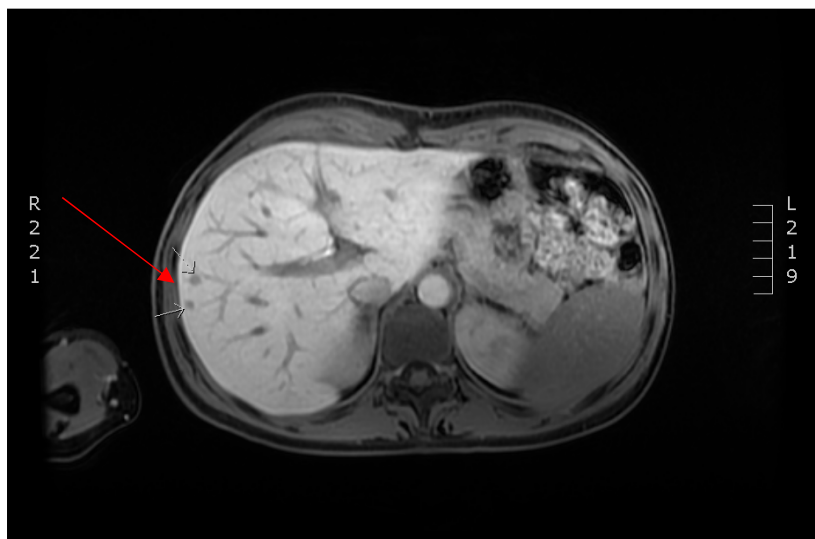
Bolnica je bila prvič pregledana v ambulanti internista onkologa maja leta 2021. Deveti dan po eksciziji melanoma so se ponovno pojavile manjše krvavitve iz anusa. Izgubila je nekaj kilogramov, vendar na račun spremembe prehrane. Drugih simptomov ali znakov tumorske bolezni ni imela. Bila je brez znanih kroničnih bolezni in kronične terapije, nekadilka in v stanju zmogljivosti po WHO 0. Iz vzorca tumorja je bil opredeljen BRAF status, ki je bil nemutiran. Dokumentacija je bila obravnavana na multidisciplinarnem melanomskem konziliju, na katerem je bilo sklenjeno, da pride v poštev sistemsko zdravljenje. V izhodiščnih laboratorijskih izvidih je bila vrednost laktat dehidrogenaze (LDH) in tumorskega markerja S-100 v mejah normalne, minimalno je bila povišana vrednost ALT.

Bolnica je maja 2021 pričela z zdravljenjem z imunoterapijo s pembrolizumabom v odmerku 200 mg intravenozno na 3 tedne. Po skupno osmih aplikacijah je PET-CT evaluacija v avgustu pokazala progres bolezni v jetra z metastazo veliko 1 cm v IV. b jetrnem segmentu. Opravljena je bila MR jeter, ki je pokazala vsaj dvajset drobnih zasevkov difuzno v jetrih. Oktobra je prišlo v laboratorijskih izvidih prvič do porasta vrednosti S-100 (0.115 ug/L), takrat je bila uvedena sistemsko terapija prvega reda s kombinirano imunoterapijo z nivolumabom v odmerku 1 mg/kg in ipilimumabom v odmerku 3 mg/kg intravenozno na 3 tedne. Opravljeno je bilo dodatno molekularno testiranje primarnega tumorja, sekvencioniranje naslednje generacije (NGS), s katerim je bila v tumorju ugotovljena c-KIT mutacija v eksonu 11 gena KIT (p.Asp579del). Vrednosti tumorskega markerja S-100 so tekom zdravljenja s kombinirano imunoterapijo naraščale, januarja 2022 je ta znašala 0.618 ug/L. V istem mesecu je bila opravljena evaluacija z MR jeter, ki je pokazala povečanje že obstoječih zasevkov in novonastale zasevke, ob tem so bili na novo vidni difuzni zasevki v prikazanem skeletu. Skupno je do januarja prejela 4. cikluse ipilimumaba z nivolumabom in en cikel nivolumaba v monoterapiji, ob čemer je imela od neželenih učinkov izraženo srbečico kože. Glede na potrjeno prisotno mutacijo c-KIT je bilo januarja 2022 uvedeno zdravljenje drugega reda s tarčno terapijo z zaviralcem c-KIT, imatinibom. Že po nekaj dneh jemanja je bolnica navajala klinično izboljšanje lokalno, z manj pekočega občutka in pritiska ter zaustavitev rektalnih krvavitev. Od neželenih učinkov je zaenkrat imela kratkotrajne poraste telesne temperature in menorigijo.

IMUNOTERAPIJA	KOMBINIRANA IMUNOTERAPIJA	TARČNA TERAPIJA
<b>Pembrolizumab 200 mg/ 3 tedne:</b> - od maja do oktobra 2021; - skupno 8 aplikacij.	<b>Nivolumab 1 mg/kg + ipilimumab 3 mg/kg/ 3 tedne:</b> - od oktobra 2021 do januarja 2022; - skupno 4 ciklusi kombinacije + 1 cikel z nivolumabom v monoterapiji (240 mg).	<b>Imatinib 400 mg/dan (zaviralec c-KIT)</b> - od januarja 2022.

Tabela 1: Časovnica sistemskega zdravljenja.

## Slikovna diagnostika



Slika 1: Jetrni zasevki ob prvem progresu avgusta 2021 maksimalnega premera 10 mm (zgoraj) in ob ponovnem progresu januarja 2022 maksimalnega premera 16 mm (spodaj).

## Zaključek

Bolniki s sluzničnim melanomom predstavljajo redko podskupino bolnikov z melanomom. Principi zdravljenja so enaki kot pri kožnem melanomu, vendar gre za kritične razlike med sluzničnim in kožnim melanomom, ki jih je potrebno upoštevati pri kliničnem odločanju. Edino možnost ozdravitve predstavlja kompletna kirurška resekcija, ki je lahko zaradi anatomskih področij, kjer se pojavlja, mutilantna in predstavlja visoko tveganje za pooperativne zaplete. Pri večini bolnikov pride do razsoja bolezni, ki je neozdravljiva. Obstajajo zadostni dokazi za zdravljenje s sistemsko terapijo, ki je trenutno na voljo in je učinkovita pri kožnem melanomu (imunoterapija in tarčna terapija). Vendar pa so odgovori pri sluzničnem melanomu slabi, predvsem na račun pomembnih genetskih razlik, ki še niso bile raziskane. V primeru prisotne c-KIT mutacije je smiselno zdravljenje s tarčnim zdravilom imatinibom. V kolikor je možno, je priporočena vključitev bolnika v klinično študijo.

## Literatura

1. Hočevar, Marko, Strojan, Primož, Ocvirk, Janja, Reberšek, Martina, Boc, Marko, Perić, Barbara, Luzar, Boštjan, Pižem, Jože, Blatnik, Olga, Karner, Katarina Barbara, Bremec, Tomi, Planinšek Ručigaj, Tanja (2018). Priporočila za obravnavo bolnikov s kožnim melanomom. *Onkologija* (Ljubljana), letnik 22, številka 2, str. 32-50.

2. Seetharamu N, Ott PA, Pavlick AC. Mucosal melanomas: a case-based review of the literature. *Oncologist*. 2010;15(7):772-781. doi:10.1634/theoncologist.2010-0067.
3. Satzger I, Küttler U, Völker B, Schenck F, Kapp A, Gutzmer R: Anal Mucosal Melanoma with c-KIT-Activating Mutation and Response to Imatinib Therapy – Case Report and Review of the Literature. *Dermatology* 2010;220:77-81.