

Katja Ažman Juvan¹

Razlikovanje športnega srca in kardiomiopatije

Differentiating between Athlete's Heart and Cardiomyopathy

IZVLEČEK

KLJUČNE BESEDE: športno srce, hipertrofična kardiomiopatija, dilatativna kardiomiopatija, aritmogena kardiomiopatija desnega prekata, elektrokardiogram, ultrazvočna preiskava srca

Dolgotrajna intenzivna redna telesna vadba povzroča na srcu fiziološke funkcijske in strukturne prilagoditve, ki jih imenujemo športno srce. Fiziološke spremembe lahko dajejo občasno enako sliko kot patološke spremembe pri (še) nepopolno izraženih ali zgodnjih oblikah kardiomiopatij (predvsem hipertrofični, dilatativni in aritmogeni kardiomiopatiji desnega prekata). Fiziološke spremembe lahko od patoloških večinoma ločimo s pomočjo osebne in družinske anamneze, kliničnega pregleda, demografskih značilnosti in osnovnih neinvazivnih kardioloških preiskav, kot so EKG, ultrazvočna preiskava srca in obremenitveno testiranje. Redkeje to ne zadošča in moramo dodatno uporabiti še druge preiskave, najpogosteje magnetnoresonančno slikanje srca, opredeliti vpliv počitka na srce in/ali napotiti športnika na genetsko testiranje.

Pravilna opredelitev sprememb na srcu je ključna, da bi se izognili nepotrebnim diskvalifikacijam športnikov zaradi napačne postavitve diagnoze kardiomiopatije, obenem pa ne zamenjali začetnih patoloških sprememb za fiziološke, kar bi bilo za športnika lahko usodno.

ABSTRACT

KEY WORDS: athlete's heart, hypertrophic cardiomyopathy, dilatative cardiomyopathy, arrhythmogenic right ventricular cardiomyopathy, electrocardiography, echocardiography

Regular intensive physical exertion results in physiological functional and structural adaptations termed athlete's heart. Physiological remodelling may occasionally overlap with pathological changes of subtle or early cardiomyopathy (especially hypertrophic, dilatative or arrhythmogenic right ventricular cardiomyopathy). The differentiation between physiological remodelling and pathologic changes can be made in most cases by means of personal and family history, demographics and basic noninvasive cardiac investigations such as electrocardiogram, echocardiography and exercise testing. Infrequently, additional tests including cardiac magnetic resonance imaging, detraining and genetic testing may be helpful.

A proper evaluation of changes is crucial in order to avoid unnecessary disqualifications of athletes due to erroneous diagnosis of cardiomyopathy and to prevent misinterpretation of subtle pathological indicators as training-related and thereby exposing such individuals to increased risk of adverse events including sudden cardiac death during vigorous exercise.

¹ Asist. dr. Katja Ažman Juvan, dr. med., Klinični oddelek za kirurgijo srca in ožilja, Kirurška klinika, Univerzitetni klinični center Ljubljana, Zaloška cesta 7, 1000 Ljubljana; katja.azman@kclj.si

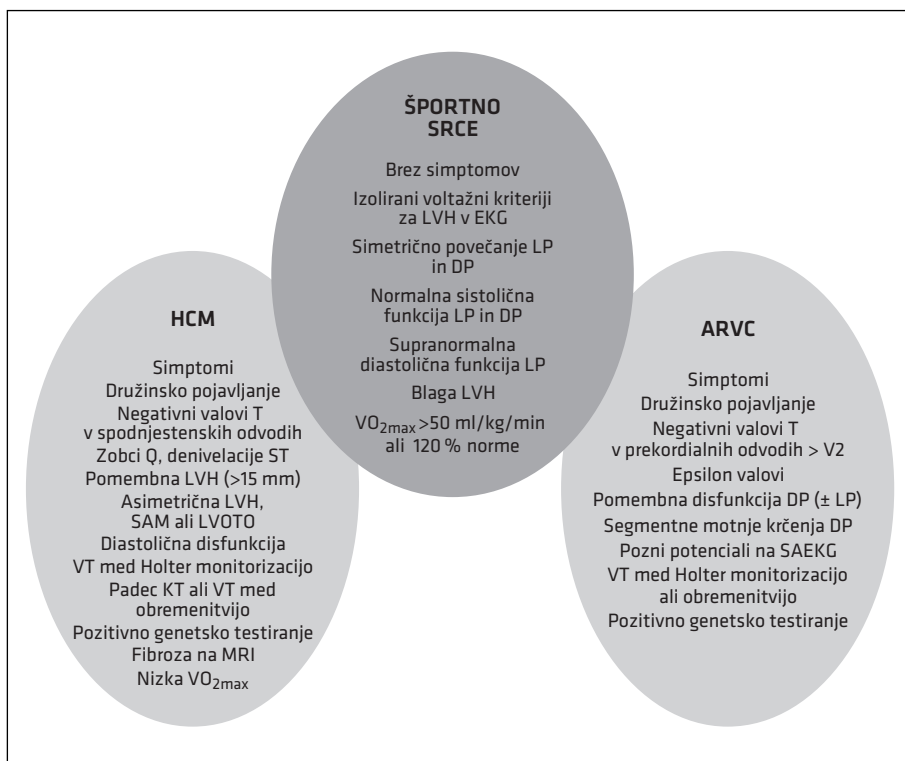
UVOD

Ob obravnavi športnikov se občasno srečujemo s takšnimi, ki imajo kljub odsotnosti težav, obremenilne družinske anamneze ali posebnosti v kliničnem statusu spremembe v EKG, ki niso tipične za športno srce. Če ob tem ultrazvočno ugotovimo blago do zmerno zadebeljene stene levega prekata, debeline od 13 do 16 mm, ki spominjajo na hipertrofično kardiomiopatijo (angl. *hypertrophic cardiomyopathy*, HCM), povečan levi in/ali desni prekat, ki spominjata na dilatativno kardiomiopatijo (angl. *dilatative cardiomyopathy*, DCM) ali aritmogeno kardiomiopatijo desnega prekata (angl. *arrhythmogenic right ventricular cardiomyopathy*, ARVC), je razlikovanje med

fiziološkimi prilagoditvami in patološkimi spremembami še težje in zahteva kombinacijo dodatnih preiskav, ki so predstavljene v prispevku.

Pravilno razlikovanje med fiziološkimi prilagoditvami in patološkimi spremembami je za športnika ključno, saj lahko napačna diagnoza kardiomiopatije privede do nepotrebne diskvalifikacije z vsemi telesnimi, socialnimi, ekonomskimi in psihološkimi posledicami, napačna diagnoza športnega srca pa ga lahko izpostavi povečani nevarnosti nenadne srčne smrti med intenzivno vadbo.

Pri razlikovanju fiziološkega preoblikovanja in patoloških sprememb pri (še) nepopolno izraženih ali zgodnjih oblikah



Slika 1. Klinični algoritem za razlikovanje športnega srca in kardiomiopatije (prirejeno po 1). HCM – hipertrofična kardiomiopatija, ARVC – aritmogena kardiomiopatija desnega prekata, LVH – hipertrofija levega prekata, LP – levi prekat, DP – desni prekat, SAM – sistolično anteriorno gibanje, LVOTO – obstrukcija v iztočnem traktu levega prekata, VT – prekatna tahikardija, MRI – slikanje z magnetno resonanco, SAEKG – elektrokardiogram povprečenih signalov.

kardiomiopatij si pomagamo z različnimi algoritmi, ki združujejo podatke iz osebne in družinske anamneze, demografske podatke in rezultate različnih preiskav (1). Razlikovanje športnega srca in najpogostejših kardiomiopatij je povzeto na sliki 1.

ANAMNEZA IN KLINIČNI PREGLED

Simptomi, kot so bolečine v prsih, prekomerna zadihanost ali utrujenost med napotrom, palpitacije ali izguba zavesti, še sploh, če se pojavljajo med telesno obremenitvijo, za športnika niso normalen pojav in zahtevajo nadaljnje preiskave. Poleg osebne moramo biti pozorni na družinsko anamnezo nenadnih ali nepojasnjenih smrti, še posebno v mlajših letih (pred 50. letom), in na že potrjeno diagnozo kardiomiopatije pri družinskih članih. Ugotovitev kardiomiopatije pri ožjih družinskih članih nas usmerja proti diagnozi družinske kardiomiopatije, vendar pa njena odsotnost po drugi strani ne izključuje sporadične oblike kardiomiopatije. Klinični pregled nam pri razlikovanju po navadi ni v veliko pomoč. Okrog 75 % bolnikov s hipertrofično kardiomiopatijo v mirovanju nima obstrukcije v iztočnem traktu levega prekata, zato tudi nima slišne sistolne šuma (2).

ELEKTROKARDIOGRAM

Spremembe v EKG, ki so pri mlajših športnikih pogoste (sinusna bradikardija, respiracijska sinusna aritmija, ektopični atrijski ritem, nodalni ritem, AV-blok I. stopnje in II. stopnje Mobitz 1, izolirana napetostna merila za hipertrofijo levega prekata, vzo-rec zgodnje repolarizacije prekatov in nepopolni desnokračni blok) ob odsotnosti težav, obremenilne družinske anamneze ali posebnosti v kliničnem statusu ne zahtevajo nadaljnjih preiskav. Kljub odsotnosti težav, obremenilne družinske anamneze ali posebnosti v kliničnem statusu pa moramo opraviti nadaljnje preiskave za opredelitev morebitne kardiomiopatije pri vseh tistih,

pri katerih v EKG ugotovimo spremembe, ki so pri športnikih redke. Med takšne spremembe sodijo predvsem globoki negativni valovi T, patološki zobci Q ali denivelacije veznice ST (3). Globoki negativni valovi T v spodnjestenskih odvodih in odvodih stranske stene so značilni za hipertrofično kardiomiopatijo (4), medtem ko so negativni valovi T v desnih prekordialnih odvodih (V1–V3) sumljivi za aritmogeno kardiomiopatijo desnega prekata (5). Pri slednjih so izjema temnopolti, pri katerih se zdi, da so negativni valovi T v V1–V4 lahko fiziološki. Po navadi jih spremljajo konveksne elevacije veznice ST v istih odvodih, v nasprotju z izravnanimi elevacijami, ki so značilne za aritmogeno kardiomiopatijo desnega prekata (6). Za aritmogeno kardiomiopatijo desnega prekata je značilnih še več drugih sprememb v EKG (5). Nepopolni desnokračni blok se pri bolnikih z aritmogeno kardiomiopatijo desnega prekata pojavlja pogosteje kot pri zdravih športnikih. V redkih primerih lahko pride zaradi regionalnega nadomeščanja mišičnih celic z maščobnim in vezivnim tkivom do počasnejšega prevajanja impulzov v tem predelu, kar vidimo v EKG kot razširitev kompleksov QRS v desnih prekordialnih odvodih. Redko lahko že na površinskem 12-odvodnem EKG vidimo pozne prekatne potencialne v obliki valov epsilon, predvsem v V1. Lažje jih prikažemo z EKG povprečenih signalov (angl. *signal-averaging ECG*), ki bi ga morali posneti pri vsakem športniku, ki ima fenotipsko sliko aritmogene kardiomiopatije desnega prekata.

Ob sumu na kardiomiopatijo 24-urno snemanje EKG lahko odkrije prehodne prekatne motnje srčnega ritma, ki so močan napovednik patološkega substrata pri športniku. Morfološke značilnosti prekatne ektopične aktivnosti nam lahko pomagajo tudi pri specifičnih diagnozah: oblika levokračnega bloka s superiorno osjo (pretežno negativni kompleksi QRS v spodnjestenskih odvodih) kaže na izvor v telesu desnega

prekata, medtem ko inferiorna os kaže na razmeroma nenevaren izvor iz iztočnega trakta desnega prekata.

SLIKOVNE PREISKAVE

Najpogosteje uporabljana slikovna metoda za prikaz srca je ultrazvočna preiskava, ki ji po pogostosti sledi magnetnoresonančno slikanje.

V prispevku o športnem srcu so navedene zgornje meje normalnih velikosti levega prekata, debeline sten levega prekata in velikosti desnega prekata pri belopolnih (odraslih in adolescentih) in temnopolnih športnikih. Poleg spola, starosti, rase in velikosti športnikov moramo vedno upoštevati tudi športno panogo, s katero se ukvarja obravnavani športnik. Povečanje (obeh) prekatov je najizrazitejše pri visokih moških, ki se ukvarjajo z vzdržljivostnimi športi (veslanje, tek na smučeh, kolesarjenje, plavanje) (7), medtem ko je zadebelitev sten levega prekata najizrazitejša pri temnopolnih športnikih (8). Povečanje obeh prekatov je praviloma simetrično (9).

Ob sumu na kardiomiopatijo (zaradi težav, obremenilne družinske anamneze, posebnosti v kliničnem statusu ali sprememb v EKG) nam poleg samih dimenzij srčnih votlin pri razlikovanju fizioloških od patoloških sprememb pomagajo še številne druge morfološke značilnosti.

Razporeditev hipertrofije

Hipertrofija je pri športnikih običajno simetrična in pri belopolnih športnikih ne presega 15 mm. Posamezni deli srčne mišice (predvsem anteriorni medprekatni pre-tin) so lahko zadebeljeni nekoliko bolj, vendar razlike med segmenti po navadi ne presegajo 2 mm. Pri hipertrofični kardiomiopatiji je hipertrofija po navadi asimetrična (v 60 %), obstaja pa tudi simetrična oblika, tako da hipertrofične kardiomiopatije pri simetrični hipertrofiji ne moremo z gotovostjo izključiti. Apikalno obliko hipertrofične kardiomiopatije najlaže ugo-

tovimo z magnetnoresonančnim slikanjem srca.

Razmerje med debelino sten in velikostjo levega prekata

Pri športnikih s fiziološko hipertrofijo je votlina levega prekata praviloma povečana (končni diastolični premer levega prekata = 55 mm), tako da ostaja razmerje med debelino sten in velikostjo levega prekata nespremenjeno. Oblika levega prekata je normalna, normalen je tudi položaj mitralne zaklopke znotraj votline. Obstrukcije v iztočnem traktu levega prekata ni. Pri hipertrofični kardiomiopatiji je votlina levega prekata praviloma majhna (= 45 mm). Kadar je velikost levega prekata med 45 in 55 mm, si s tem kriterijem pri razlikovanju med obema ne moremo pomagati. Izrazit SAM (angl. *systolic anterior motion*) mitralne zaklopke (paradokсни pomik sprednjega lističa mitralne zaklopke v sistoli proti iztočnemu traktu levega prekata, ki lahko povzroči dinamično obstrukcijo v iztočnem traktu) se pojavlja le pri hipertrofični kardiomiopatiji, pri športnem srcu ga ni (4, 11).

Funkcija prekatov

Radialna sistolična funkcija levega prekata je pri hipertrofični kardiomiopatiji po navadi hiperdinamična, medtem ko je pri športnem srcu v mirovanju normalna ali na spodnji meji normale. Močnejše okrnjena sistolična funkcija vzbudi sum na dilatativno kardiomiopatijo, še sploh, če se ob manjši obremenitvi takoj ne izboljša. Območja akinezije, diskinezije ali anevrizmatskega preoblikovanja povečanega desnega prekata so sumljiva za aritmogeno kardiomiopatijo desnega prekata (10, 12). Segmentnih motenj krčenja levega ali desnega prekata pri zdravem športniku ne pričakujemo.

Kazalniki diastolične funkcije levega prekata (pretok preko mitralne zaklopke, tkivni dopler mitralnega obroča) so pri športnem srcu vedno normalni oziroma »supranormalni«, medtem ko so patološki

pri večini bolnikov s hipertrofično in dilatativno kardiomiopatijo. Najpogosteje ugotovimo znake motene relaksacije levega prekata (podaljšan deceleracijski čas in razmerje $E/A < 1$).

Pri razlikovanju fiziološke in patološke hipertrofije si lahko pomagamo tudi z novejšimi metodami ocene globalne in regionalne funkcije prekatov (pulzni tkivni dopler, »speckle tracking« itd.) (13).

Prisotnost fibroze

Poleg tega, da z magnetnoresonančnim slikanjem natančneje prikažemo apeks in stransko steno levega prekata ter celoten desni prekat, nam aplikacija gadolinija omogoča tudi oceno prisotnosti in razporeditve fibroze pri hipertrofični in dilatativni kardiomiopatiji, ki nima le diagnostičnega, temveč tudi prognozičnega pomena (14). Pri aritmogeni kardiomiopatiji desnega prekata je z današnjo tehnologijo zaradi tanke stene desnega prekata prikaz fibroze še suboptimalen. Pri športnem srcu fibroze ni.

OBREMITVENO TESTIRANJE

Odgovor srčno-žilnega sistema na obremenitev se pri zdravem in bolnem športniku praviloma pomembno razlikuje. Pri zdravih športnikih pride med obremenitvijo do povečanja utripnega volumna in posledičnega naraščanja krvnega tlaka. Pri športniku s kardiomiopatijo lahko pride do stagnacije ali celo do upadanja krvnega tlaka, kar je posledica več dejavnikov. Pri hipertrofični kardiomiopatiji je posledica nenormalnega tonusa žilja, ishemije malih žil in obstrukcije v iztočnem traktu levega prekata med obremenitvijo. Poleg nenormalnega profila krvnega tlaka med obremenitvijo kažejo v smer kardiomiopatije še dinamične spremembe veznice ST, prekatne motnje ritma in pojav simptomov, na primer bolečine v prsih.

Z ergospirometrijo lahko natančno izmerimo maksimalno porabo kisika, ki je pri zdravih vrhunskih vzdržljivostnih šport-

nikov po navadi med 55 in 70 ml/kg/min, pri hipertrofični kardiomiopatiji pa praviloma nižja od 50 ml/kg/min oziroma 120 % predvidene (15).

POČITEK

V redkih primerih, ko tudi z vsemi opisanimi načini ne moremo z gotovostjo razločiti med fiziološkimi in patološkimi spremembami, si lahko pomagamo s počitkom, ki naj bi trajal tri mesece. Fiziološke spremembe se v tem času pomembno zmanjšajo (pri vrhunskih veslačih se debelina sten 13–15 mm zmanjša za 2–5 mm), medtem ko se patološke spremembe po počitku ne spremenijo (16).

GENETSKO TESTIRANJE

Genetsko testiranje je v pomoč predvsem v družinah z že ugotovljeno genetsko mutacijo. Še vedno ni povsod dostopno, je drago, rezultate dobimo šele po nekaj tednih ali kasneje. Zaradi genetske heterogenosti je korelacija med genotipom in fenotipom slaba. Tako ni nujno, da genetsko pozitiven posameznik kadarkoli v življenju razvije patološki fenotip, nepopolno vedenje o mutacijah, ki privedejo do kardiomiopatije, pa se lahko odraža v negativnem izvidu genetskega testiranja, ki diagnoze kardiomiopatije ne izključuje (izvidi so negativni pri do 50 % bolnikov s fenotipsko sliko hipertrofične kardiomiopatije, 60 % bolnikov z aritmogeno kardiomiopatijo desnega prekata in 80 % bolnikov z dilatativno kardiomiopatijo) (17). Zaradi vsega navedenega se genetskega testiranja v kliničnem delu rutinsko (še) ne uporablja.

ZAKLJUČEK

Fiziološko preoblikovanje srca zaradi dolgotrajne intenzivne športne aktivnosti lahko spominja na patološke spremembe pri kardiomiopatijah. Fiziološke in patološke spremembe lahko večinoma ločimo s pomočjo osebne in družinske anamneze, kliničnega pregleda, demografskih značilnosti

in osnovnih neinvazivnih kardioloških preiskav, kot so EKG, ultrazvočna preiskava srca in obremenitveno testiranje. Redkeje to ne zadošča in moramo dodatno uporabiti še

magnetnoresonančno slikanje srca, opredeliti vpliv počitka na srce in/ali napotiti športnika na genetsko testiranje.

LITERATURA

1. Zaidi A, Sharma S. Exercise and Heart Disease. From Athletes and Arrhythmias to Hypertrophic Cardiomyopathy and Congenital Heart Disease. *Future Cardiol.* 2013; 9: 119–36.
2. Maron BJ, Bonow RO, Cannon RO, et al. Hypertrophic cardiomyopathy: interrelation of clinical manifestations, pathophysiology, and therapy. *N Engl J Med.* 1987; 316: 780–9.
3. Drezner JA, Ashley E, Baggish AL, et al. Abnormal electrocardiographic findings in athletes: recognizing changes suggestive of cardiomyopathy. *Br J Sports Med.* 2013; 47: 137–52.
4. Maron BJ. Distinguishing hypertrophic cardiomyopathy from athlete's heart physiological remodelling: clinical significance, diagnostic strategies and implications for preparticipation screening. *Br J Sports Med.* 2009; 43: 649–56.
5. Marcus FI, McKenna WJ, Sherrill D, et al. Diagnosis of arrhythmogenic right ventricular cardiomyopathy/dysplasia (ARVC/D): proposed modification of the task force criteria. *Circulation.* 2010; 121: 1533–41.
6. Papadakis M, Carre F, Kervio G, et al. The prevalence, distribution, and clinical outcomes of electrocardiographic repolarization patterns in male athletes of African/Afro-Caribbean origin. *Eur Heart J.* 2011; 32: 2304–13.
7. Pelliccia A, Culasso F, Di Paolo FM, et al. Physiologic left ventricular cavity dilatation in elite athletes. *Ann Intern Med.* 1999; 130: 23–31.
8. Basavarajaiah S, Boraita A, Whyte G, et al. Ethnic differences in left ventricular remodeling in highly-trained athletes: relevance to differentiating physiologic left ventricular hypertrophy from hypertrophic cardiomyopathy. *J Am Coll Cardiol.* 2008; 51: 2256–62.
9. Scharhag J, Schneider G, Urhausen A, et al. Athlete's heart: right and left ventricular mass and function in male endurance athletes and untrained individuals determined by magnetic resonance imaging. *J Am Coll Cardiol.* 2002; 40: 1856–63.
10. Luijckx T, Velthuis BK, Prakken NH, et al. Impact of revised task force criteria: distinguishing the athlete's heart from ARVC/D using cardiac magnetic resonance imaging. *Eur J Cardiovasc Prev Rehabil.* 2011; 19: 885–91.
11. Lauschke J, Maisch B. Athlete's heart or hypertrophic cardiomyopathy? *Clin Res Cardiol.* 2009; 98: 80–8.
12. Bauce B, Frigo G, Benini G, et al. Differences and similarities between arrhythmogenic right ventricular cardiomyopathy and athlete's heart adaptations. *Br J Sports Med.* 2010; 44: 148–54.
13. Richard V, Lafitte S, Reant P, et al. An ultrasound speckle tracking (two-dimensional strain) analysis of myocardial deformation in professional soccer players compared with healthy subjects and hypertrophic cardiomyopathy. *Am J Cardiol.* 2007; 100: 128–32.
14. O'Hanlon R, Grasso A, Roughton M, et al. Prognostic significance of myocardial fibrosis in hypertrophic cardiomyopathy. *J Am Coll Cardiol.* 2010; 56: 867–74.
15. Sharma S, Elliott PM, Whyte G, et al. Utility of metabolic exercise testing in distinguishing hypertrophic cardiomyopathy from physiologic left ventricular hypertrophy in athletes. *J Am Coll Cardiol.* 2000; 36: 864–70.
16. Pelliccia A, Maron BJ, De Luca R, et al. Remodeling of left ventricular hypertrophy in elite athletes after long-term deconditioning. *Circulation.* 2002; 105: 944–49.
17. Hershberger RE, Lindenfeld J, Mestroni L, et al. Genetic evaluation of cardiomyopathy – a heart failure society of America practice guideline. *J Cardiac Fail.* 2009; 15: 83–97.