

dejavniki, ki jo lahko zakasnjijo ali preprečijo. Zanesljive obnove funkcije perifernega živca po anastomozi *end to side* torej še ni uspelo doseči. Dobri klinični uspehi po šivanju živcev na način *end to side* bodo morda sledili v prihodnosti. Za zdaj ostajajo najboljši poskusni modeli za raziskovanje in preizkušanje novih zamisli že opisani modeli pri podganah. Še vedno ostajajo odprta naslednja vprašanja, ki bodo zahtevala nove poskuse:

- kako povečati obseg brstenja nepoškodovanih aksonov v nevrilemske cevke od strani prišitega živca?
- kakšna je zmogljivost kolateralnih brstov za prehajanje skozi različne ovojnice perifernega živca, vključno z bazalno lamino samih aksonov, ki naj bi brsteli?
- kako zagotoviti določeno selektivnost reinervacije, kadar se z anastomozo *end to side* prišije mešani živec?

## Zahvala

Prof. dr. Janezu Sketlju se zahvaljujem za vso pomoč pri učenju raziskovalnega dela. Hvala mojemu mentorju prof. dr. Dušanu Sketu, ki mi je pomagal pri nastajanju te naloge. Zahvaljujem se tudi ga. Duši Čuček, dipl. ing. biol., in Petru Preglju, dr. med., predvsem pa genijalnemu tehniku Borisu Pečenku in ostalim članom kluba nočnih ptic.

Motite se, če mislite, da sem pozabil nanj. Asist. mag. Fajku Bajroviću, dr. med., dolgujem največ. Of course!!! (Indeed.)

---

## Literatura

1. Raivich G, Kreutzberg G. Peripheral nerve regeneration: Role of growth factors and their receptors. *J Dev Neurosci* 1993; 11: 311–24.
2. Fawcett JW, Keynes RJ. Peripheral nerve regeneration. *Annu Rev Neurosci* 1990; 13: 43–60.
3. Pollock LJ. Nerve overlap as related to the relatively early return of pain sense following injury to the peripheral nerves. *J Comp Neurol* 1920; 32: 357.
4. Edds MV. Collateral nerve regeneration. *Q Rev Biol* 1953; 28: 260–76.
5. Weddell G, Guttman L, Guttman E. The local extension of nerve fibers into denervated areas of skin. *J Neurol Psych* 1941; 4: 206–25.
6. Fitzgerald MJT. Transmedian cutaneous innervation. *J Anat* 1963; 97: 313–22.
7. Devor M, Schonfeld D, Seltzer Z, Wall PD. Two modes of cutaneous reinnervation following peripheral nerve injury. *J Comp Neurol* 1979; 185: 221–20.
8. Robinson PP. Reinnervation of teeth, mucous membrane and skin following section of the inferior alveolar nerve in the cat. *Brain Res* 1981; 220: 241–53.
9. Kinnman E, Aldskogius H. Collateral sprouting of sensory axons in the glabrous skin of the hindpaw after chronic sciatic nerve lesion in adult and neonatal rats: a morphological study. *Brain Res* 1986; 377: 73–82.
10. Thompson W. Reinnervation of partially denervated rat soleus muscles. *Acta Physiol Scand* 1978; 103: 81–91.
11. Brown MC, Holland RL, Hopkins WG. Motor nerve sprouting. *Annu Rev Neurosci* 1981; 4: 17–42.
12. Kennedy WR, Sakuta M. Collateral reinnervation of sweat glands. *Ann Neurol* 1984; 15: 73–8.
13. Jackson PC, Diamond J. Regenerating axons reclaim sensory targets from collateral nerve sprouts. *Science* 1981; 214: 926–8.
14. Jackson PC, Diamond J. Temporal and spatial constraints of the collateral sprouting of low-threshold mechanosensory nerves in the skin of rats. *J Comp Neurol* 1984; 226: 336–45.

15. Nixon BJ, Doucette R, Jackson PC, Diamond J. Impulse activity evokes precocious sprouting of nociceptive nerves into denervated skin. *Somatosens Mot Res* 1984; 2: 97–126.
16. Beuerman RW, Rozsa AJ. Collateral sprouts are replaced by regenerating neurites in the wounded corneal epithelium. *Neurosci Lett* 1984; 44: 99–104.
17. Edds MV. Collateral regeneration of residual motor axons in partially denervated muscles. *J Exp Zool* 1950; 113: 517–52.
18. Hoffman H. Local reinnervation in partially denervated muscle: A histophysiological study. *Aust J Exp Biol Med Sci* 1950; 28: 211–9.
19. Slack JR, Hopkins WG, Williams MN. Nerve sheaths and motoneurone collateral sprouting. *Nature* 1979; 282: 506–7.
20. Viterbo F, Trindade JC, Hoshino K, Neto AM. Latero-terminal neurotomy without removal of the epineurial sheath. Experimental study in rats. *Rev Paul Med* 1992; 110: 267–75.
21. Lundborg G, Zhao Q, Kanje M, Kerns JM. Can sensory and motor collateral sprouting be induced from intact peripheral nerve by end to side anastomosis? *J Hand Surg* 1994; 19B: 277–82.
22. Pavčnik M, Kovačič U. Sproženje kolateralnega brstenja senzoričnih aksonov pri podgani. *Med Razgl* 1998; 37: 173–90.
23. Noah EM, Williams A, Jorgenson C, Skoulis TG, Terzis JK. End-to-side neurotomy: A histologic and morphometric study of axonal sprouting into an end-to-side nerve graft. *J Reconstr Microsurg* 1997; 13: 99–106.
24. Sperry RW. Effect of crossing nerves to antagonist limb muscles in the monkey. *Arch Neurol Psychiatr* 1947; 58: 452.
25. Ballance CA, Balance HA, Stewart P. Remarks on the operative treatment of chronic facial palsy of peripheral origin. *Br Med J* 1903; 2: 1009–13.
26. Tarasidis G, Strasberg SR, Watanabe O, Haughey BH, Mackinnon SE, Hunter DA. End-to-side neurotomy resulting in limited sensory axonal regeneration in a rat model. *Ann Otol Rhinol Laryngol* 1997; 106: 506–12.
27. Swett JE, Torigoe Y, Elie VR, Bourassa CM, Miller PG. Sensory neurons of the rat sciatic nerve. *Exp Neurol* 1991; 114: 82–103.
28. Bajrović F, Sketelj J. Extent of nociceptive dermatomes in adult rats is not primarily maintained by axonal competition. *Exp Neurol* 1998; 150: 115–21.
29. McQuarrie IG, Grafstein B, Gershon MD. Axonal regeneration in the rat sciatic nerve: effect of a conditioning lesion and of dbcAMP. *Brain Res* 1977; 132: 443–53.
30. Bajrović F, Sketelj J. Prior collateral sprouting of sensory axons delays recovery of pain sensitivity after subsequent nerve crush. *Exp Neurol* 1996; 141: 207–13.
31. Zhao J, Chen Z, Chen T. Nerve regeneration after terminolateral neurotomy: Experimental study in rats. *J Reconstr Microsurg* 1997; 13: 31–7.
32. Beuerman RW, Rozsa AJ. Collateral sprouts are replaced by regenerating neurites in the wounded corneal epithelium. *Neurosci Lett* 1984; 44: 99–104.
33. Robinson PP. Regenerating nerve fibers do not displace the collateral reinnervation of cat teeth. *Brain Res* 1984; 310: 303–10.
34. Diamond J, Coughlin M, Macintyre L, Holmes M, Visheau B. Evidence that endogenous nerve growth factor is responsible for collateral sprouting, but not the regeneration, of nociceptive axons in adult rats. *Proc Natl Acad Sci U S A* 1987; 84: 596–600.
35. Greene EC. *Anatomy of the Rat*. New York: Hafner; 1959. p. 121.
36. Sherren J. Some points in the surgery of the peripheral nerves. *Edinb Med J* 1906; 20: 297.
37. Viterbo F. A new method for treatment of facial palsy: The cross-face nerve transplantation with the end-to-side neurotomy. *Rev Soc Bras Cir Plast Reconst* 1993; 8: 29–35.
38. Bertelli JA, Santos ARS, Calixto JB. Is axonal sprouting able to traverse the conjunctival layers of the peripheral nerve? A behavioral, motor, and sensory study of end-to-side nerve anastomosis. *J Reconstr Microsurg* 1996; 12: 559–63.

## Histološke spremembe dojke med mesečnim ciklusom in v različnih starostnih obdobjih ženske

### Histological changes of breast in relation to the menstrual cycle and the age of woman

Andrej Cör\*

Ključne besede  
dojka  
histologija  
menstruacijski ciklus  
starost

Key words  
breast  
histology  
menstrual cycle  
age

**Izvleček.** Pri analizi bioptičnega materiala dojke se pogosto srečujemo z normalnimi histološkimi slikami dojke. Dojka ima širok spekter tako imenovanih »normalnih« histoloških slik, saj se mikroskopska slika spreminja v odvisnosti od starosti ženske kot tudi od faze mesečnega ciklusa. Z namenom pomagati študentom pri študiju histologije in embriologije dojke je avtor v članku opisal embriološki razvoj mlečne žleze in njene histološke značilnosti. Predvsem je opozoril na spremembe, ki se v histološki sliki pojavijo v puberteti, v rodnem obdobju ženske in po menopavzi, kot tudi v različnih fazah mesečnega ciklusa.

**Abstract.** In the breast biopsy analysis we are frequently encounter with normal histological pictures of the breast tissue. Breast tissue has wide spectrum of »normal histology« in relation to phase of menstrual cycle and the age of woman. For the purpose to help students to study breast histology and embryology, the author described the embryology of mammary gland as well as histological picture of the breast. He emphasised the changes that occur in breast tissue in relation to the phase of menstrual cycle and the age of woman.

## Uvod

Neoplastične spremembe dojke se pojavljajo v razvitih državah pri vsaki deseti ženski, zato je biologija tkiva dojke predmet številnih kliničnih raziskav. Kljub vsem naporom za čim boljšo diagnostiko sta za odkrivanje tumorjev dojke še vedno najpomembnejši palpacija in mamografsko odkrivanje sprememb, čemur sledi odvzem biopsijskega vzorca. Pri pregledu biopsijskega vzorca pa je patolog pogosto soočen s številnimi različnimi histološkimi slikami tkiva dojke, ki so oblike normalne histološke slike. Dojka ima namreč širok spekter tako imenovanih »normalnih« histoloških slik. Histološka slika dojke se spreminja s starostjo ženske, poleg tega pa se pri ženskah v rodnem obdobju spreminja podobno kot maternična sluznica tudi med mesečnim ciklusom.

## Embriologija mlečne žleze

Med 5. tednom fetalnega razvoja se razvije ektodermalna primitivna mlečna proga, ki poteka od pazduhe do dimelj. V področju prsnega koša tvori proga mamarni greben, medtem ko ostala proga izgine. Nepopolno izginotje lahko vidimo kot akcesorne mlečne žleze (pri 2–6 % žensk).

\*Doc. dr. Andrej Cör, dr. med., Inštitut za histologijo in embriologijo, Medicinska fakulteta v Ljubljani, Korytkova 2, 1000 Ljubljana.

V 7. in 8. tednu razvoja nastane v mamarnem grebenu zadebeljitev, ki se prične vgrezati v mezenhim prsne stene, kar povzroča sploščenost grebena v 10. do 14. tednu nosečnosti. Med 12. in 16. tednom se celice meznihma diferencirajo v gladke mišične celice bradavice in areole. Pojavi se epitelijski brstič, ki se razvije v 15 do 25 epitelijskih prog okoli 16. tedna nosečnosti. Če raven testosterona ni povišana, se od 20. do 32. tedna epitelijske proge pričnejo kanalizirati in tvorijo mlečna izvodila. Diferenciacija parenhima se prične med 32. in 40. tednom nosečnosti, ko se razvijejo močno razvejane lobularno-alveolarne strukture. Pri novorojenčku mlečna žleza izloča prvo mleko (kolostrum) zaradi spodbujanja z materinimi hormoni in hormoni posteljice (angl. *witch's milk*). Izločanje se zmanjša v 3 do 4 tednih po porodu zaradi padca ravnih materinih in hormonov posteljice, čemur sledi usihanje mlečne žleze (1).

Normalen razvoj mlečne žleze je odvisen od mamotropnih hormonov kot tudi od lokalnih celično-celičnih medsebojnih delovanj. Pri slednjih so predvsem pomembni številni rastni dejavniki: epidermalni rastni dejavnik (EGF), transformirajoči rastni dejavnik  $\beta$  (TRF  $\beta$ ), fibroblastni rastni dejavnik (FGF) in produkti genov družine *wet* (2, 3).

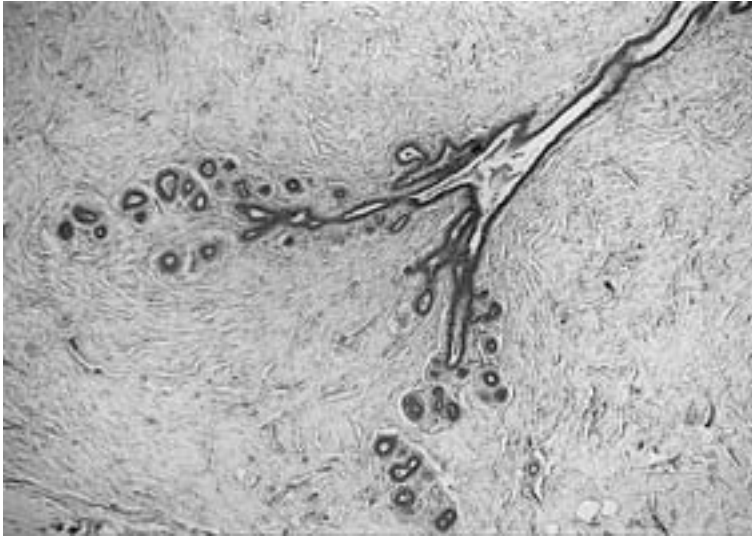
Najpogostejša nepravilnost, vidna pri obeh spolih, je akcesorna bradavica (*polythelia*), ki jo lahko najdemo kjerkoli na črti med pazduho in dimljami. Redko se razvije tudi akcesorna mlečna žleza (*polymastia*), ki se običajno nahaja v pazdušnem področju. Hipoplazija pomeni slabo razvito mlečno žlezo, če pa te sploh ni, imenujemo to amastia. Če tkivo mlečne žleze ni razvito, obstaja pa bradavica, imenujemo to amazia. Vse te prirojene nepravilnosti so lahko enostranske ali obojestranske (4).

## Osnovna histološka zgradba dojke

Dojko sestavljajo žlezno tkivo tubuloalveolarnega tipa (parenhim), vezivno tkivo, ki obdaja žlezno tkivo (stroma), ter interlobarno maščobno tkivo. Žlezno tkivo je razdeljeno na 15 do 20 lobusov, iz katerih vodijo mlečna izvodila, ki se radiarno stekajo proti bradavici. Osnovna morfološka in funkcionalna enota dojke je žleza, kompleks razvejanih struktur iz dveh glavnih delov: terminalno-duktularno-lobularna enota (TDLE) in sistem velikih izvodil. TDLE sestavljajo lobuli in terminalni tubuli ter predstavlja sekretorni del žleze (slika 1). Povezana je s subsegmentnim izvodilom, ki vodi v segmentno izvodilo, to pa v zbiralce (*ductus lactiferus*). Med 5–10 mlečnih izvodil se odpira v bradavico – *papilla mammae*. Lobuluse pri zrelih ženskah sestavljajo številne slepo zaprte veje (alveoli). Stroma in podkožno tkivo dojke vsebujeta maščobo, vezivno tkivo, krvne žile, živce, mezoepitela, lojnice in znojnice.

Delitev na TDLE in sistem velikih izvodil je pomembna, saj je izvor nekaterih bolezni omejen samo na enega od delov. Tako nastanejo fibrocistične bolezni, duktalna hiperplazija in večina karcinomov (tudi duktalnih) v TDLE in ne v sistemu velikih izvodil (5). Rak dojke najpogosteje vznikne na meji med lobuli in duktusi. Rast tumorja je pogosto združena z veliko novo nastalega veziva, zato so tumorji običajno čvrsti in nepravilnih oblik (6).

Celoten duktalno-lobularni epitelijski sistem dojke je iz treh tipov epitelijskih celic: notranjega epitelijskega s funkcijo sekrecije in absorpcije (tip A) ter zunanjih mioepitelijskih celic.



Slika 1. Histološka slika terminalno duktularno lobularne enote (TDLE) pri odrasli ženski. Viden je lobulus brez sekrejske aktivnosti in terminalno izvodilo (16-kratna pov. obj.).

Nekateri avtorji opisujejo še tretji tip celic ali intermediarne celice (tip B) (7). Celice A ležijo ob svetlini, so izoprizmatске in bogate z ribosomi. Povsem povrhnje celice imajo medcelične stike, v citoplazmi nabrekle mitohondrije ter tvorijo skupine celic, ki štrlijo v svetlino. Celice B ležijo ob bazi in so verjetno predstopnje tako epitelijskih celic tipa A kot tudi mioepitelijskih celic. Imajo svetlo citoplazmo, ovalno jedro in jasno vidno jedrce. Mioepitelijske celice ležijo med bazalno membrano in plastjo povrhnjih epitelijskih celic, niso oživčene, spodbujajo pa jih hormoni, zlasti oksitocin. Vsebujejo miofibrile, ki so z hemidezmosomi zasidrane v bazalni membrani. Jedra mioepitelijskih celic imajo gosto kromatinsko strukturo.

Trije tipi epitelijskih celic se razlikujejo tako elektronsko mikroskopsko kot tudi imunohistokemično. Najbolj zanesljivi imunohistokemični označevalci za notranji epitelij so nekateri keratini (citokeratina 18 in 19) in epitelijski membranski antigen (EMA), za mioepitelijske celice pa keratini (citokeratin 14) in nekoliko manj zanesljivo protitelo beljakovina S-100 (8).

Prsna bradavica leži na vrhu dojke. Na njej se z drobnimi odprtnicami odpirajo mlečna izvodila. Pokrita je s kožo brez dlak, v epidermisu pa so vidni globoki epitelijski grebeni ter številni melanociti. Pod epidermisom je čvrsto vezivo s številnimi elastičnimi vlakni in cirkularno urejenimi gladkimi mišičnimi celicami. Bradavica vsebuje številne čutilne živčne končiče: Ruffinejeva telesca, Krausove betiče, pa tudi lojnice in dišavnice. Areola je cirkularna površina kože, ki obdaja bazo bradavice in meri v premeru 15–60 mm. Na površino areole se odpirajo velike lojnice – Montgomerijeve žleze (9).

## Dojka med puberteto

Puberteta se pri deklicah prične med 10. in 12. letom kot posledica izločanja hipotalamičnih gonadotropin sproščujočih hormonov. Pod njihovim vplivom bazofilne celice adenohipofize izločajo FSH in LH. FSH povzroča v jajčniku dozorevanje primordialnih foliklov v Graafove folikle. Pri tem nastajajo hormoni, ki povzročajo rast in dozorevanje dojke.

Med prvim in drugim letom po prvi menstruaciji je hipotalamično-hipofizni sistem še neuravnotežen. Prevladuje predvsem estrogensko spodbujanje dojke, s tem pa vzdolžna rast izvodil ter njihovega epitelija. Terminalni duktuli tvorijo brstiče, ki bodo oblikovali lobulose. Istočasno se pomnoži periduktalno vezivno tkivo, postane bolj elastično in bolje ožiljeno ter vsebuje več maščobnega tkiva. Po nekaj anovulatornih ciklih pride do prve ovulacije ter do sinteze progesterona v rumenem telescu. Vloga progesterona sicer še ni zadovoljivo pojasnjena, zdi pa se, da skupaj z estrogenom povzročata polno duktalno-lobularno-alveolarno zgradbo tkiva mlečne žleze.

Povišana raven estrogena v puberteti vzpodbuja tudi diferenciacijo celic maščobnega tkiva iz stromalnih celic. Povečanje dojke med puberteto je predvsem posledica kopičenja lipidov v novo nastalih maščobnih celicah. Razvoj dojke se zaustavi na tej stopnji do nosečnosti, ko pride, kot posledica hormonskega spodbujanja, do nadaljnje proliferacijske in sekrecijske aktivnosti.

## Dojka v rodnem obdobju ženske

Dojka tehta pri zreli ženski med 30 in 500 gramov. Velikost in čvrstost dojke sta v veliki meri odvisni od telesne gradnje ženske. Tkivo mlečne žleze je iz 15 do 25 lobusov, ki jih drenirajo izvodila.

V dojki zrele ženske se histološka slika spreminja tako z nosečnostjo in laktacijo, kot tudi med mesečnim ciklusom. Velikost, čvrstost in nodularnost dojke so odvisni od faze menstruacijskega ciklusa. S slikanjem z magnetno resonanco je bilo ugotovljeno, da se med menstruacijskim ciklusom vsebnost vode v tkivu dojke spreminja kar za 25 do 30 % (2). Nodularnost žleze je lahko tako zelo izražena v predmenstrualnem obdobju, da jo lahko klinično zamenjamo s tumorjem. Zato je priporočljivo jemanje biopsije sredi ciklusa, pred ovulacijo, ko je nodularnost najmanjša. Tako spreminjanje morfološke slike dojke je v nasprotju s trditvami nekaterih avtorjev, da dojka, izven nosečnosti ali laktacije, miruje (10).

Vogel in sodelavci (11) so opisali pet morfoloških faz kot posledico menstruacijskega ciklusa ženske. Spremembe se dogajajo tako v epiteliju kot tudi v stromi (tabela 1).

V **zgodnji folikularni fazi** (3. do 7. dan ciklusa) je epitelij v alveolih iz dveh do treh plasti; s slabo izraženo svetlino v sredini. Alveolarne epitelijske celice, imajo eozinofilno citoplazmo in temna, centralno ležeča jedra. Stroma je celularna, prevladujejo fibroblasti. Mitoze v epitelijskih celicah so redke.

V **pozni folikularni fazi** (8. do 14. dan ciklusa) se pojavijo tri morfološko različne oblike celic: mioepitelijske celice s svetlo citoplazmo, celice B, ki prevladujejo, in celice A, ki obdajajo zdaj jasno vidno svetlino ter imajo bazofilno citoplazmo in gosto bazalno ležeče jedro. Stroma postaja manj celularna in vsebuje veliko eozinofilnega kolagena.

Tabela 1. *Morfološke spremembe epiteliija in strome mlečne žleze ter mitotska in sekrecijska aktivnost epitelijskih celic med fazami menstruacijskega ciklusa.*

Faza mesečnega ciklusa	Dnevi ciklusa	Stroma	Epitelijske celice	Mitoze	Sekrecijska aktivnost
1. zgodnja folikularna	3–7	gosta, celularna	svetle, eozinofilne celice	±	–
2. pozna folikularna	8–14	gosta, celularna, veliko kolagena	bazofilne celice ob svetlini bazalne svetle celice mioepitelijske celice	–	–
3. luteinska	15–20	rahla	bazofilne celice ob svetlini bazalne svetle celice mioepitelijske celice	±	–
4. sekrecijska	21–27	rahla, edematozna	bazofilne celice ob svetlini bazalne svetle celice mioepitelijske celice	+	+
5. menstruacijska	28–3	gosta, celularna	le redke bazofilne celice ob svetlini	–	±

V **luteinski fazi** (15. do 21. dan ciklusa) se zaradi povišane ravni progesterona bazalne celice vakuolizirajo, saj se v njih kopiči glikogen. Svetlina se poveča in vsebuje eozinofilni izloček. Poveča se celoten lobulus pa tudi število alveolov v njem. Stroma postaja redkejša, bazalna lamina je slabše izražena.

V **sekrecijski fazi** (21. do 27. dan ciklusa) se pojavi apikalno izločanje epitelijskih celic ob svetlini. V teh celicah se pomnožijo polisomi, zrnati endoplazemski retikulum, Golgijev aparat ter sekretorne vakuole. V tem času je število alveolov in velikost lobulusov največje. V stromi se pojavi edem. V tem času je v epiteliju videti vrh mitotične aktivnosti. Zdi se, da sta za te spremembe odgovorna tako progesteron kot estrogen, saj se 22. do 24. dan ciklusa pojavi tako vrh izločanja progesterona kot tudi drugi vrh izločanja estrogena (12).

V **menstruacijski fazi** (28. do 3. dan ciklusa) izločanje izgine, vendar je svetlina alveolov še vedno široka in vsebuje eozinofilni izloček. Celice ob svetlini imajo le malo bazofilne citoplazme, medtem ko ostajajo bazalne celice še vedno vakuolizirane in napolnjene z glikogenom. Število alveolov in velikost lobulusov se zmanjšujeta. Stroma postane zopet kompaktna in celularna. Sčasoma postanejo celice ob svetlini vse manj bazofilne, svetlina vse manjša in citoplazma bazalnih celic vse manj vakuolizirana. Velikost dojke je najmanjša 5. do 7. dan po menstruaciji (13).

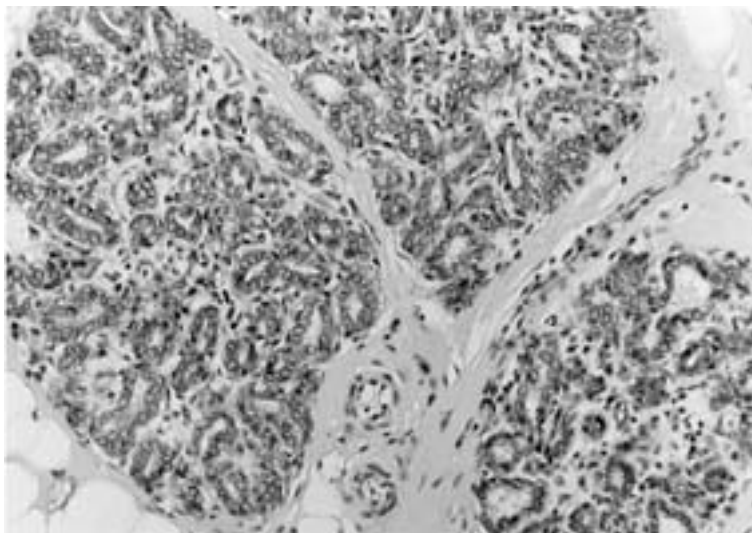


Silva in sodelavci (14) so ugotovili, da se s ciklusom spreminja tudi količina estrogenih in progesteronskih receptorjev v epitelijskih celicah. Maksimalne vrednosti dosežejo estrogenski receptorji v tkivu dojke med 5. in 8. dnevom ciklusa z majhnim drugim vrhom 25. in 26. dan ciklusa. Največ progesteronskih receptorjev je 13. in 14. dan ter 21. in 22. dan ciklusa. Tako estrogenski kot tudi progesteronski receptorji so lokalizirani na jedrih epitelijskih celic.

Ciklične spremembe v tkivu dojke so ugotovili tudi z metodami za ugotavljanje sinteze DNA s pomočjo inkorporacije označenega timidina v jedrih. Sinteza DNA je bila povečana v luteinski fazi, manjša pa je bila v folikularni fazi mesečnega ciklusa (15). Število apoptotskih celic doseže vrh približno tri dni po vrhu mitotske aktivnosti (16).

### Histološka slika dojke v nosečnosti

V nosečnosti pride do izraza tako duktularna, lobularna kot alveolarna rast (slika 2). Epitelijske celice se pomnožijo. Dojka se poveča, povečajo in pomnožijo se lobularno-alveolarne strukture. Stromalne spremembe se kažejo kot povečana prekrvavljenaost in zmanjšan delež maščobnega tkiva. Vzrok teh sprememb so tako hormoni rumenega telesca kot tudi posteljice. V prvih 3. do 4. tednih nosečnosti se poveča duktularno brstenje z novimi vejami in oblikovanjem sekretornih alveolov. V 5. do 8. tednu nosečnosti je to povečanje dojke že opazno. Razširijo se tudi vene, obenem pa se bradavica in areola močno pigmentirata. V prvi polovici nosečnosti je epitelijska proliferacija predvsem posledica visokega nivoja estrogena. Proliferacijska aktivnost pripravi epitelij dojke za nadaljnje sekretorne spremembe, ki nastanejo zaradi vpliva progesterona v drugi polovici nosečnosti.



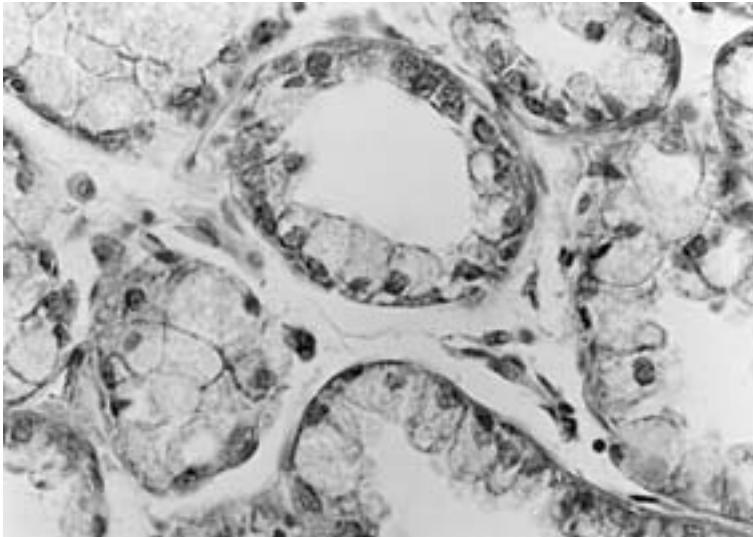
Slika 2. Histološka slika dojke med nosečnostjo. Vidni so močno povečani lobulusi s številnimi acinusi, obdanimi z epitelijskimi celicami, v katerih je že vidna delno vakuolizirana citoplazma (20-kratna pov. obj.).



V drugem trimesečju nosečnosti se lobularno oblikovanje še povečuje. Kolostrum, vendar brez maščob, se v žlezi začne nabirati že okrog 3. meseca nosečnosti. Nekje sredi nosečnosti se proliferacijska aktivnost epitelijskih celic zmanjša, medtem ko se sekrecijska aktivnost poveča. Od sredine nosečnosti naprej alveolarne epitelijske celice sintetizirajo mlečne maščobe in beljakovine, a jih le malo sproščajo v acinarno svetlino (presekretorne celice). Mioepitelijske celice, ki so običajno ovalne, postanejo predvsem okoli alveolov izrazito razvejane. Dojka se v tem času povečuje zaradi širjenja alveolov, ki se polnijo s kolostrumom. Poleg estrogena in progesterona sodelujejo pri lobularni diferenciaciji ter vzpodbujanju sekrecijske aktivnosti alveolov tudi prolaktin, rastni hormon, ščitnični hormoni, horionski somatotropin, glukokortikoidi nadledvičnice in insulin. Če je proces dozorevanja prekinjen s predčasnim porodom, je laktacija ustrezna že od 16. tedna nosečnosti naprej.

### Histološka slika dojke med dojenjem

Sekrecija prolaktina se med nosečnostjo povečuje, vendar se zdi, da progesteron in hormoni posteljice delujejo zaviralno na aktivnost prolaktinskega izločanja. Po porodu se zniža raven hormonov posteljice v krvi. Štiri do pet dni po porodu se zmanjša izločanje prolaktinskega zaviralnega dejavnika (PFI) iz hipotalamusa v hipotalamo-adenohipofizni portalni sistem. Zmanjšanje PFI omogoči povečano izločanje prolaktina, ki v prisotnosti ravnega hormona, insulina in kortizola povzroča prehod epitelijske celice iz presekretorne v sekretorno obliko. Sprva se izloča kolostrum, ki vsebuje veliko laktoglobulinov, le-ti pa so pomembni za pasivno imunizacijo novorojenčka. Po kolostrumu



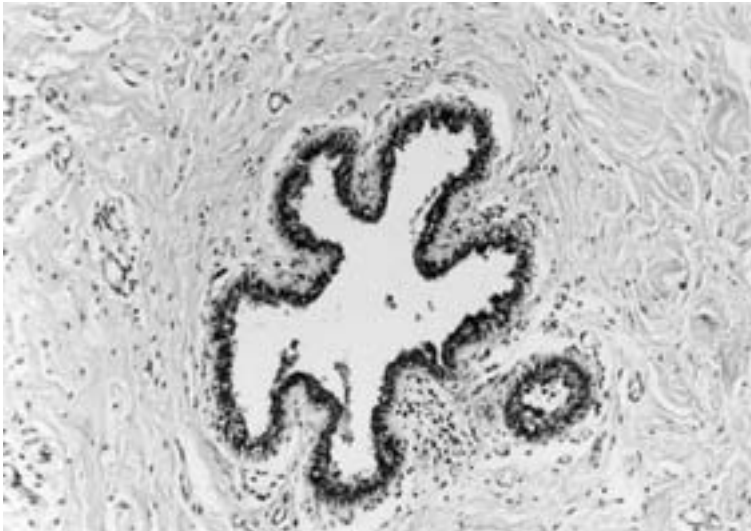
Slika 3. Histološka slika dojke med laktacijo. Vidne so visokoprizmatske celice z apikalno vakuolizacijo citoplazme. (40-kratna pov. obj.).

pa se izloča pravo mleko. Celice mlečne žleze postanejo sprva visokoprizmatke. V njih se pomnožijo mitohondriji, ribosomi in zrnati endoplazemski retikulum, še posebej pa je izražen Golgijev aparat. V celicah nastanejo maščobne vakuole in se premaknejo proti vrhu celice. Vakuole se izločijo iz celice skupaj z delom celične membrane in citoplazme (slika 3). Sčasoma se apikalna celična membrana obnovi.

Sestava mleka je zelo kompleksna: 88 % predstavlja voda, 7 % laktoza, 4 % maščoba in 1 % beljakovine (kazein in laktalbumin). V mleku so še ioni (kalcijevi, natrijevi, kalijeви, fosfatni in kloridni), vitamini in protitelesa, predvsem razreda IgA. Maščobe se izločajo z apokrinim mehanizmom, laktoza z merokrinim, beljakovine pa kombinirano z apokrinim in merokrinim mehanizmom. Holokrinega izločanja je le malo. Ioni se izločajo v mleko deloma z difuzijo, deloma z aktivnim transportom. Na dan se izloči 1 do 2 ml mleka na gram tkiva mlečne žleze. Prolaktin deluje preko membranskih prolaktinskih receptorjev na epiteljskih celicah mlečne žleze. Med drugimi dejavniki spodbuja sproščanje prolaktina tudi sesanje.

Istočasno s prolaktinom na izločanje mleka deluje tudi oksitocin. Oksitocin se sintetizira v paraventricularnem jedru hipotalamusa in se izloča v posteriorni nevrohipofizi. Oksitocin deluje na mioepiteljske celice, ki se skrčijo in iztisnejo mleko iz alveolov v mlečna izvodila in sinuse. Kompleksna nevroendokrina medsebojna delovanja omogočajo normalno laktacijo. Razumevanje teh mehanizmov je potrebno za razumevanje nepravilnosti dojenja in njihovo zdravljenje (2, 17).

Laktacija traja 5 do 6 mesecev po porodu, nato pa se počasi zmanjšuje. Pri nekaterih kulturah pa lahko traja dojenje tudi do treh let po porodu (6). Po koncu dojenja se tkivo



Slika 4. Histološka slika dojke po menopavzi. Vidno je samo interlobularno izvodilo, obdano s čvrstim hialiniziranim vezivom (20-kratna pov. obj.).

dojke zmanjša, vendar se alveoli in duktusi nikoli ne vrnejo v stanje pred nosečnostjo. Za usihanje sta odgovorna tako zmanjševanje velikosti celic kot tudi zmanjševanje njihovega števila.

## Histološka slika dojke po menopavzi

Spremembe, ki nastanejo po menopavzi zaradi starostne atrofije, so zelo različne. Do sprememb prihaja tako v epiteljskih strukturah kot tudi v stromi. Lobusi se skrčijo in kolabirajo. Zaradi padca ravnih estrogenov in progesterona se zmanjša količina žleznega epitelijskega tkiva, poveča pa se nalaganje maščobnega tkiva. V končni fazi ostanejo samo majhni otočki epiteljsko-dukturnega sistema in velika interlobularna izvodila, obdana s čvrstim hialiniziranim vezivom (slika 4). Strukture, ki so se pojavile zadnje med spolnim dozorenvanjem, prve izginejo med usihanjem (18). V tem obdobju je rak dojke najpogostejši (3).

## Dojka pri moških

Pri moških ostane dojka zakrnela celo življenje. Zgrajena je iz majhnih vodov (brez lobulusov in alveolov) in z malo vezivno-maščobnega tkiva. Včasih so duktusi le solidne celularne gredice brez svetline. V puberteti se dojke pri moških prehodno nekoliko povečajo, če pa je ta hipertrofija zaradi neuravnoteženosti estrogenov in androgenov večja, govorimo o ginekomastiji. Rak dojke pri moških predstavlja le 1 % vseh malignih tumorjev dojke.

---

## Literatura

1. McCarty KS, Nath M. Breast. In: Sternberg S. *Histology for pathologist*. Philadelphia: Lippincott-Raven Publisher; 1997. p. 71–82.
2. Osborne MP. Breast development and anatomy. In: Harris JR, Lippman ME, Marrow M, Hellman S. *Disease of the breast*. Philadelphia: Lippincott; 1996. p. 1–14.
3. Dickson RB. Biochemical control of breast development. In: Harris JR, Lippman ME, Marrow M, Hellman S. *Disease of the breast*. Philadelphia: Lippincott; 1996. p. 15–25.
4. Sadler TW. *Langmans Medical Embriology*. Baltimore: Williams and Wilkins; 1990. p. 349–51.
5. Wellings SR, Jensen HM, Marcum RG. An atlas of subgross pathology of the human breast with special reference to possible precancerous lesion. 1973; 59: 666–73.
6. Williams PL. *Gray's Anatomy*. New York: Livingstone; 1995. p. 417–24.
7. Smith CA, Monaghan M, Neville AM. Basal clear cells of the normal human breast. *Virchows Arch (A)* 1984; 402: 319–29.
8. Tsubura A, Okada H, Senzaki H, Hatano T, Morii S. Keratin expression in the normal breast and in breast carcinoma. *Histopathology* 1991; 18: 517–22.
9. Junqueira LC, Carneiro J, Kelley RO. *Basic Histology*. Stanford: Appleton & Lange; 1998. p. 441–5.
10. Kališnik M. Oris histologije z embriologijo. Ljubljana: Acta Stereologica in Državna Založba Slovenije; 1992. p. 140–1.
11. Vogel PM, Georgiade NC, Fetter BF. The correlation of histologic changes in the human breast with the menstrual cycle. *Am J Pathol* 1981; 104:23–34.
12. Fanger H, Ree HJ. Cyclic changes of human mammary gland epithelium in relation to the menstrual cycle-an ultrastructural study. *Cancer* 1974; 34: 574–85.
13. Longacre TA, Bartow SA. A correlation morphologic study of human breast and endometrium in the mensrual cycle. *Am J Surg Pathol* 1986; 10: 382–93.

14. Silva JS, Georgiade GS, Dilley WG. Menstrual cyclic-dependent variations of breast cyst fluid proteins and sex steroid receptors in the normal human breast. *Cancer* 1981; 51: 1297–302.
15. Anderson TJ, Ferguson DJP, Raab GM. Cell turnover in the resting human breast: influence of parity, contraceptive pill, age and laterality. *Br J Cancer* 1982; 46: 376–82.
16. Ferguson DJP, Anderson TJ. Morphological evaluation of cell turnover in relation to the menstrual cycle in the resting human breast. *Br J Cancer* 1981; 44: 177–81.
17. Stevens A, Lowe J. *Human Histology*. London: Mosby; 1997. p. 370–5.
18. Cotran RS, Kumar V, Robbins SL. *Pathologic basis of disease*. Philadelphia: Saunders; 1994. p. 1089–109.

Prispelo 15. 3. 1999