

Marjeta Zorc<sup>1</sup>, Danijel Petrovič<sup>2</sup>

## Razvoj srca

### *Development of the Heart*

---

#### IZVLEČEK

**KLJUČNE BESEDE:** kardiovaskularni sistem – embriologija – rast in razvoj, srce – embriologija

Kardiovaskularni sistem je prvi večji organski sistem, ki se razvije, ker zarodek kaj kmalu ne more več zadovoljevati svojih potreb po kisiku in hranilnih snoveh zgolj z difuzijo. Srce nastane konec 3. tedna razvoja zarodka iz dveh endokardijskih cevk, ki se pojavita v kardiogenem področju, in izvirata iz splanhničnega mezoderma. Obe srčni cevki se v mediani črti združita v enotno srčno cev, ki je sprva ravna, kasneje pa se zvije v obliki črke S. Zatem se srce poveča, se razdeli na dva preddvora in dva prekata, pojavijo se zaklopke in razvije se prevodni sistem.

---

#### ABSTRACT

**KEY WORDS:** cardiovascular system – embryology – growth and development, heart – embryology

The cardiovascular system is the first major organ system that develops and starts functioning in a growing embryo, because diffusion alone can no longer supply it with enough oxygen and nutrients. The heart forms at the end of the third week from the splanchnic mesoderm as a horseshoe-shaped primordium. Bilateral cardiac tubes fuse in the midline, and the fused cardiac tube undergoes further S-shaped bending. The heart increases in size, and several chambers (two atria and two ventricles) and the conducting system are formed.

---

<sup>1</sup> Izr. prof. dr. Marjeta Zorc, dr. med., dipl. biol., Inštitut za histologijo in embriologijo, Medicinska fakulteta, Univerza v Ljubljani, Korytkova 2/1, 1105 Ljubljana, Slovenija.

<sup>2</sup> Doc. dr. Danijel Petrovič, dr. med. Inštitut za histologijo in embriologijo, Medicinska fakulteta, Univerza v Ljubljani, Korytkova 2/1, 1105 Ljubljana, Slovenija.

## UVOD

Srčno-žilni sistem je prvi pomembnejši delujoči sistem v zarodku. Prične se razvijati iz mezenhima sredi 3. tedna razvoja zarodka, ko prehrana zarodka z difuzijo ne zadošča več. Predhodnice srčnih celic ležijo v epiblastu, na obeh straneh primitivne proge (sliki 1 in 2). Med gastrulacijo potujejo skozi primitivno progo ter vstran in navzpred; končno se naselijo ventralno od žrelne membrane ter tvorijo splahnlični (visceralni) mezoderm (prekardialne celice) (sliki 3 in 4) (1-6).

Endoderm, ki leži pod splahnličnim mezodermom, sproži razvoj nekaterih celic splahnličnega (visceralnega) mezoderma v srčne mioblaste. Mioblasti še niso dokončno diferencirani in imajo še sposobnost delitve, druge celice splahnličnega mezoderma pa se razvijejo v angioblaste. Iz angioblastov se razvijejo endotelijske celice ter endokardijske celice. Endotelijske celice se razmnožijo in povežejo v mehurčaste strukture (angiociste). Sčasoma se angiociste združijo v cev v obliki podkve iz endotelija, ki jo obdajajo mioblasti - kardiogeno polje; kardiogeno polje obdaja intraembrionalni celom, ki se kasneje razvije v perikardijsko votlino (slika 3) (1-6).

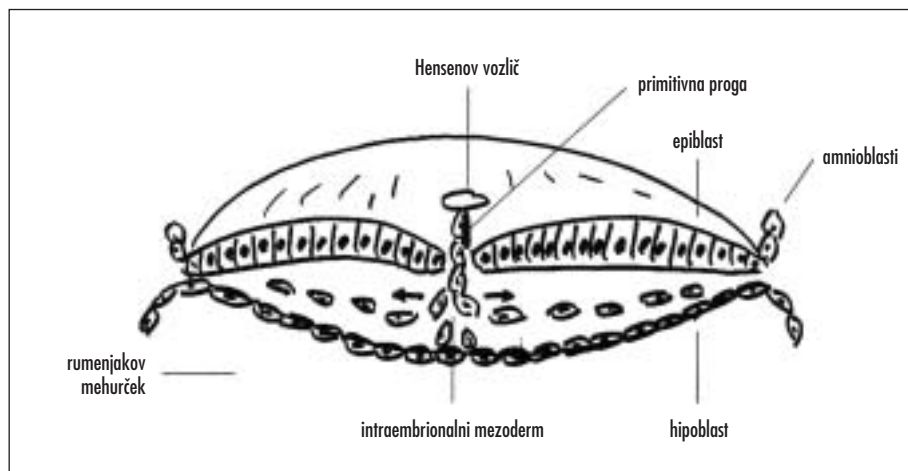
Kardiogeno polje je sprva ventralno od žrelne membrane ter nevralnega žleba. Kasneje, ko se nevralni žlev zapre in nastane nevralna cev, nastanejo možganski mehurčki, centralno živčevje začne hitro rasti ventralno

in kmalu preraste kardiogeno polje. Zarodek, ki intenzivno raste, se začne gubati v kranio-kavdalni smeri ter vstran. Parni srčni cevi intenzivno rasteta in sčasoma se v mediani črti v kranio-kavdalni smeri združita v enotno srčno cev, ki sestoji iz notranje endotelijske plasti in zunanje miokardijske plasti (slika 5). Srčna cev, ki je sprva ravna, se začne vijugati (sliki 6 in 7). Vse bolj se boči v perikardijsko votlino in je preko dorzalnega mezokardija (mezodermalna guba) pritrjena na perikardijsko votlino. Ventralni mezokardij se nikoli ne razvije. Sčasoma dorzalni mezokardij izgine in nastane prečni perikardijski sinus, ki povezuje obe strani perikardijske votline. V tem obdobju drži srce v prsni votlini na kranialnem in dorzalnem delu žile (1-6).

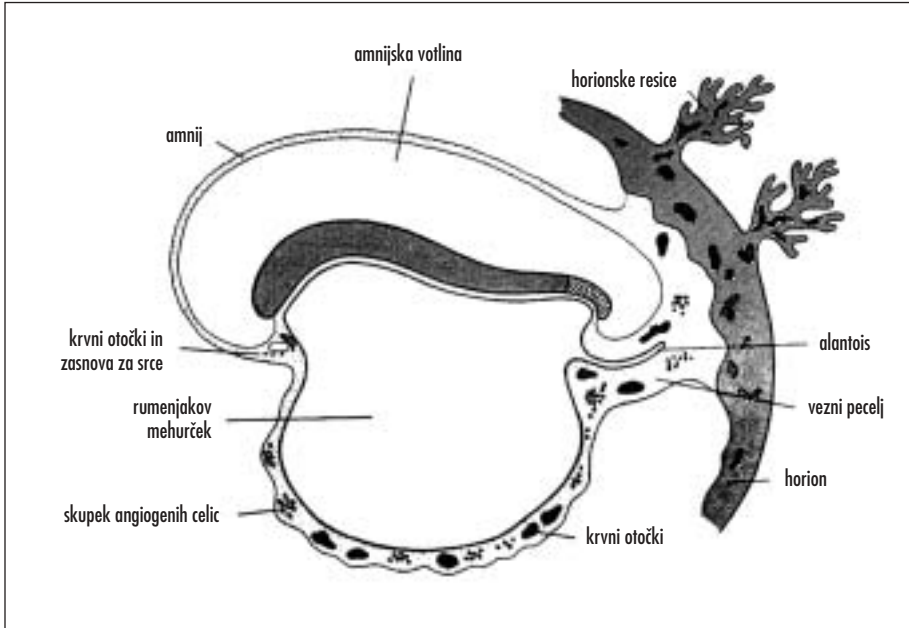
Srčna cev raste. Miokardij se zadebeli zaradi razmnoževanja mioblastov. Mioblasti proizvajajo izvencelični matriks, ki razmeji endokardij (sestoji iz endotelijskih celic) in miokardij. V tem času nastane epikardij (visceralni perikardij) iz mezotelijskih celic, ki se naselijo iz področja venoznega sinusa. Srčna cev ima takrat tri plasti: endokardij, ki ga tvorijo endotelijske celice, miokardij iz mioblastov in epikardij ali visceralni perikardij iz mezotelijskih celic. Iz visceralnega perikardija, ki pokriva zunanost srčne cevi, se razvijejo venčne (koronarne) arterije (endotelijske in gladkomišične celice) (1-6).

Srčna cev je v 3. in 4. tednu sestavljena iz štirih odsekov (slika 6): lat. *sinus venosus*,

402



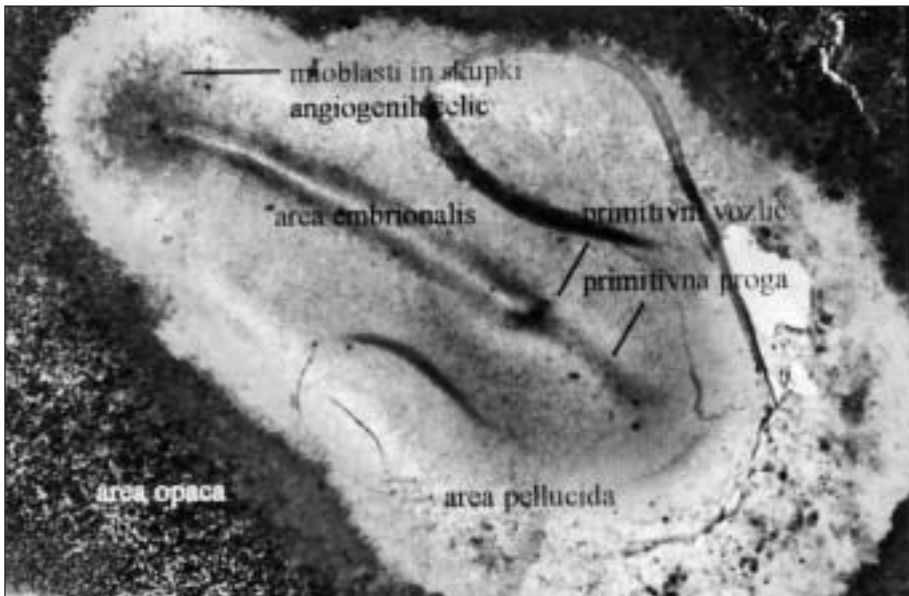
Slika 1. Gastrulacija.



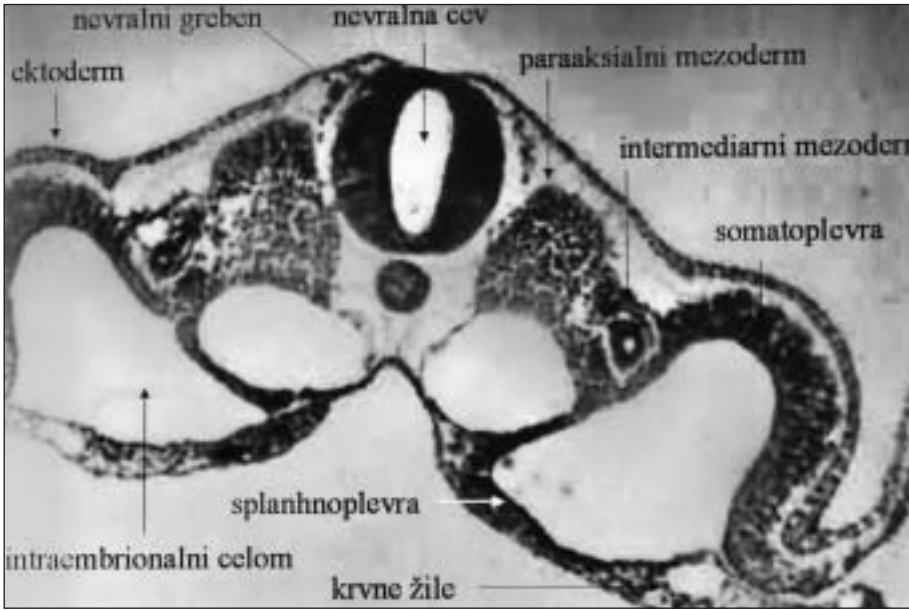
Slika 2. 3. teden razvoja zarodka – pojav zasnove za srce in krvnih otočkov.

primitivni preddvor, primitivni prekat in lat. *bulbus cordis*. V nadaljnjem razvoju raste srčna cev mnogo hitreje kot perikardijska votlina. Ker pa je perikardij na obeh koncih priraščen, srčna cev ne more rasti v dolžino,

ampak se prične zvijati v obliki črke S (4. teden) – vijuganje se zaključi konec 4. tedna razvoja (slika 6, slika 7). Pri zvijanju v obliki črke S imajo ključno vlogo geni »nodal«, »lefti« in *Pitx2* (1, 4).

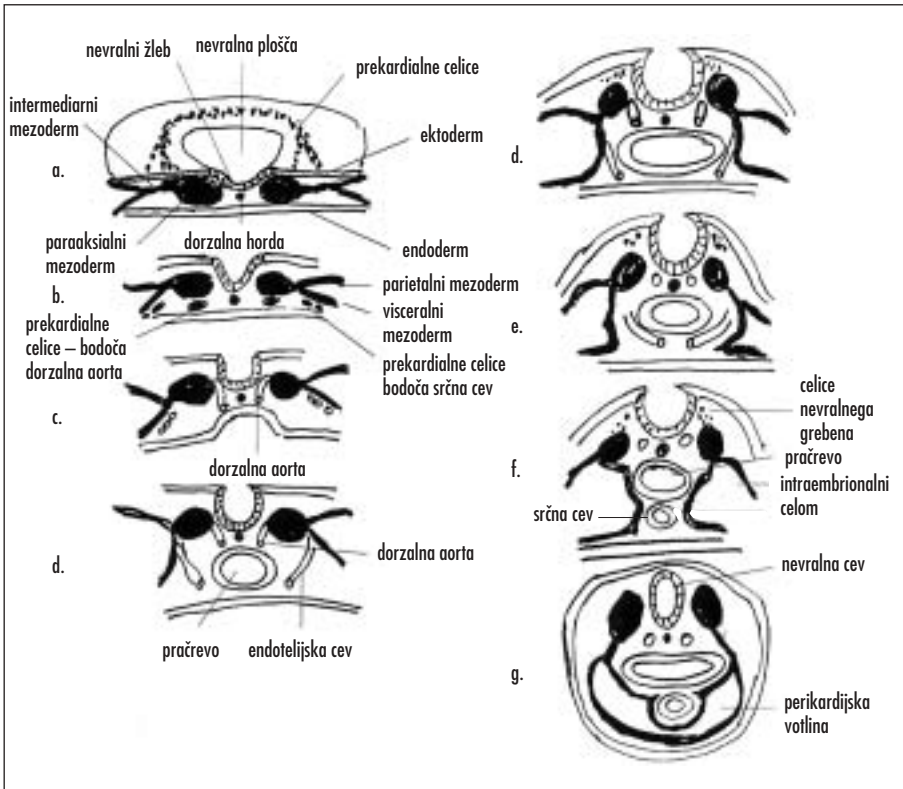


Slika 3. Pogled na zarodek od zgoraj po odstranitvi amnija. Vidni so krvni otočki v obliki podkve na obeh straneh nevrnalne plošče.

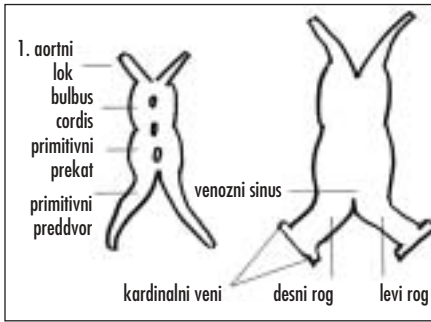


Slika 4. Prečni prerez skozi zarodek – krvni otoki v splahnličnem mezodermu.

404



Slika 5. Nastanek srčne cevi.



Slika 6. Srčna cev – sestavni deli.

Na začetku zvijanja srčne cevi ločimo lat. *bulbus cordis* kranialno, srednji del predstavlja zasnova za desni prekat in kardinalno skupni preddvor. Kasneje prepoznamo dva preddvora, lat. *bulbus cordis* pa se podaljša: distalni del bulbosa se preimenuje v arteriozno deblo (lat. *truncus arteriosus*), ki se nadaljuje se v lok aorte, proksimalni del pa v lat. *conus arteriosus*, ki predstavlja prehod med iztočnim traktom srca in desnim prekatom. Brazda nakazuje navzven mesto prehoda srčnega konusa v prekat (slika 8) (1–6).

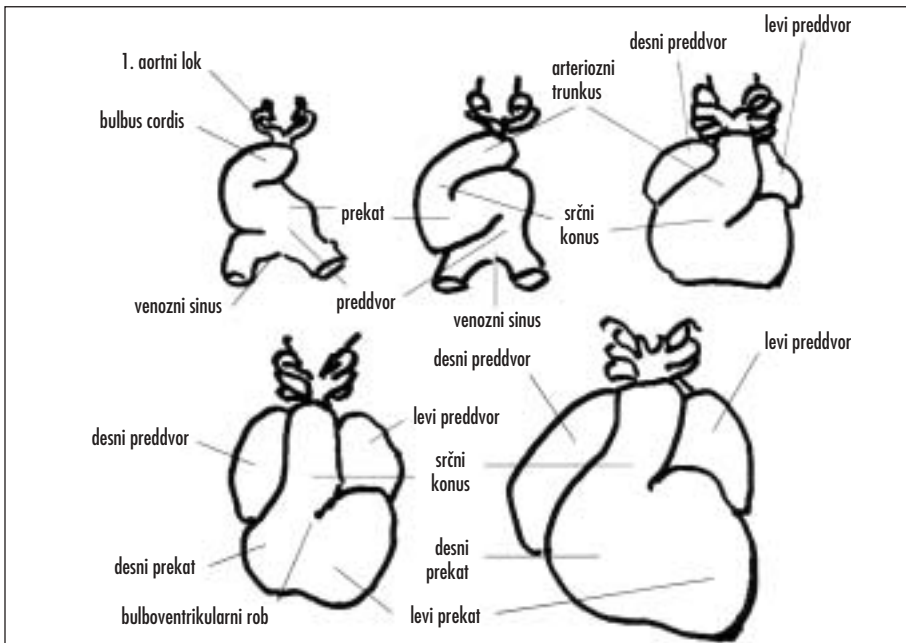
Zasnovi za levi in desni preddvor se združita v eno votlino, prav tako oba venozna

sinusa. Venozna sinusa imata v 4. tednu prečni del ter levi in desni rog, v katera priteka kri iz parnih vitelinskih, popkovničnih in kardinalnih ven (slika 6). Vene na levi strani se deloma zaprejo, zato se levi rog zmanjša; iz njega se razvije lat. *sinus coronarius*. Desni rog s pripadajočimi venami pa se poveča in vključi v steno desnega preddvora (1–6).

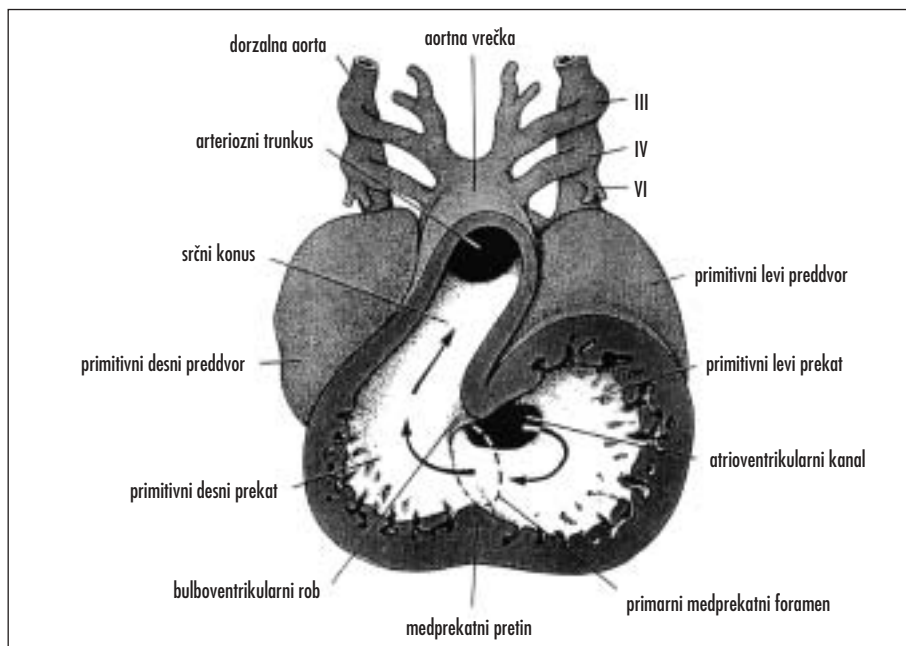
Delitev prvobitnega preddvora in prekata se začne sredi 4. tedna in se konča proti koncu 5. tedna (proces se odvija istočasno kot ostale transformacije srca).

## POMEN MEDESEBOJNEGA DELOVANJA (INTERAKCIJE) ENDODERMA IN MEZODERMA V KARDIOGENEM POLJU NA NASTANEK SRČNO-ŽILNEGA SISTEMA

Pri molekularni regulaciji nastanka srca in žil je ključen endoderm. Transkripcijski faktor *Nkx2-5*, ki ga najdemo v kardiogenem polju, ima pomembno vlogo pri nastanku srčnih pretinov (septaciji) in nastanku prevodnega sistema. Pomembna v uravnavanju nastanka



Slika 7. Vvijanje srčne cevi.



Slika 8. Frontalni pogled skozi srce 30 dni starega zarodka: trunkus arteriozus se nadaljuje v aortno vrečko, povezan je preko škržnih arterij s parnima dorzalnima aortama.

406

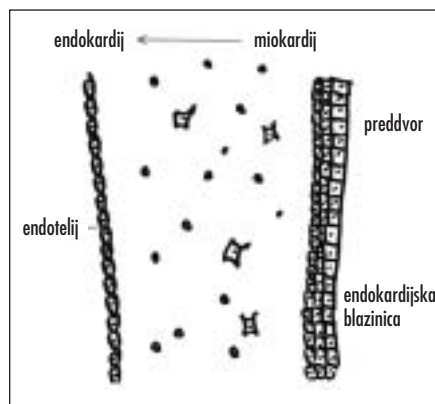
srčno-žilnega sistema sta še dva gena, gen za *BMP-2* (angl. *bone morphogenetic*) in gen *Wnt*, ki ju najdemo v endodermu pod mezodermom (kardiogeno polje). Gen za *BMP-2*, ki se prepiše v endodermu pod kardiogeno polje, sproži in ohranja prepisovanje gena za *Nkx2-5* v kardiogenem polju. Gen *Wnt*, ki se prepiše v kardiogenem polju, sodeluje pri omejevanju proženja električnih impulzov na kardiogenem polju (1-6).

Mutacije v genih, ki sodelujejo pri nastanku srčno-žilnega sistema, najočitneje kažejo, kako pomembni so ti geni.

Osebe z mutacijo v genu za *Nkx2-5* (lokaliziran je na dolgem kraku kromosoma 5, 5q35) imajo defekt medpreddvornega pretina (tip secundum) in prevodne motnje v atrioventrikularnem vozlu; bolezen se deduje avtosomno dominantno (1-6).

Osebe z mutacijo v genu za *TBX5* imajo defekt medpreddvornega pretina, nepravilnosti v razvoju okončin (angl. *preaxial-radial limb abnormalities*), lahko pa tudi defekt mišičnega dela medprekatnega pretina in prevodne motnje v atrioventrikularnem vozlu; bolezen

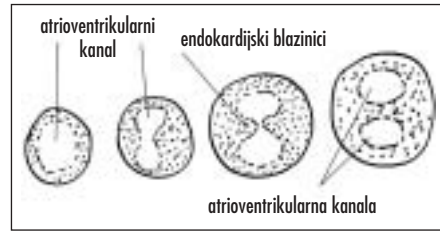
se deduje avtosomno dominantno. Gen za *TBX5* se prepiše v srcu in v distalnih delih okončin. Bolezen imenujemo sindrom Holt-Oram: spada v skupino sindromov, kjer so prizadeti srce in roke. Sindrom Holt-Oram kaže, kako lahko različni geni vplivajo na razvoj različnih organov (1-6).



Slika 9. Nastanek endokardijskih blazinic pod vplivom signalov iz miokardija.

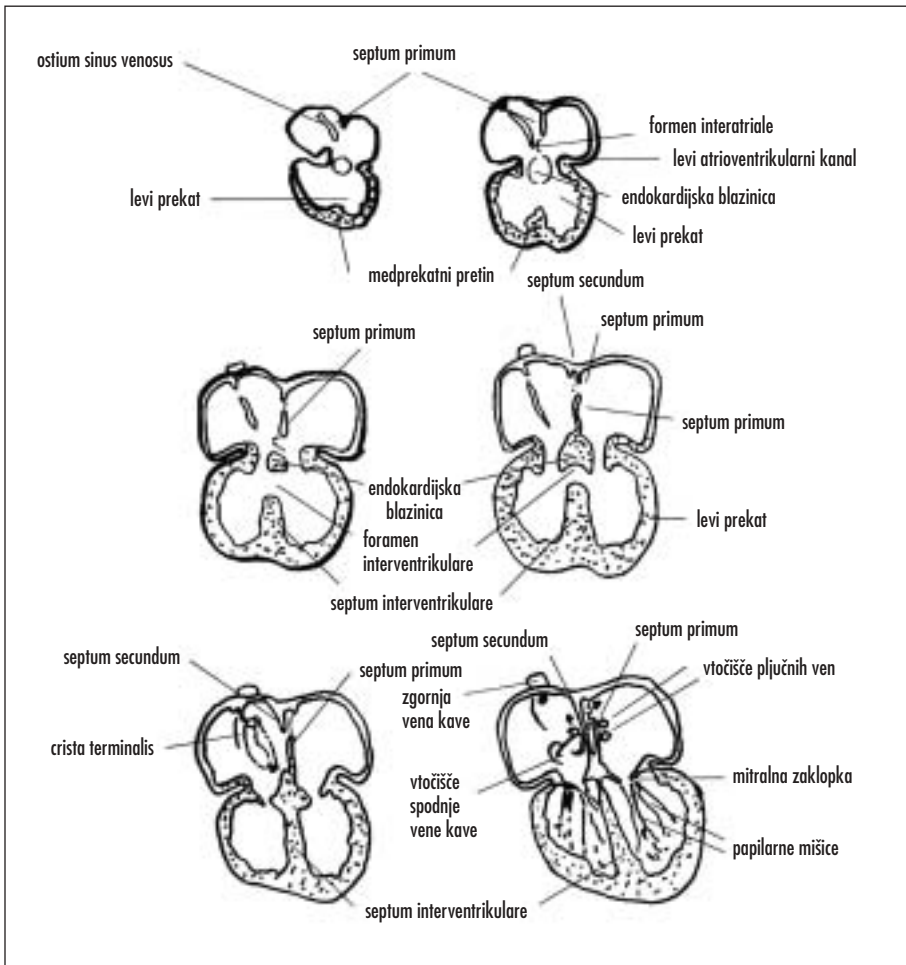
## DELITEV ATRIOVENTRIKULARNEGA KANALA IN LOČITEV PREDDVORA IN PREKATA

Zgodaj v razvoju srca (v 4. tednu) se pojavita med preddvorom in prekatom endokardijski blazinici, ki sodelujeta pri razmejitvi preddvora in prekata. Endokardijski blazinici nastaneta pod vplivom sprožilnih (indukcijskih) signalov iz miokardija v predelu prehoda preddvora v prekat ter v proksimalnem delu iztočnega trakta srca – ta predela imenujemo atrioventrikularni kanal (slika 9). Epitelijske celice endokardija v predelu sprednje in zadnje stene atrioventrikularnega kanala (ne pa



Slika 10. Predelitev enotnega atrioventrikularnega kanala v dva atrioventrikularna kanala, levega in desnega.

v predelu preddvora in prekata) izgubijo značaj epitelijskih celic in se preoblikujejo v mezenhimske celice in se intenzivno razmnožujejo. Na ta način endokardijski blazinici, ki sestojita iz srčne želatine in endokardija



Slika 11. Delitev preddvora in prekata.

na površju, rasteta druga proti drugi (slika 10). Sčasoma se zlijeta in nastaneta dva kanala (desni in levi atrioventrikularni kanal). Endokardijski blazinici imata pomembno vlogo, saj delujeta kot nekakšni zaklopki in preprečujeta vzvratni tok krvi (slika 10) (1-6).

### **Delitev preddvora**

V 5. tednu prične iz strehe skupnega preddvora proti endokardijskima blazinicama v atrioventrikularnem ustju rasti prvi pretin (lat. *septum primum*), ki razdeli skupni preddvor v levo in desno polovico (levi in desni preddvor) (slika 11). Prostor med prvim pretinom in endokardijskima blazinicama imenujemo lat. *foramen primum*. *Foramen primum* služi za transport oksigenirane krvi iz desnega v levi preddvor. Preden prvi pretin doseže endokardijski blazinici in zapre prvi foramen, nastanejo v zgornjem delu prvega pretina posamezne luknjice, ki se povežejo, in nastane lat. *foramen secundum* (mehanizem nastanka je apoptoza ali programirana celična smrt celic zgornjega dela prvega pretina). Drugi pretin (lat. *septum secundum*), ki se pojavi v strehi preddvora, desno od prvega pretina, raste navzdol proti endokardijskima blazinicama in zapre lat. *foramen secundum*. Drugi pretin tvori ovalno okence – lat. *foramen ovale* (odprtina med drugim pretinom in endokardijsko blazinico). Kranialni del prvega pretina postopoma izgine, preostali del prvega pretina, pritrjen na endokardialni blazinici, pa tvori loputko (slika 11). Pred rojstvom *foramen ovale* dopušča večini oksigenirane krvi, da prehaja iz spodnje votle vene (lat. *vena cava inferior*) preko desnega preddvora neposredno v levi preddvor, hkrati pa loputka preprečuje, da bi kri tekla v nasprotni smeri. Ob rojstvu, ko novorojenček vdihne, se zmanjša tlak v pljučnem krvnem obtoku in kri začne teči skozi pljučni krvni obtok. Zaradi večjega priliva krvi iz pljučnega krvnega obtoka se tlak v levem preddvoru poveča, prvi pretin pritisne ob drugega in na ta način zapre ovalno okence (1-6).

### **Prvobitna pljučna vena in nastanek levega preddvora**

Večina stene levega preddvora je gladka, ker nastane z vključitvijo prvotnih pljučnih ven, ki so levo od prvega pretina. Preddvor raste in se širi navzgor ter resorbira pljučne vene;

sčasoma so vključene v steno levega preddvora štiri pljučne vene. Preostali del levega preddvora (leva avrikula) nima gladke stene, ampak nagubano. Leva avrikula se razvije iz prvotnega preddvora. Molekularne študije kažejo, da se mioblasti levega preddvora selijo v steno pljučnih ven, vendar pa je vloga tega pljučnega miokardija za zdaj še neznana (1-6).

### **Spremembe venoznega sinusa**

Ko je srčna cev še ravna, je sinus venosus parna, bilateralna simetrična votlina z desnim in levim rogom (slika 6). V venozni sinus se vlivajo kardinalna, popkovnična in vitelinska vena. Posledica zvijanja srca in nastajanja pretina med obema preddvoroma je preusmeritev toka krvi v desni rog ter desni preddvor. Desni rog se vgradi v desni preddvor, kjer tvori tisti del desnega preddvora, ki ima gladko steno. Levi rog se zmanjša, saj dobiva kri le iz venčnih ven. Iz njega se razvije koronarni sinus. Sočasno se pojavijo na prehodu vene kave superior in inferior v desni preddvor lopute (venske zaklopke), ki preprečujejo vzvratni tok krvi. Zaradi tlakov krvi v preddvorih in usmeritve toka krvi, teče kri iz spodnje vene kave neposredno v levi preddvor, venska kri iz zgornje vene kave in koronarnega sinusa pa skozi trilistno zaklopko in desni prekat (1-6).

### **Delitev prekata**

Sočasno z nastankom medpreddvornega pretina začne rasti tudi medprekatni pretin (slika 11). Mišični medprekatni pretin raste iz vrha skupnega prekata proti bazi srca. Med prostim koncem medprekatnega pretina in endokardijskimi blazinici je medprekatna odprtina (lat. *foramen interventriculare*) v obliki polmeseca. Foramen se ponavadi zapre proti koncu 7. tedna. Zaprtje foramna spremlja več dogodkov: nadaljnja rast mišičnega medprekatnega pretina, nastanek membranskega dela medprekatnega pretina in delitev iztočnega trakta srca. Pri tem ima pomembno vlogo konotrunkalni greben. Membranski del medprekatnega pretina nastane iz treh virov: iz tistih celic mišičnega dela medprekatnega pretina, ki ne postanejo srčne mišične celice, iz celic endokardijskih blazinic in iz celic trunokonalnega grebena (1-6).



## Delitev iztočnega trakta srca

V zgodnji fazi razvoja cevastega srca predstavlja iztočni trakt srca *bulbus cordis*. Z zvijanjem srca se *bulbus cordis* podaljša in od takrat dalje imenujemo distalni del *truncus arteriosus* (nadaljuje se v lok aorte), proksimalni del pa *conus arteriosus*, ki predstavlja prehod med iztočnim traktom srca in desnim prekatom. Do sedaj je iztočni trakt srca še enotna cev. Takrat se v iztočnem traktu srca pojavita dva trunkokonalna grebena, izvirata iz celic nevralnega grebena in rasteta v svetlino iztočnega trakta v obliki spirale. Kadar je motnja v potovanju celic nevralnega grebena, se lahko zgodi, da se iztočni trakt ne predeli, ali pa, če motnja nastopi kasneje, da se aorta in pljučna arterija ne obrneta ustrezno, torej ni sta v normalni legi in leži pljučna arterija pred aorto (slika 12). Ko se zrasteta drug z drugim, predelita iztočni trakt v dve cevi. Razdelitev iztočnega trakta se začne med 4. in 6. škržnim lokom ter se širi proksimalno, proti prekatu; v aortni vrečki, ki se nahaja distalno od trunkokonalnega področja, ni trunkokonalnega grebena (slika 12) (1-6).

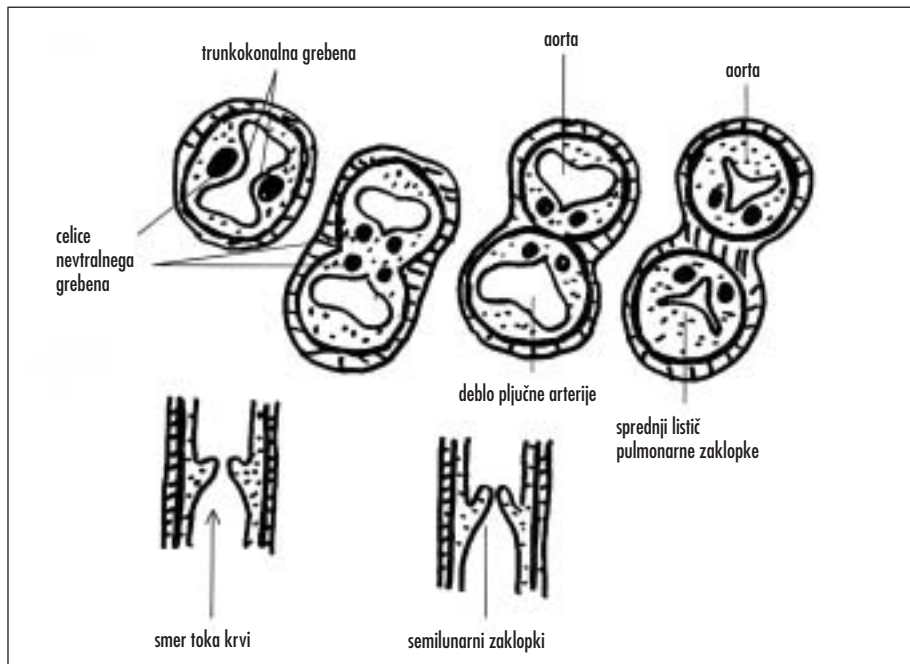
Pred obdobjem delitve iztočnega trakta in po njej se v steno iztočnega trakta selijo celice nevralnega grebena, ki začnejo proizvajati elastična vlakna. Količina elastičnih vlaken se manjša z oddaljenostjo od aorte (1-6).

## Semilunarne zaklopke

Po razdelitvi iztočnega trakta na levi in desni del zraste na bazi srčnega konusa zasnova za zaklopki. Zasnovi za aortno in pulmonalno zaklopko zrasteta kot endokardijski blazinici iz mezenhima. Mezenhimske celice izvirajo iz mezoderma ali nevralnega grebena. Postopoma se iz teh zasnov razvijejo semilunarne zaklopke, ki preprečujejo vračanje krvi v srce (slika 12) (1).

## Atrioventrikularne zaklopke (trilistna, mitralna)

Potem ko se je atrioventrikularni kanal predelil na levi in desni kanal, se začnejo v predelu ustij razmnoževati mezenhimske celice (slika 10). Tok krvi na prekatni strani izdolbe te mezenhimske blazinice, zaklopke so s prekatno steno povezane le še preko mišičnih



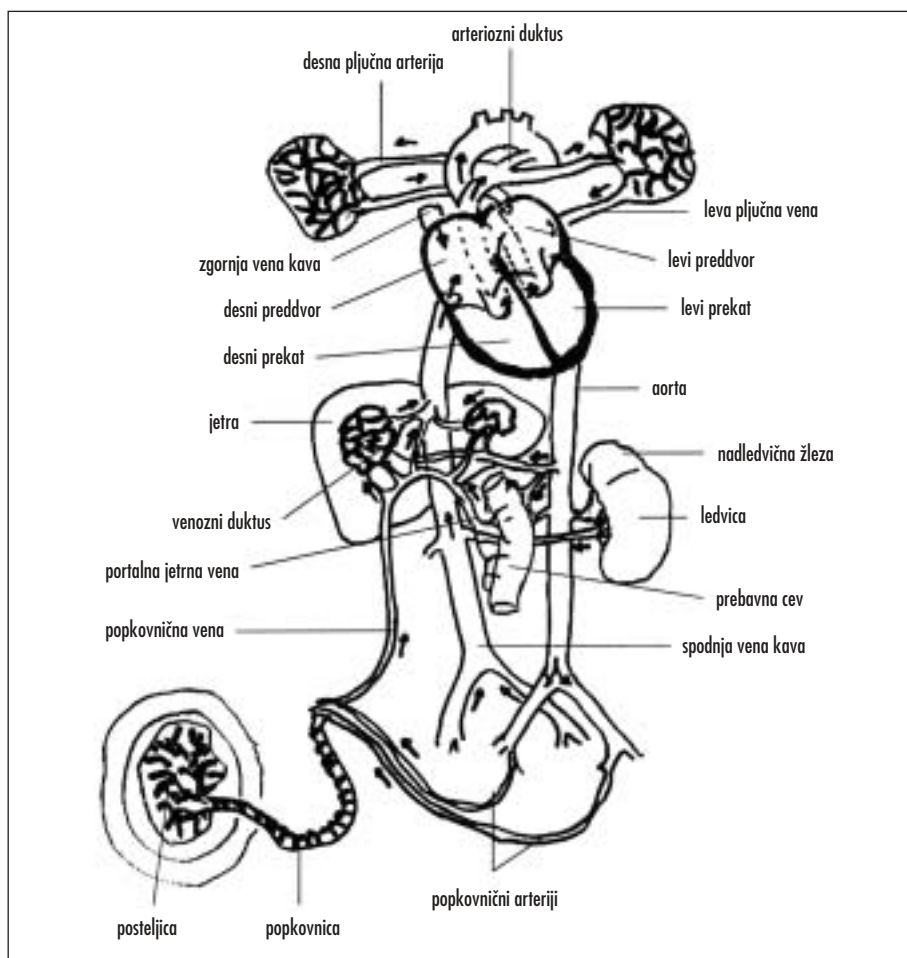
Slika 12. Tvorba semilunarnih zaklopok v iztočnem traktu srca ter prispevek celic nevralnega grebena.

stebričev. Mišično tkivo v stebričih na prekatni strani zaklopk propade, zamenja ga čvrsto vezivo. Zaklopki (mitralna na levi strani in trilitna na desni strani) tako sestojita iz veziva, pokritega z endokardijem, k steni prekata pa ju vežejo lat. *chordae tendineae* in papilarne mišice (1-6).

## ELEKTRIČNA AKTIVNOST SRCA – SRČNI SPODBUJEVALNIK IN PREVODNI SISTEM SRCA

Normalni srčni utrip je odraz medsebojnega delovanja srčnega spodbujevalnika in prevodnega sistema srca.

Zgodaj v razvoju srca, ko je srce še cev, je srčni spodbujevalnik še kavdalno, kasneje se pomakne ventralno, v venozni sinus. Ko postane venozni sinus del desnega preddvora, se srčni spodbujevalnik, ki ga imenujemo sinuatralni vozle, nahaja visoko v desnem preddvoru ob vtoku zgornje vene kave. Kasneje nastane atrioventrikularni vozle v področju pretina med obema preddvora ter nad endokardijskima blazinicama. Sinuatralni in atrioventrikularni vozle povezujejo poti, ki nastanejo iz spremenjenih mišičnih celic. Iz atrioventrikularnega vozla vodi Hisov snop, ki se razdeli na desno in levo vejo, ki prevajata impulze v levi in desni miokardij (1-6).



Slika 13. Plodov obtok ob rojstvu.

## SPREMEMBE KRVNEGA OBTOKA PO ROJSTVU

### Krvni obtok pred rojstvom

Pred rojstvom teče oksigenirana kri iz posteljice v plod po popkovničnih venah.

Večina oksigenirane krvi obide jetra skozi venozni duktus (lat. *ductus venosus*); ta je opremljen s fiziološkim sfinktrom, ki verjetno preprečuje preobremenitev plodovih obtočil ob rojstvu zaradi krčenje maternice. Manjši del krvi teče skozi jetrne sinusoidne in se tam pomeša s krvjo iz portalnega sistema (1–6).

Po prehodu skozi spodnjo veno kavo vstopa kri v desni preddvor. Zaklopka spodnje vene kave usmerja kri skozi ovalno okence, tako da večina krvi teče neposredno v levi preddvor, manjši del pa se pomeša z venosko krvjo, ki priteka v desni preddvor preko zgornje vene kave (lat. *vena cava superior*) (1–6).

Dobro oksigenirana kri teče zaradi krčenja maternice pod višjim tlakom skozi venozni duktus, spodnjo veno kavo, v desni preddvor ter nato v levi preddvor (1).

Iz levega preddvora teče dobro oksigenirani kri v levi prekat in od tam v ascendentno aorto. Tako dobijo venčne in karotidne arterije in s tem srce ter možgani dobro oksigenirano kri (1).

Venska kri iz desnega prekata teče v lat. *truncus pulmonalis*, od tam pa se zaradi upora preusmeri skozi lat. *ductus arteriosus* v descendentno aorto, kjer se pomeša z oksigenirano krvjo, ki priteka iz levega prekata. Tako pomešana kri odteka v spodnji del telesa in se po popkovničnih arterijah vrača v posteljico (slika 13) (1–6).

### Krvni obtok po rojstvu

Hitra preureditev krvnega obtoka ob rojstvu je posledica prekinjenega dotoka krvi iz posteljice in začetka dihanja (1–6).

Stisnjenje prsnega koša ob porodu iztisne iz pljuč amniotsko tekočino, ki jo zamenja zrak, ko novorojenec zadih. Istočasno se zaradi mišičnih krčitev v steni zapre arteriozni duktus (lat. *ductus arteriosus*) (1–6).

S tem se količina krvi, ki teče skozi pljuča naglo povečuje, kar vodi do povišanega tlaka v levem preddvoru. Tlak na desni strani zaradi prekinitve dotoka krvi iz posteljice pada, *septum primum* se pritisne ob *septum secundum* in *foramen ovale* se funkcionalno zapre (1–6).

Zapora popkovničnih arterij nastopi zaradi krčenja gladkih mišic njihove stene. Povzročijo jo verjetno termični in mehanični dražljaji ter sprememba nasičenosti v krvi s kisikom. Funkcionalno se popkovnični arteriji zapreta nekaj minut po rojstvu, dokončna zapora svetline sledi po dveh do treh mesecih zaradi razraščanja veziva (fibroza). Distalna konca arterij tako obojestransko tvorita lat. *lig. umbilicale mediale*, proksimalna konca pa ostaneta prehodna kot lat. *aa. vesicales superiores* (1–6).

Popkovnična vena in venozni duktus se zapreta kmalu po prekinitvi pretoka skozi popkovnični arteriji. Novorojenček dobi v prvih minutah po rojstvu še nekaj krvi iz popkovničnih ven. Po zaprtju popkovnične vene nastane lat. *ligamentum teres hepatis*, ki je v spodnjem delu falciformnega ligamenta (lat. *ligamentum falciforme hepatis*), po zaprtju venoznega duktusa pa nastane lat. *ligamentum venosum* (slika 13) (1–6).

## LITERATURA

1. Carlson BM. *Human embryology and developmental biology*. 2<sup>nd</sup> ed. St. Louis, Baltimore, Boston, Carlsbad, Chicago, Minneapolis, New York, Philadelphia, London; Mosby; 1999.
2. Sadler TW, eds. *Langman's medical embryology*. 9<sup>th</sup> ed. Baltimore: Lippincott, Williams and Wilkins; 2004.
3. Larsen WJ, eds. *Human embryology*. 2<sup>nd</sup> ed. New York, Edinburgh, London, Philadelphia, San Francisco: Churchill Livingstone; 1997.
4. Moorman A, Webb S, Brown NA, Lamers W, Anderson RH. Development of the heart: (1) formation of the cardiac chambers and arterial trunks. *Heart* 2003; 89: 806–14.
5. Anderson RH, Webb S, Brown NA, Lamers W, Moorman A. Development of the heart: (2) Septation of the atriums and ventricles. *Heart* 2003; 89: 949–58.
6. Anderson RH, Webb S, Brown NA, Lamers W, Moorman A. Development of the heart: (3) formation of the ventricular outflow tracts, arterial valves, and intrapericardial arterial trunks. *Heart* 2003; 89: 1110–8.