

## Prva vstavitev biološke aortne zaklopke preko femoralne arterije v Sloveniji

First transfemoral biologic aortic valve implantation in Slovenia

Matjaž Bunc,<sup>1</sup> Katja Ažman Juvan,<sup>2</sup> Jana Ambrožič,<sup>3</sup> Špela Mušič,<sup>4</sup> Bojan Kontestabile,<sup>5</sup> Andraž Cerar,<sup>6</sup> Irena Lopatič,<sup>7</sup> Nikola Lakič,<sup>8</sup> Darko Zorman<sup>9</sup>

<sup>1</sup> Klinični oddelek za kardiologijo, Univerzitetni klinični center Ljubljana, Zaloška 7, 1525 Ljubljana

<sup>2</sup> Klinični oddelek za kardiologijo, Univerzitetni klinični center Ljubljana, Zaloška 7, 1525 Ljubljana

<sup>3</sup> Klinični oddelek za kardiologijo, Univerzitetni klinični center Ljubljana, Zaloška 7, 1525 Ljubljana

<sup>4</sup> Klinični oddelek za anesteziologijo in intenzivno terapijo operativnih strok, Univerzitetni klinični center Ljubljana, Zaloška 7, 1525 Ljubljana

<sup>5</sup> Klinični oddelek za anesteziologijo in intenzivno terapijo operativnih strok, Univerzitetni klinični center Ljubljana, Zaloška 7, 1525 Ljubljana

<sup>6</sup> Klinični oddelek za kardiologijo, Univerzitetni klinični center Ljubljana, Zaloška 7, 1525 Ljubljana

### Izvleček

Kalcinirana stenoza aortne stenoze je najbolj pogosta hiba srčnih zaklopk v zahodnem svetu. V osnovi gre za napredujoč, degenerativni, aterosklerozni podoben proces, ki prizadene aortno zaklopko. Obolevnost narašča s starostjo. Standardna kirurška zamenjava aortne zaklopke je pri bolnikih s predvidljivim nizkim tveganjem za operativni poseg relativno varna in je zdravljenje izbire pri bolnikih s hudo, simptomatsko stenozo aortne zaklopke. Kirurško zdravljenje ima omejitve pri ostarelih bolnikih z visokim perioperativnim tveganjem.

**Prikaz primera:** V prispevku prikazujemo klinični primer 83-letne bolnice s hudo stenozo aortne zaklopke in z visokim perioperativnim tveganjem. Predvsem je bila povečana nevarnost medoperativnih krvavitev. Bolnica je imela pred leti operacijo karcinoida želodca z ostanki venskih pletežev v želodčni steni in požiralniku. Kirurško zdravljenje so zavrnil. Zaradi napredujoče simptomatike in kombinirane hibe aortne zaklopke smo se odločili za transfemoralno vstavitev aortne zaklopke Edwards SAPIEN. Pri posegu ni bilo potrebno uporabiti zunajtelesnega obtoka, bolnico smo le sedirali. Po posegu je preživela noč v enoti z možnostjo spremljanja z monitorjem, že naslednji dan pa je lahko vstala. Ugotovili smo pomembno izboljšanje njenega kliničnega stanja kot tudi izboljšanje ultrazvočnih parametrov srčne funkcije.

**Zaključki:** Primer kaže na dodatne možnosti zdravljenja pri bolnikih s pomembno zožitvijo

aortne zaklopke in z visokim tveganjem za operativni poseg. Vstavitev zaklopke skozi femoralno arterijo je poseg, ki ne zahteva splošne anestezije in torakotomije. Pri vstavitvi perkutanih zaklopk je pomembno timsko delo interventnega kardiologa, srčno-žilnega kirurga in anesteziologa. Dodatne klinične indikacije za uporabo perkutane vstavitve aortne zaklopke se bodo oblikovale v sodelovanju s srčno-žilnimi kirurgi in ob upoštevanju podatkov kliničnih študij.

### Abstract

Calcified aortic stenosis is the most frequent valvular heart disease in the Western world. It is a progressive, degenerative, atherosclerotic-like process that involves the aortic valve with increasing prevalence as the population ages. Surgical aortic valve replacement is the treatment of choice for patients with severe, symptomatic aortic stenosis, but it has limitations in old patients with high perioperative risk and in patients with comorbidities. A new method of percutaneous aortic valve implantation has been developed recently. It is indicated in symptomatic patients with high perioperative risk.

**Case report:** A case of a 83-year-old female patient with severe, symptomatic aortic valve stenosis and a high haemorrhagic risk due to vascular-ectatic changes after surgery for gastric carcinoid tumor is reported. She was refused for surgical aortic valve replacement. Transfemoral implantation of Edwards SAPIEN aortic valve was indicated. On the day after implantation the

<sup>7</sup> Inštitut za radiologijo, Univerzitetni klinični center Ljubljana, Zaloška 7, 1525 Ljubljana

<sup>8</sup> KO za kirurgijo srca in ožilja, Univerzitetni klinični center Ljubljana, Zaloška 7, 1525 Ljubljana

<sup>9</sup> Klinični oddelek za kardiologijo, Univerzitetni klinični center Ljubljana, Zaloška 7, 1525 Ljubljana

#### Korespondenca/ Correspondence:

Prof. dr. Matjaž Bunc,  
dr. med.  
KO za kardiologijo  
UKC Ljubljana  
Zaloška c. 7  
1525 Ljubljana

#### Ključne besede:

zožitev aortne zaklopke, visoko operativno tveganje, transfemorala nastavek aortne zaklopke

#### Key words:

aortic valve stenosis, high operative risk, transfemoral aortic valve implantation

#### Citirajte kot/Cite as:

Zdrav Vestn 2010;  
79: 735–41

Prispelo: 24. mar. 2010,  
Sprejeto: 17. maj 2010

patient stood up; she improved clinically as well as objectively.

**Conclusions:** Our case shows that there are additional therapeutic options for high-risk patients with severe aortic stenosis. Transfemoral aortic valve implantation is a procedure that does not require anaesthesia and thoracotomy.

## Uvod

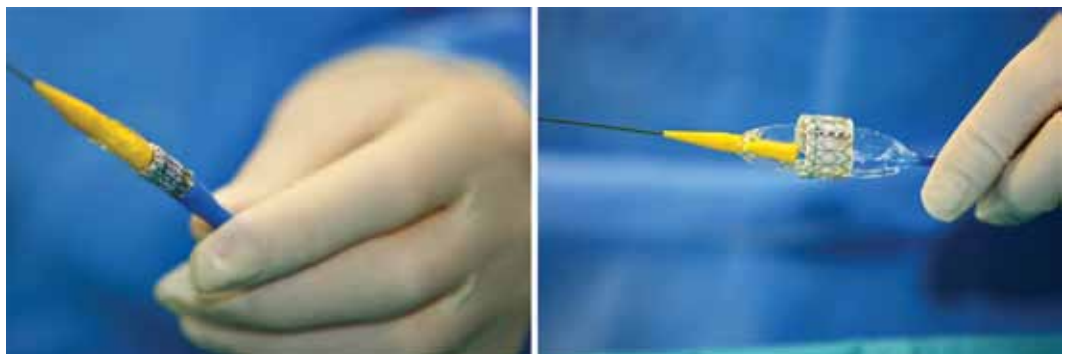
Degenerativna stenoza aortne zaklopke je v razvitem svetu najpogostejša pridobljena bolezen srčnih zaklopk v odraslem obdobju. Najpogosteje je posledica nereumatskih degenerativnih sprememb na zaklopki, ki posnemajo aterosklerozo. Pojavlja se pri 1–9 % odraslih, starejših od 65 let, s starostjo pa se odstotek še zvišuje.<sup>1,2</sup> Običajno zdravljenje hude stenoze aortne zaklopke pri simptomatskih bolnikih je operativna menjava aortne zaklopke,<sup>3</sup> napoved izida neoperiranih simptomatskih bolnikov pa je slaba – povprečno preživetje znaša med 2 in 3 leti.<sup>4</sup> Kljub razmeroma nizki operativni umrljivosti in dobrim dolgoročnim rezultatom kirurškega posega pa podatki registrov kažejo, da kar tretjina bolnikov s hudo simptomatsko stenozo aortne zaklopke ni napolna na kirurško zdravljenje.<sup>5,6</sup> V večini primerov so to bolniki z več spremljajočimi stanji, med katerimi so najpogostejši starost (nad 80 let), predhodne srčne operacije, znižan iztisni delež levega prekata ter pljučne in ledvične bolezni. Ti bolniki imajo bistveno večje med- in pooperativno tveganje. Mednje uvrščamo tudi bolnike s pridruženimi malignimi tumorji, pri katerih je operativni poseg z zunajtelesnim obtokom kontraindiciran.<sup>7</sup> Veliko starejših bolnikov kirurško zdravljenje tudi zavrne.

The implantation requires teamwork involving interventional cardiologist, cardio-vascular surgeon and anaesthesiologist. The real clinical value of the method is yet to be established as a result of ongoing clinical trials and in cooperation between interventional cardiologists and cardiac surgeons.

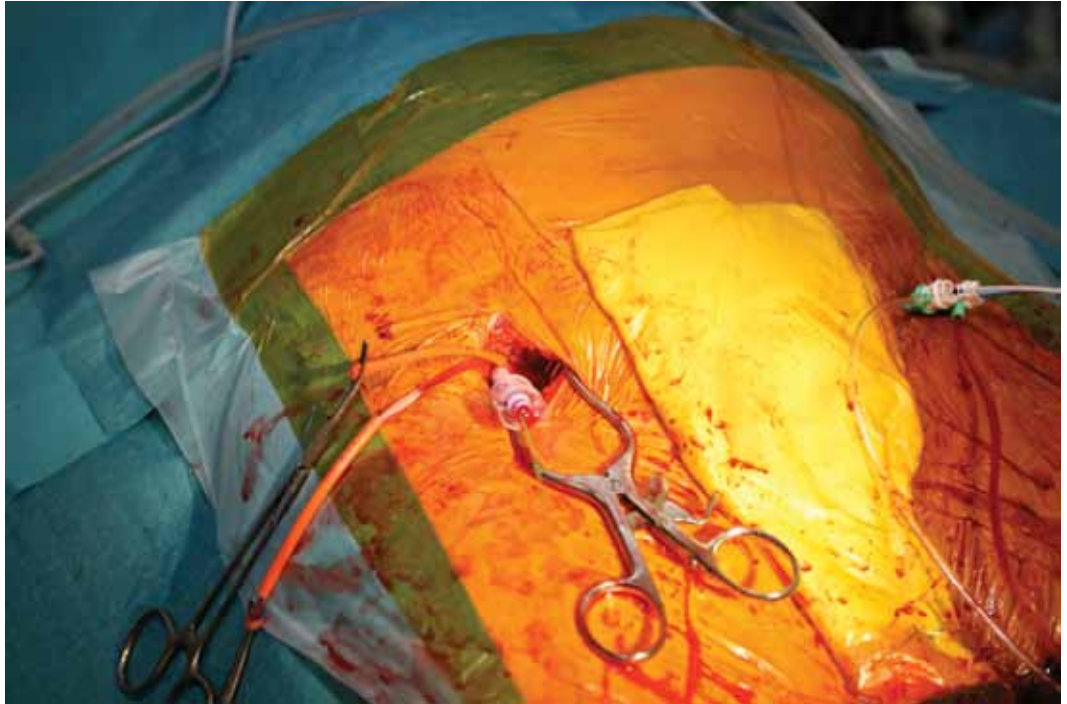
Kot alternativo operativnemu posegu po svetu že več kot dvajset let opravljajo perkutane katetrške posege, ki so izboljšali kakovost življenja starostnikov. Prvi tovrstni poseg – perkutano balonsko dilatacijo/razširitvijo, je pri kalcinirani stenozi aortne zaklopke uporabil Alain Cribier leta 1986 kot blažilni poseg pri kritično bolnemu bolniku z visokim operativnim tveganjem.<sup>8</sup> Prvotnemu navdušenju nad metodo je zaradi visokega odstotka ponovnih stenoz in kratkotrajnega kliničnega izboljšanja sledil njen zaton.<sup>9</sup> Šele v zadnjih letih so se z napredkom tehnologije izboljšali kratkoročni rezultati balonske razširitve. Zaradi staranja populacije je vse več starejših bolnikov s hudo stenozo aortne zaklopke s simptomi, pri katerih prihajajo v poštev manj invazivne oblike zdravljenja.<sup>10,11</sup> Veliko si obetamo tudi od kombinacije zdravljenja z balonsko razširitvijo in obsevanjem zaklopke.<sup>12</sup>

Še korak dlje predstavljajo biološke aortne zaklopke, ki se vstavlja v perkutano v katetrskem laboratoriju. Prvo je leta 2002 uspešno vstavil Alain Cribier.<sup>13</sup> Sprva so uporabljali antegradno transseptalno metodo skozi venski sistem, nadomestil pa jo je retrogradni pristop prek arterijskega žilja, najpogosteje prek stegenske arterije. Pri bolnikih, kjer tovrstni pristop zaradi obsežnih ateroskotskih sprememb ni mogoč, lahko uporabimo transapikalni pristop, kjer pod

**Slika 1:** Biološka zaklopka Edwards SAPIEN. Na levi sliki je zaklopka pritrjena na balon. Med napihovanjem balona se zaklopka raztegne in umetno aortno zaklopko pritrdimo na kalcinirane lističe lastne zaklopke.



**Slika 2:** Operacijo opravimo skozi stegensko arterijo – prikaz vbodnega mesta.



levo prsno bradavico napravimo mini torakotomijo in zaklopko vstavimo preko srčne konice.<sup>14,15</sup> Trenutno se v klinični praksi uporabljata 2 tipa bioloških zaklopk–Edwards SAPIEN in CoreValve.<sup>16,17</sup> Podatki kažejo, da je 30-dnevna umrljivost pri obeh načinih vstavitve pri starejših ljudeh primerljiva z operativno zamenjavo aortne zaklopke. Pri slednji je po podatkih registra Mednarodnega združenja torakalnih kirurgov v skupini 80–89 let 17,8 % umrljivost, v skupini nad 90 let pa že 26,1 %.<sup>18</sup> Pri transfemoralnih vstavitvah znaša po več kot 2000 vstavljenih zaklopkah 30-dnevna umrljivost 7,8 %, pri transapikalnih vstavitvah pa po skoraj 650 vstavljenih zaklopkah 13,8 %.<sup>19</sup>

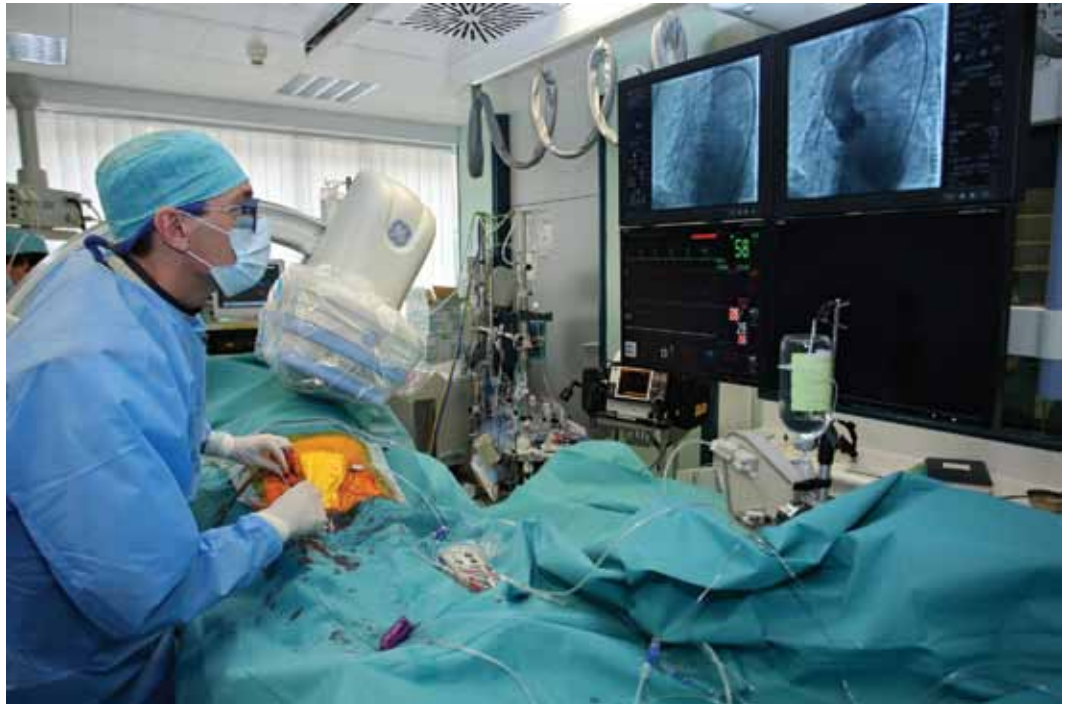## Predstavitve bolnice

83-letna bolnica je bila sprejeta na Klinični oddelek za kardiologijo zaradi napredujoče težke sape ob naporu in občasnih tiščočih bolečin za prsnico. Vrtoglavic ali pojavov izgube zavesti ni imela, fizično je zmoгла dober kilometer počasne hoje po ravnem, kar jo je uvrščalo v II. razred po klasifikaciji NYHA (angl. *New York Heart Association*). Že dlje se je zdravila zaradi arterijske hipertenzije. Pred časom so ji histološko ugotovili karcinoid želodca. Gastroskopija je pokazala normalno želodčno sluznico, v požiralniku

pa so bile vidne številne varice. Opravili smo dopplerski ultrazvok portalne in vranične vene, s čimer smo izključili portalno hipertenzijo, varice pa so bile najverjetneje preostale posledice karcinoida. Gastroenterolog je podal tudi mnenje o počasnem napredku bolezni in dolgi pričakovani življenjski dobi. Ob sprejemu je bil krvni tlak 120/70 mmHg, srčni ritem reden s frekvenco 70/min, nad aortno zaklopko je bil slišen izrazit, holosistolni šum s širjenjem nad vratne arterije. V elektrokardiogramu je bil viden sinusni ritem z znaki hipertrofije levega prekata. Biokemične laboratorijske preiskave so pokazale normalne vrednosti dušičnih retentov, krvne slike in krvnega sladkorja. Pljučna funkcija je bila normalna. Ehokardiografija je pokazala močno fibrozirano in mestoma kalcinirano aortno zaklopko, z blago aortno insuficienco. Mitralna zaklopka je bila degenerativno spremenjena, brez pomembne insuficience. Levi prekat je bil normalno velik, zmerno koncentrično hipertrofičen z dobro sistolno funkcijo in znaki za moteno relaksacijo. Desni prekat je bil normalen. Iz signala zmerne trikuspidalne insuficience smo ocenili zmerno pljučno hipertenzijo (sistolni tlak v pljučni arteriji 45 mmHg).

Pri srčni kateterizaciji smo v levem prekatu izmerili tlak 218/19 mmHg, v aorti 150/62 mmHg, največja tlačna razlika med

**Slika 3:** Katetrski laboratorij. Poseg poteka v sterilnih razmerah ob uporabi rentgenske diaskopije. Desno prikaz po uspešni vstavitvi perkutane zaklopke.



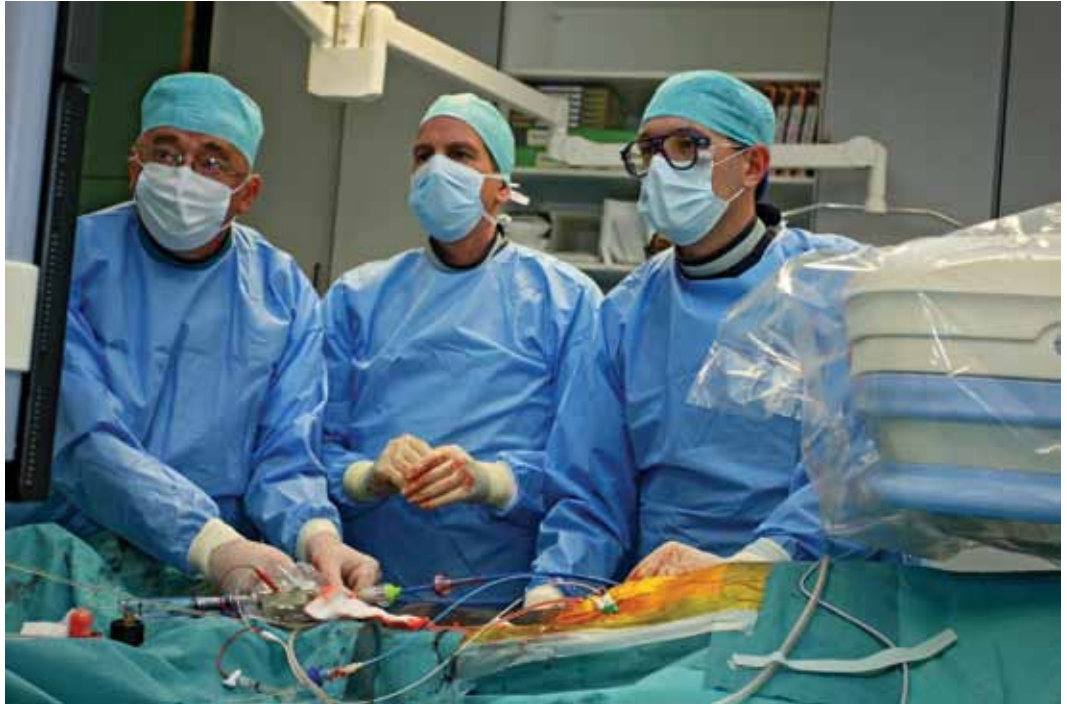prekatom in aorto (t.i. gradient „peak-to-peak“) je znašala 68 mmHg. Aortna zaklopka je bila videti močno kalcinirana in slabo gibljiva. Levi prekat je bil normalno velik z dobro sistolno funkcijo. Desnostranska srčna kateterizacija ni bila narejena. Selektivna koronarna angiografija ni pokazala zožitve na koronarnih arterijah. Pri bolnici bi bila zaradi hude simptomatske stenoze potrebna kirurška zamenjava aortne zaklopke. Euroscore za oceno operativnega tveganja je znašal 8 oz. logistično 9,52 %. Bolnica je bila zaradi pridruženega karcinoida in posledične večje verjetnosti medoperativnih krvavitev zavrnjena za klasični operativni poseg. Dodatno smo opravili še CTA (računalniško tomografijo–angiografijo) medeničnih arterij za izmero premera stegenskih in iliakalnih arterij, ki je znašal 8-10 mm na desni in levi strani, kar omogoča perkutani poseg. Izbrana je bila za perkutano vstavitve aortne zaklopke.

Poseg smo opravili v katetrskem laboratoriju pod rentgenskim nadzorom v budnem stanju z retrogradnim femoralnim pristopom. Preko leve femoralne arterije smo v levi prekat vstavili kateter tipa Pig-tail, preko leve femoralne vene pa v desni prekat elektrodo srčnega spodbujevalnika. Desno femoralno arterijo je prikazal žilni kirurg. Skozi njo smo uvedli poseben kate-

ter z balonom (20 x 30 mm) in ga na mestu zožitve aortne zaklopke ročno napolnili s kontrastom (20–25 mL, 3–4 atm); s tem smo opravili balonsko razširitev stenotične aortne zaklopke. Pred začetkom napihovanja balona ter ves čas med njegovim napihovanjem smo z elektrodo v desnem prekату 10 sekund spodbujali levi prekat tako, da se je hitro krčil (180 utripov na minuto). S tem smo zmanjšali dejanski iztisni delež srca ter zagotovili stabilno lego balona. S posebnim pripomočkom smo 23-milimetrsko (zunanj premer) biološko zaklopko Edward SAPIEN stisnili na balon. Po zaporednih širitvah vbojnega mesta s posebnimi razširjevalci na desni femoralni arteriji smo tako pripravljeno balon uvedli do pravilnega položaja skozi aortno zaklopko. Ob ponovnem spodbujanju prekatov s frekvenco 180 utripov na minuto smo med napihovanjem balona s perkutano zaklopko prekrili naravno, kalcinirano zaklopko in jo pritisnili ob steno aorte. Po končanem postopku smo vbojno mesto zašili, bolnica pa je preživela 24 ur na oddelku, kjer smo spremljali njeno stanje z monitorjem.

Dan po posegu je bolnica lahko že vstala in počutila se je dobro. Biokemične preiskave so pokazale stabilno ledvično funkcijo, kontrolni ultrazvok srca je pokazal dobro delovanje zaklopke z dvema manjšima, ne-

**Slika 4:** Tik pred vstavitvijo perkutane zaklopke – ekipa z desne: prof. dr. Matjaž Bunc, dr. med., proktor Ulrich Schaefer, dr. med., prim. Darko Zorman, dr. med.



pomembnima regurgitacijskima curkoma (eden na zaklopki in eden ob njej). Peti dan po posegu je bila bolnica odpuščena v domačo oskrbo, prva kontrola pa je predvidena za 3 mesece po odpustu.

## Razpravljanje

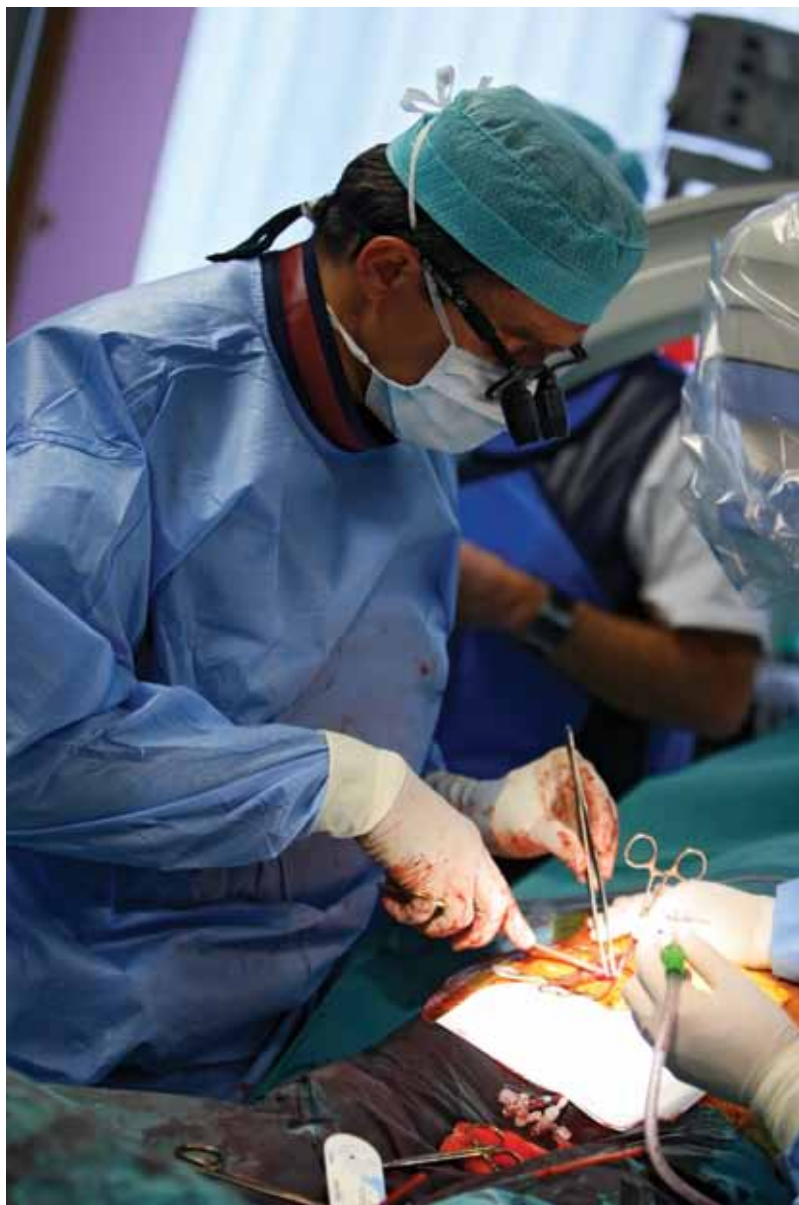Transfemorálna perkutana vstavitev aortne zaklopke se je pokazala kot dobra alternativa operativnemu posegu pri bolnikih, ki imajo previsoko tveganje za operativni poseg ali pridružene maligne bolezni. Trenutno obstajata dve pomembni merili za izbiro bolnikov, primernih za tovrstni poseg: logistična vrednost Euroscore mora znašati več kot 15 %, stenoza aortne zaklopke pa mora biti tako ultrazvočno kot tudi klinično pomembna. Primarno se odločamo za transfemorálno pot, če pa so žile preveč zvijugane ali preozke zaradi kalcinacij, indiciramo vstavitev zaklopke prek srčne konice (transapikalna pot). Perkutana vstavitev aortne zaklopke je indicirana tudi za pljučne bolnike, ki niso primerni za splošno anestezijo z intubacijo in umetnim predihavanjem.<sup>14,15</sup>

Trenutno ni na voljo izsledkov randomiziranih študij, v katerih bi neposredno primerjali učinkovitost zdravljenja klasične kirurške zamenjave aortne zaklopke s perkutanimi vstavitvami. V letu 2011 pričakujemo

rezultate randomizirane študije PARTNER (Placement of AoRtic TraNscathetER Valve Trial), ki bo pokazala, kakšna je primerjava med perkutanimi posegi in klasičnimi kirurškimi posegi ob trenutnem tehnološkem razvoju zaklopk in tehnik posegov.

Kaže, da bi perkutano zamenjavo aortne zaklopke lahko uporabljali pri bolnikih nad določeno starostjo, v primeru ponovnih operacij na odprtem srcu, pa tudi v primeru potrebe po zamenjavi biološke umetne aortne zaklopke.

V skladu s tehnološkim razvojem in s kliničnimi izkušnjami se bo na dolgi rok pokazalo, kje je mesto perkutanih vstavitvev aortnih zaklopk v zdravljenju pomembnih stenoz aortne zaklopke. Pri perkutanih posegih, ki predstavljajo velik napredek v zdravljenju strukturnih bolezni srca, pa je potrebno poudariti velik pomen sodelovanja med specialisti različnih področij: interventne kardiologije, srčno-žilne kirurgije, anesteziologije in kardiološkega ultrazvoka. Le dobro sodelovanje med omenjenimi specialnostmi zagotavlja ustrezno varnost, učinkovitost in napredek pri uporabi perkutanih metod zdravljenja.



**Slika 5:** Po koncu posega srčno-žilni kirurg zašije vbojno mesto. Na sliki as. mag. Nikola Lakič, dr. med.

## Zahvala

Za podporo pri uvajanju nove metode zdravljenja pomembne zožitve aortne zaklopke z vstavitvijo zaklopk po perkutani poti se zahvaljujem:

prof. dr. Saši Markovič, dr. med., doc. dr. Zlatku Frasu, dr. med., prof. dr. Mirti Koželj, dr. med., prof. dr. Borutu Geršaku, dr. med., prof. dr. Martinu Toninu, dr. med., prof. dr. Vesni Novak-Jankovič, dr. med. ter upravi Univerzitetnega Kliničnega centra Ljubljana.

## Literatura

1. Otto CM, Lind BK, Kitzman DW. Association of aortic valve sclerosis with cardiovascular mortality and morbidity in the elderly. *N Engl J Med* 1999; 341: 142–7.
2. Smernice evropskega društva za kardiologijo. Dosegljivo na: <http://www.escardio.org>.
3. Bonow RO, Carabello BA, Chatterjee K, de Leon AC Jr, Faxon DP, Freed MD, idr. 2008 focused update incorporated into the ACC/AHA 2006 guidelines for the management of patients with valvular heart disease: a report of the American College of Cardiology/American Heart Association Task Force on Practice Guidelines (Writing Committee to revise the 1998 guidelines for the management of patients with valvular heart disease). Endorsed by the Society of Cardiovascular Anesthesiologists, Society for Cardiovascular Angiography and Interventions, and Society of Thoracic Surgeons. *Circulation* 2008; 118: 523–661.
4. Frank S, Johnson A, Ross J Jr. Natural history of valvular aortic stenosis. *Br Heart J* 1973; 35: 41–6.
5. Lindblom D, Lindblom U, Qvist J, Lundström H. Long-term relative survival rates after heart valve replacement. *Am Coll Cardiol* 1990; 15: 566–73.
6. Iung B, Cachier A, Baron G, Messika-Zeitoun D, Delahaye F, Tornos P, idr. Decision-making in elderly patients with severe aortic stenosis: why are so many denied surgery? *Eur Heart J* 2005; 26: 2714–20.
7. Iung B, Baron G, Butchart EG, Delahaye F, Gohlke-Bärwolf C, Levang OW, idr. A prospective survey of patients with valvular heart disease in Europe: The Euro Heart Survey on Valvular Heart Disease. *Eur Heart J* 2003; 24: 1231–43.
8. Cribier A, Savin T, Saoudi N, Rocha P, Berland J, Letac B. Percutaneous transluminal valvuloplasty of acquired aortic stenosis in elderly patients: an alternative to valve replacement? *Lancet* 1986; 1: 63–7.
9. Otto CM, Mickel MC, Kennedy JW, Alderman EL, Bashore TM, Block PC, idr. Three-year outcome after balloon aortic valvuloplasty. Insights into prognosis of valvular aortic stenosis. *Circulation* 1994; 89: 642–50.
10. Pedersen WR, Klaassen PJ, Boisjolie CR, Pierce TA, Harris KM, Lesser JR, idr. Feasibility of transcatheter intervention for severe aortic stenosis in

- patients > or =90 years of age: aortic valvuloplasty revisited. *Catheter Cardiovasc Interv* 2007; 70: 149–54.
11. Shareghi S, Rasouli L, Shavelle DM, Burstein S, Matthews RV. Current results of balloon aortic valvuloplasty in high-risk patients. *J Invasive Cardiol* 2007; 19: 1–5.
  12. Pedersen WR, Van Tassel RA, Pierce TA, Pence DM, Monyak DJ, Kim TH, idr. Radiation following percutaneous balloon aortic valvuloplasty to prevent restenosis (RADAR pilot trial). *Catheter Endovasc Interv* 2006; 68: 183–92.
  13. Cribier A, Eltchaninoff H, Bash A, Borenstein N, Tron C, Bauer F, idr. Percutaneous transcatheter implantation of an aortic valve prosthesis for calcific aortic stenosis. First Human Case Description. *Circulation* 2002; 106: 3006–8.
  14. Singh IM, Shishehbor HM, Christofferson RD, Tuzcu EM, Kapadia SR. Percutaneous treatment of aortic valve stenosis. *Cleve Clin J Med* 2008; 75: 805–12.
  15. Kapadia SR, Tuzcu EM. Transcatheter aortic valve implantation. *Curr Treat Options Cardiovasc Med* 2009; 11: 467–75.
  16. The Edwards-Sapien transcatheter AVR system: Patient selection, device and procedural evolution, implant success and complications, and long-term durability. Dosegljivo na: <http://www.tctmd.com/txshow.aspx?tid=2458&id=70880&trid=2380>.
  17. CoreValve ReValving clinical experience post CE mark expanded evaluation registry. Dosegljivo na: <http://www.tctmd.com/Show.aspx?id=73400>.
  18. Society of Thoracic Surgeons National Cardiac Surgery Database. Dosegljivo na: <http://www.sts.org/documents/pdf/STS-ExecutiveSummaryFall2005.pdf>.
  19. Van Brabant H, Neyt M. Safety of percutaneous aortic valve insertion: a systematic review. *BMC Cardiovasc Disord* 2009; 9: 45–52.