

Strokovni prispevek/Professional article

UPORABA ENDOSKOPSKEGA ULTRAZVOKA PRI BOLNIKIHZ DISPEPSIJO

USEFULNESS OF ENDOSCOPIC ULTRASOUND IN PATIENTS WITH DYSPEPSIA

Manca Godec, Marjan Skalicky

Oddelek za gastroenterologijo, Klinični oddelek za interno medicino, Splošna bolnišnica Maribor,
Ljubljanska ul. 5, 2000 Maribor

Prispelo 2006-06-22, sprejeto 2006-08-24; ZDRAV VESTN 2006; 75: Supl. II: 27-31

Ključne besede *dispepsija; endoskopski ultrazvok; žolčni kamni; skupni žolčni vod; papila Vateri*

Izveček

Izhodišča *Dispepsija prizadene od 25–40 % oseb ter je za zdravnika diagnostični in terapevtski izziv. Endoskopski ultrazvok je ena od diagnostičnih metod pri obravnavi bolnikov z dispepsijo. Namen retrospektivne analize je bil oceniti učinkovitost endosonografije pri bolnikih z dispeptičnimi težavami.*

Bolniki in metode *V obdobju od junija 2003 do maja 2005 smo v naši ustanovi endosonografsko pregledali 133 bolnikov, 93 žensk in 40 moških. Pri bolnikih kljub natančni anamnezi, kliničnemu pregledu, izvidom laboratorijskih preiskav, opravljenim ultrazvokom trebuha in endoskopiji zgornjih prebavil nismo pojasnili vzroka za bolečine v zgornjem delu trebuha.*

Rezultati *Bolezenske spremembe v skupnem žolčnem vodu, papili Vateri, žolčniku ali trebušni slinavki smo potrdili pri 93 bolnikih (70 %). Najpogosteje smo ugotovili prisotnost žolčnih kamnov v skupnem žolčnem vodu, holedoholitiazo, pri 40 % bolnikov. Med drugimi čestimi vzroki smo ugotovili žolčne kamne v žolčniku pri 13 % bolnikov, povečano papilo Vateri ob normalnem skupnem žolčnem vodu smo ugotovili pri 12 % bolnikov. Med redkejšimi vzroki smo potrdili razširjen skupni žolčni vod s premerom, večjim od 7 mm, brez znakov za žolčne kamne, pri 3 % bolnikov, pri 1 % bolnikov pa smo ugotovili tumorsko spremembo pred papilo Vateri, ki je izraščala iz stene žolčevoda. Pri dveh (1 %) preiskovancih smo ugotovili le povečane bezgavke v okolici brez druge patologije. Pri treh bolnikih (1,5 %) smo ugotovili kronične spremembe trebušne slinavke, ki jih prej nismo potrdili.*

Zaključki *Endoskopski ultrazvok se je izkazal kot uspešna slikovna diagnostična metoda pri bolnikih z dispepsijo, pri katerih z drugimi preiskavami nismo pojasnili vzroka njihovih težav. Z uporabo te metode se izognemo prenapljenim odločitvam za bolj obremenjujoče in tvegane preiskave.*

Key words *dyspepsia; endoscopic ultrasound; cholelithiasis; common bile duct; papilla of Vater*

Abstract

Background *Dyspepsia is a common symptom occurring in 25–40 % of the general population. Treatment of dyspeptic patients is a diagnostic and therapeutic challenge. Endoscopic ultrasound is one of diagnostic methods when treating dyspeptic patients. The purpose of this retrospective analysis was to evaluate the usefulness of endosonography in patients with dyspeptic complaints.*

Avtor za dopisovanje / Corresponding author:

Manca Godec, dr. med., Splošna bolnišnica Maribor, Ljubljanska ul. 5, 2000 Maribor, tel.: 041 749 750, e-mail: godecm@yahoo.com

Patients and methods	<i>Between June 2003 and May 2005 we performed endoscopic ultrasound in 133 patients. Despite accurate anamnesis, clinical examination, laboratory tests, abdominal ultrasound and upper endoscopy the cause of upper abdominal pain in these patients during the diagnostic procedures could not be established.</i>
Results	<i>Pathology in the common bile duct, papilla of Vater, gallbladder and pancreas were verified in 93 patients (70 %). The most common diagnosis was choledocholithiasis, in 40 % of patients, followed by cholecystolithiasis, in 13 % of patients. Enlarged papilla of Vater with a normal common bile duct was noticed in 12 % of patients and a widened common bile duct with a diameter larger than 7 mm without any signs of gallstones was found in 3 % of patients. In two patients (1 %) we found a tumour formation in front of papilla of Vater growing outwardly from the bile duct wall. Also in two patients (1 %) we noticed just enlarged lymph nodes in the surroundings without any other pathology. In three patients (1.5 %) we noticed chronic changes of the pancreas that were not described with the previously performed ultrasound.</i>
Conclusions	<i>Endoscopic ultrasound proved to be an excellent supplementary diagnostic method for patients with dyspepsia when other tests and examinations do not explain the cause of complaints. The use of this imaging method enables more selective use of invasive and risky examinations.</i>

Uvod

Dispepsija sodi med najpogostejše simptome boleznih prebavil. Po podatkih iz literature prizadene od 25–40 % oseb (1, 2). Bolniki običajno navajajo neznačilne bolečine v trebuhu, žlički ali spodnjem delu prsnega koša, neješčnost, občutek hitre sitosti ter napenjanje po zaužitem obroku, slabost in bruhanje. Po opravljenih preiskavah uvrščamo dispepsijo v organsko in funkcionalno. Najpogostejši organski vzroki dispepsije so peptična razjeda, gastroezofagealna refluksna bolezen in rak želodca. Med vzroke dispepsije sodijo tudi kronični pankreatitis, kamni v žolčniku in/ali v žolčnih izvodilih in tumorji v področju trebušne slinavke, žolčnih izvodil in papile Vateri (PV) (3, 4).

Namen raziskave

Namen retrospektivne analize je bil opredeliti vlogo endoskopskega ultrazvoka (EUZ) pri bolnikih z dispepsijo, pri katerih z opravljenimi preiskavami vzroka za njihove težave nismo pojasnili.

Bolniki in metode

Od junija 2003 do maja 2005 smo v naši ustanovi endosonografsko pregledali 133 bolnikov, 93 žensk in 40 moških. Najstarejši preiskovanec je bil star 92 let, najmlajši pa 20 let, povprečna starost je bila 69 let. Pri bolnikih kljub natančni anamnezi, kliničnemu pregledu, izvidom laboratorijskih preiskav, opravljenim ultrazvokom (UZ) trebuha in endoskopiji zgornjih prebavil nismo pojasnili vzroka za bolečine v zgornjem delu trebuha. Vsi bolniki so soglašali z EUZ preiskavo, kar so potrdili s podpisom pristopne izjave in pojasnilne dolžnosti.

Pri vseh bolnikih smo preiskavo opravili s krožnim (radialnim) EUZ instrumentom (Olympus EU-M20, Tokyo, Japan). Preiskavo so izvajali različni specialisti

internisti, zaposleni na Oddelku za gastroenterologijo naše ustanove. Bolniki so ležali na levem boku. Med preiskavo smo s pulznim oksimetrom merili nasičenje arterijske krvi s kisikom in nadzorovali srčno akcijo z EKG zapisom. Umiritev bolnikov z zdravili (sedacija) smo uporabili le v izjemnih primerih. Ob EUZ preiskavi so izvajalci instrument uvedli do descendnega (D2) dela dvanajstnika do stičišča skupnega žolčnega voda (SŽV) in pankreatičnega voda, kjer je PV. Ocenjevali smo SŽV, PV, žolčnik in trebušno slinavko. Vsem bolnikom, ki smo jim dokazali žolčne kamne v SŽV ali je bil postavljen sum nanje, je bila svetovana endoskopska retrogradna holangio-pankreatografija (ERCP) in endoskopska odstranitev kamnov.

V raziskavo nismo vključili bolnikov z dokazanimi bolezenskimi spremembami požiralnika, želodca ali začetnega dela dvanajstnika ter bolnikov s sumom ali potrjeno boleznijo trebušne slinavke. V našo analizo tudi nismo vključili bolnikov, pri katerih uvedba endoskopa do D2 dela dvanajstnika ni uspela ali PV ni bila vidna.

Rezultati

Najpomembnejši rezultati analize so predstavljeni v Razpredelnici 1.

Med redkejšimi vzroki dispepsije smo pri dveh bolnikih (1 %) ugotovili tumorsko spremembo pred PV, ki je izražala iz stene žolčevoda. Pri dveh bolnikih (1 %) smo ugotovili bolezensko povečane bezgavke, pri treh bolnikih (1,5 %) pa smo dokazali kronične spremembe trebušne slinavke, ki jih sonografsko prej niso opisali. ERCP v naši ustanovi smo opravili le pri četrtini (10 %) bolnikov z ugotovljeno holedoholitazo. Pri vseh bolnikih so bili žolčni kamni potrjeni ter odstranjeni.

Razpr. 1. Rezultati endosonografije pri 133 bolnikih.

Table 1. The results of endosonography in 133 patients.

Endosonografsko ugotovljene spremembe Endosonographic findings	Moški Males	Ženske Females	Število, % Number, %
Žolčni kamni v skupnem žolčnem vod Gallstones in the common bile duct	12	25	37 (40 %)
Žolčni kamni v žolčniku Gallstones in gallbladder	4	8	12 (13 %)
Povečana papila Vateri ob normalnem skupnem žolčnem vod Enlarged papilla of Vater with a normal common bile duct	4	7	11 (12 %)
Razširjen skupni žolčni vod brez znakov za žolčne kamne A widened common bile duct without any signs of gallstones	2	3	5 (3 %)
Skupaj (število, %) Total (No, %)	22/40 (55 %)	43/90 (47,8 %)	65/133 (48,8 %)

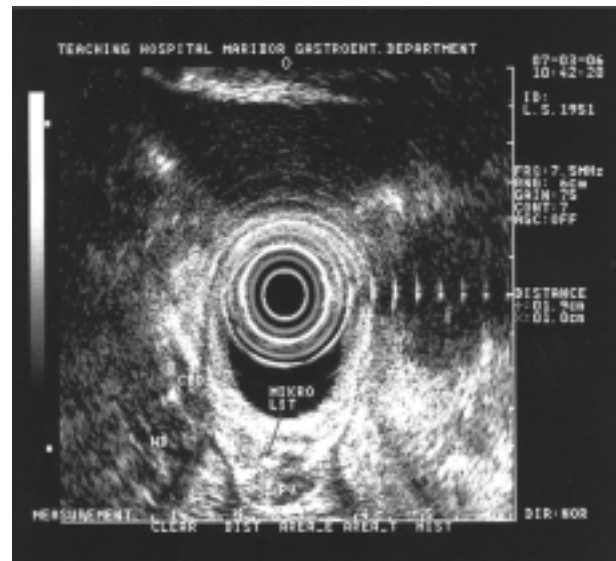
Razpravljanje

Dispepsija je simptom raznolike skupine benignih in malignih bolezni ter funkcionalnih motenj delovanja prebavne cevi. Z diagnostičnimi postopki skušamo potrditi ali ovreči najpogostejše organske spremembe prebavne cevi, preden dispepsijo opredelimo kot funkcionalno (2). Bolniki z dispepsijo imajo ponavljajoče se simptome, zato so napoteni na številne ultrazvočne, endoskopske in radioskopske preiskave (5). V naši analizi smo pri 70 % bolnikov z dispepsijo, pri katerih s prejšnjimi preiskavami niso pojasnili vzroka njihovih težav (izsledki laboratorijskih preiskav, UZ trebuha in endoskopije zgornjih prebavil), potrdili bolezenske spremembe SŽV, žolčnika, PV ali neposredne okolice pregledanih organov.

Pri 40 % naših preiskovancev, ki so imeli normalne laboratorijske izvide in UZ izvid, ki ni potrdil žolčnih kamnov v SŽV, smo ugotovili žolčne kamne v SŽV. Za dokaz žolčnih kamnov v SŽV se lahko uporablja tudi ERCP, katerega prednost je v tem, da se ob sami preiskavi, če so kamni prisotni, opravi odstranitev (6). Preiskava je invazivna, obremenjujoča, lahko je povezana z resnimi zapleti, kot je akutni pankreatitis ali predrtje izvodil. Pomanjkljivost metode je tudi dejstvo, da majhni kamni pogosto niso vidni. Zato je smiselno, da prisotnost kamnov v SŽV dokažemo pred odločitvijo za morebiten ERCP. V ta namen se v razvitih deželah vse pogosteje uporablja EUZ, ki ima od 84 do 100-odstotno občutljivost in od 90 do 100-odstotno specifičnost za dokaz žolčnih kamnov v SŽV (7-10).

V nasprotju z EUZ, Vilgrain s sodelavci ugotavlja le od 55- do 77-odstotno občutljivost in od 83- do 95-odstotno specifičnost trebušne sonografije v diagnostiki žolčnih kamnov v SŽV (11). Uspešnost in občutljivost sonografije se namreč zmanjša na 50-60 %, če so kamni manjši od 3 mm, pri t. i. mikrolitiazii (12-14). Uspešnost metode se zmanjša tudi pri osebah s čezmerno telesno težo in bolnikih z ileusom. Bolniki z žolčnimi kamni imajo klinično izražene težave pogosteje, če so kamni drobni. V tem primeru je večja verjetnost za vstop, premikanje in izvodilnih in razvoj

holedoholitiazii s pridruženimi zapleti, kot sta akutni biliarni pankreatitis in akutni holangitis (13) (Sl. 1). Pri tem je pomembno poudariti, da je SŽV v 24-36 % kljub kamnom normalno širok.



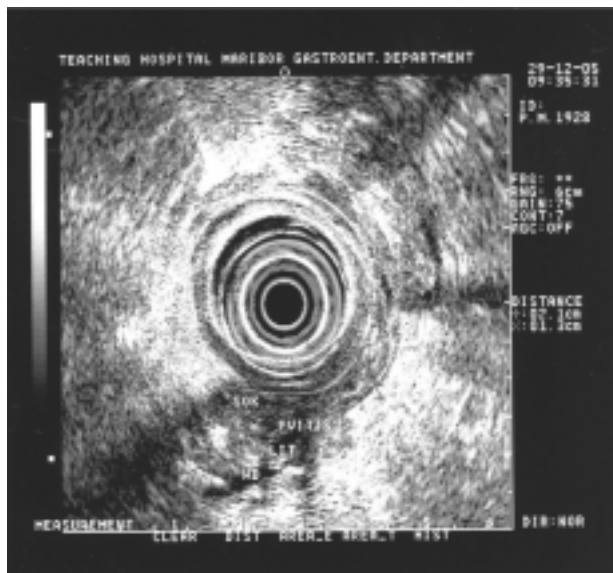Sl. 1. Mikrolit v ampuli PV, ki je povečana, organogramsko ohranjena. CBD – skupni žolčni vod, WD – pankreatični (Wirsungov) vod.

Figure 1. Microlith in the ampulla of PV that is enlarged and structurally preserved. CBD – common bile duct, WD – pancreatic duct (Wirsung's duct).

Le pri četrtini (10 %) bolnikov, pri katerih smo z EUZ potrdili žolčne kamne v SŽV, so bili le-ti endoskopsko odstranjeni. Razlog za to je verjetno v dejstvu, da so bili bolniki pri nas obravnavani tudi ambulantno, saj so bili napoteni na EUZ v našo ustanovo iz drugih področnih bolnišnic ali ustanov. Za endoskopsko odstranitev kamnov je bila tem bolnikom na voljo bodisi njihova najbližja bolnišnica ali matična ustanova. Hkrati je ob tem potrebno upoštevati, da je pristanek na interventni poseg – ERCP z endoskopsko papilotomijo oseba odločitev vsakega bolnika, pri kateri si lahko izbere tudi ustanovo, kjer se poseg opravi.

Žolčne kamne brez holedoholitiazii smo ugotovili pri 13 % bolnikov. Žolčni kamni v žolčniku so tem bolnikom verjetno občasno povzročali težave, saj se v nasprotnem primeru le-ti verjetno ne bi odločili za obisk pri zdravniku in nadaljnje diagnostične postopke. Povečano PV ob normalnem SŽV brez patološko povečanih bezgavk in proste tekočine v trebušni votlini smo ugotovili pri 12 % bolnikov. Upoštevali smo, da je normalna velikost PV do 65 mm² (15). Pod izrazom povečana PV smo vrednotili vnetno spremenjeno ali zadebeljeno PV, pri čemer je potrebno upoštevati tudi morebitno maligno infiltracijo, kar lahko ugotovimo s histološko preiskavo (Sl. 2). Med preiskovanci smo razširjeni SŽV brez znakov za žolčne kamne ugotovili pri le 3 % pregledanih bolnikov. Pri 3/5 bolnikov smo dokazali žolčne kamne v žolčniku. Avtorja sklepa, da je vzrok za razširjen SŽV najverjetneje

premikanje kamnov iz žolčnika, kar bi bolnikom lahko povzročalo težave. Noben od teh bolnikov v preteklosti ni imel odstranjenega žolčnika. Uspešnost endosonografije se je potrdila še zlasti pri dveh bolnikih, pri katerih smo ugotovili tumorsko spremembo pred PV, ki je izraščala iz stene žolčevoda, pri dveh pa smo ugotovili povečane bezgavke v neposredni bližini izliva žolčevoda in PV. Pri treh bolnikih smo ugotovili značilne morfološke spremembe kroničnega vnetja trebušne slinavke (drobne kalcifikate v nehomogenem tkivu organa, zvijugano izvodilo...), ki jih s prej opravljenim UZ nismo ugotovili. Pri teh bolnikih je EUZ nedvomno natančnejša metoda kot druge slikovne diagnostične metode (npr. računalniška tomografija, CT trebuha ali magnetno resonančno slikanje, MRI).



Sl. 2. Kamen v ampuli PV, ki je povečana in vnetno spremenjena. SOK – sfinkter Oddi kompleks, LIT – kamen, WD – pankreatični (Wirsungov) vod, PVITIS – vnetno spremenjena PV.

Figure 2. A stone in the ampulla of PV that is enlarged and changed after inflammation. SOK – sphincter of Oddi complex, LIT – stone, WD – pancreatic (Wirsung's) duct, PVITIS – PV changed after inflammation.

Pri nobenem bolniku po opravljeni endosonografiji, čeprav je preiskava zahtevna in dolgotrajna, nismo zabeležili zapletov. Po podatkih iz literature je delež zapletov primerljiv z deležem zapletov ob endoskopiji zgornjih prebavil (7). Tveganje za razvoj akutnega pankreatitisa je zanemarljivo. V številnih raziskavah, ki se navajajo v literaturi, je delež zapletov zanemarljiv (tudi 0 %) v nasprotju s tveganjem zapletov po ERCP, kjer je incidenca iatrogeno povzročene akutnega pankreatitisa od 1,8–6,7 % z zbolevalnostjo od 5–19 % (8–10, 16, 17). ERCP je slikovno-intervencijska endoskopska metoda, ki vključuje vstavljanje katetra v ustje žolčevoda ali pankreatičnega izvodila in vbrizgavanje kontrastnega sredstva.

Po podatkih iz literature je od 27–66 % vseh ERCP preiskav, ki so narejene zaradi suma na žolčne kamne v SŽV nepotrebni, saj kamnov ob preiskavi ne dokažemo (7). Pomemben podatek naše retrospektivne analize je, da pri 30 % bolnikov z dispepsijo tudi z EUZ nismo odkrili organskega vzroka za bolnikove težave (18). V teh primerih govorimo o funkcionalni dispepsiji, katere etiologija je zelo raznolika in pri kateri imamo le omejene možnosti uspešnega zdravljenja.

Pri vrednotenju in razlagi rezultatov naše analize je potrebno upoštevati, da so bili bolniki napoteni v našo ustanovo tudi ambulantno, kar pomeni, da so preiskave v diagnostičnem postopku opravili v drugih ustanovah ali pri drugih specialistih.

Zaključki

EUZ se je potrdil kot uspešna diagnostična metoda pri bolnikih z dispepsijo, pri katerih z ostalimi preiskavami nismo pojasnili vzroka njihovih težav. Pri 40 % bolnikov smo dokazali žolčne kamne v SŽV, ki so bili pri določenem številu bolnikov uspešno endoskopsko odstranjeni. Z uporabo endosonografije se izognemo prenapljenim in včasih neutemeljenim odločitvam za bolj obremenilne in tvegane preiskave, kot je ERCP. Preiskava je še zlasti utemeljena ob že dokazanih žolčnih kamnih in sumu na kamne v žolčevodu ali sumu na bolezenske spremembe v skupnem žolčnem vodu, papili Vateri, žolčniku ali trebušni slinavki.

Literatura

- Štajer D. Simptomi in znaki bolezni. In: Kocijančič A, Mrevlje F, Štajer D. Interna medicina. Ljubljana: Littera picta; 2005. p. 8–12.
- Skok M, Skok P. Nesteroidna protivnetna zdravila in dispepsija v ambulanti splošne medicine – prospektivna kontrolirana raziskava. Zdrav Vestn 2005; 74: 11–7.
- Varadarajulu S, Hawes RH. Is EUS the answer for dyspepsia? Am J Gastroenterol 2003; 98(7): 1650–2.
- Skalicky M. Pogostnost in kakovost endoskopskega ultrazvoka (EUZ) pri odkrivanju bolezni zgornjih prebavil. In: Skalicky M. 1. slovenski simpozij o endoskopskem ultrazvoku v gastroenterologiji; 2003 Nov 4–17; Maribor, Slovenija. Maribor: Splošna bolnišnica; 2003.
- Skalicky M. Današnja klinična vrednost endoskopskega ultrazvoka. In: Skalicky M, Dajčman D. 2. slovenski simpozij o endoskopskem ultrazvoku v gastroenterologiji; 2005 Nov 9–13; Maribor, Slovenija. Maribor: Splošna bolnišnica; 2005.
- Venu RP, Geenen JE, Tooli J, Stewart E, Hogan WJ. Endoscopic retrograde cholangiopancreatography. Diagnosis of cholelithiasis in patients with normal gallbladder x-ray and ultrasound studies. JAMA 1983; 249: 758–61.
- Dittrick G, Lamont JP, Kuhn JA, Mallat D. Usefulness of endoscopic ultrasound in patients at high risk of choledocholithiasis. Proc (Bayl Univ Med Cent) 2005; 18(3): 211–3.
- Sugiyama M, Atomi Y. Endoscopic ultrasonography for diagnosing choledocholithiasis: a prospective comparative study with ultrasonography and computed tomography. Gastrointest Endosc 1997; 45: 143–6.
- Skalicky M, Dajčman D, Krajnc I. Diagnose und Therapie von Gallensteinen im Ductus Choledochus bei einer Patientin mit bekannter Überempfindlichkeitsreaktion auf Röntgenkontrastmittel – Fallbericht. Wien Klin Wochenschr 1999; 111(14): 568–72.
- Prat F, Amouyal G, Amouyal P, Pelletier G, Fritsch J, Choury AD, et al. Prospective controlled study by endoscopic ultrasono-

- graphy and endoscopic retrograde cholangiography in patients with suspected common bile duct lithiasis. *Lancet* 1996; 347: 75-9.
11. Vilgrain V, Palazzo L. Choledocholithiasis: role of US and endoscopic ultrasound. *Abdom Imaging* 2001; 26: 7-14.
 12. Dajčman D, Pocajt M. Vloga gastrointestinalne endoskopije v diagnostiki in zdravljenju holecistolitijaze - organizacijska shema dela v endoskopski enoti. In: Skalicky M, Dajčman D. 2. slovenski simpozij o endoskopskem ultrazvoku v gastroenterologiji; 2005 Nov 9-13; Maribor, Slovenija. Maribor: Splošna bolnišnica; 2005.
 13. Mirbagheri SA, Mohamadnejad M, Nasiri J, Vahid AA, Ghadimi R, Malekzadeh R. Prospective evaluation of endoscopic ultrasonography in the diagnosis of biliary microlithiasis in patients with normal transabdominal ultrasonography. *J Gastrointest Surg* 2005; 9(7): 961-4.
 14. Buscarini E, Tansini P, Vallisa D, Zambelli A, Buscarini L. EUS for suspected choledocholithiasis: Do benefits outweigh costs? A prospective, controlled study. *Gastrointest Endosc* 2003; 57(4): 510-8.
 15. Skalicky M, Dajčman D, Hojs R. Effect of cholecystectomy for gallstones on the surface of the papilla of Vater and the diameter of the common bile duct. *Eur J Gastroenterol Hepatol* 2002; 14(4): 399-404.
 16. Christensen M, Matzen P, Schulze S, Rosenberg J. Complications of ERCP: a prospective study. *Gastrointest Endosc* 2004; 60: 721-31.
 17. Masci E, Toti G, Mariani A, Curioni S, Lomazzi A, Dinelli M, et al. Complications of diagnostic and therapeutic ERCP: a prospective multicenter study. *Am J Gastroenterol* 2001; 96: 417-23.
 18. Glaser M, Roškar Z, Skalicky M, Krajnc I. Cystic dystrophy of the duodenal wall in a heterotopic pancreas. *Wien Klin Wochenschr* 2002; 114 (23-24): 1013-6.
-