

Strokovni prispevek/Professional article

AVTOMATIČNO RAČUNALNIŠKO MERJENJE PREMERA RETINALNIH KRVNIH ŽIL S PRILAGODITVENO METODO SLEDENJA V POVEZAVI S KRVNIM TLAKOM

AUTOMATIC COMPUTERIZED MEASUREMENT OF RETINAL BLOOD VESSELS
WITH ADAPTIVE TRACKING ALGORITHM AND ASSOCIATION WITH BLOOD
PRESSURE

Andrej Ikica,¹ Uroš Prelesnik,² Branko Ikica¹

¹ IKS d.o.o., Obrtniška cesta 8, 1420 Trbovlje

² Zdravstveni dom Trbovlje, Rudarska 12, 1420 Trbovlje

Izveček

- Izhodišča** *V članku smo želeli potrditi računalniško metodo avtomatičnega merjenja premera retinalnih krvnih žil in vpliv povišanega krvnega tlaka na retinalno žilje.*
- Metode** *Analizirali smo 295 bolnikov s povišanim krvnim tlakom. Merili smo premer arteriol in venul v odseku med papilarnim premerom 0,5 in papilarnim premerom 1,0. Uporabili smo računalniški program, ki avtomatično meri premer krvnih žil. Iz rezultatov smo izračunali povprečen premer retinalnih arteriol in venul in analizirali vpliv povišanega krvnega tlaka na retinalno ožilje. Računali smo tudi razmerje med arteriolami in venulami (AVR).*
- Rezultati** *Pri bolnikih, ki so imeli povišan krvni tlak od 5 do 15 let, je bila povprečna vrednost premera arteriol 89,311 μm . Pri bolnikih, ki so imeli povišan krvni tlak več kot 15 let, pa je bila povprečna vrednost 79,276 μm . Premer venul pa je bil pri obeh preiskovanih skupinah podoben: pri bolnikih, ki so imeli povišan krvni tlak od 5 do 15 let, je bila povprečna vrednost 103,319 μm , pri bolnikih, ki so imeli povišan krvni tlak več kot 15 let, pa 101,392 μm . Večje razlike so se pojavile pri primerjavi premera arteriol med kontrolno skupino (povprečje 92,083 μm) in bolniki, ki so imeli povišan krvni tlak več kot 15 let (povprečje 79,276 μm). Razlike pri venulah pa so bile manjše: povprečje pri kontrolni skupini je bilo 102,289 μm , pri bolnikih, ki so imeli povišan krvni tlak več kot 15 let, pa 101,392 μm .*
- Zaključki** *Ugotovili smo, da povišan krvni tlak vpliva na premer retinalnih arteriol, kar smo s pomočjo našega programa tudi dokazali. Z daljšanjem trajanja povišanega krvnega tlaka se je zmanjševal premer arteriol, premer venul pa se ni bistveno spreminjal. Zmanjšanje je bilo podobno pri moških in ženskah. Avtomatski sistem za merjenje retinalnih žil je za vsakdanje delo v ambulanti enostaven za uporabo, hiter in zanesljiv.*
- Ključne besede** *krvni tlak; slike očesnih ozadij; avtomatsko merjenje premera retinalnih žil*

Abstract

- Background** *To validate an automatic computer-based method for measuring the caliber of retinal blood vessels and use it to determine the effects of arterial hypertension on the calibers of these vessels and on their ratio.*

Avtor za dopisovanje / Corresponding author:

Prim. Uroš Prelesnik, dr. med., Zdravstveni dom Trbovlje, Rudarska 12, 1420 Trbovlje

Methods	<i>295 patients with increased blood pressure were analyzed. All arterioles and venules located in the area between one half and one disc diameter from the optic disc margin were measured with the computer based program. These measurements were combined to provide the average diameters of retinal arterioles and venules and the association with blood pressure was analyzed. The arteriole-to-venule ratio (AVR) was also calculated.</i>
Results	<i>The average arteriolar diameter of patients who had hypertension from 5 to 15 years was 89.311 μm. Patients with hypertension for more than 15 years they had value of 79.276 μm. Average venular diameters were very similar in both groups (103.319 μm vs. 101.392 μm). We noticed differences in average arteriolar diameter between control group and hypertensive patients who had hypertension for more than 15 years (92.083 μm vs. 79.276 μm). Venular differences were minimal. The average of retinal venules in control group was 106.029 μm, in patients with hypertension for more than 15 years it was 101.392 μm.</i>
Conclusions	<i>Using a computer-assisted method to measure retinal vessel diameter we found out that the diameter of retinal arterioles narrowed with blood pressure level. Our findings demonstrate a relation between presence and severity of hypertension and retinal diameter. Diameter of retinal venules hardly changed. Such relationship was similar with men and women. Fully automated system for analyzing retinal vessels is simple to use, quick and reliable.</i>
Key words	<i>blood pressure; fundus images; automatic measurement of retinal vessels diameter</i>

Uvod

Oženje retinalnih arteriol je dolgo veljalo za zgodnji znak hipertenzivne retinopatije.¹⁻³ Vendar pa so razpoložljivi podatki omejeni z opisom zoženja retinalnih arteriol, ki so jih pridobili pri pregledih z oftalmoskopom.^{4,5} Nekateri avtorji so ugotavljali le majhno povezavo med premerom retinalnih arteriol in povišanim krvnim tlakom pri starejših.^{3,6} Vzrok temu naj bi bil večji pojav arterioskleroze (zadebelitev intime, medialna hiperplazija, hialinizacija in skleroza), kar naj bi preprečevalo večjo stopnjo vazokonstrikcije, kot se to zgodi pri mlajših.¹ Nekateri avtorji pa ugotavljajo tesno povezavo med premerom retinalnih arteriol in povišanim krvnim tlakom.² Retinalne arteriole predstavljajo del možganskih arterij. Zato se lahko spremembe v premeru retinalnih arteriol kažejo kot podobne spremembe v premeru možganskih arteriol.

Obstajajo metode, ki s pomočjo računalnika merijo premere retinalnega žilja in so že bile uporabljene v nekaterih študijah: ARIC,⁷ BDES,⁸ CHS,⁹ BMES.¹⁰ Te metode so sicer zanesljivejše in meritve retinalnih žil bolj natančne kot ugotavljanje širine žil z oftalmoskopom. Pri analizi uporabljajo digitalizirane fotografije očesnih ozadij. Na le-te položijo mreže in merijo žilje v določenem področju. Tudi te metode so zamudne, za vsakdanje delo prepočasne in neprikladne ter v precejšnji meri subjektivne.¹¹

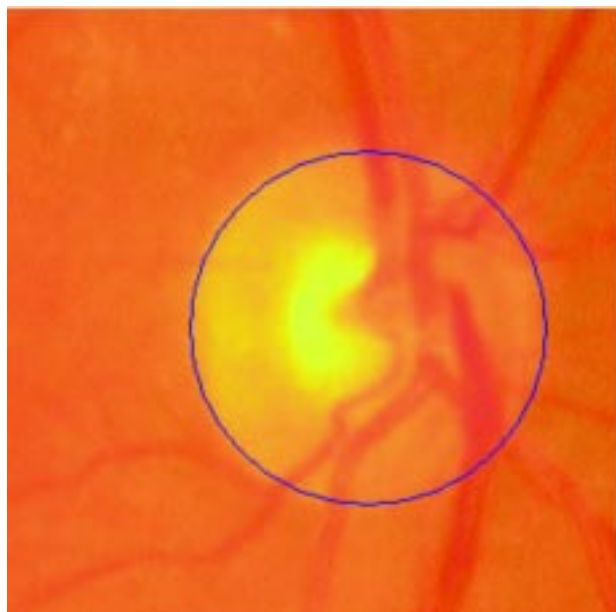Namen

Namen naše študije je bil z avtomatično računalniško prilagoditveno metodo sledenja na vzorcu naše populacije bolj objektivno ugotoviti širino retinalnih arteriol in venul ter morebitno povezavo med širino retinalnih žil in trajanjem povišanega krvnega tlaka ter morebitno razliko med moškimi in ženskami.

Metode

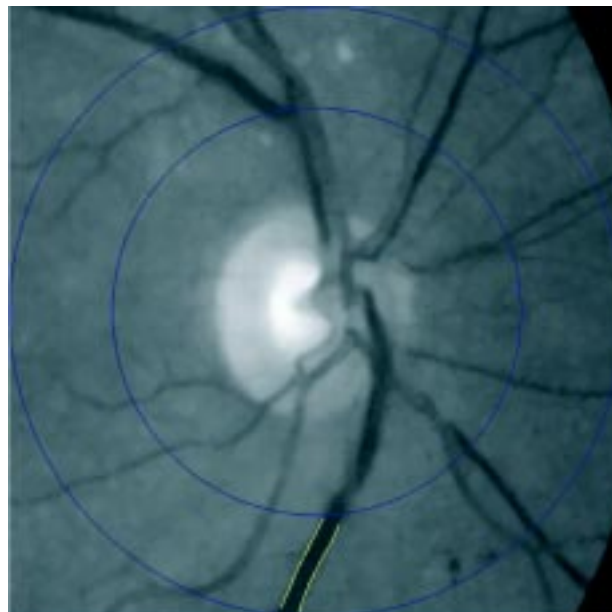
Analizirali smo digitalne slike očesnih ozadij pri 295 bolnikih, ki so imeli povišan krvni tlak in so prišli v našo ambulanto zaradi preiskave očesnega ozadja. Analizirali smo slike desnih oči. Nekateri avtorji so dokazali, da ni razlike v širini žil med očesoma.¹² Bolnike smo razdelili na skupino, ki je imela povišan krvni tlak od 5 do 15 let (skupina 1), ter na bolnike s povišanim krvnim tlakom več kot 15 let (skupina 2). Skupini smo ločili na bolnike, ki so imeli z zdravljenjem dobro urejen tlak (1A in 2A), ter na tiste, ki kljub antihipertenzivnemu zdravljenju niso imeli urejenega tlaka (1B in 2B). Obe skupini smo ločili po spolu. Starost žensk v prvi skupini je bila od 38 do 78 let (povprečna starost 60,6 leta), v drugi skupini pa so bile ženske stare od 51 do 82 let (povprečno 65,8 leta). Moški v prvi skupini so bili stari od 49 do 76 let (povprečno 57,6 leta), v drugi skupini od 49 do 83 let (povprečno 62,7 leta). V prvi skupini je bilo 141 bolnikov, v drugi pa 154. V prvi skupini je bilo 88 žensk (62,4 %) in 53 moških (37,6 %), v drugi skupini pa je bilo 90 žensk (58,4 %) in 64 moških (41,6 %). Analizirali smo tudi širino žilja glede na starost bolnikov: bolniki, stari do 55 let (skupina 1), in bolniki nad to starostjo (skupina 2) ne glede na trajanje povišanega krvnega tlaka.

Vsi analizirani razen povišanega krvnega tlaka niso imeli drugih sistemskih ali očesnih bolezni, ki bi lahko vplivale na rezultate analize (diabetes, glavkom). Za sladkorne bolnike smo opredelili osebe, ki so bile zdravljene z oralnimi antidiabetičnimi zdravili, inzulinom ali so imele dieto ob preiskavi. Za povišan krvni tlak smo vzeli vrednosti nad 140/90 mm Hg. Podatke o trajanju hipertenzije ter višini le-te smo dobili z anamnestičnimi podatki. Od 141 bolnikov v skupini 1 je imelo krvni tlak z zdravljenjem dobro urejen 107 oseb (75,2 %), v skupini 2 pa je bilo takih bolnikov 109 (70,7 %).



Sl. 1. Avtomatska določitev papile vidnega živca.

Figure 1. Automatic determination of optic disc.



Sl. 2. Določitev spodnje temporalne venule.

Fig. 2. Determination of venula temporalis inferior.

Pri pregledu smo naredili kompleten očesni pregled: pregled vida brez korekcije (s. c.) in s korekcijo (c. c.), pregled na špranjski svetilki, meritev očesnega tlaka z aplanacijo, pregled očesnega ozadja z oftalmoskopom ter slikanje ozadja z nemidriatično kamero za očesno ozadje TOPCON NW 100.

Računalniški program za meritve premera žil, ki smo ga razvili, avtomatično najde papilo vidnega živca ter v območju papilarnega premera od 0,5 do 1,0 postavi 5 med seboj enako oddaljenih točk. Preiskovalec označi zeleno žilo, nato program označi robove žile in na teh petih točkah izmeri premer žile ter izračuna srednjo vrednost tega odseka ter standardni odklon. Pri vseh bolnikih smo merili temporalno zgornjo in spodnjo arteriolo in venulo (Sl. 1, Sl. 2).

Računali smo tudi AVR (povprečni premer arteriol/povprečni premer venul) za posamezne skupine. Zmanjšan AVR naj bi prikazoval kumulativne mikrovaskularne okvare zaradi povišanega krvnega tlaka skozi daljše obdobje.¹³

Za kontrolno skupino smo vzeli prvih 100 bolnikov, ki so prišli v ambulanto in niso imeli v anamnezi povišanega krvnega tlaka ali kake druge bolezni, ki bi lahko vplivala na rezultat, in so bili podobne starosti. Zbiranje podatkov in analiziranje je trajalo 9 mesecev.

Pri statistični obdelavi smo uporabili klasično statistično metodo test hi-kvadrat,¹⁴ za stopnjo tveganja smo izbrali $p = 0,05$, ugotavljali smo tudi statistično značilne razlike.¹⁵

Rezultati

Od 295 analiziranih slik očesnih ozadij je bilo neuspešnih analiz 37 (12,5 %). Vzroki so bili: slaba kakovost slik ali bolezen medijev (siva mrena, motnjave steklovine) oz. mrežnice, ki so motile meritve.

Rezultati meritev retinalnega ožilja pri bolnikih, ki so imeli povišan krvni tlak od 5 do 15 let (skupina 1) in nad 15 let (skupina 2), so prikazani v Razpredelnicah 1 in 2. Oznaka A pomeni dobro uravnavan krvni tlak, oznaka B pa pomeni slabo uravnavan krvni tlak.

Razpr. 1. Povprečne vrednosti premerov arteriol ($v\mu\text{m}$) in standardni odkloni.

Table 1. Average arteriolar diameters (in μm) and standard deviation.

	Skupina 1 Group 1		Skupina 2 Group 2	
	Skupina 1A Group 1A	Skupina 1B Group 1B	Skupina 2A Group 2A	Skupina 2B Group 2B
Povprečje Mean value	90,833	87,790	83,706	74,846
Standardni odklon SD	8,616	11,176	28,636	27,980

Razpr. 2. Povprečne vrednosti premerov venul ($v\mu\text{m}$) in standardni odkloni.

Table 2. Average venular diameters (in μm) and standard deviation.

	Skupina 1 Group 1		Skupina 2 Group 2	
	Skupina 1A Group 1A	Skupina 1B Group 1B	Skupina 2A Group 2A	Skupina 2B Group 2B
Povprečje Mean value	102,449	104,189	100,524	102,261
Standardni odklon SD	10,219	10,879	13,024	12,556

Rezultati meritev retinalnega ožilja glede na starost so prikazani v Razpredelnici 3. Skupina 1 so bolniki, katerih starost je do vključno 55 let, skupina 2 pa so bolniki, ki so starejši od 55 let.

Razpr. 3. *Povprečne vrednosti premerov arteriol in venul (v μm).*

Table 3. *Average arteriolar and venular diameters (in μm).*

	Skupina 1 / Group 1		Skupina 2 / Group 2	
	Arteriole Arterioles	Venule Venules	Arteriole Arterioles	Venule Venules
Povišan krvni tlak High blood pressure	72,200	101,607	72,489	100,640
Standardni odklon SD	9,315	13,012	12,001	12,200
Kontrolna skupina Controll group	83,456	105,796	100,711	106,262
Standardni odklon SD	8,351	8,146	9,352	10,358

AVR vrednosti pa so bile v skupini 1A 0,88, v 1B 0,84, v 2A 0,83 in v 2B 0,73. Povprečne vrednosti premera arteriol in venul se ne razlikujejo bistveno med moškimi in ženskami. AVR vrednost je bila pri moških 0,82, pri ženskah pa 0,84.

Razpr. 4. *Statistično značilne razlike.*

Table 4. *Statistically significant differences.*

Skupina / Group	Arteriole / Arterioles	Venule / Venules
1A		
1B	*	
2A	*	*
2B	*	

Pri arteriolah le v skupini 1A vrednost ne dosega kritične vrednosti, pri venah pa je kritična vrednost presežena le v skupini 2A. Statistično značilne razlike so označene z zvezdico.

Razpravljanje

Z uporabo avtomatskega programa za izračun premera retinalnega žilja smo potrdili trditve nekaterih študij (ARIC), in sicer obratno razmerje med trajanjem povišanega krvnega tlaka ter širino retinalnih žil (arteriol in venul). Primerjava povprečnih premerov arteriol pri bolnikih z dobro urejenim krvnim tlakom (skupina 1A) in pri bolnikih brez povišanega krvnega tlaka (povprečna širina arteriol je 93,18 μm , standardni odklon je 8,708) ni pokazala statistično značilnih razlik. V skupini 2B (bolniki s slabo urejenim povišanim krvnim tlakom nad 15 let) pa se povprečni premeri arteriol statistično značilno razlikujejo od povprečnih premerov pri zdravi populaciji.

Prav tako ni statistično značilnih razlik pri primerjavi povprečne širine venul med skupinama 1 in 2 ter kontrolno skupino (povprečna širina venul je 105,12 μm , standardni odklon pa 10,100).

Pri analizi smo ugotovili veliko razpršenost pojava, zlasti pri meritvah premera arterij v skupini s povišanim krvnim tlakom nad 15 let v primerjavi z bolniki, ki so imeli povišan krvni tlak do 15 let, kot tudi s kontrolno skupino. Razlike v razpršenosti pri venulah med skupinama 1 in 2 pa so bile majhne, prav tako ni bilo večjih razlik pri razpršenosti v primerjavi s kontrolno

skupino. AVR pa se je močno spreminjal v posameznih skupinah, kar je pričakovano in je padal od skupine 1A do 2B.

Večji AVR pri ženskah nekateri avtorji razlagajo kot učinek estrogena na vazodilatacijo. Ta naj bi preko receptorjev uravnaval delovanje endotelialnih celic, ki vodijo v tvorbo dušikovega oksida, kar se kaže v dilataciji arteriol. Estradiol ima podoben učinek pri arteriolah možganov.⁹

Zanimivo je, da je bila povprečna vrednost premerov arteriol pri skupini 1 celo nekoliko manjša kot pri skupini 2, kar nekateri avtorji⁹ razlagajo kot posledico okrellosti stene arteriol pri starejših zaradi involutivne skleroze retinalnih arteriol, kar lahko prepreči večje zoženje žil. Zaradi izražene arterioskleroze pri starejših lahko pride do segmentnega oženja žil ter posledično do poststenotičnih dilatacij, kar lahko pri 5 merjenjih na določenem odseku vodi v zmotno mnenje o širini žil. Vrednosti povprečnih premerov venul so bile v skupini 1 in skupini 2 podobne.

Primerjava povprečnih premerov arteriol pri bolnikih z dobro urejenim krvnim tlakom (skupina 1A) in pri kontrolni skupini ni pokazala statistično značilnih razlik. V skupini 2B (bolniki s slabo urejenim povišanim krvnim tlakom nad 15 let) pa se povprečni premeri arteriol statistično značilno razlikujejo od povprečnih premerov pri zdravi populaciji. Prav tako ni statistično značilnih razlik pri primerjavi povprečne širine venul med skupinama 1 in 2 ter kontrolno skupino. Nekateri avtorji niso opazili statistično značilnih razlik v premeru arteriol in venul med desnimi in levimi očmi.¹² Meritve žil enega očesa primerno prikazujejo premere retinalnih žil osebe. Zato te primerjave nismo naredili.

Z manj kot 5-odstotnim tveganjem ($p < 0,05$) lahko trdimo, da povišan krvni tlak vpliva na zožitve arterij, ne vpliva pa na zožitve ven.

Zaključki

Dobro obvladovanje povišanega krvnega tlaka je nujno za preprečevanje nastanka mikrovaskularnih sprememb. Potreben je dober pregled očesnega ozadja kot tudi objektivne meritve žil, saj nam stanje retinalnega žilja v veliki meri pove, kakšno je stanje celotnega ožilja. Računalniški program za avtomatično iskanje retinalnih žil ter za meritve premerov se je pri vsakdanjem delu pokazal za dovolj hitrega, uporabnega in zanesljivega.

Literatura

1. Wong TY, Klein R, Klein BE, Tielsch JM, Hubbard L, Nieto FJ. Retinal microvascular abnormalities and their relations with hypertension, cardiovascular diseases and mortality. *Surv Ophthalmol* 2001; 46: 59–80.
2. Wong TY, Klein R, Sharrett AR, Duncan BB, Couper DJ, Tielsch JM, et al. Retinal arteriolar narrowing and incident coronary heart disease in men and women: The arteriosclerosis risk in the communities study. *JAMA* 2002; 287: 1153–9.
3. Fuchs FD, Maestri MK, Bredemeier M. A study of usefulness of optic fundi examination of hypertensive patients in a clinical setting. *J Hum Hypertens* 1995; 9: 547–51.
4. Dimmitt SB, West JN, Eames SM. Usefulness of ophthalmoscopy in mild to moderate hypertension. *Lancet* 1989; 1: 1103–6.

5. Attebo K, Mitchell P, Smith W. Visual acuity and the causes of visual loss in Australia: The Blue Mountains Eye Study. *Ophthalmology* 1996; 103: 357-64.
6. Scheie HG. Evaluation of ophthalmoscopic changes of hypertension and arteriolar sclerosis. *Arch Ophthalmol* 1953; 49: 117-38.
7. Sharrett AR, Hubbard LD, Cooper LS, Sorlie PD, Brothers RJ, Nieto FJ, et al. Retinal arteriolar diameters and elevated blood pressure: The atherosclerosis risk in communities study. *Am J Epidemiol* 1999; 150: 263-70.
8. Klein R, Klein BE, Moss SE. The relation of systemic hypertension to changes in the retinal vasculature: the Beaver Dam eye study. *Trans Am Ophthalmol Soc* 1997; 95: 329-48.
9. Wong TY, Hubbard LD, Klein R, Marino EK, Kronmal R, Sharrett AR, et al. Retinal microvascular abnormalities and blood pressure in older people: The cardiovascular health study. *Br J Ophthalmol* 2002; 86: 1007-13.
10. Klein R, Klein BE, Moss SE, Wang Q. Hypertension and retinopathy, arteriolar narrowing and arteriovenous nicking in a population. *Arch Ophthalmol* 1994; 112: 92-8.
11. Wang JJ, Mitchell P, Leung H, Rochtchina E, Wong TY, Klein R. Hypertensive retinal vessel wall signs in a general older population. *Hypertension* 2003; 42: 534-45.
12. Leung H, Wang JJ, Rochtchina E, Tan AG, Wong TY, Hubbard LD, et al. Computer assisted retinal vessel measurement in an older population: correlation between right and left eyes. *Clin Experiment Ophthalmol* 2003; 31: 326-30.
13. Leung H, Wang JJ, Rochchina E, Tan AG, Wong TY, Klein R, et al. Relationship between age, blood pressure and retinal vessel diameters in an older population. *Inv Ophthalmol Res Vis Ophthalmol* 2003; 44: 2900-4.
14. Adamič Š. *Temelji biostatistike*. 2. izd. Ljubljana: Medicinska fakulteta univerze v Ljubljani; 1985.
15. Curk T, Zupan B, Vidmar G. Razvrščanje profilov izražanja genov s strojnimi učenjem. *Infor Med Slov* 2003; 8: 69-80.

Prispelo 2006-12-27, sprejeto 2007-03-29