

Strokovni prispevek/Professional article

ZAPLETI ENTERALNEGA HRANJENJA PREKO PERKUTANE ENDOSKOPSKE GASTROSTOME (PEG) – PETLETNE KLINIČNE IZKUŠNJE

COMPLICATIONS OF ENTERAL ACCESS WITH PERCUTANEOUS ENDOSCOPIC GASTROSTOMY (PEG) – FIVE YEARS OF CLINICAL EXPERIENCE

Davorin Dajčman, Cvetka Pernat, Marjan Skalicky

Oddelek za gastroenterologijo in endoskopijo, Klinični oddelek za interno medicino, Splošna bolnišnica, Ljubljanska 5, 2000 Maribor

Prispelo 2004-06-15, sprejeto 2004-12-09; ZDRAV VESTN 2005; 74: 97-101

Ključne besede: perkutana endoskopska gastrostoma; PEG; enteralno hranjenje

Izvleček – Izhodišča. V članku želimo predstaviti naše petletne izkušnje s PEG in najpogostejše zaplete.

Metode. Spoznanja o ugodnih učinkih zgodnjega enteralnega prehranjevanja bolnikov so zvečala zanimanje endoskopistov za vzpostavitev endoskopskega enteralnega pristopa, vodenje tako hranjenih bolnikov in odpravljanje zapletov, ki so posledica osnovnega posega. Pri bolnikih v enotah za intenzivno zdravljenje zgodnje uvajanje enteralnega prehranjevanja zmanjšuje sistemske bakterijske okužbe, blaži stresni odziv organizma, zavira preobčutljivost imunskega odziva in pospešuje bolnikovo okrevanje. Pri kroničnih bolnikih tak način enteralnega hranjenja zmanjšuje možnost aspiracije živil, saj pristop omogoča hranjenje v del prebavil, oddaljen od dihalnih poti, in zmanjšuje ogroženost bolnikov zaradi pomanjkanja beljakovin oziroma splošne podhranjenosti.

Zaključki. Od zgodnjih začetkov uvajanja perkutanih endoskopskih gastrostom (PEG) se število vstavitve iz leta v leto povečuje, kar potrjujejo številne študije. Ne glede na tehnične posebnosti vstavljanja, uspešnost vstavitve PEG presega 95%. Zaradi povečanja starejše populacije lahko pričakujemo rast zanimanja za prehranjevanje starostnikov z enteralnim pristopom preko endoskopskih tehnik.

Uvod

Perkutana endoskopska gastrostoma (PEG) kot oblika ohranjanja enteralnega prehranjevanja bolnikov je bila prvič opisana v letu 1980 kot alternativa klasični kirurški gastrostomi (KG) (1). Najpogostejša indikacija za PEG je potreba po enteralni prehrani pri bolnikih, ki se niso sposobni samostojno hraniti in je varnejša in cenejša oblika zagotavljanja trajnega enteralnega pristopa v primerjavi s kirurškim pristopom (2). Danes je tehnika postala metoda izbire hranjenja bolnikov, ki ne morejo požirati, a imajo povsem ohranjeno prehodnost in

Key words: percutaneous endoscopic gastrostomy; PEG; enteral access

Abstract – Background. The aim of this article is to represent our five years experiences with PEG and it's most common complication.

Methods. The perceived health benefits of enteral feeding have placed increased demands on endoscopists to acquire the expertise needed to establish enteral access, to monitor patients undergoing enteral feeding and to manage the complications arising from the initial access procedure. When acute critical care is concerned, the provision of enteral feeding is seen as therapy that reduces systemic bacterial infections, attenuates the stress response, downregulates immune response, and improves outcome for the patient. When chronic critical care is concerned is a decreased risk of aspiration by diverting the feeding stream to more distal segments of the gastrointestinal tract (GIT), reduced morbidity because of protein and energy malnutrition.

Conclusions. Since the original introduction of the percutaneous endoscopic gastrostomy (PEG), a steadily increasing number is reported in many studies. The overall success rate for PEG placement is fairly consistent at over 95% in all studies, regardless of technique. Because of increasing number of older age patients, we can expect an increase of patient feeded with enteral access and increased demand on health care resources over the next decades.

delovanje prebavil. Mednje spadajo bolniki po možganski kapi, poškodbi glave, komi zaradi dolgotrajne možganske hipoksije oziroma ireverzibilnih poškodbah možganov po oživiljanju, pri bolnikih z malignimi boleznimi glave ali vratu in po možganskih operacijah (2, 3). Pri akutno ogroženih bolnikih v enotah za intenzivno zdravljenje je hranjenje preko PEG zdravljenje z zmanjšanim tveganjem za sistemske okužbe, ugodnejšim učinkom na uravnavanje prebavnih procesov in manjšo verjetnost, da se razvije preobčutljivost na parenteralne zdravilne snovi. Ugodnosti PEG pri kroničnih bolnikih se kažejo z bolj uravnanim beljakovinskim in energijskim ravno-

vesjem, zmanjšanim tveganjem za razvoj aspiracijske okužbe dihal in omogočajo lažje izvajanje nege takšnih bolnikov v negovalnih domovih in drugih zavodih za bolnike, ki potrebujejo trajno nego (4). Ločimo tri osnovne tehnike vstavljanja PEG: *potezno* (pull – Ponsky) tehniko, *potisno* (push – Sachs-Vine) tehniko in *vbodno* (introducer) tehniko. Pri potezni tehniki se hranilna sonda povleče skozi trebušno steno pod nadzorom z gastroskopom, pri potisni tehniki se hranilna sonda potisne skozi trebušno steno preko vodilne žice, ki je speljana od ust skozi požiralnik, želodec in trebušno steno, medtem ko se pri vbodni tehniki pod nadzorom z endoskopskim aparatom hranilna sonda vbode skozi trebušno steno, pri čemer poseg spominja na vstavljanje centralnih katetrov. Danes so na trgu sistemi PEG s hranilnimi sondami različnih proizvajalcev in različnimi načini vstavljanja (5, 6). Najpogostejši zapleti so večinoma povezani s tehniko endoskopskega posega skozi trebušno steno, pogostnost zapletov pa zvečata starost in kronične bolezni (5). Uspešnost vstavitve PEG presega 97%, medtem ko se zapleti pojavijo pri približno 14% bolnikov. Glavna dejavnika tveganja za neuspešno vstavitve ali odpoved hranjenja preko PEG hranilne sonde pa sta nizka telesna teža bolnika ali prisotnost stenozirajočih rakavih bolezni (1, 7). Na Oddelku za gastroenterologijo in endoskopijo Splošne bolnišnice Maribor že od leta 1994 uspešno vstavljamo PEG predvsem bolnikom z motnjami požiranja in zavesti zaradi nevroloških bolezni ali poškodb. Uporabljamo sistem proizvajalca Wilson-Cook s potisno tehniko. Normalen položaj PEG sonde prikazujeta sliki 1a in 1b.

Najpogostejši zapleti PEG

Zapleti, povezani s procesom vstavljanja PEG

Postopek PEG običajno poteka uspešno. Na podlagi številnih študij pa se giblje med 95–98% ne glede na način vstavljanja – s potezno ali potisno tehniko (2, 4, 7–9). Najpogostejši razlogi za neuspešno izvedbo PEG so stenoze žrela in požiralnika zaradi maligne bolezni, nezadovoljiva presvetlitev skozi trebušno steno zaradi debelosti, laringospazem med gastroskopijo ter anatomske posebnosti, med katere spadajo obsežnejša preponska kila, strikture požiralnika in stanja po kirurškem zdravljenju zgornjih prebavil (npr. anastomoza po Billrothu II) (7–9). Neuspešna izvedba PEG je redka in se giblje med 1,5% in 4% (4, 7, 10), medtem ko je aspiracija vsebine še manj pogosta, saj prepreči nadaljevanje posega le v 0,3–1% (11, 12). Nevarnost aspiracije zmanjšajo neobilna insulacija želodca z zrakom, le blaga sedacija med posegom in aspiracija morebitne želodčne vsebine (13). Med najmanj pogoste zaplete izvedbe PEG pa spadajo akutna krvavitev, prehodni pnevmoperitonej (zrak v trebušni votlini), ileus in hematoma v področju vstopišča sonde (7–16). Občasno se lahko pojavi tudi stridor, ki pa običajno ne ovira delovanja hranilne sonde preko PEG oziroma ne ogroža bolnika (17). Smrtnost med samim posegom je zelo nizka in ne presega 1% (7, 18).

Pozni zapleti in odpoved enteralnega prehranjevanja s PEG

Pozni zapleti po vstavitvi hranilne sonde skozi PEG in odpoved njenega delovanja se pojavijo nekoliko pogosteje, gibljejo pa se med 4,9% in 10,8% (4, 7, 10, 12, 19). Le Amann in sodelavci so opazili večji odstotek odpovedi PEG, predvsem zaradi večjega števila vključenih bolnikov z nizko telesno težo in napredovale rakave bolezni (7). Smrtnost zaradi enteralne prehranjevalne sonde bolnikov, hranjenih s hranilno sondo skozi PEG, sledenih po vstavitvi gastrostome, pa ne presega 2% (20, 21). Številni raziskovalci ugotavljajo, da se zapleti pogosteje pojavljajo pri posebnih skupinah bolnikov z zvečanim tveganjem za odpoved delovanja PEG, med katere so

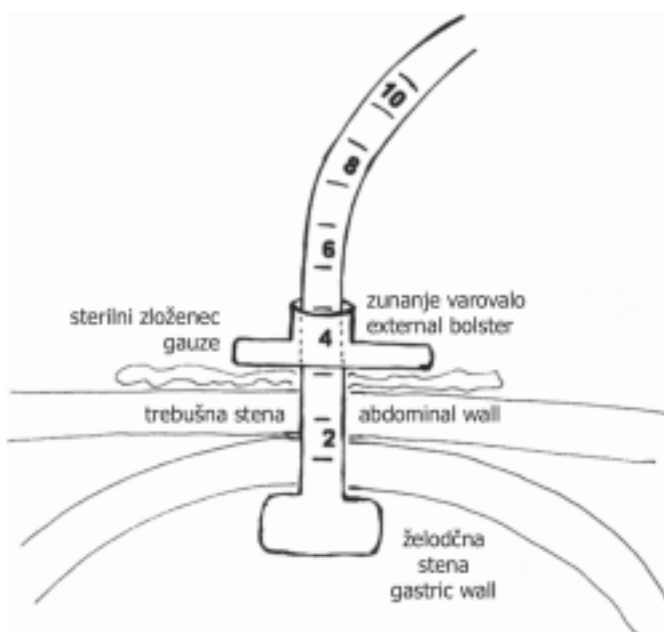
dijo bolniki z nevrološkimi motnjami, napredovalo rakavo boleznijo ali okužbo z virusom HIV (4, 22). Posebna skupina bolnikov so bolniki z demenco, pri katerih so mnenja še deljena. Prospektivne, randomizirane študije pa potrjujejo manjšo pogostnost aspiracijske pljučnice pri bolnikih, ki so hranjeni skozi PEG (23).

Med najpogostejše pozne zaplete in posledično odpoved hranjenja preko PEG spadajo (4):

1. okužba PEG s ali brez peritonitisa in fasciitisa;
2. iztekanje želodčne vsebine ob stomi (leakage);
3. vraščanje tkiva ali vgrezanje lijaka hranilne sonde v trebušno steno;
4. krvavitev v prebavila;
5. fistule skozi sosednje organe;
6. spontani izpad ali naključna samoodstranitev PEG;
7. redkejši zapleti: podkožni emfizem, črevesni volvulus, nevaralija na mestu vstopa stome, vztrajanje gastrokutane fistule po odstranitvi sonde in aortogastrična ali ezofago-bronhialna fistula.

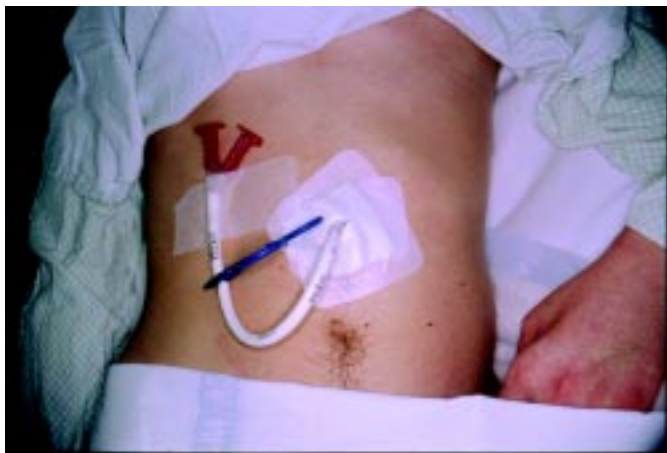Okužbe vstopnega mesta stome so najpogostejši zaplet po vstavitvi PEG, med dejavnike tveganja pa spadajo sladkorna bolezen, debelost, nizka telesna teža, dogotrajno zdravljenje s kortikosteroidi, tehnika vstavljanja, izkušnost endoskopistov, neustrezna ali pomanjkljiva antibiotična zaščita in neustrezna nega po vstavitvi. Pogostnost okužbe je težko določljiva in ne presega 30%. Skoraj dve tretjini okužb je blagih in se dobro odzivajo na dodatno antibiotično zdravljenje, povročajo pa jih bakterijske ali glivične kontaminacije kanala stome (11, 21, 24–26). Prav antibiotična zaščita in dobro tesnjenje sonde po posegu občutno zmanjšata pogostnost okužbe vstopnega mesta (24, 27, 28). Pravilen položaj PEG prikazujeta sliki 1a, 1b.

Peritonitis kot zaplet okužbe vstopnega mesta stome je redek, razvije pa se le pri enem od stotih bolnikov z okuženim vstopnim mestom PEG (12, 24). V posameznih primerih nekateri raziskovalci poročajo tudi o nastanku nekrotizirajočega fasciitisa, buloznih spremembah na mestu vstopa stome in razvoja septičnega šoka (29). Slika 2 prikazuje bolnika z okuž-



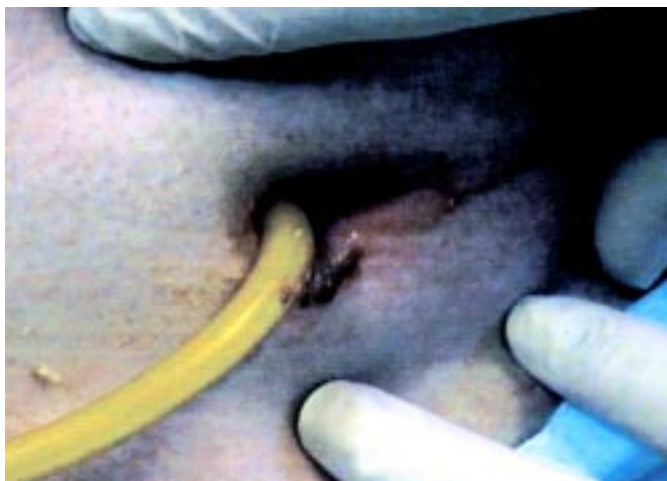Sl. 1a. Shematski prikaz pravilnega položaja perkutane endoskopske gastrostome s primernim tesnjenjem po vstavitvi skozi trebušno steno. (Prirejeno po 4.)

Figure 1a. Schematic view of the correct position of the PEG with appropriate seal after insertion through abdominal wall.



Sl. 1b. Normalen položaj hranilne sonde, speljane skozi perkutano endoskopsko gastrostomo pri mlajšem bolniku po težji poškodbi glave.

Figure 1b. Normal position of the feeding tube inserted via PEG in younger patient after serious head injury.



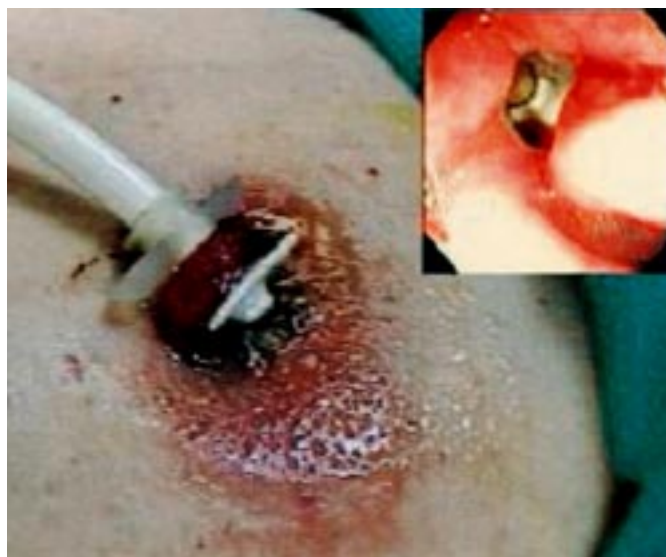Sl. 2. Glivična okužba izstopišča PEG na zunanji strani trebušne stene.

Figure 2. Cutaneous fungal infection at external PEG site.

bo vstopnega mesta stome, ki je bila povzročena s *Candida albicans*.

Iztekanje želodčne vsebine se pojavi v 1-2%, večinoma ob čezmernem stiku stome s korozivnimi sredstvi, med katere spadajo čezmerno izločanje želodčne kisline ob odsotnosti zaščitnega zdravljenja z zaviralci protonске črpalke, dolgotrajno parenteralno nadomeščanje askorbinske kisline in prepogosto izpiranje vstopnega mesta z močnimi razkužili (vodikov peroksid). Pojavi se tudi pri kroničnih vnetjih stome in nekrozah zaradi mehanskega pritiska sonde. Bolniki v takih primerih običajno potrebujejo začasno nazogastrično sondo. Po umiritvi vstopnega mesta se hranilna sonda zamenja ali celo izvede nov PEG (3, 30). Metastaziranje v stomo pri bolnikih z malignomom je zelo redko, v literaturi pa so poročila le o posameznih primerih (31). Krvavitev v prebavila je večinoma posledica poškodbe tkiva med samim posegom, kasneje pa se pojavi zaradi erozij sluznice ob mehanskem draženju želodčnega dela PEG. Tveganje pa zveča tudi sočasna prisotnost ulkusne bolezni. Spada med redke zaplete po vstavitvi, njena pogostnost pa se giblje med 0,6 do 1,2% (7, 11, 32). Zaradi naključnega prebadanja ob želodcu ležečih delov pre-

bavne cevi ali erozivnega vraščanja želodčnega lijaka prehranjevalne sonde v sosednje dele prebavil se lahko razvije gastrokolokutana fistula. V teh primerih med samim posegom običajno pride do slabe presvetlitve skozi trebušno steno ali pomanjkljive insuflacije želodca z zrakom in posledične poškodbe prebavil v sosesčini. Fistula običajno postane klinično pomembna šele po odstranitvi PEG sonde (7, 33, 34). Zgodnji spontani izpad sonde iz PEG je večinoma posledica nizke telesne teže bolnika, dolgotrajnega kortikosteroidnega zdravljenja ali prisotnosti proste tekočine v trebušni votlini, kar upočasni fibrozacijo kanala stome. Do izpada pride pri 4,5% bolnikov, polovica pa se jih zgodi, še preden se kanal PEG skozi trebušno steno v celoti umiri, kar v normalnih pogojih traja približno 7-10 dni. Če je izpad odkrit zgodaj, je zamenjava sonde možna skozi isto stomo, v obratnem primeru pa je potrebno počakati vsaj teden dni in šele nato doseči hranjenje po novi PEG (11, 19, 32, 34). Med pogostejše zaplete spada še vraščanje ali vgrezanje želodčnega lijaka hranilne sonde v želodčno steno in v nadaljevanju zaradi mehanske erozije še v trebušno steno, tako da se hranilna sonda vraste (vgrezne - v anglosaksonski literaturi imenovan *buried bumper syndrome*) v tkivo. Večinoma se pojavi zaradi pretesne zategnitve sonde na površini trebušne stene, med druge dejavnike pa spadajo še nizka telesna teža, motnje v delovanju procesov celitve ran in silikonski želodčni lijaki hranilnih sond (35). Nekateri raziskovalci so zaplet opisali kar pri 20% svojih bolnikov (36). Bolnika z vraščanim lijakom hranilne sonde v kanal PEG prikazuje slika 3.



Sl. 3. Bolnik z v trebušno steno vraščanim lijakom PEG hranilne sonde (*buried bumper sindrom*). Večja slika prikazuje defekt po poskusu izvleka hranilne sonde, manjša slika pa začetni endoskopski izgled zapleta (prirejeno po 4).

Figure 3. External (large figure) and endoscopic (small picture) views of a patient with buried bumper syndrome (adapted from 4).

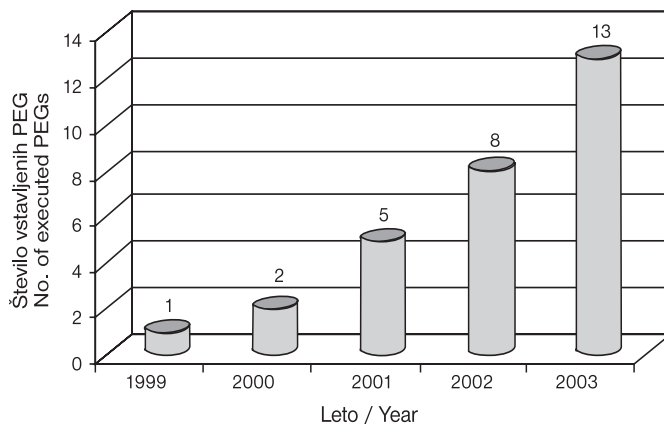
Po vgrezanju v steno trebuha lahko hranilna sonda pogosto spontano izpade ali pa jo je treba odstraniti z manjšim kirurškim posegom (35, 37, 38).

Naše izkušnje s PEG

Na Gastroenterološkem oddelku Kliničnega oddelka za interno medicino Splošne bolnišnice Maribor smo med letoma 1999

in prvo polovico leta 2004 vstavili 37 PEG 28 bolnikom. Na našem oddelku uporabljamo sonde proizvajalca Wilson-Cook s potisno tehniko vstavljanja preko posebnega vodila. Večina oddelka oziroma zavod, ki oskrbuje bolnika, priskrbi sondo na svoje stroške, bolnika pa skupaj s sondo napoti v našo endoskopsko enoto, kjer opravimo poseg v blagi sedaciji z midazolamom kot ambulantno ali medoddelčno storitev. Po koncu posega se hranilna sonda in PEG nahajata v medialni liniji epigastrija med obema ravnima trebušnima mišicama. Najstarejša bolnica s hudo demenco in prebolelo obsežno možgansko kapjo je bila stara 89 let, najmlajši bolnik v komi in stanju po številnih poškodbah glave in telesa v prometni nesreči pa 21 let. Povprečna starost bolnikov je bila približno 55 let, med njimi pa je bilo 19 moških in 9 žensk. Pri vstavljanju stome običajno sodelujeta dva endoskopista, prvi prevzame endoskopski del posega skozi usta, drugi pa perkutani del posega skozi trebušno steno. Poseg tako poteka hitreje in z manj zapletmi kot pri posegih, ki jih izvaja le en endoskopist. To zmanjša stres že tako prizadetega bolnika (32). Vsi bolniki so bili v stanju kome globlje stopnje oziroma nevrovegetativnem stanju zaradi poškodb osrednjega živčnega sistema, po oživljanju zaradi odpovedi srca ali dihal, zaradi obsežnih okvar možganovine po zapletih boleznih možganskega ožilja (ishemija zaradi tromboze ali krvavitve) in napredovalih degenerativnih boleznih osrednjega živčnega sistema. Vsem bolnikom predpišemo antibiotično zaščito z antibiotikom ciprofloksacinom ali cefalosporinom tretje generacije v obliki zdrobljenih tablet, ki jih bolniki lahko prejmejo kar skozi vstavljeno PEG. Pri šestih bolnikih je prišlo do odpovedi hranjenja preko PEG in ponovne vstavitve PEG, med temi pa so bili trije, ki so potrebovali še tretjo vstavitev. Med razlogi odpovedi delovanja PEG so bili zamašitev (1-krat), okužbe v predelu vstopišča skozi trebušno steno (1-krat), izmaknitev sonde s strani bolnika (6-krat) in vraščanje želodčne lijaka sonde v steno želodca in posledična krvavitve v vnetjem v sprednji steni želodca (1-krat). Pri vseh treh bolnikih, ki smo jim PEG vstavili trikrat, je prišlo do nepravilnosti zaradi izmaknitve zaradi bolnikovega gibanja oziroma »nemirnih rok« ali med nego in hranjenjem s strani negovalnega osebja v negovalnih ustanovah, večinoma zaradi pričakovanega pomanjkanja izkušenj z bolniki s PEG. Prva vstavitev PEG je pogosto še v času zdravljenja bolnika v bolnišnici, večinoma pa so kasneje premeščeni v negovalne zavode. Zato pogosto sodelujemo z zdravniškim in negovalnim osebjem omenjenih zavodov predvsem zaradi dobrega informiranja in izmenjave izkušenj. Nasilna izmaknitev sonde večinoma poteka skozi trebušno steno, vendar pa pri naših bolnikih nismo opazili resnejše poškodbe želodca ali trebušne stene, ki bi potrebovala kirurško zdravljenje, medtem ko odstranitev in zamenjava PEG zaradi drugih vzrokov običajno poteka po endoskopski poti. Na našem oddelku si prizadevamo, da bi čim večjemu številu bolnikov s potrebo po dolgotrajnem enteralnem prehranjevanju, nezmožnostjo normalnega hranjenja in neprizadetim delovanjem črevesa omogočili ohranitev normalnega delovanja prebavil in dolgotrajno enteralno prehrano. Tako smo v naši bolnišnici že pred leti pričeli sodelovati predvsem z enotami za intenzivno zdravljenje (internistična in kirurška), nevrološkim in nevrokirurškim oddelkom ter negovalnimi zavodi na našem območju, zato se je povečalo zanimanje za PEG pri bolnikih z ustrežno indikacijo, kar se zrcali v večanju števila letno vstavljenih PEG. Rast števila vstavitev PEG v letih 1999–2003 prikazuje slika 4.

Povprečno trajanje hranjenja naših bolnikov preko PEG nam ni znano, seveda pa pridobivamo čim več povratnih podatkov o bolnikih in vzrokih poslabšanja njihovega stanja ali smrti. Na podlagi tega poskušamo primerjati uspešnost prehranjevanja s PEG z drugimi ustaljenimi metodami, kot sta nazogastrična sonda ali klasična kirurška želodčna stoma, in drugimi endoskopskimi oziroma radiološkimi tehnikami, med katere spadajo endoskopska jejunalna stoma in radiološke tehnike.



Sl. 4. Število opravljenih PEG na Oddelku za Gastroenterologijo Kliničnega oddelka za interno medicino Splošne bolnišnice Maribor v obdobju med letoma 1999 in 2003.

Figure 4. Number of executed PEGs at Clinical Department for Gastroenterology, Maribor Teaching Hospital in the period 1999–2003.

Zaključki

Že leta 1994 je v Birminghamu v Veliki Britaniji potekal sestanek Evropske zveze za parenteralno in enteralno prehrano (European society for parenteral and enteral nutrition – ESPEN) na temo zagotavljanja enteralnega hranjenja vsem bolnikom brez možnosti samostojnega hranjenja in z ohranjenim delovanjem prebavil zaradi kakovostnejšega ohranjanja telesne mase in energijskega ravnovesja. Endoskopisti v gastroenterološki endoskopiji si zato prizadevamo, da bi PEG postala utečena oblika prehranjevanja bolnikov brez možnosti lastnega hranjenja. V zadnjih petih letih smo na našem oddelku zaznali občutno večje zanimanje za obliko prehranjevanja bolnikov s hranilno sondo skozi PEG s strani zavodov in oddelkov, ki se ukvarjajo s kroničnimi bolniki, ki se ne morejo samostojno hraniti, kar potrjuje, da smo PEG uspešno predstavili kot obliko hranjenja bolnikov z motnjami zavesti ali malignimi boleznimi prebavil na našem območju. Posodobitve endoskopskih naprav ter prehranjevalnih sond in vse večje zanimanje endoskopistov so pripomogli k hitrejšemu in lažjemu dostopu tehnike. Razvoj metode vstavljanja, hitro odkrivanje zapletov in razvoj možnosti njihovega endoskopskega odpravljanja lahko dodatno zmanjša pogostnost odpovedi hranjenja preko PEG ter občutno podaljša možnost uspešnega enteralnega hranjenja (4).

Literatura

- Guaderer MW, Ponsky JL, Izant RJ. Gastrostomy without laparoscopy. A percutaneous endoscopic technique. *J Pediatr Surg* 1980; 15: 872–5.
- Pender SM, Courtney MG, Rajan E, McAdam B, Fielding JF. Percutaneous endoscopic gastrostomy – results of an Irish single series. *Ir J Med Sci* 1993; 162: 452–5.
- Lin HS, Ibrahim HZ, Kheng JW, Fee WE, Terris DJ. Percutaneous endoscopic gastrostomy: strategies for prevention and management of complication. *Laryngoscope* 2001; 111: 1847–52.
- McClaven SA, Chang WK. Complications of enteral access. *Gastrointest Endosc* 2003; 58: 739–51.
- Wong RCK, Ponsky JL. Percutaneous endoscopic gastrostomy. In: Sivak MV. *Gastroenterologic endoscopy*. 2nd ed. Vol. I. W.B. Saunders Company; 2000. p. 813–25.
- Kozarek RA, Ball TJ, Ryan JA Jr. When push comes to shove; a comparison between two methods of percutaneous endoscopic gastrostomy. *Am J Gastroenterol* 1986; 81: 642–6.
- Manann W, Mischinger HJ, Berger A, Rosanelli G, Schweiger W, Werkgartner G, et al. Percutaneous endoscopic gastrostomy (PEG). 8 years of clinical experience in 232 patients. *Surg Endosc* 1997; 11: 741–4.

8. Wilson WR, Hariri SM. Experience with percutaneous endoscopic gastrostomy on an otolaryngology service. *Ear Nose Throat J* 1995; 74: 760-2.
9. Gibson SE, Wenig BL, Watkins JL. Complications of percutaneous endoscopic gastrostomy in head and neck cancer patients. *Ann Otol Rhinol Laryngol* 1992; 101: 46-50.
10. Rebaneck L, Wray NP, Petersen NJ. Long-term outcomes of patients receiving percutaneous endoscopic gastrostomy tubes. *J Gen Intern Med* 1996; 11: 287-93.
11. Larson DE, Burton DD, Schroeder KW, DiMagno EP. Percutaneous endoscopic gastrostomy. Indications, success, complications and mortality in 314 consecutive patients. *Gastroenterology* 1987; 93: 48-42.
12. Grant JP. Percutaneous endoscopic gastrostomy. Initial placement by single endoscopic technique and long-term follow-up. *Ann Surg* 1993; 217: 168-74.
13. Safadi BJ, Marks JM, Ponsky JL. Percutaneous endoscopic gastrostomy. *Gastrointest Endosc Clin N Am* 1998; 8: 551-68.
14. O'Dweyer TP, Gullane PJ, Awrbuch D, Ho CS. Percutaneous feeding gastrostomy in patients with head and neck tumors: a 5-year review. *Laryngoscope* 1990; 100: 29-32.
15. Gottfried EB, Plumser AB, Clair MR. Pneumoperitoneum following percutaneous endoscopic gastrostomy. *Gastrointest Endosc* 1986; 32: 397-9.
16. Wojtowycz MM, Arata JA Jr., Micklos TJ, Miller FJ Jr. CT findings after uncomplicated percutaneous gastrostomy. *Am J Roentgenol* 1988; 151: 307-9.
17. Raju GS, Olyae M, Jafri SF, Hershberger J, May D. Stridor: a complication of PEG placement. *Gastrointest Endosc* 2002; 56: 145-7.
18. Dewald CL, Hiette PO, Sewall LE, Fredenberg PG, Palestrant AM. Percutaneous gastrostomy and gastrojejunostomy with gastropexy: experience in 701 procedures. *Radiology* 1999; 211: 651-6.
19. Dweyer KM, Watts DD, Thurber JS, Benoit RS, Fakhry SM. Percutaneous endoscopic gastrostomy: the preferred method of elective feeding tube placement in trauma patients. *J Trauma* 2002; 52: 26-32.
20. Kohli H, Bloch R. Percutaneous endoscopic gastrostomy: a community hospital experience. *Am Surg* 1995; 61: 191-4.
21. Righi PD, Reddy DK, Weisberger EC, Johnson MS, Trerotola SO, Radpour S, et al. Radiologic percutaneous gastrostomy: results in 56 patients with head and neck cancer. *Laryngoscope* 1998; 108: 1020-4.
22. Cappell MS, Godil A. A multicenter case-controlled study of percutaneous endoscopic gastrostomy in HIV-seropositive patients. *Am J Gastroenterol* 1993; 88: 2059-66.
23. Weaver JP, Odell P, Nelson C. Evaluation of the benefits of gastric tube feeding in an elderly population. *Arch Fam Med* 1993; 2: 653-6.
24. Gossner L, Keymling J, Hahn EG, Ell C. Antibiotic prophylaxis in percutaneous endoscopic gastrostomy (PEG): a prospective randomized clinical trial. *Endoscopy* 1999; 31: 119-24.
25. Lockett MA, Templeton ML, Byrne TK, Norcross ED. Percutaneous endoscopic gastrostomy complications in a tertiary-care center. *Am Surg* 2002; 68: 117-20.
26. James A, Kapur K, Hawthorne AB. Long-term outcome of percutaneous endoscopic gastrostomy feeding in patients with dysphagic stroke. *Age Ageing* 1998; 27: 671-6.
27. Jain NK, Larson DE, Schroeder KW, Burton DD, Cannon KP, Thompson RL, et al. Antibiotic prophylaxis for percutaneous endoscopic gastrostomy. A prospective, randomized, double-blind clinical trial. *Ann Intern Med* 1987; 107: 824-8.
28. Akkersdijk WL, van Bergeijk JD, van Egmond T, Mulder CJ, van Berge Hene-gouwen GP, van der Werken C, et al. Percutaneous endoscopic gastrostomy (PEG): comparison of push and pull methods and evaluation of antibiotic prophylaxis. *Endoscopy* 1995; 27: 313-6.
29. Martindale R, Witte M, Hodges G, Kelley J, Harris S, Andersen C. Necrotizing fasciitis as a complication of percutaneous endoscopic gastrostomy. *J Parenter Enteral Nutr* 1987; 11: 583-5.
30. Abuksis G, Mor M, Segal N, Shemesh I, Plout S, Sulkes J, et al. Percutaneous endoscopic gastrostomy: high mortality rates in hospitalized patients. *Am J Gastroenterol* 2000; 95: 128-32.
31. Brown MC. Cancer metastasis at percutaneous endoscopic gastrostomy stoma is related to the hematogenous or lymphatic spread of circulating tumor cells. *Am J Gastroenterol* 2000; 95: 3288-91.
32. Rimon E. The safety and feasibility of percutaneous endoscopic gastrostomy placement by a single physician. *Endoscopy* 2001; 33: 241-4.
33. Smith SE, Clancy TV. Colocutaneous fistula. A rare complication of percutaneous gastrostomy. *NC Med J* 1998; 59: 80-2.
34. Shapiro GD, Edmundowicz SA. Complications of percutaneous endoscopic gastrostomy. *Gastrointest Endosc Clin N Am* 1996; 6: 409-22.
35. Ma MM, Sendlacher EA, Fedorak RN, Lalor EA, Duerksen DR, Sherbaniuk RW, et al. The buried gastrostomy bumper syndrome: prevention and endoscopic approaches to removal. *Gastrointest Endosc* 1995; 41: 505-8.
36. Segal D, Michaud L, Guimber D, Ganga-Zandzou PS, Turck D, Gottrand F. Late-onset complications of percutaneous endoscopic gastrostomy in children. *J Pediatr Gastroenterol Nutr* 2001; 33: 495-500.
37. Boyd JW, DeLegge MH, Schamburek RD, Kirby DF. The buried bumper syndrome: a new technique for safe, endoscopic PEG removal. *Gastrointest Endosc* 1995; 41: 508-11.
38. Baskin WN. Enteral access techniques. *Gastroenterologist* 1996; 4: S40-S67.