

Vloga sistemskih antibiotikov pri izdrtju zoba pri bolnikih na antiresorptivni terapiji

The role of systemic antibiotics in tooth extractions in patients on antiresorptive therapy

Anže Birk,¹ Dime Sapundžiev²

Izvelek

¹ Klinični oddelek za maksilofacialno in oralno kirurgijo, Univerzitetni klinični center Ljubljana, Ljubljana, Slovenija
² Zasebni zobozdravstveni zavod Vergina, Ljubljana, Slovenija

Korespondenca/ Correspondence:

Anže Birk, e: anze.birk@gmail.com

Ključne besede:

ekstrakcija zoba; sistemski antibiotik; z zdravili povzročena nekroza čeljustnic; antiresorptivi

Key words:

tooth extraction; systemic antibiotics; medication-related osteonecrosis of the jaw; antiresorptive therapy

Prispelo: 8. 6. 2020

Sprejeto: 17. 8. 2020



Izhodišče: Antiresorptivna zdravila (ARZ) se uporabljajo za zdravljenje osteoporoze in kostnih pojavov pri nekaterih malignih boleznih. Zdravila zavirajo kostno razgradnjo in s tem ustrezno kostno remodelacijo. Ob oralnokirurškem posegu v ustni votlini, kot je izdrtje zoba, se lahko razvije z zdravili povzročena osteonekroza čeljustnic. Sama patogeneza še ni povsem pojasnjena, pomemben dejavnik pa je vnetje. Nanj bi lahko vplivali s sistemskimi antibiotiki po samem posegu. Osnovni namen raziskave je, ali uporaba antibiotika po izdrtju zoba pri bolnikih na zdravljenju z ARZ vpliva na pojavnost osteonekroze čeljustnic.

Metode: Retrospektivno smo pregledali dokumentacijo 94 bolnikov (83 žensk in 11 moških), ki so jim med letoma 2006 in 2015 izdrtli zob na KO za maksilofacialno in oralno kirurgijo in so se zdravili z antiresorptivnimi zdravili. Izdrtje je potekalo po enotnem protokolu za preprečevanje razvoja nekroze čeljustnic. Pri 22 bolnikih smo po posegu uvedli jemanje sistemskega antibiotika. Bolnike smo redno kontrolirali. Rezultate smo statistično analizirali.

Rezultati: Osteonekroza čeljustnic se je razvila pri skupno 14 bolnikih (14,9 %). Pri 5 od 22 bolnikov, ki so prejeli sistemski antibiotik, se je razvila nekroza čeljustnice (22,7 %). Pri 9 od 72 bolnikov, ki niso prejeli sistemskega antibiotika, se je razvila nekroza (12,5 %). Skupna pojavnost osteonekroze čeljustnice ob prejemanju sistemskega antibiotika je 5,32 %. Uporaba antibiotične zaščite in obolevnost za MRONJ nista statistično značilno povezani ($p > 0,05$).

Zaključek: Potrebne so še dodatne sistemske raziskave, ki bodo dokončno potrdile patogenezo razvoja MRONJ in pomen bakterijskega vnetja v le-tej. Nato se bo lahko dokončno potrdila ali ovrgla tudi smiselnost uporabe sistemskih antibiotikov ob oralnokirurških posegih, posebej pri izdrtju zob pri bolnikih, ki se zdravijo z ARZ.

Abstract

Basis: Antiresorptive drugs (ARZ) are used to treat osteoporosis and bone manifestations of certain malignancies. The drugs inhibit bone breakdown and consequently proper bone remodeling. During oral surgery in the oral cavity, such as tooth extraction, drug-induced osteonecrosis of the jaw may develop. The pathogenesis itself has not yet been fully elucidated, and an important factor in its development is inflammation. This could be treated with systemic antibiotics after the procedure. The main purpose of the study is to establish whether the use of antibiotics after tooth extraction in patients on ARZ treatment affects the incidence of osteonecrosis of the jaws.

Methods: We retroactively reviewed the documentation of 94 patients (83 women and 11 men) who had their teeth extracted between 2006 and 2015 at the Clinical Department for Maxillofacial and Oral Surgery and were treated with antiresorptive drugs. Extractions were performed accor-

ding to a uniform protocol to prevent the development of jaw necrosis. A systemic antibiotic was administered to 22 patients after the procedure. Patients were monitored regularly. The results were statistically analyzed.

Results: Osteonecrosis of the jaws developed in a total of 14 patients (14.9%). Five of 22 patients receiving systemic antibiotics developed jaw necrosis (22.7%), while the latter was observed in 9 of 72 patients (12.5%) who did not receive a systemic antibiotic. The overall incidence of osteonecrosis of the jaw when receiving a systemic antibiotic was 5.32%. The use of antibiotic protection and morbidity for MRONJ are not statistically significantly related ($p > 0.05$).

Conclusion: Additional systematic research is needed to definitively confirm the pathogenesis of MRONJ development and the role of bacterial inflammation in it, so that the feasibility of systemic antibiotics use during oral surgery, especially in dental extractions in patients treated with ARZ, may be definitively confirmed or refuted.

Citirajte kot/Cite as: Birk A, Sapundžiev D. Vloga sistemskih antibiotikov pri izdrtju zoba pri bolnikih na anti-resorptivni terapiji. *Zdrav Vestn.* 2020;89(9–10):461–7.

DOI: <https://doi.org/10.6016/ZdravVestn.3106>



Avtorske pravice (c) 2020 Zdravniški Vestnik. To delo je licencirano pod Creative Commons Priznanje avtorstva-Nekomercialno 4.0 mednarodno licenco.

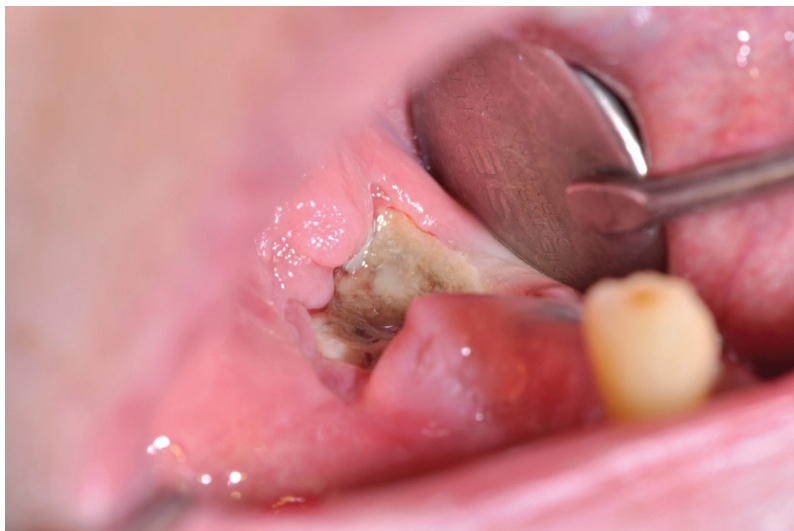1 Uvod

Osteonekroza čeljustnic v povezavi z zdravili (*angl.* medication-related osteonecrosis of the jaw, MRONJ) nastane pri bolnikih, ki se oz. so se zdravili z anti-resorptivnimi zdravili (ARZ), kot so bisfosfonati ali denosumab, ter zdravili, ki se uporabljajo pri zdravljenju onkoloških bolnikov in vplivajo na prekrvitev t. i. antiangiogena (1). Poleg zdravljenja z ARZ je pogoj za določitev diagnoze MRONJ po Združenju ameriških oralnih in maksilofacialnih kirurgov (*angl.* American Association of Oral and Maxillofacial Surgeons, AAOMS) iz leta 2014 še eksponirana kost, ki vztraja več kot 8 tednov, in da ni obsevanja malignoma v področju glave in vratu (2). Popolna patogeneza bolezni še ni povsem pojasnjena. Predlaganih je bilo 5 glavnih mehanizmov: okrnjeno remodeliranje kosti, zaviranje angiogeneze, lokalna toksičnost, imunomodulacija, vnetje (3). Kot sprožilci se najpogosteje omenjajo lokalni in sistemski dejav-

niki. Med lokalne dejavnike tveganja za razvoj MRONJ se poleg zdravljenja z ARZ prištevajo izdrtje zob ter drugi oralnokirurški posegi, ki povzročajo mikrotravmo oz. mikropoke. Zaradi zavrite remodelacije in ostalih učinkov ARZ predstavljajo vstopna mesta za naselitev mikroorganizmov ustne flore. Kot ostale lokalne dejavnike se omenja neustrezno prileganje protetičnih izdelkov, luščenje in glajenje korenin ter spontano nastajanje na predilekcijskih mestih, kot so kostni torusi, ki so prekriti s tanjšo, slabše prekrvljeno sluznico (Slika 1).

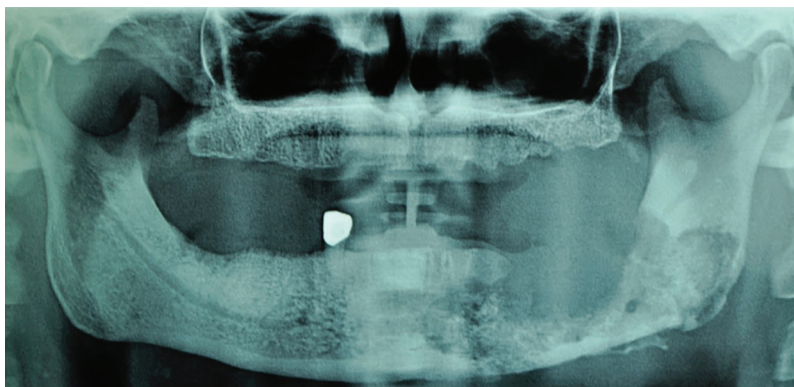
Prisotnost vnetnih procesov, povezanih z zobmi in obzobnimi tkivi, je vzrok za padec lokalnega pH, kar povzroča večje sproščanje nakopičenih bisfosfonatov v kosteh in povečanje njihove lokalne koncentracije ter toksičnosti. Ob sočasnem sekundarnem vnetju zaradi bogate ustne flore se razvije MRONJ (4).

Glavni sistemski dejavnik je primarna bolezen, zaradi katere se bolniki zdra-



Slika 1: Razgaljena osteonekrotična kost v ustih bolnika, ki prejema antiresorptivna zdravila.

vijo z ARZ. Način jemanja, odmerek ter koncentracija ARZ so neposredno povezani s pojavnostjo MRONJ. Bolniki z osteoporozo običajno prejemajo ARZ v oralni obliki, nižjih odmerkih in širših intervalih (bolniki z nizkim tveganjem) kot onkološki bolniki (bolniki z visokim tveganjem). Pri slednjih je vnos običajno intravenski, in sicer v večjih odmerkih in pogostejših intervalih. Razpoložljivost terapije se tudi do 140-krat razlikuje med jemanjem skozi usta in vbrizgavanjem v veno. Tveganje poveča tudi sočasna kemoterapija ali jemanje kortikosteroidov (3).



Slika 2: Z zdravili povzročena osteonekroza, vidna na ortopantomogramu.

Večina protokolov za preventivo in oskrbo bolnikov z MRONJ poudarja oskrbo zobovja pred uvedbo zdravljenja z ARZ. Kljub temu pogosto prihaja do potrebe po izdrtju zob in ostalih oralno-kirurških posegih po uvedbi zdravljenja. Priporočila za to se razlikujejo predvsem glede smiselnosti preventivne uporabe sistemskih antibiotikov kot dejavnikov za zmanjšanje pojavnosti MRONJ (Slika 2).

Uporaba sistemskih antibiotikov kot preprečevanje potencialno možnih zapletov po ekstrakcijah in drugih oralno-kirurških posegih je še vedno v veliki meri odvisna od osebnih preferenc in izkušenj maksilofacialnega kirurga. Splošna preventivna uporaba antibiotične zaščite pri vseh oralnokirurških posegih ni smiselna, saj doslej ni dokazov, da bi tovrstno zaviranje oz. omejevanje bakteriemije, ki ob posegu nastane, bistveno zmanjšalo nastanek zapletov pri zdravem posamezniku (5). Smernice Ameriške kardiološke organizacije iz leta 2017 potrjujejo dognanja zadnjih let in močno omejujejo profilaktično uporabo antibiotičnega zdravljenja (6). Le-to se omejuje le na preprečenje infekcijskega endokarditisa in pri nekaterih drugih izjemnih stanjih. V zadnjo skupino so vključene nekatere sistemske bolezni in splošna sistemska prizadetost, katere vzrok je odontogeno vnetje. Splošna, predvsem nekritična uporaba sistemskih antibiotikov vodi v bakterijsko odpornost, ki je velik zdravstveni problem modernega časa.

To vprašanje je tudi glavni namen našega retrospektivnega pregleda naših bolnikov in njihove oskrbe.

Osnovni namen raziskave je bil oceniti, ali uporaba antibiotika po izdrtju zoba pri bolnikih, ki se zdravijo z ARZ, vpliva na pojavnost osteonekroze čeljustnic.

2 Material in metode dela

V eksodontski ambulanti Kliničnega oddelka za maksilofacialno in oralno kirurgijo Univerzitetnega kliničnega centra v Ljubljani se je med letoma 2006 in 2015 obravnavalo 94 bolnikov (11 moških in 83 žensk), ki so se zdravili z ARZ in jim je bilo treba izdreti enega ali več zob. Starost bolnikov ob posegu je bila med 39 in 91 let (povprečna starost 72,01 let in standardna deviacija 9,40 let). Bolnike so obravnavali različni maksilofacialni kirurgi po standardiziranem protokolu. Na odločitev o uporabi antibiotika pri posameznemu bolniku nismo vplivali.

Poleg epidemioloških podatkov smo zbirali podatke o osnovni bolezni, zaradi katere so se bolniki zdravili z ARZ, o tipu ARZ, načinu jemanja, odmerku ter trajanju zdravljenja. Prav tako smo pridobili podatke o pridruženih boleznih in dodatnem zdravljenju.

Po opravljenem kliničnem pregledu in oceni rentgenskih posnetkov smo postavili delovno diagnozo. Nato smo ocenili indikacije in kontraindikacije za izdrtje zoba. Tehniko smo izbirali individualno na podlagi anatomske-morfološke posebnosti zoba in zobnih korenin ter glede na osnovno bolezen, zaradi katere se je bolnik zdravil z ARZ, upoštevali smo čas jemanja in stopnjo tveganja za razvoj osteonekroze. Opravile so se enostavne ekstrakcije, izkles ali ekstruzijska ekstrakcija z ortodontskimi elastikami. Pri vseh bolnikih, razen pri tistih z ekstruzijsko ekstrakcijo, smo alveolo ekskoleirali, odstranili ostre kostne robove, dodatno znižali stene alveole ter rano tesno zašili s približevanjem lokalnih tkiv.

Pri 22 bolnikih smo po opravljenem posegu uvedli antibiotično zdravljenje. Uporabili smo antibiotik iz penicilinske skupine, tj. amoksicilin s klavulansko

kislino. Antibiotično zdravljenje je trajalo od 5 in 30 dni. Bolniki z alergijo na penicilinske pripravke so prejeli klindamicin. Pri ostalih 72 bolnikih antibiotičnega zdravljenja po opravljenem posegu nismo uvedli.

Bolniki so prišli na kontrolni pregled 14 dni, en mesec, tri mesece, šest mesecev in eno leto po posegu. Na kontrolnih pregledih se je spremljal potek celjenja ekstrakcijske rane, pojav zgodnjih zapletov po izdrtju zoba ter morebitni pojav MRONJ.

Ob retrospektivnem pregledu zbranih podatkov, ki smo jih analizirali za pripravo tega besedila, smo bolnike razdelili v dve skupini. V prvi skupini so tisti, ki so po posegu prejeli antibiotično zdravljenje, v drugi pa tisti, ki le-tega niso prejeli.

Rezultate smo statistično obdelali. Metode, ki smo jih uporabili za analizo rezultatov, so bile srednje vrednosti in standardni odkloni pridobljenih vrednosti. Za izračun statističnih značilnosti smo uporabili test hi-kvadrat.

Raziskavo je odobrila Komisija za medicinsko etiko Republike Slovenije, dne 2. 11. 2017 (sklep št. 0120-480/2017/3).

3 Rezultati

Razlog za zdravljenje z ARZ je bil pri 77 bolnikih osteoporoz (2 moška, 75 žensk), pri 2 bolnicah pa osteopenija. 15 bolnikov se je zdravilo zaradi kostnih metastaz (razdelitev je v [Tabeli 1](#)). Ena bolnica je imela poleg osteoporoz tudi karcinom dojke.

Zdravljenje z ARZ je trajalo minimalno 2 meseca in maksimalno 26 let. Bolniki so jemali bisfosfonate in monoklonska protitelesa (denosumab) ter kombinacijo bisfosfonatov in monoklonskih protiteles. Povprečen čas jemanja ARZ je bil 5,12 leti (standardna deviacija je 4,46

Tabela 1: Razdelitev bolnikov na ARZ in primarna neoplazma.

Spol/ bolezen	Diseminirani plazmocitom	Pljučni rak	Rak dojke	Rak prostate	Folikularni limfom
Moški	3	2	0	4	0
Ženske	1	0	4	0	1

let). V **Tabelah 2 in 3** so predstavljena ARZ, ki so jih bolniki prejeli.

Skupaj je bilo izdrtih 220 zob, minimalno 1 zob ter maksimalno 12 zob pri posameznem bolniku, torej v povprečju 2,34 zoba (standardna deviacija 2,17).

Pri 22 bolnikih je bil antibiotik predpisan za čas po posegu. Povprečno obdobje jemanja antibiotika je bilo 9,32 dni (standardna deviacija 7,17). Najbolj pogosti razlogi za uvedbo antibiotične-

Tabela 2: Razdelitev ARZ med bolniki.

Vrsta antiresorptivne terapije	Ime	Število
Bisfosfonati (BF)	ibadronska kislina	26
	aledronska kislina	3
	pamidronska kislina	2
	aledronska kislina in hokalCIFEROL	19
	risedronska kislina	5
	zoledronska kislina	9
	klodronska kislina	1
Denosumab (DEN)	prolia	2
	XGeva	1
Kombinacija ARZ	BF + BF	8
	BF + DEN	12
	Več BF	1
	Več BF + DEN	2
	BF + DEN + stroncijev ranelat	2
	BF + stroncijev ranelat	1
		Skupaj n = 94

Tabela 3: ARZ pri onkoloških bolnikih.

Vrsta ARZ	Število
Zoledronska kislina	8
Pamidronska kislina	1
Klodronska kislina	1
XGeva	1
Zoledronska k. + XGeva	2
Zoledronska k. + aledronska k.	1
Zoledronska k. + ibadronska k.	1
Skupaj n = 15	

ga zdravljenja so bili prisotnost akutnega odontogenega vnetja, obsežnejša kronična odontogena vnetja ter trajanje posega.

Po izdrtju zob pri bolnikih na zdravljenju z ARZ se je MRONJ razvil v 14 primerih (14,9 %).

Pri 5 od 22 bolnikov, ki so prejeli antibiotično zaščito, se je razvila MRONJ, pojavnost znaša 22,7 %. Pri 9 od 72 bolnikov, ki niso prejeli antibiotične zaščite, se je razvila MRONJ; pojavnost torej znaša 12,5 %.

Pri 5 bolnikih, ki so prejeli antibiotično zaščito po izdrtju zoba in so imeli ARZ, se je razvila MRONJ (pojavnost v celotnem vzorcu 5,32 %). Uporaba anti-

Tabela 4: Statistična značilnost pojavnosti MRONJ ob uporabi antibiotičnega zdravljenja (test hi-kvadrat).

	Pearsonov test hi-kvadrat z Yatesovim popravkom
Vrednost hi-kvadrat (c2)	0,701
Stopinje prostosti (df)	1
Vrednost p	0,403

biotične zaščite in obolevnost za MRONJ nista statistično značilno povezani ($p > 0,05$) (Tabela 4).

4 Razpravljanje

Vzorec, ki smo ga zajeli v raziskavi, je obsegal 94 bolnikov. Vsi so prejeli ARZ in so potrebovali izdrtje zoba. 79 bolnikov (84 %) je prejelo ARZ zaradi preprečevanja zapletov osteoporoze, ostalih 15 (16 %) pa kot dodatno zdravljenje zaradi kostnih metastaz ob primarni maligni bolezni. Kot je razvidno iz literature, je izdrtje zoba vzrok za nastanek MRONJ v do 70 % primerov (7,8). Glavni indikaciji za izdrtje zob sta bili paradontalna bolezen in kronični apikalni paradontitis. Obema je skupno vnetje. Ne glede na to, ali je vnetje po lokalni travmi kosti in sluznice (npr. po izdrtju zoba) vzrok za nastanek nekroze ali posledica le-te, je jasno, da igra pomembno vlogo v patogenezi MRONJ. Ključna je namreč sprememba pH, ki se zgodi ob aktivnosti mikroorganizmov in povzroči sproščanje sicer vezanih ARZ, predvsem bisfosfonatov. Velik dodaten negativen vpliv imajo tudi pridruženi načini zdravljenja primarne maligne bolezni, kot so kemoterapija in kortikosteroidi (3). Kot ključ za razvoj oz. vzdrževanje MRONJ se omenja bakterijsko vnetje. Kot pomemben dejavnik v boju proti MRONJ se zato omenjajo sistemski antibiotiki, ki bi lahko bistveno prispevali k manjši pojavnosti bolezni. Tudi med našimi preiskovanci so nekateri prejeli sistemski antibiotik, ki pa sicer ni bil del splošnega protokola obravnave. Uporabljal se je zgolj po sicer splošni indikaciji za uporabo. Sistemski antibiotik v našem vzorcu bolnikov ni omogočil manjše pojavnosti MRONJ. Pojavnost MRONJ med bolniki, ki so prejeli sistemski antibiotik, je bila 22,7 %

in je blizu vrednostim pojavnosti v celotnem vzorcu. Pojavnost med bolniki, ki niso prejeli antibiotika, je bila nižja. Znašala je 12,5 %. S statističnimi analizami nismo dokazali statistično značilne povezave med uporabo antibiotičnega zdravljenja in razvojem MRONJ. Iz literature je razvidno, da je uporaba sistemskih antibiotikov postala del protokolov (7,9). Kljub vsemu pa je težko primerjati posamezne predstavljene protokole in uspešnost le-teh. Predstavljeni primeri se razlikujejo tako v stopnji MRONJ, ki so jo zdravili, kot tudi v ovrednotenju uspešnosti zdravljenja (3). Tako ob uporabi antibiotikov poročajo o uspešnosti 22–100 % (10). Prav tako ni enotnega mnenja o tem, ali trajanje prejemanja sistemskega antibiotika vpliva na uspešnost zdravljenja (7). Iz literature je razvidno, da sistemski antibiotiki bistveno ne zmanjšajo bakterijskega bremena, zamenja pa se profil prisotnih bakterij (11,12). Na živalskem modelu so sicer pokazali statistično značilno manjšo pojavnost MRONJ ob uporabi sistemskih antibiotikov po izdrtju zob (13). Strokovnjaki so si enotni, da so preventivni ukrepi, kot so preventivni zobozdravniški ukrepi pred začetkom zdravljenja z ARZ, ter odstranitev zob z brezupnim izidom zdravljenja, ključni pri preprečevanju nastanka MRONJ. V primeru, da po uvedbi zdravljenja z ARZ pride do situacije, ko je potrebno izdreti kak zob, pa se je potrebno držati osnovnih načel, ki so skupna večini protokolov ali smernic. Izdrtje zoba mora biti čim bolj atravmatsko, potrebna je dobra ekskoleacija alveole ter zagladitev oz. niveliranje ostrih kostnih robov. Sledi tesno, plastično približanje sluzničnih robov. Odsvetuje se tudi uporaba protetičnih izdelkov do ustrezne zacelitve mehkih tkiv (14). Področje uporabe sistemskih antibiotikov ostaja odprto vprašanje, ki

potrebuje dodatne sistematične raziskave. Po smernicah, ki sta jih za slovensko območje oblikovala dr. Kocjan in dr. Sapundžiev, je antibiotično zdravljenje pri izdrtju zob pri bolnikih z ARZ na mestu zgolj ob sicer splošni indikaciji za uporabo sistemskega antibiotičnega zdravljenja ob zobozdravstvenih in oralnokirurških posegih (15).

5 Zaključek

Potrebne so še dodatne sistemske raziskave, ki bodo dokončno potrdile patogenezo razvoja MRONJ in pomen bakterijskega vnetja v tem okviru. Zato se bo lahko potrdila ali ovrgla tudi smiselnost uporabe sistemskih antibiotikov ob oralnokirurških posegih, posebej pri izdrtju pri bolnikih, ki se zdravijo z ARZ.

Literatura

- Shuster A, Reiser V, Trejo L, Ianculovici C, Kleinman S, Kaplan I. Comparison of the histopathological characteristics of osteomyelitis, medication-related osteonecrosis of the jaw, and osteoradionecrosis. *Int J Oral Maxillofac Surg.* 2019;48(1):17-22. DOI: [10.1016/j.ijom.2018.07.002](https://doi.org/10.1016/j.ijom.2018.07.002)
- Ruggiero SL, Dodson TB, Fantasia J, Goodday R, Aghaloo T, Mehrotra B, et al. American Association of Oral and Maxillofacial Surgeons position paper on medication-related osteonecrosis of the jaw—2014 update. *J Oral Maxillofac Surg.* 2014;72(10):1938-56. DOI: [10.1016/j.joms.2014.04.031](https://doi.org/10.1016/j.joms.2014.04.031)
- Fleishcer KE, Kontio R, Otto S, eds. *Antiresorptive Drug-related Osteonecrosis of the Jaw (ARONJ) - a Guide to Research.* Davos Platz: AO Foundation; 2016.
- Otto S, Pautke C, Opelz C, Westphal I, Drosse I, Schwager J, et al. Osteonecrosis of the jaw: effect of bisphosphonate type, local concentration, and acidic milieu on the pathomechanism. *J Oral Maxillofac Surg.* 2010;68(11):2837-45. DOI: [10.1016/j.joms.2010.07.017](https://doi.org/10.1016/j.joms.2010.07.017)
- Daly CG. Antibiotic prophylaxis for dental procedures. *Aust Prescr.* 2017;40(5):184-8. DOI: [10.18773/austprescr.2017.054](https://doi.org/10.18773/austprescr.2017.054)
- Antibiotic Prophylaxis 2017 Update. AAE Quick Reference Guide. 2017 [cited 2020 Mar 22]. Available from: https://www.aae.org/specialty/wp-content/uploads/sites/2/2017/06/aae_antibiotic-prophylaxis-2017update.pdf.
- Akashi M, Kusumoto J, Takeda D, Shigeta T, Hasegawa T, Komori T. A literature review of perioperative antibiotic administration in surgery for medication-related osteonecrosis of the jaw. *Oral Maxillofac Surg.* 2018;22(4):369-78. DOI: [10.1007/s10006-018-0732-8](https://doi.org/10.1007/s10006-018-0732-8)
- Bodem JP, Kargus S, Eckstein S, Saure D, Engel M, Hoffmann J, et al. Incidence of bisphosphonate-related osteonecrosis of the jaw in high-risk patients undergoing surgical tooth extraction. *J Craniomaxillofac Surg.* 2015;43(4):510-4. DOI: [10.1016/j.jcms.2015.02.018](https://doi.org/10.1016/j.jcms.2015.02.018)
- Otto S, Troltzsch M, Jambrovic V, Panya S, Probst F, Ristow O, et al. Tooth extraction in patients receiving oral or intravenous bisphosphonate administration: A trigger for BRONJ development? *J Craniomaxillofac Surg.* 2015;43(6):847-54. DOI: [10.1016/j.jcms.2015.03.039](https://doi.org/10.1016/j.jcms.2015.03.039)
- Hoefert S, Eufinger H. Relevance of a prolonged preoperative antibiotic regime in the treatment of bisphosphonate-related osteonecrosis of the jaw. *J Oral Maxillofac Surg.* 2011;69(2):362-80. DOI: [10.1016/j.joms.2010.06.200](https://doi.org/10.1016/j.joms.2010.06.200)
- Ji X, Pushalkar S, Li Y, Glickman R, Fleisher K, Saxena D. Antibiotic effects on bacterial profile in osteonecrosis of the jaw. *Oral Dis.* 2012;18(1):85-95. DOI: [10.1111/j.1601-0825.2011.01848.x](https://doi.org/10.1111/j.1601-0825.2011.01848.x)
- De Bruyn L, Coropciuc R, Coucke W, Politis C. Microbial population changes in patients with medication-related osteonecrosis of the jaw treated with systemic antibiotics. *Oral Surg Oral Med Oral Pathol Oral Radiol.* 2018;125(3):268-75. DOI: [10.1016/j.oooo.2017.11.022](https://doi.org/10.1016/j.oooo.2017.11.022)
- Lopez-Jornet P, Camacho-Alonso F, Martinez-Canovas A, Molina-Minano F, Gomez-Garcia F, Vicente-Ortega V. Perioperative antibiotic regimen in rats treated with pamidronate plus dexamethasone and subjected to dental extraction: a study of the changes in the jaws. *J Oral Maxillofac Surg.* 2011;69(10):2488-93. DOI: [10.1016/j.joms.2011.02.059](https://doi.org/10.1016/j.joms.2011.02.059)
- Poxleitner P, Engelhardt M, Schmelzeisen R, Voss P. The Prevention of Medication-related Osteonecrosis of the Jaw. *Dtsch Arztebl Int.* 2017;114(5):63-9. DOI: [10.3238/arztebl.2017.0063](https://doi.org/10.3238/arztebl.2017.0063)
- Sapundžiev D. Prepoznavna in preprečevanje osteonekroze čeljustnice. In: Fras Z, ed. *Nujna medicinska stanja v zobozdravstveni ambulanti.* Ljubljana: Zdravniška zbornica Slovenije; 2019. pp. 7.