



Vloga laparoskopije pri kirurški obravnavi karcinoma ovarija

The role of laparoscopy in surgical management of ovarian cancer

Marina Jakimovska, Borut Kobal, Nataša Vrhkar

Klinični oddelek za ginekologijo, Ginekološka klinika, Univerzitetni klinični center Ljubljana

Avtor za dopisovanje (*Correspondence to*):

doc. dr. Borut Kobal, dr. med., Klinični oddelek za ginekologijo, Ginekološka klinika, Univerzitetni klinični center Ljubljana, e-naslov: borut.kobal@guest.arnes.si

Prispelo/Received: 3. 12. 2009

Povzetek

Izhodišča. Vloga laparoskopije pri zdravljenju ovarijskega karcinoma trenutno še ni natančno opredeljena. V članku so prikazani rezultati laparoskopske kirurgije kot prve metode kirurškega zdravljenja bolnic s kiničnimi znaki ovarijskega karcinoma, sprejetih na KO za ginekologijo Kliničnega centra Ljubljana v letih 2007 in 2008.

Bolniki in metode. Pri 39 bolnicah s kliničnimi znaki ovarijskega karcinoma je bila kot prva metoda izbire kirurške obravnave predlagana in napravljena laparoskopija. Predstavljamo retrospektivno pridobljene ugotovitve in postopke pri laparoskopski operaciji, patohistološke rezultate in nadaljnjo pooperativno obravnavo.

Rezultati. 24 bolnic je imelo predoperativno ugotovljeno sumljivo adneksno maso in ascites, 13 bolnic pa ni imelo ascitesa. Pri dveh bolnicah ni bilo podatka o prisotnosti ali odsotnosti ascitesa. Patohistološka preiskava je potrdila primarni ovarijski karcinom pri 33 bolnicah, pri 6 bolnicah pa je bila maligna bolezen neovarijskega izvora. Bolnice s primarnim ovarijskim karcinomom smo glede na laparoskopsko oceno razširjenosti bolezni razdelili v skupino z zgodnjo obliko bolezni (18 bolnic) in razširjeno obliko bolezni (15 bolnic). Pri bolnicah iz prve skupine smo laparoskopsko v 13 primerih napravili adneksektomijo, v 3 resekcijo ciste, v 6 biopsijo peritoneja in omentuma ter v 8 primerih odvzeli vzorce za citološke preiskave. Pri bolnicah z razširjeno obliko bolezni smo pri 4 prešli v laparotomijo, laparoskopsko smo v 11 primerih napravili adneksektomijo, v 5 biopsijo omentuma, v 8 biopsijo peritoneja in v 11 primerih odvzeli vzorce za citološke preiskave. Pri 9 bolnicah z zgodnjo obliko bolezni je bilo laparoskopsko zdravljenje dokončno, pri 8 smo za dodatno oceno razširjenosti bolezni in zdravljenje predlagali laparotomijo, 1 bolnica je nadaljevala zdravljenje s kemoterapijo. Od bolnic z razširjeno obliko bolezni, pred katero ni bilo medoperativne konverzije v laparotomjo, jih je 7 nadaljevalo zdravljenje s kemoterapijo, pri eni je bila laparotomija napravljena naknadno, 2 pa sta bili zdravljeni z obema postopkoma.



Zaključki. Laparoskopija je varen postopek za diagnostiko sumljivih adneksnih mas, razširjenosti maligne bolezni in lahko v določenih primerih pomembno vpliva na pooperativni potek zdravljenja.

Ključne besede. Ovarijski karcinom, laparoskopija, ascites.

Abstract

Background. *The role of laparoscopy in the treatment of ovarian cancer has yet to be determined. This article presents the results of laparoscopy used as the first choice surgical management in patients with clinical evidence of ovarian malignancy, admitted to the Department of Gynaecology, University Medical Centre Ljubljana in 2007 and 2008.*

Material and patients. *Laparoscopy was proposed and performed as the primary surgical approach in 39 patients with clinical signs of ovarian malignancy. Intraoperative laparoscopic findings, surgical steps, histopathology and postoperative treatment strategy are presented.*

Results. *Preoperatively, a suspected adnexal mass with ascites was identified in 24 patients; ascited was absent in 13 patients. In two cases, no data for the presence or absence of ascites were available. Histopathology revealed primary ovarian cancer in 33 cases and non-ovarian malignancy in six cases. According to laparoscopic staging, the patients with primary ovarian cancer were divided into two groups: a group with early-stage disease and a group with advanced ovarian cancer. In the early-disease group (N=18) the following laparoscopic procedures were performed: adnexectomy in 13 cases, cyst resection in three, omental and peritoneal biopsy in six, and collection of specimens for cytology in eight patients. In the group with advanced ovarian cancer (N=15), conversion to laparotomy was performed in four patients, and laparoscopic adnexectomy in 11, omental biopsy in five, peritoneal biopsy in eight, and cytology specimen collection in 11 patients. Nine patients with early ovarian malignancy were definitively managed by laparoscopy, and in eight patients laparoscopy was proposed for additional staging and treatment; one patient continued to receive chemotherapy. Among the patients with advanced ovarian malignancy, who had no intraoperative conversion to laparotomy, seven continued with chemotherapy, one underwent later laparotomy, and two were treated by both modalities.*

Conclusion. *Laparoscopy is a safe and feasible procedure for the diagnosis of suspected adnexal masses, and for the staging of ovarian malignancies. In selected cases, it may have a significant impact on a treatment strategy.*

Key words. *Ovarian cancer, laparoscopy, ascites.*


Uvod

Laparoskopski način zdravljenja bolnic s kliničnimi znaki ovarijskega karcinoma ponuja številne prednosti: rez trebušne stene ni potreben, hospitalizacija in okrevanje sta krajša, zato gre za bolnikom prijaznejši način zdravljenja. Zapleti so podobni kot pri klasičnem kirurškem pristopu, pri čemer je mogoče hitrejše nadaljevanje zdravljenja (1-6). Podatki o vlogi laparoskopije pri obravnavi malignih bolezni jajčnikov so zelo skopi in se večina omejuje na prikaze in študije primerov

ter kohortne študije (5,6). Retrospektivnih kohortnih študij ni (7). Vendarle pa študije primerov kažejo, da je laparoskopija učinkovita in varna metoda obravnave sumljivih adneksnih mas (3-8).

Bolniki in metode

Napravili smo retrospektivno študijo pri bolnicah s kliničnimi znaki ovarijskega karcinoma, pri katerih smo po sklepu ginekološko-onkološkega konzilija kot prvo metodo kirurškega zdravljenja



napravili laparoskopsko operacijo. Analizirali smo starost bolnic, predoperativne klinične, ultrazvočne in biokemične ugotovitve, laparoskopске ugotovitve in operativne postopke, patohistološke ugotovitve ter pooperativne odločitve glede nadaljnjega zdravljenja. Podatke smo pridobili iz medicinske dokumentacije bolnic, obravnavanih v letih 2007 in 2008. Za obdelavo podatkov smo uporabili deskriptivno statistiko programa SPSS.

Rezultati

Laparoskopsko smo obravnavali 39 bolnic s kliničnimi znaki ovarijskega karcinoma. Povprečna starost bolnic je bila 52,27 let. V skupino 1 smo uvrstili 13 bolnic, pri katerih je bil predoperativno ugotovljen ascites (A). V skupino 2 pa 24 bolnic, pri katerih ni bilo znakov za prisotnost A, za 2 bolnici nismo našli predoperativnih podatkov o prisotnosti ali odsotnosti A. Vsem 13 (100 %) bolnicam iz skupine 1 smo predoperativno določili serumsko vrednost Ca 125, ki je bila pri vseh povišana. V skupini 2 smo vrednost Ca 125 določili 16 (66,6 %) bolnicam; vrednosti so bile povišane v 11 (45,8 %) primerih, v 5 (20,8 %) pa so bile normalne, za 2 bolnici nismo našli podatka. Ultrazvočno (UZ) je bila prisotna sumljiva adneksna masa pri 9 (69,2 %) bolnicah iz skupine 1 in 23 (95,8 %) bolnicah iz skupine 2, za 2 bolnici nismo našli podatkov o ugotovitvah UZ preiskave.

Med laparoskopijo smo potrdili ascites pri 10 (76,9 %) bolnicah iz skupine 1 in 4 (16,7 %) iz skupine 2. Jajčnik je bil prizadet pri 12 (92,3 %) bolnicah iz skupine 1 in 23 (95,8 %) iz skupine 2. Peritonej je bil bolezensko spremenjen pri 9 (69,2 %) bolnicah iz skupine 1 in 4 (16,7 %) iz skupine 2. Omentum je bil prizadet pri 11 (84,6 %) bolnicah iz skupine 1 in 3 (12,5 %) iz skupine 2. Metastaze v druge organe trebušne votline so bile prisotne pri 7 (65,8 %) bolnicah iz skupine 1 in 1 (4,2 %) iz skupine 2.

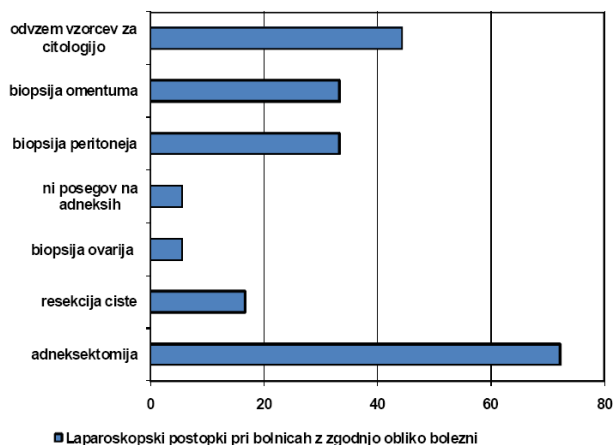
Patohistološke preiskave so pri 33 bolnicah potrdile primarni ovarijski karcinom, pri ostalih 6 je bila maligna bolezen neovarijskega izvora (4 iz prebavil in 2 iz drugih reproduktivnih organov).

Bolnice s primarnim ovarijskim karcinomom smo glede na laparoskopsko ugotovljeno razširjenost bolezni uvrstili v skupino z zgodnjo obliko bolezni (ZOB) (18, 54,5 % bolnic) in z razširjeno obliko bolezni (ROB) (15 bolnic, 45,5 %).

Pri nobeni od bolnic z ZOB nismo med operacijo

prešli v laparotomijo. Pri 6 bolnicah (33,3 %) smo napravili enostransko adneksektomijo, pri 4 (22,2 %) obojestransko adneksektomijo, pri 3 (16,7 %) enostransko adneksektomijo in biopsijo drugega jajčnika, pri 3 (16,7 %) smo resecirali tumor, pri 1 (5,6 %) smo napravili biopsijo enega jajčnika, pri 1 bolnici na adneksih ni bilo posegov. Pri 6 (33,3 %) bolnicah smo laparoskopsko napravili biopsijo peritoneja in omentuma, pri 8 (44,4 %) smo odvzeli vzorce za citološke preiskave.

Tabela 1



Pri bolnicah z ROB smo v 4 (11,7 %) primerih med operacijo prešli v laparotomijo. Pri ostalih smo pri 1 (6,7 %) bolnici napravili enostransko adneksektomijo, pri 7 (46,7 %) obojestransko adneksektomijo, pri 1 (6,7 %) biopsijo enega jajčnika, pri 1 biopsijo obeh jajčnikov, pri 1 ni bilo posegov na adneksih. Pri 5 (33,3 %) bolnicah smo laparoskopsko napravili biopsijo omentuma, pri 8 (53,35) biopsijo peritoneja, pri 11 (73,3 %) smo odvzeli vzorce za citološke preiskave.

Glede na laparoskopsko in patohistološko pridobljene ugotovitve je bilo pri 9 (50 %) bolnicah z ZOB laparoskopsko zdravljenje dokončno, pri 8 (44,4 %) je bila predlagana ponovna operacija in pri 1 (5,6 %) nadaljevanje zdravljenja s kemoterapijo.

Pri bolnicah z ROB brez medoperativne konverzije v laparotomijo (11, 73,3 % bolnic) je bila pri 1 (9,1 %) predlagana ponovna operacija, pri 7 (63,6 %) nadaljevanje zdravljenja s kemoterapijo, pri 2 (18,2 %) ponovna operacija in kemoterapija, za 1 bolnico nimamo podatkov.

Tabela 2

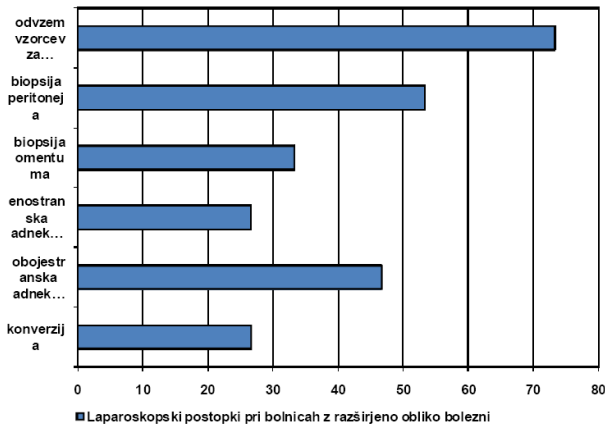


Tabela 3

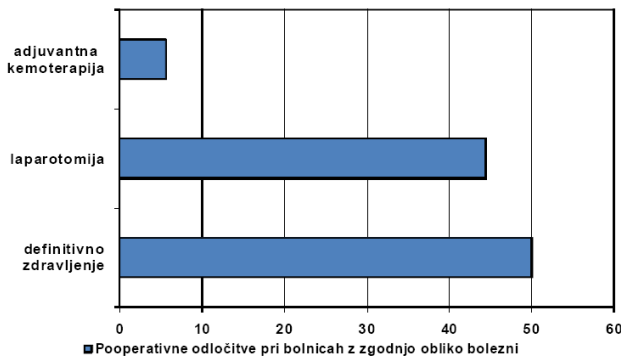
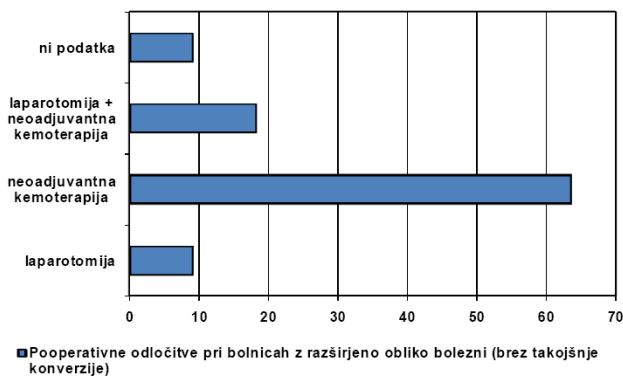


Tabela 4



Razpravljanje

Pri večini bolnic s kliničnimi znaki ovarijskega karcinoma smo laparoskopsko potrdili prizadetost jajčnika. Pri bolnicah s predoperativno ugotovljenim A smo v veliki večini ugotovili, da gre za razširjeno obliko bolezni. Pri vseh teh bolnicah so bile serumske vrednosti Ca 125 povišane. Ob tem je zaskrbljujoča ugotovitev, da pri dobri tretjini bolnic brez ascitesa vrednosti Ca 125 niso bile določene, kar utegne predstavljati pomembno diagnostično vrzel pri obdelavi bolnic s sumom na maligno bolezen ovarija, lahko pa je zgolj pomanjkljivost retrospektivne oblike raziskave.

Kot navajajo podobne študije, se je tudi v naši raziskavi laparoskopija izkazala za učinkovito in primerno metodo diagnostične obravnave bolnic z ZOB(1-4,8). Pri bolnicah z ZOB je bilo v naši raziskavi laparoskopsko zdravljenje pri kar polovici primerov dokončno. Ob tem je pomembna prednost, da je izguba krvi med operacijo običajno manjša, da sta čas oskrbe v bolnišnici in okrevanje krajša, kar je za bolnice enako učinkovit, a prijaznejši način zdravljenja. Pomembna prednost laparoskopije pa obstaja tudi pri bolnicah z ZOB, ki potrebujejo nadaljnje zdravljenje s kemoterapevtiki. Zaradi manjše invazivnosti laparoskopske kirurgije lahko z zdravljenjem nadaljujejo prej kot po klasičnem kirurškem posegu (1,3,4,6).

Pri bolnicah z ROB je laparoskopija primerna diagnostična metoda za opredelitev razširjenosti bolezni in eventualne citoredukcije (4,9). Za tiste bolnice, pri katerih je priporočljivo nadaljevanje zdravljenja s kemoterapevtiki, predstavlja dodatno prednost možnost hitrejšega nadaljevanja zdravljenja kot po klasični kirurški obravnavi (1,3,4,6). Sicer pa pri teh bolnicah laparoskopska operacija kot prva metoda obravnave najverjetneje ne spremeni pomembno nadaljnjih postopkov in uspešnosti zdravljenja.

Pri laparoskopski obravnavi bolnic s kliničnimi znaki ovarijskega karcinoma nekateri avtorji navajajo pomisleke glede natančnosti ocene razširjenosti bolezni, večje verjetnosti medoperativnega razsoja bolezni in pojava metastaz na mestih vstavitve instrumentov v trebušno votlino (2-6). Raziskave kažejo, da ob izkušenem izvajalcu in upoštevanju preventivnih ukrepov (pazljivo ravnanje s tkivi, uporaba endovrečke, izpiranje trebušne votline, zapiranje plasti trebušne stene ...) laparoskopija ni bistveno večje tveganje za neugodnejši potek bolezni (1,2,4,6).



Zaključek

Že dobro znano dejstvo, da je prisotnost A pomemben klinični znak, tesno povezan z razširjeno obliko bolezni, potrjuje tudi naša raziskava. Podobno velja tudi za povišane serumske vrednosti Ca 125.

Laparoskopija je pri obravnavi bolnic s kliničnimi znaki ovarijskega karcinoma zelo verjetno varna in učinkovita alternativa eksplorativni laparotomiji, predvsem v smislu diagnostike in ugotavljanja razširitve bolezni in lahko s svojimi prednostmi pomembno vpliva na nadaljnje odločitve glede zdravljenja. Glede na majhno število raziskav o laparoskopski obravnavi bolnic s kliničnimi znaki ovarijskega karcinoma so za natančnejšo opredelitev vloge laparoskopije pri zdravljenju omenjenih stanj potrebne dodatne raziskave z večjim številom bolnic in dolgoročnim sledenjem uspešnosti zdravljenja (1,2,5, 6,8).

Literatura

- Jung US, Lee JH, Kyung MS, Choi JS. Feasibility and efficacy of laparoscopic management of ovarian cancer. *J Obstet Gynaecol Res* 2009; 35(1): 113-8
- Nezhat FR, Ezzati M, Chuang L, Shamshirsaz AA, Rahaman J, Gretz H. Laparoscopic management of early ovarian and fallopian tube cancers: surgical and survival outcome. *Am J Obstet Gynecol* 2009; 200(1): 83.e1-6
- Semaan AY, Abdallah RT, Mackoul PJ. The role of laparoscopy in the treatment of early ovarian carcinoma. *Eur J Obstet Gynecol Reprod Biol* 2008; 139(2): 121-6
- Lee CL, Kay N, Chen HL, Yen CF, Huang KG. The roles of laparoscopy in treating ovarian cancer. *Taiwan J Obstet Gynecol* 2009; 48(1): 9-14
- Liu CS, Nagarsheth NP, Nezhat FR. Laparoscopy and ovarian cancer: a paradigm change in the management of ovarian cancer? *J Minim Invasive Gynecol.*;16(3): 250-62
- Colomer AT, Jiménez AM, Bover Barceló MI. Laparoscopic treatment and staging of early ovarian cancer. *J Minim Invasive Gynecol.* 2008;15(4): 414-9
- Medeiros LR, Rosa DD, Bozzetti MC, Rosa MI, Edelweiss MI, Stein AT, Zelmanowicz A, Ethur AB, Zanini RR. Laparoscopy versus laparotomy for FIGO Stage I ovarian cancer. *Cochrane Database Syst Rev.* 2008 Oct 8; (4): CD005344
- Park JY, Kim DY, Suh DS, Kim JH, Kim YM, Kim YT, Nam JH. Comparison of laparoscopy and laparotomy in surgical staging of early-stage ovarian and fallopian tubal cancer. *Ann Surg Oncol* 2008; 15(7): 2012-9
- Brun JL, Rouzier R, Selle F, Houry S, Uzan S, Darai E. Neoadjuvant chemotherapy or primary surgery for stage III/IV ovarian cancer: contribution of diagnostic laparoscopy. <http://www.biomedcentral.com/1471-2407/9/171> (06.06.2009)