

METODE IN POMEN DOLOČANJA VELIKOSTI IN OBLIKE LEDVIC PRI OTROCIH S POUČARKOM NA TRIDIMENZIONALNI ULTRAZVOČNI PREISKAVI

METHODS AND MEANING OF RENAL VOLUME AND SHAPE IN CHILDREN EMPHASIS
ON THREE-DIMENSIONAL ULTRASOUND

Andreja Dvoršak-Erker¹, Alojz Gregorič², Igor Japelj³

¹ Oddelek za radiologijo, Splošna bolnišnica Maribor, Ljubljanska 5, 2000 Maribor

² Klinični oddelek za pediatrijo, Splošna bolnišnica Maribor, Ljubljanska 5, 2000 Maribor

³ Klinični oddelek za ginekologijo in porodništvo, Splošna bolnišnica Maribor, Ljubljanska 5, 2000 Maribor

Prispelo 2003-06-27, sprejeto 2003-07-21; ZDRAV VESTN 2003; 72: Supl. III: 35-8

Gljučne besede: *prostornina ledvic; brazgotine ledvic; ultrazvok; tridimenzionalni ultrazvok*

Izvleček – Izhodišča. Odstopanje velikosti in oblike ledvic od normalnega je lahko eden od kazalcev prizadetosti ledvic. Za določevanje velikosti ledvic se metode neprestano spreminjajo in dopolnjujejo. V zadnjem času se vse bolj uporablja ultrazvok, ki zaradi neinvazivnosti skuša izpodrinuti scintigrafijo ledvic, ki je v sedanjem trenutku zlati standard pri določanju ledvične funkcije in velikosti.

Zaključki. Z razvojem tridimenzionalnega ultrazvoka dobiva ultrasonografija nove prednosti tudi pri prikazovanju ledvic.

Uvod

Zgodnja diagnoza brazgotin v ledvičnem parenhimu ter spremenjena velikost ledvic je pomembna pri odkrivanju okvar na ledvicah, ki imajo za posledico končno ledvično odpoved (1-3).

Pri otrocih je pielonefritis glavni vzrok za nastanek brazgotin v ledvicah. Deset do dvajset odstotkov otrok, pri katerih dokažemo ledvične brazgotine, razvije kasneje v življenju povišan krvni tlak.

Pri ženskah iz te skupine pa so med nosečnostjo pogostejša eklampsija, povišan krvni tlak in pielonefritis.

Največ sprememb v ledvičnem parenhimu je posledica prve okužbe. Diagnostična obdelava po prvi okužbi je potrebna pri dečkih in deklicah, in ne samo pri dečkih, kot je veljalo v preteklosti (2).

Displazija, hipoplazija ali kompenzacijska hipertrofija solitarne ledvice se kažejo kot sprememba v velikosti oziroma prostornini ledvic.

V to skupino pa ne sodijo spremembe velikosti ledvic, ki so posledica razširitve votlega sistema, kot je npr. hidronefroza (1).

Diagnostični postopki

Velikost in obliko ledvic lahko merimo anatomske, s pomočjo rentgenskega sevanja, scintigrafije, magnetne resonance ali ultrazvoka (1).

Key words: *renal volume; renal scarring; ultrasound; three-dimensional ultrasound*

Abstract – Background. The changes in size and shape of kidneys are an important sign of kidney disease. There is constant development in methods and modalities used for determination of renal size and shape. Ultrasonography is a safe not invasive imaging modality. In recent years ultrasonography has tried to replace scintigraphy as a gold standard for determination of kidney function and size at the moment.

Conclusions. With the development of three-dimensional ultrasound, ultrasonography get a new advantage in imaging of kidneys.

Anatomske meritve

Anatomske meritve lahko natančno izvajamo samo na umrlih, zato za klinično delo niso uporabne. Poleg tega ledvica umrlega ni fiziološko enaka živi ledvici (1).

Intravenska urografija

Intravenska urografija (IVU) je dolgo veljala za zlati standard pri odkrivanju ledvičnih brazgotin in določevanju velikosti ledvic.

Pri tej metodi dobro prikažemo ledvične čašice, ledvični meh in ureterja (2, 4) (sl. 1). V nefrografski fazi so dobro vidni obrisi ledvic. V tej fazi so se izvajale tudi meritve velikosti ledvic (1, 2). Spremembe v ledvičnem tkivu, ki ni čelno zadeto na posnetku, se s to metodo slabše prikažejo (2, 4).

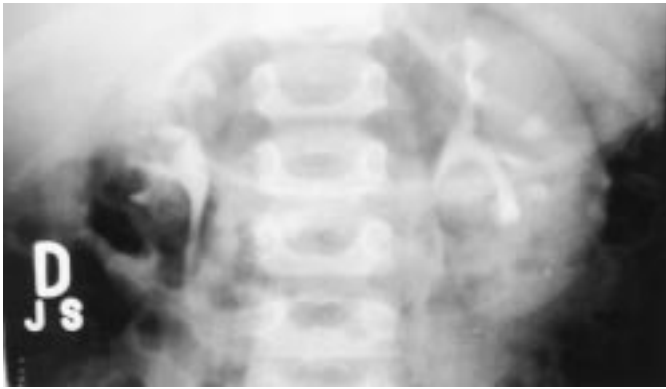
IVU se še vedno uporablja za prikaz anatomije ledvic pred operacijskimi posegi, posebno pri sumu na podvojeno ledvico (2).

Pomanjkljivost IVU je, poleg uporabe rentgenskega sevanja, tudi uporaba kontrastnega sredstva, ki lahko povzroči alergično reakcijo (2,4), hkrati pa lahko pride do oteklina ledvice zaradi same uvedbe kontrastnega sredstva (4).

Preglednost ledvic pogosto omejuje prisotnost črevesne vsebine, ki prekriva ledvici (2, 4).

Scintigrafija z ^{99m}Tc-DMSA

S to metodo prikažemo velikost in obliko ledvic ter razporeditev izotopa v ledvicah (2, 4) (sl. 2).

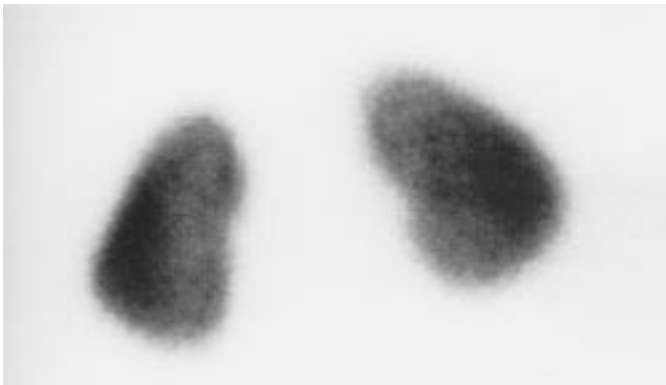


Sl. 1. Pri intravenski urografiji dobro prikažemo anatomijo votlega sistema ledvic.

Kronično spremenjeni ledvici. Hipertrofija leve ledvice, atrofija desne ledvice.

Figure 1. The anatomy of the collecting system of kidney is well demonstrated with IVP.

Chronic changes of both kidneys. Hypertrophy of the left kidney.



Sl. 2. Scintigrafija ledvic je v sedanjem trenutku zlati standard pri določanju funkcije ledvic ter prikazu ledvičnih brazgotin. Normalen izvid.

Figure 2. The gold standard for demonstration of kidney function and scars is scintigraphy.

Normal finding.

DMSA (dimerkaptosukcinska kislina) se nabira v celicah ledvičnih tubulov, zato s to preiskavo prikažemo funkcionalni ledvični parenhim (5).

Metoda je zlati standard pri določanju velikosti in brazgotinskih sprememb na ledvicah (2, 3, 6).

Čas med okužbo in preiskavo je ključnega pomena, saj prehitro opravljena preiskava daje lažno pozitivni rezultat (2, 4, 6). Pomembna je primerjava z nasproti ležečo ledvico.

Pomanjkljivost te metode je uporaba radioaktivnega izotopa ter velika variabilnost med preiskovalci pri interpretiranju rezultatov preiskave (6).

Preiskavo je mogoče opraviti le na oddelkih za nuklearno medicino (7).

Ultrazvočna preiskava

Ultrazvočna preiskava (UZ) ledvic je neinvazivna, lahko dostopna, poceni in varna metoda s katero lahko v fizioloških pogojih prikazujemo in merimo ledvice (1, 7, 8).

Pri otrocih so bile prve ultrazvočne meritve ledvic opravljene konec sedemdesetih in v začetku osemdesetih let prejšnjega

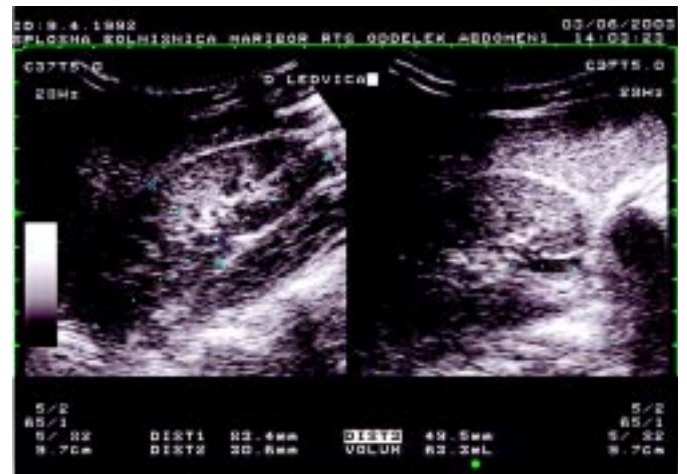
stoletja. Ugotovili so, da je dolžina in debelina ledvice v sorazmerju s površino telesa. To ne velja za ledvice, ki imajo spremenjeno velikost zaradi bolezensko prizadetega votlega sistema, npr. pri hidronefrozi (1).

S tehničnim napredkom ultrazvočnih naprav je odkrivanje brazgotin v ledvicah vse bolj natančno (6).

Konvencionalna dvodimenzionalna (2D) ultrazvočna slika nastane iz ravnine, ki jo izbere preiskovalec. Odvisna je od položaja ultrazvočne sonde (9).

Ledvico prikažemo v koronarni, sagitalni in transverzalni ravnini (2).

Z meritvami v treh prerezih, ki so pravokotni drug na drugega, lahko izračunamo volumen ledvice (sl. 3).



Sl. 3. Z dvodimenzionalnim UZ prikažemo ledvico v longitudinalni in transverzalni ravnini. V omenjenih ravninah jo tudi izmerimo, nato pa računalnik avtomatsko izračuna prostornino.

Figure 3. It is possible to demonstrate the kidney with two dimensional ultrasound in longitudinal and transversal section. Measurements can be taken in this planes. After that computer automatically calculate volume of the kidney.

Zaradi elipsoidne oblike ledvic uporabljamo za izračun njihove prostornine formulo za izračun prostornine elipsoida, ki se glasi $p/6 \times a \times b \times c$ (a = dolžina ledvice, b = širina ledvice, c = debelina ledvice). Številne ultrazvočne naprave imajo to formulo že programirano (1).

Pri otrocih se je ultrazvočna preiskava izkazala za dovolj občutljivo pri odkrivanju klinično pomembnih brazgotin (7, 10).

Pri bolezensko spremenjenih ledvicah je lahko postopek 2D UZ izredno dolgotrajen (11). Hkrati pa je interpretacija 2D ultrazvočnih slik močno subjektivna in odvisna od izkušnosti preiskovalca (12).

Ponovljivost ultrazvočne slike je omejena, nekatere anatomske ravnine pa so s sondo nedostopne (9). Čeprav 2D UZ daje pomembne podatke pri obravnavi bolnikov, je včasih težko dobiti pravo tridimenzionalno (3D) predstavo o bolnikovi anatomiji (11).

Tridimenzionalna ultrazvočna preiskava

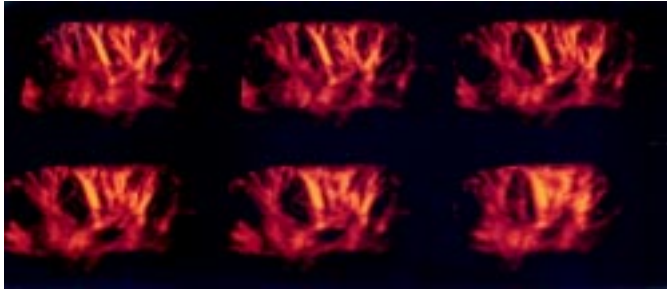
V naši ustanovi od konca leta 2002 uporabljamo za prikaz ledvic tudi tridimenzionalni (3D) ultrazvočni prikaz. Preiskave opravljamo na ultrazvočnem aparatu Voluson 730.

Nabor preiskovancev je zaenkrat odvisen od ultrazvočnega izvida, dobljenega z 2D UZ, ter klinične slike.

Prvi rezultati kažejo, da se meritve volumna ledvic, izmerjene s 3D ultrazvokom, razlikujejo od tistih, ki jih 2D ultrazvočna naprava izračuna na podlagi vgrajenega obrazca. Rezultati

so pričakovani, saj pri 3D tehniki sami vplivamo na zajem podatkov v volumen.

Obetajoče rezultate nam daje tudi 3D prikaz žilja ledvic z energetskega dopplerjem. S to metodo smo si pomagali pri opredelitvi sprememb v ledvičnem parenhimu, kjer smo z zanesljivostjo ločili star hematoma od malignega tumorja (sl. 4).

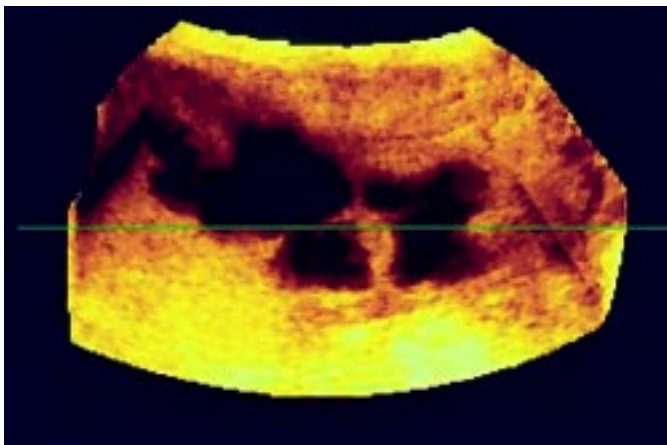


Sl. 4. S kombinacijo energetskega doplerja in tridimensionalnega prikaza ledvice zanesljivo ločimo med ožiljenim tumorjem in brezžilnim hematomom.

Figure 4. Combination of power Doppler and three dimensional demonstration of the kidney, allowed us to differentiate between vascular tumor and avascular haemathoma.

3D UZ nam lahko olajša snemanje in interpretacijo slike in s tem prispeva k boljši anatomski orientaciji ter objektivnosti (9). Seštevek ravnin daje v določenih pogojih boljšo preglednost in s tem natančnejši odgovor na klinično vprašanje (11). Snemanje prostornine je pri najnaprednejših ultrazvočnih aparatih avtomatsko s pomočjo posebne sonde, ki pahljačasto zajame izbrano prostornino v obliki »škatle« (13).

3D predstavo dobimo s posebnimi optičnimi učinki, ki jih omogoča aparat (sl. 5).

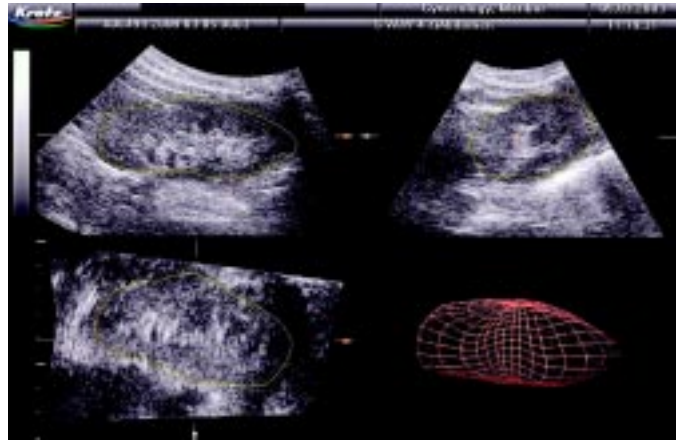


Sl. 5. Prikaz hidronefroze v transparentni tehniki.

Figure 5. Demonstration of hidronephrosis in transparent mode.

Novejše aparature za 3D UZ imajo vgrajeno programsko opremo, ki omogoča tridimensionalno oblikovanje prostornine organa ter natančno meritev zajetega volumna (sl. 6). Zraven tega omogočajo prikaz organa v več ravninah hkrati ter odstranjevanje motečih signalov iz okolice (14).

Kombinacija 3D UZ ter prikaza žil s pomočjo energetskega doplerja nam daje natančnejše podatke o legi in značaju spremembe, saj pri brazgotinah in cistah v ledvici pričakujemo izpad žilja, medtem ko so maligne spremembe patološko ožiljene (15, 16).



Sl. 6. Določitev prostornine organa je s 3D UZ zelo natančna.

Figure 6. Volume of an organ can be measured precisely with 3D ultrasound.

Razpravljanje

IVU se zaradi uporabe rentgenskega sevanja ter kontrasta za prikaz ledvičnega parenhima skoraj ne uporablja več. Koristna pa ostaja pri prikazovanju anatomije sečil posebej pred operativnimi posegi ali za potrditev podvojenosti ledvic (2). Prav tako ima zaradi uporabe rentgenskih žarkov omejeno uporabnost računalniška tomografija.

Magnetno resonančno slikanje je še vedno, kljub neinvazivnosti, cenovno nedostopno za vsakodnevno prakso. Pogosto pa je med preiskavo pri otrocih potrebna še sedacija ali anestezija (4).

Študije, ki primerjajo rezultate scintigrafije in 2D UZ, pri prikazovanju ledvic kažejo, da je ultrazvok dovolj zanesljiva metoda za prikaz klinično pomembnih brazgotin (7).

Z razvojem 3D UZ pa si obetamo še boljše možnosti prikazovanja ledvic (14).

Pričakujemo, da bo ultrazvok s pomočjo 3D prikaza postal dovolj zanesljiva metoda pri odkrivanju in spremljanju ledvične patologije, posebno pa še v kombinaciji z dopplerskim prikazom.

Zaključki

Številne študije kažejo, da ultrazvok prevzema vodilno mesto pri odkrivanju in spremljanju bolezenskih sprememb v ledvicah (2, 7).

Z razvojem tridimensionalnih možnosti prikazovanja ter kombinacije le-teh z energetskega dopplerjem ter vedno širšimi možnostmi obdelave slik (natančnejši izračuni prostornine, odstranitev motečih signalov s slike itd.), pričakujemo še večjo natančnost ultrazvočne preiskave pri spremljanju ledvičnih bolezni.

Poleg omenjenih prednosti tridimensionalnega ultrazvoka je z zajemom, shranjevanjem in možnostjo ponovnega pregleda shranjenih tkivnih prostornin možno posvetovanje med različnimi strokovnjaki.

Z bolj nazornim prikazom bolezenskih sprememb laikom (bolnikom in staršem) pa pričakujemo tudi večje sodelovanje pri vodenju in zdravljenju njihove bolezni (14).

Zahvala

Avtorji se zahvaljujejo gospodu Stanku Pšeničniku za tehnično podporo pri delu s tridimensionalnim ultrazvočnim aparatom ter pomoč pri obdelavi slik.

Literatura

1. Nomasa T. The standard renal volume of Japanese boys and girls determined by three-dimensional ultrasonography. *Kurume Med J* 2001; 48: 105-10.
2. Mackenzie JR. A review of renal scarring in children. *Nucl Med Commun* 1996; 17: 176-90.
3. Goldman M, Bistrizter T, Horne T, Zoareft I, Aladjem M. The etiology of renal scars in infants with pyelonephritis and vesicoureteral reflux. *Pediatr Nephrol* 2000; 14: 385-8.
4. Stokland E, Hellstroem M, Jakobsson B, Sixt R. Imaging of renal scarring. *Acta Paediatr* 1999; 2: Suppl 431: 13-21.
5. Fettich J. Nuklearnomedicinske preiskave urološkega sistema. In: Puklavac L. 25 let nuklearne medicine v Mariboru. Maribor: Splošna bolnišnica, 1998: 31-5.
6. Roebuck DJ, Howard RG, Metreweli C. How sensitive is ultrasound in detection of renal scars? *Br J Radiol* 1999; 72: 345-8.
7. Kersnik Levart T, Kenig A, Fettich JJ, Ključevšek D, Novljan G, Kenda RB. Sensitivity of ultrasonography in detecting renal parenchymal defects in children. *Pediatr Nephrol* 2002; 17: 1059-62.
8. Gilja OH, Hausken T, Berstad A, qdegaard S. Measurements of organ volume by ultrasonography. *Proc Inst Mech Engrs* 1999; 213: 247-59.
9. Robert B, Richard B, Nicolas JM. An interactive tool to visualize three-dimensional ultrasound data. *Ultrasound Med Biol* 2000; 26: 133-42.
10. Hricak H, Lieto RP. Sonographic determination of renal volume. *Radiology* 1983; 148: 311-2.
11. Nelson TR, Pretorius DH. Three-dimensional ultrasound imaging. *Ultrasound Med Biol* 1998; 24: 1243-70.
12. Gilja OH, Smievoll AI, Thune N, et al. In vivo comparison of 3D ultrasonography and magnetic resonance imaging in volume estimation of human kidneys. *Ultrasound Med Biol* 1995; 21: 25-32.
13. Tetičkovič E. Tridimenzionalna ultrasonografija v nevrologiji. Maribor: Obzorja, 2001: 57-69.
14. Chang LW, Chang FM, Chang CH, Yu CH, Cheng YC, Chen HY. Prenatal diagnosis of fetal multicystic dysplastic kidney with two-dimensional and three-dimensional ultrasound. *Ultrasound Med Biol* 2002; 28: 853-8.
15. Hiraj T, Ohishi H, Yamada R, et al. Three-dimensional power doppler sonography of tumor vascularity. *Radiation Medicine* 1998; 16: 353-7.
16. Ohishi H, Hiraj T, Yamada R, et al. Three-dimensional power doppler sonography of tumor vascularity. *J Ultrasound Med* 1998; 17: 619-22.