

OKUŽBE IN RAK JETER

Borut Štabuc

UVOD

V jetrih se pogosto pojavljajo benigni in maligni tumorji ter zasevki raznih rakov. Z vse bolj razširjeno rabo neinvazivnih preiskavnih metod, kot sta ultrazvočna preiskava (UZ) in računalniška tomografija (CT), je vedno več slučajno odkritih okroglih lezij v jetrih, ki so običajno benigne. Slikovne diagnostične metode same običajno ne morejo potrditi benigne narave tumorja, zato je potrebna dodatna diagnostika, ki obremenjuje bolnika in zdravnika.

Benigne tumorje jeter delimo po osnovnem tipu celice, iz katerih se razvijejo v epiteljske (fokalna nodularna hiperplazija, adenom, cistadenom, regenerativni nodusi) in mezenhimske (hemangiom, hemangioendoteliom, lipom, angioliipom, leiomiom, hondrom, hamartom, fibrom). V jetrih lahko najdemo tudi tumorjem podobne spremembe, kot so ciste, absces, granulom, kalcificirana žarišča, pelioza, hematoma in vnetni psevdotumor.

Primarne maligne tumorje jeter delimo v epiteljske (jetrnocelični rak (HCC), holangiocelični rak in biliarni cistadenokarcinom), mešanoepiteljske (mešani karcinom) in mezenhimske (hemangiosarkom, hemangioendoteliom, embrionalni sarkom rhabdomyosarkom, drugi sarkomi in primarni limfom jeter).

Jetra so organ, v katerega zasevajo številni maligni tumorji, najpogosteje rak debelega črevesa in danke, rak trebušne slinavke, rak želodca, rak dojke, rak pljuč, maligni melanom in drugi.

Primarni maligni tumorji jeter so pri nas redki, vendar je v svetu HCC peti najpogostejši rak. Razlikujemo solitarno, multifokalno in difuzno obliko HCC. Fibrolamelarni tip raka je redek in se pojavlja pri mlajših bolnikih. Ni povezan s poprejšnjo jetrno boleznijo ali zvišanimi vrednostmi AFP in ima boljše prognozo. Hepatoblastom je najpogostejši tumor pri otrocih, pri odraslih je zelo redek. Holangiokarcinom, rak žolčnih izvodil, je redek, pogostejši pri bolnikih s primarnim sklerozantnim holangitisom.

Primarni in sekundarni (zasevki) tumorji rastejo zelo hitro in povzročajo splošne simptome, kot so zvišana telesna temperatura, predvsem v popoldanskem času, utrujenost, hujšanje, in lokalne simptome, npr. bolečino pod desnim rebrom, in simptome, ki so posledica oslabiljenega delovanja jeter, npr. simptomi portalne hipertenzije, edemi in zlatenica.

EPIDEMIOLOGIJA

HCC je eden najpogostejših rakov. Leta 2002 je bilo ugotovljenih 626.000 novih primerov HCC. Tega leta je zaradi HCC umrlo 598.000 bolnikov. Incidenca narašča na vsem svetu. Največja je v Podсахarski Afriki, med 58 in 104 primerov na 100.000 prebivalcev, nekoliko manjša je na Japonskem in v preostalih delih Azije (17,3 na 100.000), najmanjša pa v ZDA in Evropi (1,8–4 na 100.000 prebivalcev). V Sloveniji smo leta 2000 ugotovili 96 novih primerov HCC (71 pri moških in 25 pri ženskah), leta 2006 pa že 156 novih primerov HCC (104 pri moških in 52 pri ženskah).

V Aziji in Afriki zbolevalo moški 8-krat, v Evropi 2-krat pogosteje kot ženske. HCC je v Aziji najpogostejši med 30. in 50. letom starosti, v Evropi pa med 50. in 60., in to predvsem pri bolnikih z jetrno cirozo, nosilcih okužbe s hepatitisom in pri bolnikih z nealkoholnim hepatitisom (1–3).

ETIOPATOGENEZA

HCC v 60–90 % primerov vznikne v cirotično spremenjenih jetrih. Najpogostejši vzrok jetrne ciroze so čezmerno uživanje alkohola, virusni hepatitis in, redkeje, presnovne jetrne bolezni, kot so hemokromatoza, Wilsonova bolezen, tirozinemija, bolezen shranjevanja glikogena, *porphyria cutanea tarda*, pomanjkanje alfa-1-antitripsina (4, 5). Biliarna jeterna ciroza je redko vzrok za nastanek HCC (6). V krajih z veliko incidenco je najpomembnejši etiološki dejavnik okužba z virusi hepatitisa B in C (HBC, HCV), v Podсахarski Afriki morda še aflatoksini, ki izvirajo iz kontaminacije žitaric z glivo *Aspergillus flavus*; vpliv tega dejavnika je težko potrditi zaradi pogostega sovpadanja z okužbo z virusom hepatitisa B. S HCC so bolj ogroženi moški, starejši od 50 let, okuženih tako s HBV kot s HCV, ki dnevno zaužijejo več kot 80 g alkohola (7, 8).

Znano je, da so nekatere skupine nosilcev virusa hepatitisa B, denimo tisti z družinsko obremenjenostjo s HCC (9), bolj ogroženi s HCC, čeprav nimajo jetrne ciroze. Kar 30–50 % bolnikov s kroničnim virusnim hepatitisom B, ki zbolijo za HCC, nima ciroze. Načeloma velja, da HCC pri bolnikih z dednimi motnjami metabolizma ali avtoimunske jetrne bolezni nastane v cirotično spremenjenih jetrih, čeprav poročajo o nastanku HCC tudi pri bolnikih z NASH brez jetrne ciroze (10). Mehanizem nastanka HCC se razlikuje pri posameznih boleznih, vendar tako rekoč vedno nastane v cirotično spremenjenih jetrih.

Opisane so tri patohistološke zvrsti HCC: nodularna, masivna in difuzna (11). Nodularni HCC navadno nastopa v povezavi s cirozo v obliki dobro omejenih vozličev. Masivna zvrst HCC se najpogosteje pojavi v necirotičnih

jetrih v obliki večjega tumorja s satelitskimi lezijami v okolici ali brez njih. Za redkejši, difuzni tip HCC je značilna razrast v obliki številnih drobnih vozličev, posejanih po jetrih.

KLINIČNA SLIKA

Klinični znaki HCC so neznaki. Bolniki lahko težijo zaradi zvišane telesne temperature, predvsem v popoldanskem času, utrujenosti, neznakičnih bolečin v zgornjem delu trebuha, hujšanja in izgube teka. Na HCC moramo pomisliti, ko pri bolniku z jetrno cirozo ugotovimo nenadno poslabšanje jetrne funkcije (progresivna zlatenica, ascites), in če postopoma narašča serumska koncentracija aminotransferaz, alkalne fosfataze, bilirubina in alfafetoproteina (AFP).

Redkeje so prvi znaki HCC posledica krvavitve v tumor ali v prosto trebušno votlino. Paraneoplastični sindromi, npr. eritrocitoza, hiperkalcemija, hipoglikemija in hirzutizem, so redki.

HCC običajno odkrijemo po 50. letu starosti, pogosteje pri moških, vendar kar 40 % bolnikov ob diagnozi nima simptomov ali znakov bolezni. Najpomembnejši znaki bolezni so zlatenica, encefalopatija, hepatomegalija, ascites in splenomegalija. Najpomembnejši simptomi bolezni so bolečina pod desnim rebrom, hujšanje, inapetenca, zvišana temperatura in utrujenost.

DIAGNOSTIČNE METODE

Klinični pregled in anamneza sta najpomembnejši diagnostični metodi. O diagnostičnih postopkih se odločamo glede na splošno stanje bolnika, starost, jetrno funkcijo (klasifikacija po Child-Plough) in velikost tumorja v jetrih (klasifikacija po Okudi). Predvsem je pomembno ugotoviti, ali HCC spremlja kronična jetrna okvara. Običajne laboratorijske preiskave krvi lahko potrdijo jetrno okvaro, ne pa HCC.

Alfafetoprotein

Alfafetoprotein (AFP) je tumorski označevalec za HCC. Kar 80–100 % bolnikov s HCC ima zvišane serumske koncentracije AFP. Zvišane vrednosti AFP najdemo tudi pri bolnikih z akutnim in kroničnim hepatitisom, v nosečnosti in pri neseminomskih germinalnih tumorjih. Pri bolnikih s tumorjem, večjim od 2 cm, kjer je možnost neseminomskega germinalnega tumorja izključena, serumska koncentracija AFP, višja od 200 ng/ml, potrjuje HCC, zato dodatna diagnostika ni potrebna (12).

Slikovne preiskave

Nativna rentgenska slika trebuha je nespecifična in se ne uporablja v diagnostiki HCC. Pri posebno velikih HCC lahko na sliki v zgornjem abdomnu vidimo tumor s kalcinacijami.

Za HCC je značilna dobra arterijska ožiljenost (hipervaskularnost), ki izvira iz hepatične arterije, medtem ko ostali jetrni parenhim prejema večino krvi iz portalnega sistema (13). Slikovne preiskave, uporabne v prepoznavi HCC, so: trofazna računalniškotomografska (CT) preiskava jeter, s trofaznim kontrastnim sredstvom ojačeno magnetnoresonančno slikanje (MR) in s kontrastnim sredstvom ojačena ultrasonografija (9). HCC ima značilen vzorec privzema kontrastnega sredstva: intenzivno se lezija označi v arterijski fazi, sledi izplavljanje in hipointenzivnost v pozni venski fazi slikanja (9).

Pri bolnikih z ultrazvočno odkritimi jetrnimi tumorji so potrebne nadaljnje slikovne preiskave, njihova izbira pa je odvisna od velikosti jetrnih tumorjev. Tumorje, velike med enim in dvema centimetroma, je treba diagnostično ovrednotiti z dvema različnima slikovnima metodama (izmed treh že navedenih). Značilen vzorec privzema kontrastnega sredstva, viden z uporabo obeh izbranih metod, zadošča za postavitve diagnoze HCC. Če se z eno uporabljenno metodo ali z obema značilni vzorec ne prikaže, je potrebna biopsija. Pri tumorjih, ki so večji od dveh centimetrov, zadošča za postavitev diagnoze HCC že značilni izvid ene izmed navedenih slikovnih metod, seveda če je koncentracija AFP višja od 200 ng/ml.

Biopsija

Perkutana igelna biopsija je potrebna pri vseh jetrnih tumorjih, kjer postavitve diagnoze HCC ni mogoča z uporabo kombinacije slikovnih in serumskih preiskav. Igelna biopsija je zaradi težavnega vzorčenja nezanesljiva zlasti pri diagnostiki drobnih lezij, velikih med enim in dvema centimetroma (9). Pri bolnikih z nediagnostičnim izvidom biopsije je treba skrbno spremljati morebitno rast tumorja: če se večja, je potrebna uporaba dodatnih slikovnih metod ali ponovna biopsija. Diagnostični pomen ima samo potrditev malignega tumorja. Biopsija je v 30–40 % primerov lažno negativna. Negativni izvid velikokrat pomeni ponavljanje preiskave ali celo kirurško biopsijo. Zapleti jetrne biopsije, sicer vsi redki (0,06–0,32 %), so: krvavitev, biliarni peritonitis, vbod v votle organe, pnevmotoraks in zasevki na mestu biopsije. Smrt kot posledica jetrne biopsije je še redkejša, v 0,009–0,120 % biopsij (14).

Druge preiskave

Za druge diagnostične preiskave, kot so nuklearno-medicinske in angiografija, se pri HCC le redko odločimo. Scintigrafija z galijem je lahko pomembna, ko v cirotično spremenjenih jetrih z drugimi preiskavami ne moremo ugotoviti, ali gre za regeneracijski nodus ali HCC (regeneracijski nodusi ne kopičijo galija). Scintigrafija z žveplovim koloidom, hepatobiliarna scintigrafija in pozitronska emisijska tomografija z aplikacijo fluorodeoksiglukoze (FDG PET) se le redko uporabljajo. Kljub temu, da je HCC angiografsko hipervaskularizirana tvorba z neovaskularizacijo in arteriovenskimi šanti, ki izpodriva ostali jetrni parenhim z normalno žilno risbo, se angiografija jeter v diagnostiki HCC ne uporablja.

Klinična in patološka zamejitev

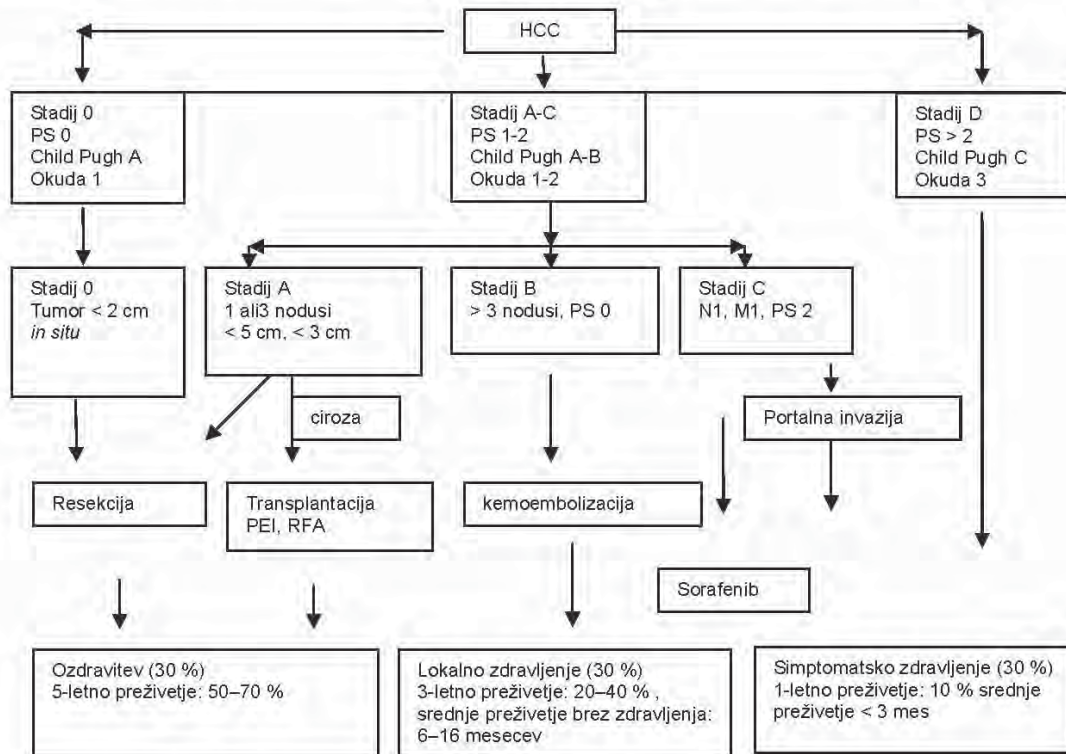
Zamejitev bolezni je pomembna za načrtovanje diagnostičnih postopkov, zdravljenja, pa tudi za prognozo, ki za razliko od bolnikov z drugimi raki, ni odvisna samo od tumorskega stadija, temveč tudi od stopnje jetrne ciroze, splošnega telesnega stanja in od možnosti za zdravljenje.

Določanje stopnje bolezni omogoča natančnejšo napoved poteka bolezni in je v pomoč pri načrtovanju zdravljenja. Pri HCC so najpomembnejši prognostični dejavniki: tumor sam (njegova razširjenost, agresivnost in hitrost rasti), bolnikovo splošno zdravstveno stanje, stopnja jetrne okvare in poprejšnje zdravljenje zaradi HCC. Številne klasifikacije HCC temeljijo na enem ali kombinacijah naštetih dejavnikov. Klasifikacija TNM opredeljuje le lastnosti tumorja (15), Child-Pughov točkovni sistem vrednoti stopnjo jetrne okvare. Nekateri sistemi, npr. Okudov, vključujejo tako vidike delovanja jeter kot tudi lastnosti tumorja. Klasifikacija *Barcelona Clinic Liver Cancer* (BCLC) obsega sistem Okuda za opredelitev tumorja, shemo Child-Pough in bolnikovo splošno stanje (16) in tako razvršča bolnike za začetno zdravljenje (slika 1).

ZDRAVLJENJE

Na pristop k zdravljenju bolnikov s HCC vplivajo številni dejavniki, kot so jetrna okvara, temeljna bolezen jeter, njena etiologija, pa tudi tumor sam in njegovo dosedanje zdravljenje. Zato obravnava bolnikov s HCC terja koordinirano sodelovanje hepatologov, radiologov, intervencijskih radiologov, kirurgov, patologov in onkologov.

Slika 1. Barcelonska opredelitev zamejltve bolezni BCL – Barcelona Clinic Liver Cancer staging system – in strategija zdravljenja



HCC – jetrnocelični rak; PEI – alkoholna sklerozacija; PS – stanje telesne zmogljivosti po WHO, RFA – radiofrekvenčna ablacija

Kirurško zdravljenje

Resekcija jeter je zdravljenje z namenom ozdravitve, namenjeno bolnikom z zgodnjim HCC, katerih splošno stanje dopušča tovrstni poseg. Delna hepatektomija pri izbranih bolnikih je poseg z majhno morbiditeto in mortaliteto (okoli 5 % (17)). Rezultati velikih retrospektivnih raziskav kažejo pri bolnikih po resekciji jeter zaradi HCC več kot 50-odstotno 5-letno preživetje (17). Izbrana skupina bolnikov z ohranjenim delovanjem jeter in zgodnjim HCC dosega celo 70-odstotno 5-letno preživetje (17). Žal pa ugotavljamo, da se bolezen po 5 letih ponovi pri več kot 70 % bolnikov (9). Operacijsko zdravljenje je možno pri bolnikih brez portalne hipertenzije in z ohranjeno jetrno funkcijo. Zunajjetrne metastaze so kontraindikacija za resekcijo.

Presaditev jeter

Presaditev jeter je potencialno ozdravitveno zdravljenje, ki pri bolnikih z zgodnjim HCC omogoča odstranitev tako zaznavnih kot tudi drobnih, nezaznavnih lezij in omogoča hkratno zdravljenje jetrne ciroze. Omejitve zdravljenja s presaditvijo jeter na bolnike s HCC, ki imajo en sam tumor velik do 5 cm, ali tri tumorje, velike do 3 cm (t.i. milansko merilo), je v raziskavi Mazzaferri in sodelavcev prinesla 92-odstotno celokupno in 85-odstotno preživetje brez ponovitve bolezni (18). Milansko merilo določa skupino bolnikov s HCC, ki imajo po presaditvi jeter podobno prognozo, kot jo imajo bolniki, pri katerih je indikacija za presaditev napredovala jetrna ciroza. Zato je merilo postalo široko sprejeto tudi za zdravljenje bolnikov s HCC z jetrno presaditvijo. Raziskave, ali bi bilo mogoče merilo za presaditev jeter razširiti na en tumor, velik do 6,5 cm, ali tri tumorje, manjše od 4,5 cm, ki skupaj merijo manj kot 8 cm (t.i. merilo UCSF), so dale zelo različne rezultate 5-letnega preživetja (med 38 in 93 %).

Lokalno zdravljenje

Lokalno zdravljenja HCC ima za cilj povzročiti selektivno nekrozo tumorja. Osnovna pristopa k takemu zdravljenju sta ablacija in embolizacija. Lokalno zdravljenje je namenjeno bolnikom, pri katerih resekcija ali transplantacija nista mogoči.

Najpogosteje uporabljani metodi sta perkutana alkoholna sklerozacija (PEI) in radiofrekvenčna ablacija (RFA). Bolniki, ki so primerni za ablacijo, so le tisti, pri katerih je mogoče z zdravljenjem zajeti vso bolezen. Zapleti PEI in RFA so redki; v prospektivni primerjavi obeh metod so opisali en resen zaplet pri 4,8 % posegov.

Zdravljenje z ablacijo je najbolj učinkovito pri majhnih tumorjih. Ablacijsko zdravljenje je primerno za tumorje, ki so veliki 3 cm ali manj, za lezije med 3 in 5 cm pa je potrebna kombinacija ablacije in embolizacije. Perkutana ablacija je zelo dobra izbira pri bolnikih z majhnimi tumorji, pri katerih kirurško zdravljenje ni umestno.

Pri retrospektivni analizi podatkov 40 bolnikov s HCC in cirozo Child-Pugh A ali B, ki so bili med čakanjem na presaditev jeter zdravljeni s PEI, RFA ali kombinacijo obeh pristopov, so pokazali popolno ali delno nekrozo tumorjev pri 46,7 % in 53,3 % bolnikov, zdravljenih z RFA, in 23,1 % in 46,1 % pri tistih, ki so bili zdravljeni s PEI (pri čemer 30,8 % tumorjev po PEI ni kazalo nobenih znakov nekroze). Nekroza je bila pomembno večja pri tumorjih, manjših od treh centimetrov (53,1 % proti 14,3 %) (19). V prospektivnih raziskavah so ugotovili, da z RFA dosežemo več popolnih odzivov kot s PEI in da ni pomembnih razlik v preživetju in preživetju brez znamenj bolezni, če obe lokalni metodi primerjamo z operacijskim zdravljenjem (20).

Embolizacija in kemoembolizacija

Arterijska embolizacija (kemoembolizacija, embolizacija, radioembolizacija) pri zdravljenju HCC temelji na selektivnem vbrizganju delcev v arterijo, ki oskrbuje zdravljeni tumor. HCC je hipervaskularni tumor z arterijsko prekrvavitvijo, medtem ko večina krvi v jetrni parenhim priteče iz portalnega sistema, kar omogoča selektivno aplikacijo embolizacijskega sredstva. Pred postopkom je treba ovrednotiti anatomijo arterij, da ne bi embolizirali netačnih mest in organov.

Obe vrsti embolizacije, transarterijska embolizacija (TAE) in transarterijska kemoembolizacija (TACE), povzročita nekrozo tumorja s pomočjo drobnih želatinastih delcev, delcev polivinilnega alkohola ali poliakrilamidnih mikrosfer, ki se zagozdijo v arterijskem obtoku tumorja. Primerjava med TACE, TAE in simptomatskim zdravljenjem je pokazala, da je preživetje bolnikov, zdravljenih z embolizacijo pomebno boljše (82-odstotno enoletno in 63-odstotno dvoletno preživetje pri TACE, 75- oz. 50-odstotno pri TAE in 63- oz. 27-odstotno pri simptomatskem zdravljenju) (21). Napredovala ciroza (Child-Pugh C), obstrukcija portalne vene in hiperbilirubinemija so neodvisni napovedni dejavniki slabe prognoze. Uporaba TAE/TACE pri biliarni obstrukciji zveča nevarnost nastanka jetrne nekroze in abscesov. Podobno se zveča možnost za nastanek abscesov po TACE tudi bolnikom, ki so jim poprej napravili biliarnoenterično obvodno operacijo. Zapleti TAE in TACE so tromboza portalne vene, holecistitis, zavora kostnega mozga in drugi toksični učinki. Postembolizacijski sindrom, ki obsega zvišano telesno temperaturo, bolečine v trebuhu in ileus, je pogost neželeni pojav pri tovrstnem zdravljenju. S TAE in TACE povezano smrtnost ocenjujejo na manj kot 5 %.

Kombinacija lokalnih zdravljenj

Bolniki s tumorji, velikimi od 3–5 cm, so kandidati za zdravljenje s kombinacijo ablacije in embolizacije. Poprejšnja embolizacija žil v tumorju naj bi zvečala učinkovitost RFA, ker zmanjša krvni tok in izplavljanje toplote iz tumorskega tkiva. Primerjava kirurškega zdravljenja in kombinacije RFA s TAE je pokazala 97-, 77- in 56-odstotno preživetje po 1, 3 in 5 letih pri kombiniranem in 81-, 70- in 58-odstotno preživetje pri kirurškem zdravljenju (22).

Sistemsko zdravljenje

Večina bolnikov s HCC ima ob diagnozi napredovalo obliko bolezni. Klinične raziskave so pokazale, da je zdravljenje s sistemsko kemoterapijo neučinkovito.

Dve klinični raziskavi III. faze in ena klinična raziskava II. faze so vrednotile vlogo sorafeniba, oralnega multikinaznega inhibitorja, ki zavira tako proliferacijo tumorskih celic kot tudi angiogenezo, pri zdravljenju HCC.

V klinično raziskavo III. faze, imenovano *Sorafenib in Advanced Hepatocellular Carcinoma* (SHARP), sta bila vključena 602 bolnika z napredovalim HCC. Pri 70 % so ugotovili vraščanje tumorja v žile ali oddaljene metastaze, hkrati pa je imelo več kot 95 % bolnikov v raziskavi ohranjeno funkcijo jeter (Child-Pugh A) in dobro splošno stanje (ECOG 0 ali 1). Najpogostejši osnovni vzroki jetrne ciroze so bili hepatitis C, alkoholni in hepatitis B (29, 26 in 19 %). Srednje preživetje je bilo v skupini, ki je prejemale sorafenib, pomembno daljše (10,7 proti 7,9 meseca). V azijsko-pacifiško raziskavo III. faze so vključili 226 bolnikov; 97 % od njih je imelo ohranjeno jetrno funkcijo (Child-Pugh A). Pri 70 % vključenih bolnikov je bil vzrok jetrne ciroze okužba s hepatitisom B. Bolniki so imeli več simptomov in bolj napredovalo bolezen kot v raziskavi SHARP, srednje preživetje pa je bilo 6,5 meseca v poskusni in 4,2 meseca v kontrolni skupini.

Bolniki so sorafenib dobro prenašali, med neželenimi učinki so bili najpogostejši driska, izguba telesne teže in reakcija roka-noga (23, 24).

Sorafenib je priporočeno zdravilo za bolnike z jetrno funkcijo, ocenjeno kot Child-Pugh A ali B, in neresektabilno boleznijo, ki ni primerna za zdravljenje s presaditvijo, lahko tudi metastatsko. Podatki o odmerjanju in toksičnosti sorafeniba pri bolnikih s slabšim delovanjem jeter (Child-Pugh B) so nezadostni. Svetujejo tudi pazljivost pri morebitni uporabi sorafeniba pri bolnikih z zvišanimi vrednostmi bilirubina v serumu.

Sledenje

Po zdravljenju priporočajo kontrolne slikovne preglede na 3–6 mesecev, dve leti, nato enkrat letno. Vrednosti AFP, če so bile na začetku zvišane, je treba meriti na tri mesece prvi dve leti, nato pa na pol leta.

Presejanje

Kitajska randomizirana raziskava, v katero so vključili 18.816 bolnikov, okuženih z virusom hepatitisa B, je pokazala, da bi bilo presejanje za HCC lahko dragoceno med huje ogroženimi osebami. Določanje serumskega alfafeto-proteina (AFP) in ultrazvočni pregled, oboje na pol leta, sta namreč zmanjšala umrljivost za HCC za 37 %, čeprav je bil načrtovani program presejanja v celoti izpeljan pri manj kot 60 % bolnikov (25). Določanje AFP in ultrazvočna preiskava jeter sta najpogostejši diagnostični metodi pri presejanju za HCC (26). Presejalna raziskava, v katero je bila vključena velika skupina bolnikov, okuženih z virusom hepatitisa B ali kroničnim hepatitisom na Kitajskem, je dala naslednje rezultate za ultrazvočno preiskavo (brez hkratnega določanja AFP): prepoznava bolezni v 84 %, lažno pozitivni izvid preiskave v 2,9 %, pozitivna napovedna vrednost v 6,6 %; za določanje AFP (brez ultrazvočne preiskave) so bili rezultati 69 %, 5 % in 3,3 %, za kombinacijo obeh preiskavnih metod pa 92 %, 7,5 % in 3,0 % (27). Ti rezultati jasno dokazujejo prednost ultrazvočne preiskave pred določanjem serumskega AFP, hkrati pa potrjujejo vrednost kombinacije obeh diagnostičnih metod pri presejanju za HCC.

LITERATURA

1. Jemal A, Siegel R, Ward E, Hao Y, Xu J, Murray T, Thun MJ. Cancer statistics, 2008. *CA Cancer J Clin* 2008; 58: 71-96.
2. Fattovich G, Stroffolini T, Zagni I, Donato F. Hepatocellular carcinoma in cirrhosis: Incidence and risk factors. *Gastroenterology* 2004; 127 (5 Suppl 1): S35-50.
3. Incidenca raka v Sloveniji 2006. Ljubljana: Onkološki inštitut, Register raka za Slovenijo 2009.
4. Ikeda K, Saitoh S, Koida I, Arase Y, Tsubota A, Chayama K, et al. A multivariate analysis of risk factors for hepatocellular carcinoma in cirrhosis. A prospective study. *Cancer* 1994; 74 (9): 2442-8.
5. DiBisceglie AM, Carithers RL, Gores GJ. Hepatocellular carcinoma. *Hepatology* 1998; 28 (4): 1161-5.
6. Farinati F, Floreani A, De Maria N, et al.: Hepatocellular carcinoma in primary biliary cirrhosis. *J Hepatol* 1994; 21 (3): 315-6.
7. Chiamonte M, Stroffolini T, Vian A, Stazi MA, Floreani A, Lorenzoni U, et al. Rate of incidence of hepatocellular carcinoma in patients with compensated viral cirrhosis. *Cancer* 1999; 85 (10): 2132-7.

8. Yuan JM, Govindarajan S, Gao YT, Ross RK, Yu MC. Prospective evaluation of infection with hepatitis C virus in relation to hepatocellular carcinoma in Shanghai, China. *J Infect Dis* 2000; 182 (5): 1300-3.
9. Bruix J, Sherman M. Management of hepatocellular carcinoma. *Hepatology*. 2005; 42: 1208-36.
10. Ichikawa T, Yanagi K, Motoyoshi Y, Hamasaki K, Nakao K, Toriyama K, et al. Two cases of non-alcoholic fatty liver disease predispose patients to hepatocellular carcinoma in the absence of cirrhosis? *Arch Pathol Lab Med* 2008; 132: 1761-6.
11. Clavien PA, Fong Y, Lysterly HK, Morse MA, Venook AP, et al, editors. Malignant liver tumors: Current and emerging therapies. 2nd ed. Jones and Barlett; 2003: 52.
12. Levy I, Greig PD, Gallinger S, Langer B, Sherman M. Resection of hepatocellular carcinoma without reoperative tumor biopsy. *Ann Surg* 2001; 234: 206-9.
13. Breedis C, Young G. The blood supply of neoplasms in the liver. *Am J Pathol* 1954; 30: 969-77.
14. Tobkes AI, Nord HJ. Liver biopsy: Review of methodology and complications. *Dig Dis* 1995; 13 (5): 267-74.
15. Liver (including intrahepatic bile ducts), In: American Joint Committee on Cancer: AJCC Cancer staging manual. 5th ed. Philadelphia, Pa: Lippincott-Raven Publishers, 1997; 97-101.
16. Llovet JM, Fuster J, Bruix J. The Barcelona approach: Diagnosis, staging and treatment of hepatocellular carcinoma. *Liver transpl* 2004; 10: 115-20.
17. Chok KS, Ng KK, Poon RT, Lo CM, Fan ST. Impact of postoperative complications on long-term outcome of curative resection for hepatocellular carcinoma. *Br J Surg* 2009; 96: 81-7.
18. Mazzaferro V, Chun YS, Poon RT, Schwartz ME, Yao FY, Marsh JW, et al. Liver transplantation for hepatocellular carcinoma. *Ann Surg Oncol* 2008; 15: 1001-7.
19. Pompili M, Mirante VG, Rondinara G, Fassati LR, Piscaglia F, Agnes S, et al. Percutaneous ablation procedures in cirrhotic patients with hepatocellular carcinoma submitted to liver transplantation: Assessment of efficacy at explant analysis and of safety for tumor recurrence. *Liver Transpl* 2005; 11: 1117-26.
20. Chen MS, Li JQ, Zheng Y, Guo RP, Liang HH, Zhang YQ, et al. A prospective randomized trial comparing percutaneous local ablative therapy and partial hepatectomy for small hepatocellular carcinoma. *Ann Surg* 2006; 243: 321-8.
21. Llovet JM, Real MI, Montana X, Planas R, Coll S, Aponte J, et al. Arterial embolisation or chemoembolisation versus symptomatic treatment in patients with unresectable hepatocellular carcinoma: A randomised controlled trial. *Lancet* 2002; 359: 1734-9.
22. Maluccio MA, Covey AM, Porat LB, Schubert J, Brody LA, Sofocleous CT, et al. Transcatheter arterial embolization with only particleds for the treatment of unresectable hepatocellular carcinoma. *J Vasc Interv Radiol* 2008; 19: 862-9.
23. Llovet JM, Ricci S, Mazzaferro V, et al. Sorafenib in advanced hepatocellular carcinoma. *N Engl J Med* 2008; 359: 378-90.
24. Cheng A, Kang YK, Chen CL, et al. Randomized phase III trial of sorafenib versus placebo in Asian patients with advanced hepatocellular carcinoma. *J Clin Oncol* 2008; 26 (Suppl). Abstract 4509.
25. Zhang BH, Yang BH, Tang ZY. Randomized controlled trial of screening for hepatocellular carcinoma. *J Cancer Res Clin Oncol* 2004; 130: 417-22.
26. El-Serag HB, Marrero JA, Rudolph L, Reddy KR. Diagnosis and treatment of hepatocellular carcinoma. *Gastroenterology* 2008; 134: 1752-63.
27. Zhang B, Yang B. Combined alpha fetoprotein testing and ultrasonography as a screening test for primary liver cancer. *J Med Screen* 1999; 6: 108-10.