

Pregledni prispevek/Review article

TRIDIMENZIONALNA ULTRAZVOČNA PREISKAVA V PORODNIŠTVU

THREE-DIMENSIONAL ULTRASOUND EXAMINATION IN OBSTETRICS

Igor Japelj¹, Ksenija Ogrizek-Pelkič¹, Stanko Pšeničnik²

¹ Oddelek za perinatologijo, Služba za ginekologijo in perinatologijo, Splošna bolnišnica, Ljubljanska 5, 2000 Maribor

² Oddelek za biomedicinsko tehniko, Splošna bolnišnica, Ljubljanska 5, 2000 Maribor

Prispelo 2001-03-13, sprejeto 2001-08-22; ZDRAV VESTN 2001; 70: 561-7

Ključne besede: prenatalna diagnoza; tridimenzionalni ultrazvok

Izveček – Izhodišča. Predstavljamo nov način ultrazvočne diagnostične preiskave – tridimenzionalna ultrazvočna preiskava je bila možna šele po ustreznem tehničnem napredku.

Zaključki. Prenatalna ultrazvočna diagnostika je že nekaj let sestavni del nadzora vsake nosečnice. Tridimenzionalna ultrazvočna preiskava dopušča prikaz nekaterih prerezov ploda, ki jih pri dvodimenzionalni preiskavi nikakor ne moremo videti, ter uvaja novo kakovost – površinsko oblikovanje. Vse to povečuje zanesljivost prenatalne diagnoze.

Key words: prenatal diagnosis; three-dimensional ultrasound

Abstract – Background. We are presenting a new mode of ultrasound diagnostic examination – the three-dimensional ultrasound examination was possible only after the corresponding technical progress.

Conclusions. The prenatal ultrasound diagnosis is already for some years an integral part of the regular check-ups of every pregnant woman. The three-dimensional ultrasound examination enables the display of some fetal scans, which can not be seen during the two-dimensional examination. It is also introducing a new quality – the superficial rendering. All that is contributing to a higher reliability of the prenatal diagnosis.

Uvod

Od leta 1958, ko so Donald in sod. (1) prvi opisali rabo ultrazvočne (UZ) diagnostike v porodništvu, je stalni in izredno hitri tehnični razvoj s številnimi novostmi in izboljšavami omogočil, da je ta vizualna preiskava postala vedno bolj natančna in zanesljiva. Med drugimi novostmi so se v zadnjih letih pričele tudi v ginekologiji in porodništvu postopoma uporabljati naprave, ki omogočajo tudi tridimenzionalno (3 D) UZ preiskavo. V sredini devetdesetih let so bila objavljena že prva poročila o rutinski rabi te vrste UZ preiskave v porodništvu. (2-8).

Način preiskave

Ob prikazu nekaj naših ehofotogramov opisujemo osnove 3 D UZ preiskave. Preiskujemo z napravo Voluson 500 D MT, ki ob vseh, že ustaljenih klasičnih načinih UZ preiskave: (dvodimenzionalna [2 D] živa slika, dopler, barvni dopler in t. i. »power dopler«) omogoča tudi 3 D UZ preiskavo. Ko se odločimo za 3 D preiskavo, običajno pričnemo vsako preiskavo s klasičnim 2 D tipalom. Pri tem ugotovimo, ali lega in položaj ploda dopuščata 3 D preiskavo. Za 3 D preiskavo uporabljamo posebno tipalo, ki deluje kot 2 D tipalo, dokler ni preklopljeno. 3 D ehofotogram plodovega obraza (sl. 1) smo dobili s preiskavo skozi trebuh nosečnice. Tipalo avtomatično premika UZ snop v obliki pahljače in posname pri plodu določeno prostornino (volumen) – v našem primeru del obraza. Posne-

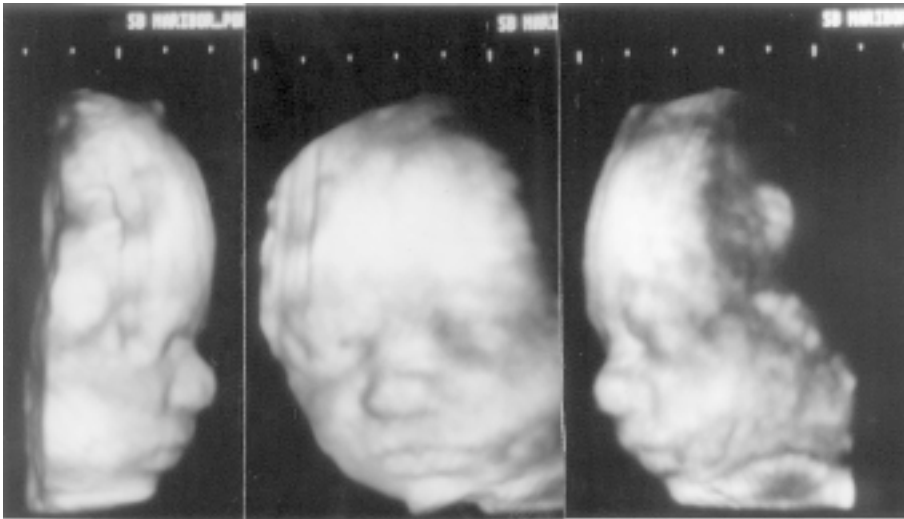
to prostornino, ki je oblikovana kot na vrhu prirezana piramida, sestavlja različno število 2 D prerezov.

Določimo lahko širino UZ snopa in izbiramo med tremi hitrostmi, s katerimi se snop premika (volumen sestavlja, odvisno od hitrosti, od 50 do 250 D prerezov) (9). Na enak ali podoben način delujejo tudi avtomatična tipala za druge načine preiskave, npr. za preiskave skozi nožnico. Vzoredne 2 D prereze, ki sestavljajo določeno prostornino, pa lahko posnamemo tudi z ročnim premikanjem UZ snopa pri t. i. »prostoročni« (free hand) tehniki (10). Prednost avtomatičnih tipal je v tem, da so razdalje med posameznimi 2 D ehogrami vedno enake; to pri ročnem načinu večinoma ni možno. Zato meritve razdalj, predvsem pa izračuni prostornine, v 3 D ehogramu niso zelo zanesljivi. V posebni računalniški postaji (work station), ki je v napravo lahko že vgrajena, se odmevi iz 2 D prerezov zberejo in razporedijo v tri, druga na drugo pravokotno ležeče ravnine (aksialno, frontalno in sagitalno).

Velikost izbrane prostornine je omejena in je glede na vrsto naprave različna. Ko volumen posnamemo, ga lahko spravimo v spomin računalnika (npr. interni trdi disk = sonoview in ali na magnetično-optični disk = MOD) in ga kadar koli kasneje obdelamo ali pa ga pregledamo in obdelamo takoj. Posneto prostornino lahko pri obdelavi prikazemo na tri načine:

- a) večravninski (multiplanarni) prikaz,
- b) površinsko oblikovanje (surface display),
- c) prosojni (transparentni) prikaz.

Večravninski prikaz. Pri napravi, ki jo uporabljamo, se pri vsaki 3 D preiskavi najprej vedno pokažejo na zaslonu trije



Sl. 1. Površinsko oblikovan obraz ploda v 23. tednu nosečnosti od leve proti desni: desni profil, frontalni pogled na plodov obraz in levi profil.

Fig. 1. Surface rendering of the fetal face in the 23rd week of pregnancy. From left to the right: right profil, frontal view of the fetal face and left profil.

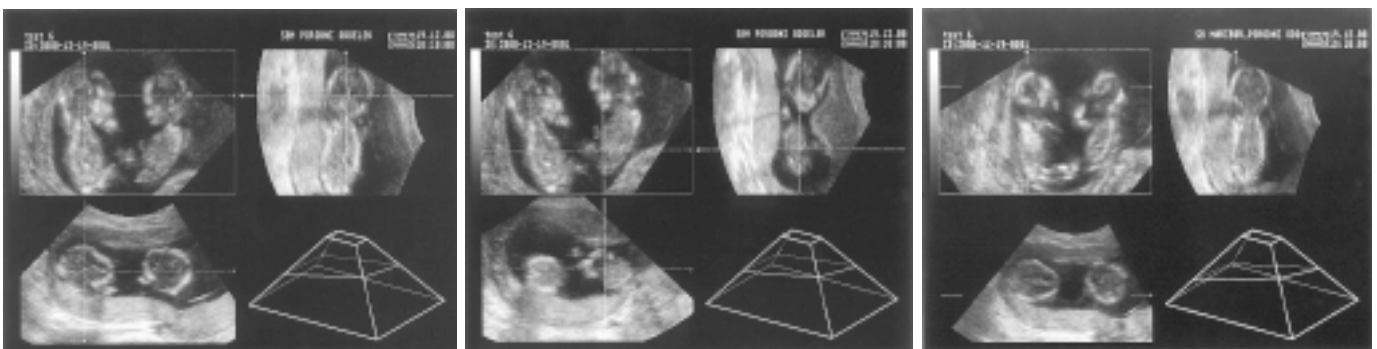
ehogrami 2 D prerezov, ki ležijo pravokotno drug na drugega, torej v treh ortogonalnih (multiplanarnih) ravninah. V vsaki izmed teh ravnin lahko posamezne 2 D ehograme ločeno vrtno okoli treh osi (x, y in z) ali premikamo v kateri koli smeri v posnetem prostoru. Smer premikanja ali vrtenja lahko odčitamo v posebnem grafičnem liku, ki ga vključimo in se prikaže v desnem spodnjem kotu multiplanarnega ehograma. Pri premikih v eni ravnini se ustrezno spremenijo tudi ehogrami v obeh drugih ravninah. To lahko prikažemo na večravninskem (multiplanarnem) prikazu dvojčkov. Vidimo, kako se pri vrtenju ali premikanju vzdolž posameznih osi v zgornjem levem ehogramu spreminjata vzporedno ostala dva ehograma (sl. 2a, b, c). Ko v zgornjem levem ehogramu, kjer sta oba ploda prikazana v sagitalnem prerezu, pregledamo (prelistamo) posamezne 2 D ehograme v smeri vodoravne - prečne - x osi (od leve proti desni ali obratno), se v zgornjem desnem eho-

gramu sproti pokažejo frontalni prerezi najprej prvega in nato še drugega dvojčka; spodnji levi ehogram se pri tem bistveno ne spremeni. Ta se pa spreminja, če v zgornjem levem ehogramu pregledamo posamezne 2 D prereze v smeri navpične - y osi (od zgoraj navzdol ali obratno); tako zapored vidimo aksialne prereze skozi glavi in trupa obeh dvojčkov. Pri premikanju vzdolž vodoravne vzdolžne - z osi (naprej - nazaj ali obratno) na ehogramu levo zgoraj se pokažejo v tem ehogramu zapored sagitalni prerezi obeh plodov od leve do desne strani ploda (ali obratno), ostala dva ehograma se bistveno ne spremenita. Okoli vsake izmed treh osi (x, y, z) lahko zavrtimo tudi katerega koli izmed 2 D ehogramov (sl. 2b). Vse premike 2 D prerezov vzdolž x, y in z osi in rotacije okoli teh osi lahko sproti povežujemo.

Kratochwil (11) meni, da je multiplanarni prikaz bistvena in najpomembnejša pridobitev 3 D UZ preiskave, ker omogoča oceno normalnih anatomskih podrobnosti ali patoloških sprememb hkrati v treh ravninah.

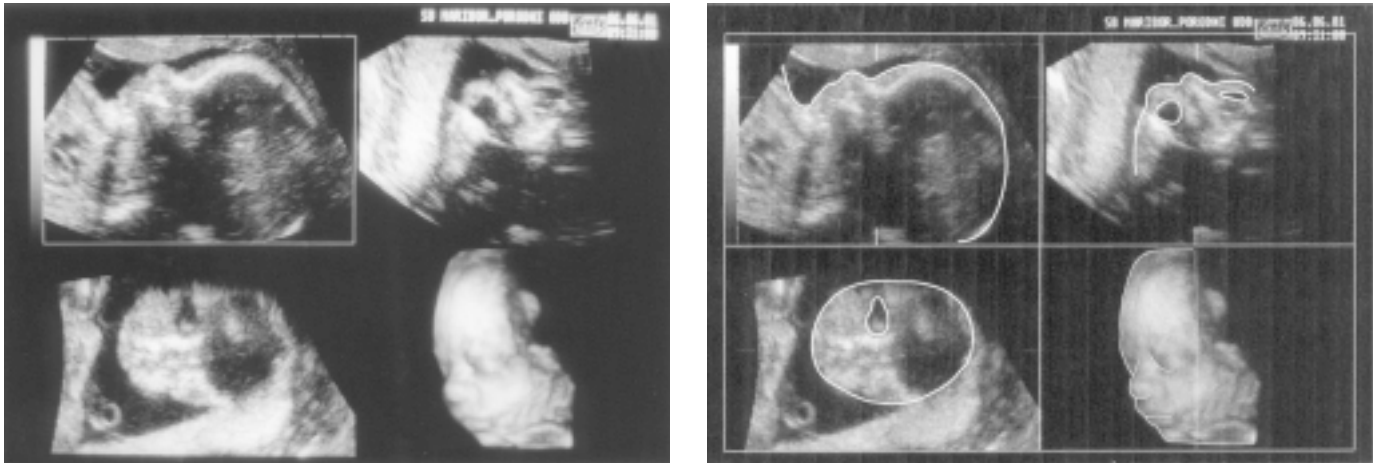
Površinsko oblikovanje (surface rendering, surfacing) je po mnenju Benoita (12) posebej koristno pri prikazu plodovega obraza in okončin. Benoit in sod. (13) so prepričani, da je plastičnemu kipu podoben ehogram plodovega obraza naj-sijajnejši dosežek 3 D ultrasonografije, ker je plodov obraz najbolj objektivni element plodove individualnosti in ker pomeni prvo srečanje z »novo« osebo.

Pri ustreznih nastavitvi, predvsem obeh zgornjih ehogramov (A + B) na multiplanarnem prikazu in določitvi velikosti izbranelega področja (region of interest - ROI) - ta postopek zahteva največ izkušenj in se ga je treba posebej naučiti - se sestavi (izračuna) 3 D ehogram preiskanega dela, v našem primeru obraza. Napravo, ki jo uporabljamo, olajša oblikovanje, ker omogoča t. i. »interaktivni 3 D prikaz«; to pomeni, da lahko pri



Sl. 2 a, b, c. 13. teden nosečnosti. Dvojčka. Večravninski prikaz z nožničnim tipalom. a) Levo zgoraj - sagitalni prerez obeh plodov. Navpična črta označuje potek frontalnega prereza skozi levi plod, ki je prikazan desno zgoraj. Vodoravna črta poteka v višini aksialnega prereza skozi obe glavi - ehogram levo spodaj. Desno spodaj - grafični lik. b) Levi zgornji ehogram smo zavrteli okoli vodoravne z osi nekoliko v levo. Navpična črta označuje potek frontalnega prereza skozi desni plod - desno zgoraj, vodoravna pa višino aksialnega prereza skozi trebuha obeh dvojčkov - levo spodaj. c) V zgornjem levem ehogramu smo premaknili sagitalno ravnino v smeri z osi; pri desnem plodu se prikažejo odmevi ene zgornje, pri levem pa spodnje okončine.

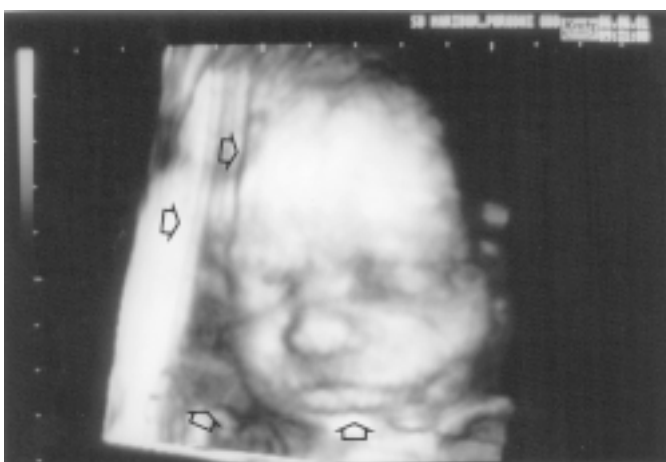Fig. 2 a, b, c. 13th week of pregnancy. Twins. Multiplanar display with a vaginal probe. a) Top left - sagittal image of both fetuses. The vertical line indicates the direction of the frontal scan through the left fetus, shown top right. The horizontal line is located in the axial scan through both heads - on the bottom left. Bottom right - the graphical display. b) We rotated the upper left echogram around the z axis a little to the left. The vertical line indicates the frontal scan through the right fetus - top right and the horizontal line the transversal section plane through the abdomens of the twins - on bottom left. c) In the left top echogram we moved the sagittal plane in the direction of the z axis, in the right fetus one of the upper and in the left one of the lower limbs are seen.



Sl. 3 a, b. Večravninski (2D) in interaktivni 3D prikaz obraza istega ploda kot na sliki 1. a) Zgoraj levo – sagitalni prerez, desno zgoraj – transverzalni prerez nosa in oči, levo spodaj – frontalni prerez, desno spodaj – interaktivno površinsko oblikovan obraz. b) Za boljše razpoznavnost smo na sliki 3 a poudarili nekatere obrise ploda.

Fig. 3 a, b. Multiplanar and interactive 3D display of the face of the same fetus as in figure 1. a) Top left – sagittal section; top right – transverse section of the nose and eyes; bottom left – frontal section; bottom right – interactive surface image of the face. b) For better recognition we have outlined some features of the fetus in figure 3a.

vsaki spremembi nastavitve v enem od obeh zgornjih ehogramov v multiplanarnem prikazu sproti vidimo, kako se oblikuje 3D ehogram. Interaktivni 3D prikaz se prikaže na mestu – grafičnega lika (sl. 3 a, b). Kakovost 3D ehograma je odvisna od kakovosti 2D prerezov; če so ti dobri, je tudi 3D ehogram dober in obratno. 3D ehogram je slab oziroma neuporaben, če 2D prerezi niso dovolj kakovostni. Da dobimo uporaben 3D ehogram, med preiskavo ne premikamo tipala, ne smeta pa se premakniti niti nosečnica niti plod. Med tipalom in plodovim delom, ki ga želimo oblikovati, mora biti dovolj plodovnice in nobenih večjih motečih struktur (npr. plodove otončnice, posteljica). Nekatere izmed struktur, predvsem tiste, ki se ne dotikajo ploda, lahko med oblikovanjem 3D ehograma odstranimo s t. i. elektronskim nožem (14) (sl. 4). Čas, ki je potreben za oblikovanje 3D ehograma, v zadnjih letih zaradi tehničnih izboljšav postaja vedno krajši. Novejša naprava oblikuje tri 3D ehograme v sekundi ter v 10 sekundah rekonstruira do 30 ehogramov, za kar smo na aparaturi iz prejšnje generacije rabili do 15 minut.



Sl. 4. Isti plod kot na sliki 1, pred odstranitvijo nekaterih motečih odmevov (puščice) z elektronskim nožem.

Fig. 4. The same fetus as in figure 1, before cutting some disturbing echoes (arrows) with the electronic scalpel.

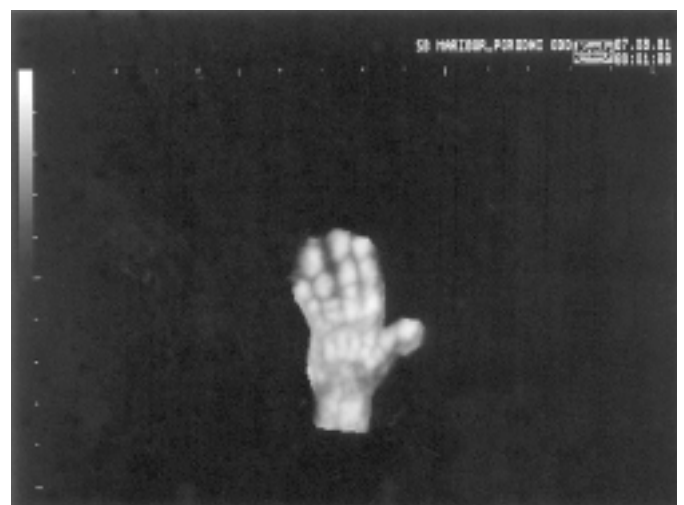Prosojni prikaz je primeren ali za 3D oceno plodovega okostja, ko se v prostornini odstranijo razen hiperehogenih vsi drugi odmevi (sl. 5), ali za prikaz žil in cist, ko ostanejo le hipoehogeni odmevi. Površinsko že oblikovane ali prosojne 3D ehograme tudi lahko vrtimo okoli vseh treh osi (x, y, z); to pogosto olajša oceno in prepoznavanje pravih ali nepravilnih anatomskih podrobnosti pri plodu (sl. 6).

Razpravljanje

Odkar tehnični napredek omogoča enostavnejšo rabo 3D UZ preiskave, se razpravlja o tem, kakšna je njena klinična uporabnost.

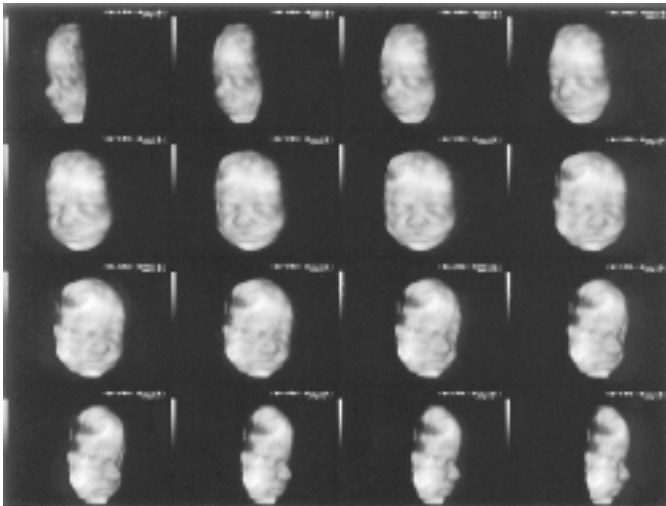
Dolores Pretorius in Nelson sta že leta 1995 (3) videla prednost 3D UZ preiskave v tem, da preiskovalcu omogoča:

- ovrednotenje številnih različnih UZ prerezov, ki jih pri 2D UZ preiskavi ne more vseh videti;
- zanesljivejšo oceno anatomskih podrobnosti pri plodu;



Sl. 5. 25. teden nosečnosti. Plodova roka v prosojnem prikazu – dobro se ločijo posamezne kosti.

Fig. 5. 25th week of pregnancy. The fetal hand in the transparent mode – the different bones are well distinguished.



Sl. 6. Isti plod kot na sliki 1. Površinsko oblikovan obraz smo zavrteli okoli navpične y osi.

Fig. 6. The same fetus in figure 1. The surface rendered face we rotated around the vertical y axis.

- lažjo potrditev normalne anatomije ploda;
- izboljšavo ocene kompleksnih anatomskih nepravilnosti;
- standardizacijo UZ preiskave;
- da lahko pošlje svoje 3 D ehograme v terciarni center ter se o njih posvetuje.

Avtorja (3) tudi mislita, da bo 3 D UZ preiskava v prihodnosti omogočala že preiskovalcu na prvi ravni lažjo in natančnejšo oceno anatomije ploda ter zdravnikom v terciarnih centrih izboljšanje kakovosti preiskav in posledično vedno boljše UZ diagnostiko.

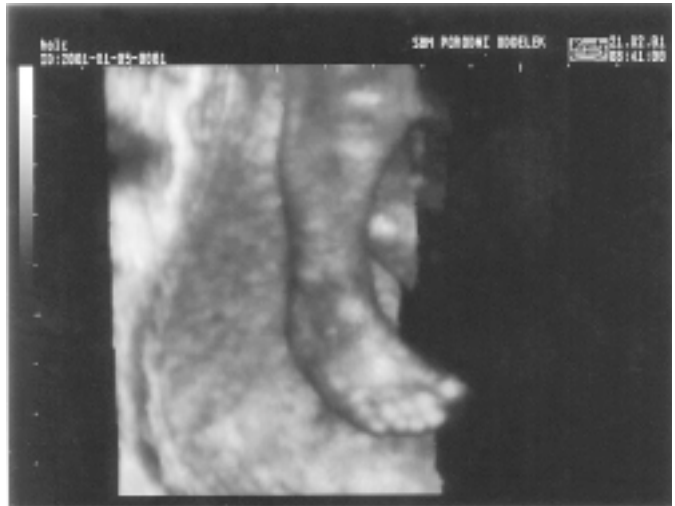V prid rutinski klinični uporabnosti govorijo članki in monografija Merza (4, 15, 16), monografija Kurjaka in Kupešičeve (17) ter številne druge strokovne objave (6-8, 12, 13, 18-28). Campbell (29) meni, da bodo šele prospektivne raziskave diagnostičnih možnosti, tako 2 D kot 3 D UZ preiskave pokazale, ali bo 3 D preiskava ne le možna opcija ali vedno preiskava izbire.

Tako misli tudi Platt (30) ter poudarja, da je 3 D UZ preiskava lahko zelo natančen diagnostični postopek, vendar se mora njena občutljivost in specifičnost pri ugotavljanju normalnih ali abnormalnih struktur pri plodu še potrditi. Majhne, a bistvene pridobitve v diagnostični natančnosti 3 D UZ preiskave so ohrabrujoče. To so predvsem nekateri prerezi ploda, ki jih pri 2 D UZ preiskavi ne vidimo, in površinsko oblikovanje, ki omogoča zgodnejše in zanesljivejše ugotavljanje pravilno ali nepravilno razvitega ploda. Pričakujemo lahko tudi, da bo prostorninsko oblikovanje omogočilo natančnejše in standardizirane meritve in s tem natančnejšo oceno plodove teže.

Campbell (31) napoveduje, da se bo raba 3 D UZ preiskav v porodništvu in ginekologiji razširila takrat, ko bodo v rabi elektronska 3 D tipala, ki bodo dopuščala preiskavo v resničnem času. Meni, da bo to bistveno spremenilo UZ diagnostiko prirojnih srčnih napak ter nepravilnega razvoja ploda že v prvem trimesečju nosečnosti.

Če pogledamo, kako se je UZ diagnostika od začetka pa do danes v le dobrih štiridesetih letih razvijala in uveljavila, lahko ugotovimo predvsem:

1. da je dinamičen, pogosto nesluten in nepričakovan tehnični razvoj omogočil nove, vedno boljše in zanesljivejše UZ diagnostične preiskave v mnogih kliničnih strokah in
2. da so novosti v UZ diagnostiki večinoma pričeli uporabljati v vsakdanjem rutinskem delu vedno šele potem:



Sl. 7. 24. teden nosečnosti, plodova noga.

Fig. 7. 24th week of pregnancy - fetal leg.

a) ko so jim utrle pot osnovne preiskave in raziskave v nekaterih velikih kliničnih centrih in

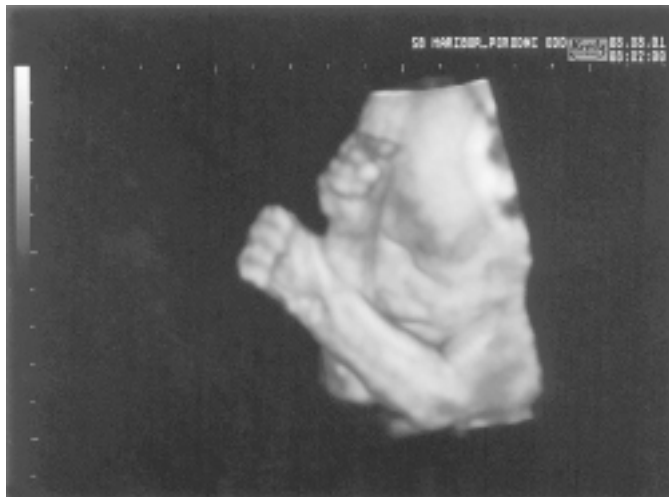b) ko so na trg prišle UZ naprave, s katerimi se je lažje upravljalo in so bile dostopne po ceni.

Tako se je npr. v porodništvu in ginekologijo pričela UZ diagnostika širiti iz bolnišnic tudi v posvetovalnice, ko so se namesto velikih statičnih pričele uporabljati manjše premakljive UZ aparature z živo sliko in vedno boljše ločljivostjo; doplerske in barvne doplerske preiskave so postale rutinske šele, ko so bile vgrajene tudi v cenejše UZ naprave in so tehnično tako dozorele, da so omogočile takojšen avtomatični izračun določenih indeksov. Skoraj gotovo lahko pričakujemo podoben razvoj tudi pri uvajanju 3D UZ preiskave.

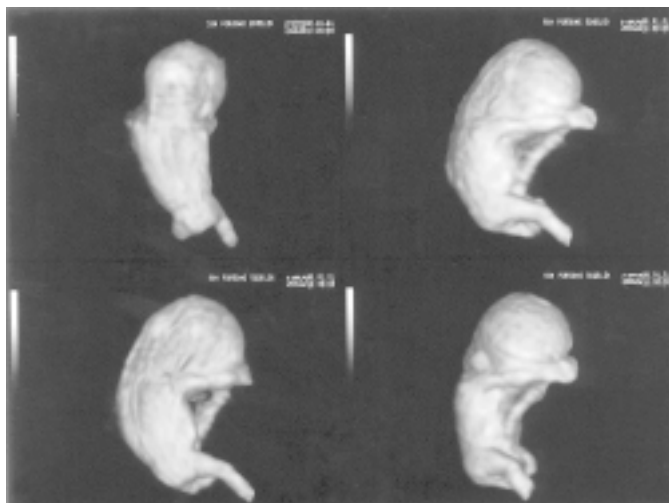
Ko se vprašamo, kaj danes pričakujemo od sonografije v porodništvu, so to predvsem:

- meritve, s katerimi določamo trajanje nosečnosti in ocenjujemo rast ploda;
- pregled anatomskih podrobnosti pri plodu, ki dopušča oceno, da je plod normalno grajen ali pa, katere prirojene nepravilnosti so prisotne;
- ugotavljanje ležišča, zgradbe in debeline posteljic ter potek popkovnice in število žil v njej;
- ocena količine plodovnice;
- doplerske preiskave pretokov v maternici, posteljici, popkovnici in plodu;
- prikaz oblike maternice ter možnih tumorjev v maternici ali predelu jajčnikov.

Ko ugotavljamo, pri katerem izmed naštetih področij UZ diagnostike v porodništvu lahko od 3 D UZ v primerjavi z 2 D UZ preiskavo pričakujemo natančnejše in zanesljivejše podatke, pa tudi več podatkov, je to brez dvoma ocena anatomskih podrobnosti pri plodu. Merz in sod. (4) poročajo, da so pri 3 D preiskavi pri 204 prirojnih anatomskih nepravilnostih v 62% dobili več informacij kot pri 2 D UZ preiskavi. Dyson in sod. (32) so v prospektivni raziskavi pri 63 plodovih, pri katerih so ugotovili 103 prirojene nepravilnosti, ugotovili, da je 3 D v primerjavi z 2 D UZ preiskavo pri 53 (51%) anomalijah dala dodatne informacije, pri 46 (45%) sta si bili obe vrsti preiskave enakovredni, pri dveh plodovih s številnimi anomalijami in pri dveh s srčnimi napakami - torej pri 4 (4%) se je 3 D preiskava slabše odrezala. Za zdaj je srce še tisti plodov organ, kjer pri rutinskem pregledu 3 D UZ preiskava ne da več informacij (občasno celo manj), kot jih dobimo pri ustaljenih prerezih plodovega srca s klasično 2 D UZ preiskavo. Glavna ovira za to, da bi celotno prostornino srca, ki utripa okoli 140-krat



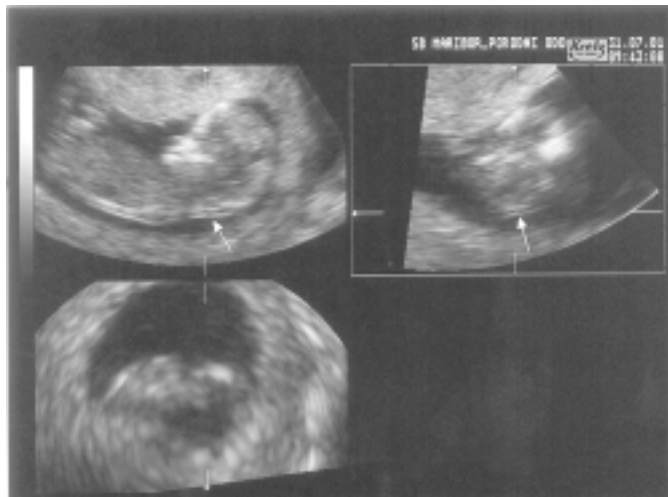
Sl. 8. 24. teden nosečnosti, plod ima obe ročici pred obrazom.
Fig. 8. 24th week of pregnancy – the fetus has both hands in the front of the face.



Sl. 9. 13. teden nosečnosti. Površinsko oblikovan ehogram ploda smo zavrteli okoli y osi tako, da se zapored vidijo: hrbet, dva stranska pogleda na plod in pogled na trebuh, iz katerega izhaja popkavnica. Zunanji obrisi ploda izgledajo normalno.

Fig. 9. 13th week of pregnancy. We rotated the surface image of the fetus around the vertical y axis so that we can see: the back, two side projections of the fetus and the abdominal part with the emerging umbilical cord. The outer features of the fetus are looking normal.

v minuti, pokazali v enem ehogramu, je premajhna hitrost obdelave UZ signala. Manjka pa tudi možnost, da bi tako, kot pri 3 D ehokardiografiji odraslih in v pediatriji uporabljali elektrokardiogram (EKG) za proženje (= triggering; gating) (33, 34), kar pomeni, da se posamezni 2 D fetalni ehokardiogrami (v volumnu) s pomočjo krivulje EKG zapisa razporedijo na ustrezajoče mesto v srčnem ciklusu. Bega in Kuhlman (35) poročata, da so v teku preiskave s ciljem, da bi uspeli s 3 D UZ preiskavami v resničnem času in da se določi najboljši način, kako posneti 3 D prostornino srca in kako prikazati standardne prereze plodovega srca v posneti prostornini. Tehnični razvoj v smeri preiskave v resničnem času je t. i. »živi 3 D (live



Sl. 9. 13. teden nosečnosti. Površinsko oblikovan ehogram ploda smo zavrteli okoli y osi tako, da se zapored vidijo: hrbet, dva stranska pogleda na plod in pogled na trebuh, iz katerega izhaja popkavnica. Zunanji obrisi ploda izgledajo normalno.

Fig. 9. 13th week of pregnancy. We rotated the surface image of the fetus around the vertical y axis so that we can see: the back, two side projections of the fetus and the abdominal part with the emerging umbilical cord. The outer features of the fetus are looking normal.

3 D)« ali štiridimenzionalna (4 D) UZ preiskava. Na naši napravi lahko v eni sekundi prikazemo že tri 3 D ehograme. Na trgu so pa že hitrejša naprava za t. i. 4 D preiskavo. Kljub omenjenim omejitvam je objavljenih kar nekaj prispevkov o 3 D UZ preiskavah plodovega srca (36–40).

Dyson in sod. (32) so, upoštevajoč svoje izkušnje, ugotovili, da daje pri anomalijah obraza, rok, stopal ter pri nepravilnostih hrbtenice predvsem 3 D površinsko oblikovanje najzanesljivejše ugotovke; pri oceni mikrognatije, razklanega trdega neba in pri lokalizaciji okvar na hrbtenici pa multiplanarna 3 D UZ preiskava. Pred kratkim so Chaoui in sod. (41, 42) ugotovili, da 3 D »power« doplerska preiskava povečuje diagnostično zanesljivost pri nekaterih priloženih nepravilnostih z značilno razporejenimi žilami, tako npr.:

- v možganih (anevrizma vene Galen [43, 44], agenezija kaloznega korpusa, holprozencefalija, encefalokela, vodenoglavost);
- v trebuhu (omfalokela, gastroschiza, kila v trebušni preponi, torzija trebušnih žil, agenezija ene ali obeh ledvic, spuščena ledvica, podkvasta ledvica);
- v prsnem košu (bronhopulmonalna sekvestracija, cistične spremembe pljuč, transpozicija velikih žil srca);
- popkavnica (predležča, okoli plodovega vratu ovita);
- posteljica (predležča, tumorji v posteljici, kot npr. horangiom).

Na našem oddelku smo prav tako ugotovili, da je pri UZ preiskavah okoli 20. tedna nosečnosti 3 D preiskava idealno dopolnilo klasični 2 D preiskavi, predvsem pri ocenjevanju obraza in okončin (sl. 1, 7, 8).

Tudi po naših izkušnjah pa 3 D nedvomno nadkriluje 2 D preiskavo pri preiskavah ob koncu prvega trimesečja nosečnosti, ko lahko v eno ali dve 3 D prostornini posnamemo plod v celoti in ga nato z vseh strani ocenimo, kar omogoča, da lahko ugotovimo, ali je plod normalno grajen, oziroma z veliko zanesljivostjo izključimo večje nepravilnosti:

- na glavi (anencefalija, encefalokela),
- na trebušni steni (omfalokela, gastroschiza),

- na hrbtu (spina bifida),
 - na okončinah (sl. 9, 10).
 - V tem času nosečnosti lahko preiskujemo tako skozi trebuh nosečnice kot skozi nožnico. Prednosti preiskave z nožničnim tipalom so predvsem te, da lahko preiskujemo z višje frekvence in s posledično boljšo ločljivostjo ter da posnamemo volumen hitreje kot pri preiskavi čez trebuh. To dovoljuje, da posnamemo prostornino z najmanjšo možno hitrostjo, kar poveča število zabeleženih odmevov in tako izboljša kakovost 3 D ehograma.

Usmeritev zadnjih let je, da se čim bolj zgodaj v nosečnosti ocenijo anatomske podrobnosti pri plodu (45, 46). Obdelava podatkov IRONFAN-a (International Register of Fetal Anomalies) (47) je pokazala, da se določene prirojene nepravilnosti lahko pri UZ preiskavi vedno vidijo že v prvem trimesečju nosečnosti. Rottem (47) zato priporoča prvi UZ pregled v 12. tednu nosečnosti.

Whitlow in Economiades (48) pa menita, da je optimalni čas za oceno fetalne anomalije in merjenje zatilne svetline 13. teden nosečnosti. Prepričani smo, da bodo v prihodnje, kakor hitro bodo na tržišču, 3 D UZ aparature s hitrejšimi računalniki z lažjim rokovanjem ter dostopnejšo ceno vse preiskave ob koncu prvega trimesečja - tridimenzionalne. Tako bo lahko zdravnik že v posvetovalnici zanesljiveje ocenil, kaj je normalno in kaj ne, s čimer se bo natančneje UZ preiskav v celoti bistveno povečala. To je pa pomembno tudi zato, ker pričakovanja nosečnice in svojcev o zanesljivosti prenatalne UZ diagnostike postajajo vedno večja ter možnosti tožbe pri napačnih vse pogostejše (49, 50).

Zaključki

Tehnični napredek, ki dopušča uvajanje 3 D preiskav v sonografijo, je smiselni razvoj v smeri take UZ diagnostike, ki bo omogočila fotografskemu posnetku ali kipu podobne in zato natančnejše ehograme preiskanega tkivnega predela, ožilja ali organa. Tudi na današnji stopnji razvoja predstavlja 3 D preiskava brez dvoma napredek, ki omogoča vedno pogostejše natančnejšo in zanesljivejšo diagnostiko.

Zahvala

Zahvaljujemo se med. sestri Zdenki Šimat za pomoč pri UZ preiskavah ter ge. Dragici Polajner in ge. Stanki Gomboc za pisanje članka.

Literatura

- Donald I, MacVicar J, Brown TG. Investigation of abdominal masses by pulsed ultrasound. *Lancet* 1958; 1: 1188-91.
- Steiner H, Staudach A, Spitzer D, Schaffer H. Three-dimensional ultrasound in obstetrics and gynecology: technique, possibilities and limitations. *Hum Reprod* 1994; 9: 1773-8.
- Pretorius DH, Nelson TR. Three-dimensional ultrasound. *Ultrasound Obstet Gynecol* 1995; 5: 219-21.
- Merz E, Bahlmann F, Weber G. Volume scanning in the evaluation of fetal malformations: a new dimension in prenatal diagnosis. *Ultrasound Obstet Gynecol* 1995; 5: 222-7.
- Merz E. Einsatz der 3-D-Ultraschalltechnik in der pränatalen Diagnostik. *Ultraschall Med* 1995; 16: 154-61.
- Steiner H. Potential der dreidimensionalen (3-D) Sonographie in der Fehlbildungsdiagnostik. *Gynäkologe* 1995; 28: 315-20.
- Pretorius DH, Nelson TR. Fetal face visualization using three-dimensional ultrasonography. *J Ultrasound Med* 1995; 14: 349-56.
- Pretorius DH, House M, Nelson TR, Hollenbach KA. Evaluation of normal and abnormal lips in fetuses: comparison between three- and two-dimensional sonography. *AJR* 1995; 165: 1233-7.
- Gritzky A, Brandl H. The Voluson (Kretz) technique. In: Merz E. 3-D ultrasound in obstetrics and gynecology. Philadelphia, New York, Baltimore: Lippincott Williams-Wilkins, 1998: 9-15.
- Sakas G. Free-hand acquisition, reconstruction, and visualization of three-dimensional data sets. In: Merz E. 3-D ultrasound in obstetrics and gynecology. Philadelphia, New York, Baltimore: Lippincott Williams-Wilkins, 1998: 17-24.

- Kratochwil M. Importance and possibilities of multiplanar examination in three-dimensional sonography. In: Merz E. 3-D ultrasound in obstetrics and gynecology. Philadelphia, New York, Baltimore: Lippincott Williams-Wilkins, 1998: 105-8.
- Benoit B. Three-dimensional surface mode for demonstration of normal anatomy in the second and third trimesters. In: Merz E. 3-D ultrasound in obstetrics and gynecology. Philadelphia, New York, Baltimore: Lippincott Williams-Wilkins, 1998: 95-100.
- Benoit B, Kos M, Kurjak A. The normal and abnormal face. In: Kurjak A, Kupešić S. Clinical application of 3 D sonography. New York, London: The Parthenon Publishing Group, 2000: 127-32.
- Merz E, Mirić-Tesarić D, Walter C. Value of the electronic scalpel (cut mode) in the evaluation of the fetal face. *Ultrasound Obstet Gynecol* 2000; 16: 564-8.
- Merz E. Three-dimensional ultrasound - A requirement for prenatal diagnosis. *Ultrasound Obstet Gynecol* 1998; 12: 225-6.
- Merz E. Ultrasound in obstetrics and gynecology. Philadelphia, New York, Baltimore: Lippincott Williams-Wilkins, 1998.
- Kurjak A, Kupešić S. Clinical application of 3 D sonography. New York, London: The Parthenon Publishing Group, 2000.
- Lee A, Kratochwil A, Deutinger J, Bernaschek G. Three-dimensional ultrasound in diagnosing phocomelia. *Ultrasound Obstet Gynecol* 1995; 5: 238-40.
- Johnson DD, Pretorius DH, Riccabona M, Budorick NE, Nelson TR. Three-dimensional ultrasound of the fetal spine. *Obstetrics - Gynecology* 1997; 88: 434-8.
- Budorick NE, Pretorius DH, Johnson DD, Nelson TR, Tartar MK, Lou KV. Three-dimensional ultrasonography of the fetal distal lower extremity: normal and abnormal. *J Ultrasound Med* 1998; 17: 649-60.
- Hata T, Aoki S, Hata K, Miyazaki K. Three-dimensional ultrasonographic assessment of the umbilical cord during the 2nd and 3rd trimesters of pregnancy. *Gynecol Obstet Invest* 1998; 45: 159-64.
- Hata T, Yonehara T, Aoki S, Manabe A, Hata K, Miyazaki K. Three-dimensional sonographic visualization of the fetal face. *AJR* 1998; 170: 481-3.
- Hata T, Aoki S, Hata K, Miyazaki K, Akahane M, Mochizuki T. Three-dimensional ultrasonographic assessments of fetal development. *Obstetrics-Gynecology* 1998; 91: 218-23.
- Hata T, Aoki S, Akiyama M, Yanagihara T, Miyazaki K. Three-dimensional ultrasonographic assessment of fetal hands and feet. *Ultrasound Obstet Gynecol* 1998; 12: 235-9.
- Ulm MR, Kratochwil A, Ulm B, Lee A, Bettelheim D, Bernaschek G. Three-dimensional ultrasonographic imaging of fetal tooth buds for characterization of fetal clefts. *Early Human Development* 1999; 55: 67-75.
- Carlson DE. The ultrasound evaluation of cleft lip and palate - a clear winner for 3 D. *Ultrasound Obstet Gynecol* 2000; 16: 299-301.
- Chung BI, Kim HJ, Lee KH. The application of three-dimensional ultrasound to nuchal translucency measurement in early pregnancy (10-14 weeks): preliminary study. *Ultrasound Obstet Gynecol* 2000; 15: 122-5.
- Timor-Tritsch IE, Monteagudo A, Mayberry P. Three-dimensional ultrasound evaluation of the fetal brain: the three horn view. *Ultrasound Obstet Gynecol* 2000; 16: 302-6.
- Campbell S. The potential diagnostic capabilities of three-dimensional surface rendering. *Ultrasound Obstet Gynecol* 1999; 14: 148-8.
- Platt LD. Three-dimensional ultrasound 2000. *Ultrasound Obstet Gynecol* 2000; 16: 295-8.
- Campbell S. No more whisky and biscuits. *Ultrasound Obstet Gynecol* 2000; 15: 1-3.
- Dyson RL, Pretorius DH, Budorick NE, Johnson DD et al. Three-dimensional ultrasound in the evaluation of fetal anomalies. *Ultrasound Obstet Gynecol* 2000; 16: 321-8.
- Chaoui R. Fetal echocardiography: state of the art of the state of the heart. *Ultrasound Obstet Gynecol* 2001; 17: 277-84.
- Slansky MS, Nelson TR, Pretorius DH. Three-dimensional fetal echocardiography. *J Ultrasound Med* 1998; 17: 451-7.
- Bega G, Kuhlman K. Three-dimensional fetal echocardiography. In: Kurjak A, Kupešić S. Clinical application of 3 D sonography. New York, London: The Parthenon Publishing Group, 2000: 161-6.
- Deng J, Gardener JE, Rodeck CH, Lees WR. Fetal echocardiography in three and four dimensions. *Ultrasound in Med Biol* 1996; 22: 979-86.
- Zasmer N, Jurković D, Jauniaux E, Gruboeck K, Lees C, Campbell S. Selection and identification of standard cardiac views from three-dimensional volume scans of the fetal thorax. *J Ultrasound Med* 1996; 15: 25-32.
- Nelson TR. Three-dimensional fetal echocardiography. *Progress in Biophysics - Molecular Biology* 1998; 69: 257-72.
- Slansky MS, Nelson T, Strachan M, Pretorius D. Real-time three-dimensional fetal echocardiography: initial feasibility study. *J Ultrasound Med* 1999; 18: 745-52.
- Meyer-Wittkopf, Rappe N, Sierra F, Barth H, Schmidt S. Three-dimensional (3-D) ultrasonography for obtaining the four and five-chamber view: comparison with cross-sectional (2-D) fetal sonographic screening. *Ultrasound Obstet Gynecol* 2000; 15: 397-402.
- Chaoui R, Kalache K. Three-dimensional color power imaging: principles and first experience in prenatal diagnosis. In: Merz E. 3-D ultrasound in obstetrics and gynecology. Philadelphia, New York, Baltimore: Lippincott Williams-Wilkins, 1998: 135-41.

42. Chaoui R, Kalache KD, Hartung J. Application of three-dimensional power Doppler ultrasound in prenatal diagnosis. *Ultrasound Obstet Gynecol* 2001; 17: 22-9.
 43. Bahlmann F. Three-dimensional color power angiography of an aneurysm of the vein of Galen. *Ultrasound Obstet Gynecol* 2000; 15: 341-1.
 44. Lee TH, Shih JC, Peng SSF, Lee CN, Shyu MK, Hsieth FJ. Prenatal depiction of angioarchitecture of an aneurysm of the vein of Galen with three-dimensional color power angiography. *Ultrasound Obstet Gynecol* 2000; 15: 337-40.
 45. Rottem S, Bronshtein M. Transvaginal sonographic diagnosis of congenital anomalies between 9 weeks and 16 weeks, menstrual age. *J Clin Ultrasound* 1990; 18: 307-14.
 46. Nicolaides KH, Sebire NJ, Snijders RJM. The 11-14 week scan. The diagnosis of fetal abnormalities. New York, London: The Parthenon Publishing Group, 1999.
 47. Rottem S. IROFAN: new time-oriented malformation work-up and classification of fetal anomalies. *Ultrasound Obstet Gynecol* 1997; 10: 373-4.
 48. Whitlow BJ, Economides DL. The optimal gestational age to examine fetal anatomy and measure nuchal translucency in the first trimester. *Ultrasound Obstet Gynecol* 1998; 11: 258-61.
 49. Merz E. Ultraschall - Fehlbildungsscreening in der Schwangerschaft - ein hohes forensisches Risiko? *Ultraschall in Med* 1999; 20: 175-6.
 50. Franzki H. Haftungsrisiken auf dem Gebiet der Pränataldiagnostik. *Ultraschall in Med* 1999; 20: 212-4.
-