

Zdravljenje metastatskega adenokarcinoma biliarnega trakta – prikaz primera Treatment of metastatic adenocarcinoma of the biliary tract - a case report

Blaž Tomič dr. med.^{1,2}, doc. dr. Tanja Mesti, dr.med.^{1,2}

¹Sektor internistične onkologije, Onkološki inštitut Ljubljana

²Medicinska fakulteta, Univerza v Ljubljani

Izveček

Klinična praksa obravnave metastatskega adenokarcinoma biliarnega trakta se v zadnjih 10 letih ni bistveno spremenila in ostaja bolezen s slabo prognozo. Predstavlja 10 % primarnih rakov jeter, 2/3 se jih odkrije kot razširjena bolezen visokega stadija. Možnost ozdravitve je mogoča samo ob zgodnjem odkritju resektabilne bolezni, temelj zdravljenja metastatske bolezni je gemcitabin v monoterapiji ali v kombinaciji z cisplatinom, raziskave kažejo povečano preživetje ob sočasni uporabi imunoterapije. V nadaljevanju je prikazan klinični primer bolnika, pri katerem je bila opravljena R0 resekcija, med sledenjem je prišlo do ponovitve bolezni.

Ključne besede: metastatski adenokarcinom biliarnega trakta, kemoterapija, imunoterapija. klinični primer.

Abstract

The clinical practice of treating metastatic adenocarcinoma of the biliary tract has not changed significantly in the last 10 years, and it remains a disease with a poor prognosis. It accounts for 10% of primary liver cancers, and 2/3 of them are detected as high-stage disseminated disease. The possibility of a cure is possible only with early detection of resectable disease, the cornerstone of the treatment of metastatic disease is gemcitabine in monotherapy or in combination with cisplatin, research shows increased survival with simultaneous use of immunotherapy. The following is a clinical case of a patient who underwent R0 resection and relapsed during follow-up.

Key words: metastatic adenocarcinoma of the biliary tract, chemotherapy, immunotherapy, case report

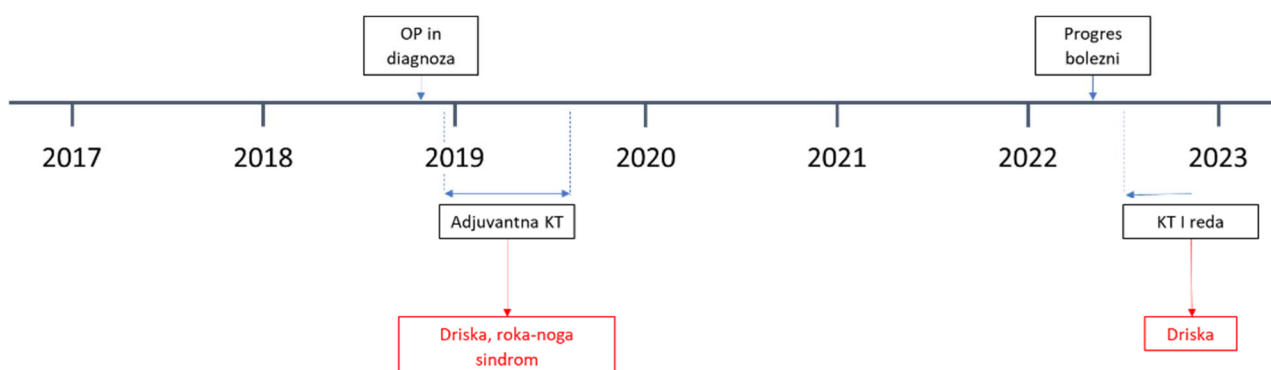
1. Uvod

Klinična praksa obravnave metastatskega adenokarcinoma biliarnega trakta se v zadnjih 10 letih ni bistveno spremenila in ostaja bolezen s slabo prognozo. Predstavlja 10 % primarnih rakov jeter, 2/3 se jih odkrije kot razširjena bolezen visokega stadija. Možnost ozdravitve je mogoča samo ob zgodnjem odkritju resektabilne bolezni, ki ji lahko sledi adjuvantna kemoterapija ali kemo-radioterapija. Priporočeno je sledenje bolnikov prvi 2 leti na 3 mesece, do 5 leta na 6 mesecev, nato na 1 leto. Z uporabo slikanja z magnetno resonanco lažje določimo stadij bolezni, z računalniško tomografijo lahko odkrijemo metastaze v prsnem košu in trebuhu. V primeru odkritja metastatske bolezni je temelj zdravljenja kemoterapija z gemcitabinom v monoterapiji ali v kombinaciji z cisplatinom, če to dopušča splošna psihofizična kondicija bolnika. Indicirana je zgodnja vključitev v specializirano paliativno oskrbo, spodbuja se tudi vključitev v klinične raziskave. Trenutno potekajo številne klinične raziskave s sočasno uporabo imunoterapije, primer je raziskava TOPAZ z uvedbo Durvalumaba v kombinaciji z gemcitabinom in cisplatinom.

2. Prikaz primera

Gospod letnik 1948 je bil na Onkološkem inštitutu prvič obravnavan oktobra 2018 po operaciji adenokarcinoma distalnega dela holedohusa, pT3 N0 (0/3 bezgavk pozitivnih). Opravljena je bila R0 resekcija, diagnoza je bila ugotovljena ob obstruktivski zlatenici. Splošna psihofizična kondicija je dopuščala uvedbo adjuvantnega zdravljenja z kapecitabinom v monoterapiji. Zdravljenje je pričel decembra 2018 ter ga zaključil julija 2019. Zaradi težav z drisko in sindromom roka-noga III-IV stopnje ni prejel 8. ciklusa adjuvantne kemoterapije. Gospod je s kontrolnimi pregledi nadaljeval pri svojem kirurgu.

Kontrolno slikanje trebuha aprila 2022 je pokazalo solidno formacijo v centralnih intrahepatalnih žolčnih vodih z dilatacijo perifernih vodov ter blago povečane bezgavke ob porti hepatis. V kontrolnem laboratoriju so bili vidni povišani jetrni testi. Napoten je bil v triažno ambulanto onkološkega inštituta, kjer je bil potrjen progres bolezni. Konzilij je svetoval uvedbo systemskega zdravljenja. Pred pričetkom zdravljenja je maja 2022 prišlo do zapleta z holangitisom, uvedena je bila antibiotična terapija in vstavljena perkutana biliarna drenaža. Junija 2022 je bila uvedena kemoterapija I. reda s cisplatinom in gemcitabinom, vključen je bil v raziskavo TOPAZ z durvalumabom. Avgusta 2022 je prišlo do okužbe vstopnega mesta perkutane biliarne drenaže, ultrazvok trebuha ni pokazal prepričljivih znakov za razsoj osnovne bolezni v trebuhu. Po antibiotični terapiji je gospod nadaljeval z kemoterapijo I. reda, kontrolno slikanje je predvideno v oktobru 2022.



Slika 1: Potek zdravljenja bolnika

3. Zaključek

Možnost ozdravitve je mogoča samo ob zgodnjem odkritju resektabilne bolezni. Temelj zdravljenja metastatske bolezni je gemcitabin v monoterapiji ali v kombinaciji z cisplatinom. Raziskave kažejo povečano preživetje ob sočasni uporabi imunoterapije. Opisan je kliničen primer, kjer je bolnik po operaciji resektabilnega adenokarcinoma biliarnega trakta prejel adjuvantno terapijo, ob ugotovljenem progresu bolezni je bila uvedena systemska terapija z gemcitabinom in cisplatinom v kombinaciji z imunoterapijo z durvalumabom (raziskava TOPAZ).

Literatura

- Valle JW, Borbath I, Khan SA, Huguet F, Gruenberger T, Arnold D; ESMO Guidelines Committee. Biliary cancer: ESMO Clinical Practice Guidelines for diagnosis, treatment and follow-up. *Ann Oncol*. 2016 Sep;27(suppl 5):v28-v37. doi: 10.1093/annonc/mdw324. PMID: 27664259.
- Do-Youn O, Aiwu R, Shukui Q, Li-Tzong C, Okusaka T, Arndt V et al. Durvalumab plus Gemcitabine and Cisplatin in Advanced Biliary Tract Cancer. 2022 Jun 1: *NEJM Evid* 2022; 1 (8). DOI: <https://doi.org/10.1056/EVIDoa2200015>.
- Boileve A, Hilmi M, Smolenschi C, Ducreux M, Hollebecque A, Malka D. Immunotherapy in Advanced Biliary Tract Cancers. 2021 Feb 8: *Cancers* 2021, 13(7), 1569. DOI: <https://doi.org/10.3390/cancers13071569>.
- Lamarca A, Hubner RA, David Ryder W, Valle JW. Second-line chemotherapy in advanced biliary cancer: a systematic review. *Ann Oncol*. 2014 Dec;25(12):2328-2338. doi: 10.1093/annonc/mdu162. Epub 2014 Apr 25. PMID: 24769639.