

## RTG OBDELAVA SAKROILIAKALNIH SKLEPOV PRI REVMA TOLOŠKIH PACIENTIH X-RAY TREATMENT OF SACROILICAL JOINTS IN RHEUMATOLOGY PATIENTS

Urška Trtnik, dipl. inž. rad, Klinični center, Klinični inštitut za radiologijo, oddelek v Bolnišnici dr. Petra Držaja, Vodnikova c. 62, 1000 Ljubljana

### ABSTRACT

This article presents x-ray treatment of the sacroiliac joints (SIJ) in rheumatology patients. First, we listed the indications for the SIJ x-ray. Further on, the article describes the clinical picture and x-ray characteristics of the seronegative spondyloarthritis (the most common indication for SIJ x-ray). We mentioned the two projections most frequently used at our department. We can also compare the number of patients referred to the examination with the number of pathologic findings, the ratio of men and women and the age of patients.

**Key words:** rheumatology patients, sacroiliac joints (SIJ), x-ray

### IZVLEČEK

V članku je predstavljena rentgenska obdelava sakroiliakalnih sklepov (SIS) pri revmatoloških pacientih. Najprej so naštetе indikacije za rentgensko slikanje SIS. V nadaljevanju članka je opisana klinična slika in rentgenske značilnosti seronegativnih spondiloartritisov (najpogostejša indikacija za slikanje SIS). Omenjeni sta najpogostejši projekciji, ki jih uporabljamo na našem oddelku. Primerjamo lahko tudi število napotenih pacientov na preiskavo s številom patoloških izvidov, razmerje med moškimi in ženskami in starostjo pacientov.

**Ključne besede:** revmatološki pacienti, sakroiliakalni sklepi (SIS), rentgensko slikanje

### UVOD IN NAMEN

Na oddelku v bolnišnici dr. Petra Držaja je rrtg obdelava revmatoloških pacientov zelo pogosta. Predvsem obdelava SIS je ena pogostejših preiskav. SIS so testni predel rrtg diagnostike za vnetna revmatološka obolenja - predvsem pri diagnosticiranju seronegativnih spondiloartritisov. Pri sumu na sakroiliitis je med radiološkimi metodami konvencionalna radiografija še vedno osnovna metoda. Služi za začetno oceno in pozneje za spremljanje morebitnega napredovanja bolezni.

Šele na podlagi radiološkega izvida se pacienta napoti na morebitno nadaljnjo obdelavo (CT, MRI in scintigrafijo). Namen članka je ugotoviti odstotek patoloških izvidov pri pacientih ki so poslani na slikanje SIS glede na napotno diagnozo, ugotoviti povprečno starost pacientov, pri katerih je bila potrjena napotna diagnoza – sakroiliitis ter razmerje med številom obolelih med spoloma.

### Indikacije za slikanje SIS pri revmatoloških pacientih

Indikacije za slikanje SIS pri revmatoloških pacientih so naslednje:

1. seronegativni spondiloartritis:
  - a) ankilozirajoči spondilitis,

- b) psoriatični artritis,
  - c) enteropatski artritis (vzporedno se pojavljajo črevesna obolenja, ulcerozni kolitis, Mb. Chron),
  - d) reaktivni artritis (uretritis, konjuktivitis);
2. druga vnetja (bakterijska, TBC),
  3. degenerativne bolezni,
  4. ostale bolezni, npr. tumorji.

Pacienti so največkrat napoteni na rrtg slikanje SIS, zaradi suma na seronegativne spondiloartritisе. Predvsem zaradi suma na ankilozirajoči in psoriatični artritis.

### Klinična slika seronegativnih spondilartritisov

Tomšič (2003) navaja, da med serološko negativne spondiloartritisе prištevamo skupino vnetnih revmatičnih bolezni, ki imajo podobne klinične slike, rentgenske spremembe in genetično ozadje.

Skupne značilnosti serološko negativnih spondiloartritisov so vnetne spremembe hrbtenice in sakroiliakalnih sklepov. V velikem odstotku so povezani z antigenom HLA-B27. Bolezen naj bi pri genetsko obremenjenih ljudeh običajno sprožili dejavniki iz okolja (virus, bakterija).

### Ankilozirajoči spondilitis

Ankilozirajoči spondilitis (AS) je kronična vnetna revmatična bolezen, ki najprej prizadene predvsem sakroiliakalna sklepa kot sakroiliitis in se nato širi na hrbtenico kot spondilitis. Je najpogostejša oblika spondiloartritisov. Bolezen je tesno povezana z antigenom HLA-B27, ki ga odkrijejo pri 90 do 95 % bolnikov z AS.


Bolezen se najpogosteje začne v pozni adolescenci. Moški zbole vajo pogosteje kot ženske (3-5 : 1).

AS se začne z bolečinami v spodnjem delu hrbtenice in sakroiliakalnem področju. Bolečine se pri gibanju zmanjšajo. Značilna je nočna bolečina, ki bolnika prisili, da se razgiba. Značilna je tudi jutranja okorelost, ki se po razgibavanju zmanjša. Gibljivost hrbtenice postaja vedno bolj omejena, razlagata Tomšič in Hočev ar (2008).

Khan (2002) navaja, da se bolezen le redko začne po 45. letu. Diagnosticirana je lahko kasneje, ker imajo bolniki lahko več let le minimalne simptome. Navaja tudi, da glede na začetek bolezni ni pomembne razlike v povprečni starosti med moškimi in ženskami, vendar kostna ankiloza pri ženskah napreduje počasneje kot pri moških.

### Psoriatični artritis

Psoriatični artritis (PsA) je praviloma serološko negativna sklepna bolezen, ki je pridružena kožni obliki luskavice. Bolezen običajno izbruhne pri mlajših odraslih (30 - 55 let). Za luskavico zbolita 2 % ljudi, pri približno 5 % pa se razvije PsA. Moški in ženske zbole vajo v enakem odstotku. Kožne spremembe so običajno prisotne preden se pojavi a



Slika 1: odstotki pacientov, pri katerih se pojavi artritis po, istočasno in pred pojavom kožne luskavice

rtritis ali pa se pojavijo sočasno z njim. Bolezen se običajno začne počasi, le pri tretjini bolnikov akutno. Število vnetih sklepov ni odvisno od razširjenosti kožne luskavice. PsA najpogosteje poteka kot nesimetrični oligoartikularni artritis. Pogosto so prizadeti mali sklepi rok in nog. Pogoste so tudi težave v predelu SIS in hrbtenice, dodajata Tomšič in Hočevar (2008).

### Reaktivni artritis

Aseptično sklepno vnetje, ki se razvije po okužbi sluznic urogenitalnega trakta, prebavil in dihal pri genetsko predisponiranem človeku, imenujemo reaktivni artritis. To je bolezen mlajših odraslih, od 20 do 40 let.

Bolezen se začne z okužbo sečil, prebavil ali dihal, sledi obdobje brez težav, ki običajno traja od 1 do 4 tedne. Ob izbruhu sklepne bolezni so bolniki prizadeti, imajo povišano telesno temperaturo, prizadeti sklepi so izrazito otekli in boleči, vnetje sklepov je običajno nesimetrično. Intenzivnost težav se lahko z dneva v dan spreminja. Možne so tudi bolečine v hrbtenici in sakroiliakalnem področju. Pogosteje so prizadeti sklepi, ki nosijo teža telesa, torej spodnje okončine pogosteje kot zgornje, ugotavljata Tomšič in Hočevar (2008).

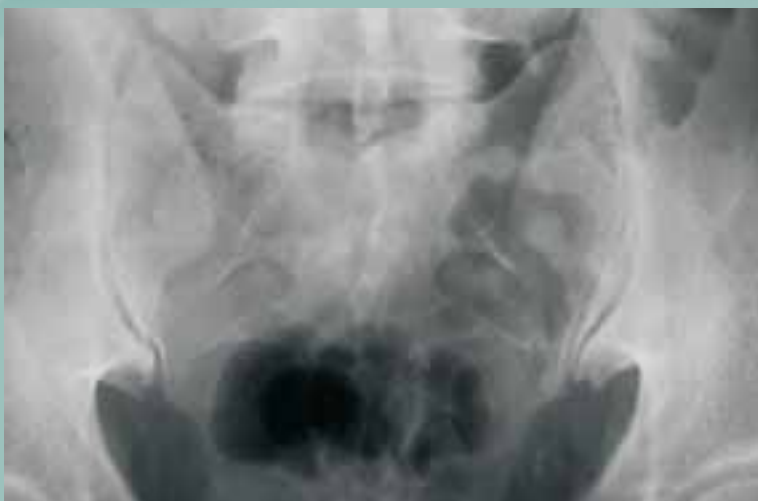### Enteropatični spondiloartritis

Enteropatični spondiloartritis je vnetna bolezen perifernih sklepov in/ali hrbtenice, ki se pridruži vnetni črevesni bolezni (ulceroznemu kolitisu ali Crohnovi bolezni). Pojavi se pri desetini bolnikov z ulceroznim kolitisom in pri petini bolnikov s Crohnovo boleznijo. Oba spola obolevata enako pogosto (Tomšič in Hočevar 2008).

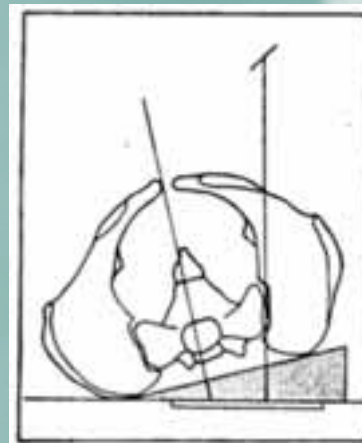
### PROJEKCIJE SIS V KLASIČNI RADIOGRAFIJI

Pri sumu na sakroiliitis začnemo diagnostični postopek z

Slika 2: AP aksialni rentgenogram sakroiliakalnih sklepov, predvsem so dobro prikazani spodnji deli sklepov

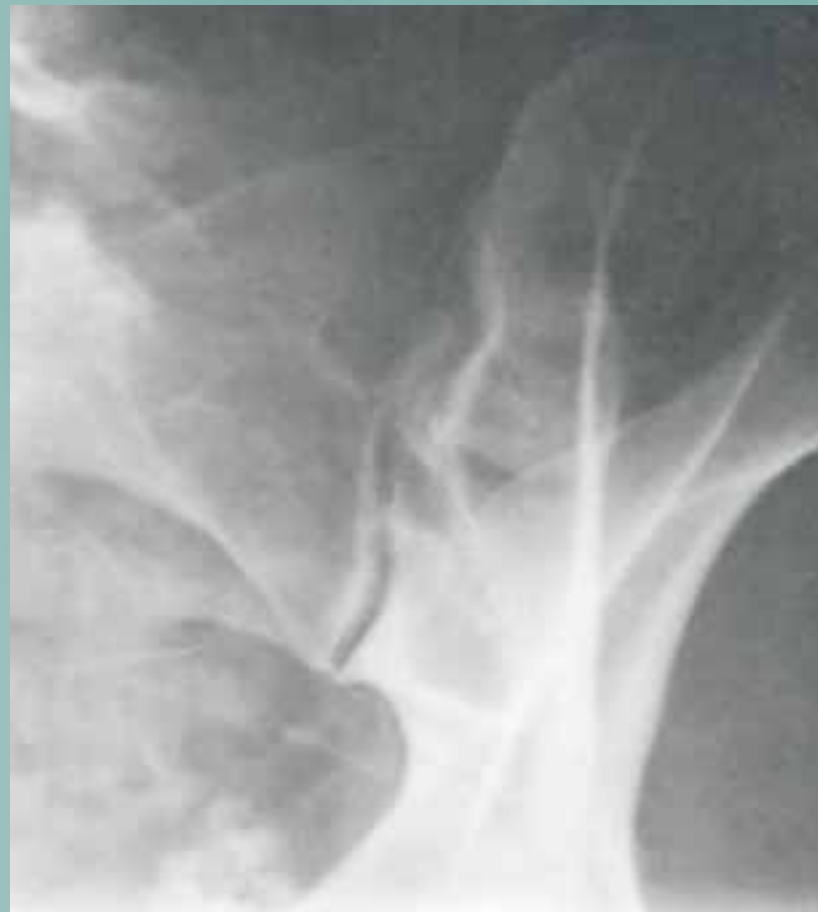

osnovno projekcijo, to je z AP aksialno projekcijo. Na rentgenogramu sta prikazani obe sklepni špranji v celoti. Predvsem dobro je prikazan spodnji del obeh sklepov, zaradi kraniokavdalnega nagiba cevi (slika 2). Kadar AP aksialna projekcija ni dovolj za diagnostično oceno, sledi ciljani posnetek sklepov v posteriorni polstranski projekciji (brez kota) (slika 3 in slika 4).



Slika3: Shema polstranske projekcije SIS (Lipovec, 1991)

Slika 4: Rentgenogram SIS, polstranska projekcija



Predvsem pri mlajših pacientih (< 30 let) se rentgenolog šele na podlagi osnovnega AP aksialnega posnetka odloči, če sta potrebna še polstranska posnetka. S tako obravnavo se izognemo nepotrebni izpostavljanju pacientov ionizirajočemu sevanju.

Pomembna je zaščita gonad pacientov, saj gre za mlajšo populacijo. Uporabljamo tudi svinčeno zaščito nad pasom.

Pri AP aksialni projekciji polje omejimo na format kasete (18x24), pri polstranskih posnetkih pa kaseto delimo in zmanjšamo slikovno polje na najmanjše možno.

Kadar z osnovnim slikanjem ne dokažemo sprememb je pri izrazitem kliničnem sumu na bolezen potrebno opraviti še CT preiskavo SIS. V zadnjem času so pogoste tudi preiskave z MRI, predvsem pri mlajših pacientih, da se izognemo uporabi ionizirajočega sevanja.

## RENTGENSKE ZNAČILNOSTI SERONEGATIVNIH SPONDILARTRITISOV

Rentgenske spremembe pri serološko negativnih spondiloartritisih so podobne. Pojavijo se na hrbtenici in izven nje. V prvem primeru so prizadeti SIS in hrbtenica, v drugem pa veliki in mali periferni sklepi, sin hondroze, nasadišča kit in vezi, navaja Lestan (2003).

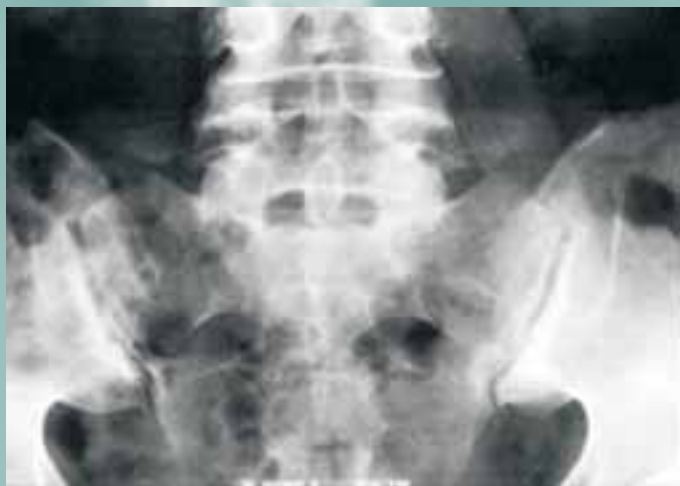### Ankilozirajoči spondilitis

Diagnostični postopek pri sumu na AS začnemo z osnovnimi rtg projekcijami SIS, AP aksialno (slika 5) in ciljano polstransko projekcijo obeh sklepov. Radiološke spremembe so pri tej bolezni namreč vedno najprej vidne na SIS in sicer obojestransko in simetrično (sakroiliitis).

Prve rentgenske spremembe se vedno pojavijo na spodnjem delu sklepov na črevnični strani. Pozneje se širijo na križnični del in ostale dele sklepa. Sklepna špranja se razširi, subhondralna kortikalna kost je nejasna, sledi reaktivna skleroza, predvsem na črevnični strani. Pozneje nastane kostna ankiloza sklepov, ki je pri napredovali bolezni popolna. Jevtić (2008) opisuje, da v aktivni fazi bolezni opazimo kombinacijo destruktivnih in reparativnih procesov.

### Psoriatični artritis

Testni predel v rtg diagnostike PsA so roke, stopala, SIS in hrbtenica. Mali sklepi rok in nog so pri tej bolezni



Slika 5: Sakroiliitis obojestransko

najpogosteje prizadeti, sledijo pa spremembe na SIS in hrbtenici. Sakroiliitis pri PsA je podoben kot pri AS. Rentgenske spremembe so enake, vendar je običajno vnetje enostransko (slika 6), ugotavlja Jevtić (2008).

To dokazujemo enako kot pri AS, s standardnimi rtg projekcijami SIS.

### Reaktivni artritis

Pri reaktivnem artritisu se rentgenske spremembe na sakroiliakalnih sklepih kažejo kot eno ali obojestransko sakroiliitis. Če sakroiliitis na rentgenogramu ni viden, sta za oceno prizadetosti SIS primerni preiskavi CT in MRI, navajata Tomšič, Hočevar (2008).

### Enteropatični artritis

Pri enteropatičnem artritisu so rentgenske spremembe na SIS povsem enake kot pri ankilozirajočemu spondilitisu, ugotavljata Tomšič in Hočevar (2008).

## METODE IN MATERIALI

V obdobju od 3. 1. 2008 do 25.4. 2008 je bilo na Radiološkem oddelku Bolnišnice dr. Petra Držaja opravljenih 147 slikanj sakroiliakalnih sklepov, večinoma v dveh projekcijah.

Pri pregledu izvidov smo upoštevali starost pacientov, spol in diagnozo zaradi katere so bili napoteni na slikanje.

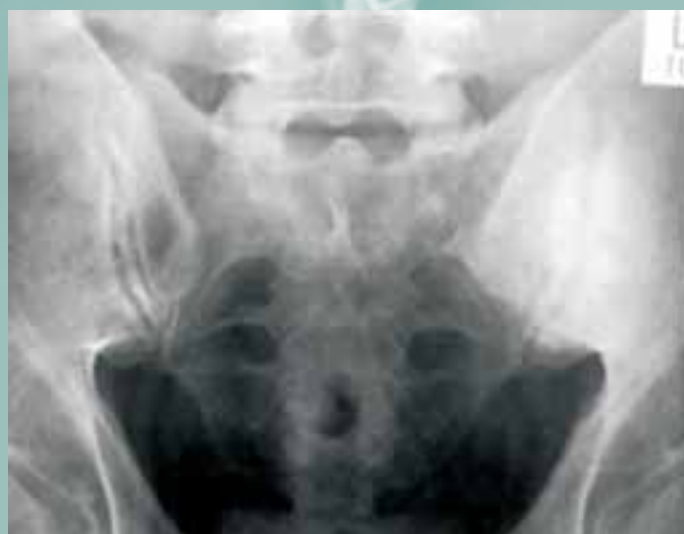Primerjali smo razmerje med številom patoloških in negativnih izvidov. Pri pacientih s patološkim izvidom smo upoštevali starost in spol.

Ugotavljali smo tudi število, spol in starost pacientov, ki so bili poslani na nadaljnjo diagnostično obdelavo (CT in MRI). Zbrane podatke smo prikazali z opisno in grafično metodo.

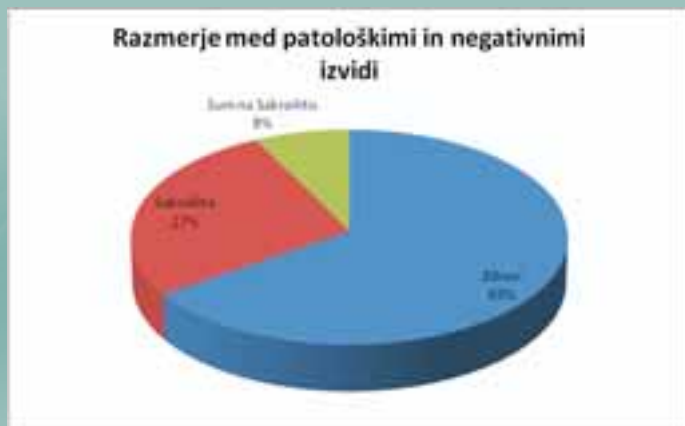## REZULTATI

V obdobju štirih mesecev je bilo na našem oddelku slikanih 147 pacientov. Njihova povprečna starost je bila 45 let. Razmerje med moškimi in ženskami je bilo skoraj 1 : 1. Čeprav smo pričakovali več moških (ker je ankilozirajoči spondilitis pogostejši pri moških), je bilo v tem obdobju obdelanih več žensk, in sicer 81 žensk in 66 moških.

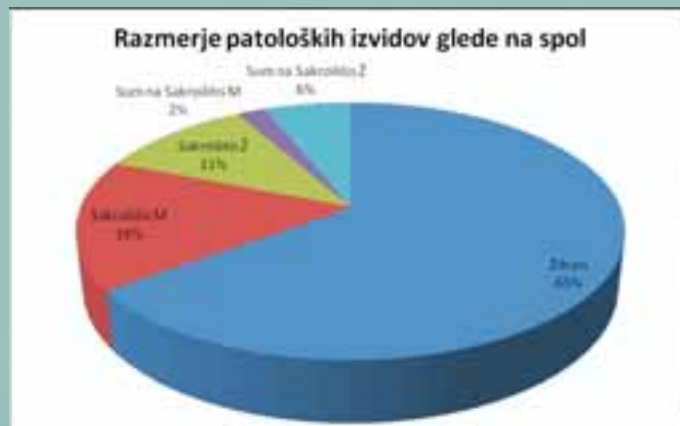Napotna diagnoza pri pacientih, ki so bili poslani na preiskavo je bila v večini primerov sum na sakroiliitis pri



Slika 6: Sakroiliitis levo



Graf 1: Razmerje med patološkimi in negativnimi izvidi



Graf 2: Razmerje med patološkimi in negativnimi izvidi glede na spol

sumu na seronegativni spondiloarthritis. V desetih primerih je bila napotna diagnoza bolečine ledveno, pri treh pa degenerativne spremembe.

Pri 40 pacientih je bila diagnoza sakroiliitisa potrjena s klasičnim rentgenskim slikanjem, pri 11 pa je obstajal sum in so bili poslani na nadaljnjo diagnostično obdelavo (CT in MRI).

Povprečna starost pacientov, pri katerih je rtg potrjen sakroiliitis, je bila 42 let, povprečna starost pacientov, kjer je obstajal sum na sakroiliitis in so bili poslani na CT ali MRI pa 28 let.

Povprečna starost žensk, ki so poslani na preiskavo je bila 44 let. Sakroiliitis je bil rentgensko potrjen pri 16 ženskah, sum pa pri 9. Povprečna starost žensk pri katerih je bil potrjen sakroiliitis je bila 41 let, povprečna starost kjer je obstajal sum pa 32 let.

Pri dveh pacientkah je bila ugotovljena ankiloza sklepov, njuna povprečna starost je bila 53 let.

Povprečna starost moških, ki so bili poslani na preiskavo je bila 45 let. Sakroiliitis je bil potrjen pri 24 moških, sum pa je obstajal pri treh. Povprečna starost moških pri katerih je bil sakroiliitis potrjen, je 42 bila let, povprečna starost, kjer je obstajal sum pa 24 let. Pri devetih pacientih je bila ugotovljena ankiloza sklepov, njihova povprečna starost je bila 46 let.

## RAZPRAVA

Z obdelavo podatkov smo ugotovili odstotek patoloških izvidov pri pacientih, ki so poslani na rtg slikanje sakroiliaklanih sklepov in odstotek pacientov, ki so poslani na nadaljnjo dagnostično obdelavo.

Ugotovimo, da je odstotek patoloških izvidov pri moških višji. Ankilozirajoči spondilitis je najpogostejši izmed seronegativnih spondilartritisov. Za AS moški zbolevalo pogosteje. Tako si lahko razlagamo višji odstotek patologije pri moških.

Razlika v številu pacientov med moškimi in ženskimi s kostno ankilozo potrjuje Khanovo ugotovitev, da se kostna ankiloza pri ženskah redkeje pojavlja in da napreduje počasneje.

Pri mladih pacientih je zaradi nedokončane osifikacije s klasičnim rentgenskim slikanjem težje postaviti diagnozo, zato pri mlajših večkrat sledi CT ali MRI diagnostika. Predvsem pri mlajših pacientih je MRI boljša izbira, zaradi relativno velike sevalne obremenitve pri CT posegih. Tudi

naša raziskava je pokazala, da je bila povprečna starost pacientov, poslanih na nadaljnjo diagnostično obdelavo precej nižja, kot starost vseh pacientov, ki smo jih zajeli v raziskavi.

## ZAKLJUČEK

Klasična radiografija je med preiskavami pri revmatoloških pacientih še vedno osnovna preiskava. Pomembna je za začetno oceno stanja in za spremljanje bolezni.

Rtg obdelava SIS je pri revmatoloških pacientih zelo pogosta, saj so testni predel rtg diagnostike za vnetna seronegativna revmatološka obolenja. Prednosti klasičnega rentgenskega slikanja pred ostalimi metodami izbora sta relativno nizka cena in lahka dostopnost. Slabost te preiskave pa je, da bolnika obremenimo z ionizirajočim sevanjem in v začetnem stadiju bolezni ne da veliko podatkov.

Druga metoda izbora za prikaz zgodnjih bolezenskih znakov je CT, vendar bolnika precej bolj obremeni z ionizirajočim sevanjem kot klasično rtg slikanje. Indicirana je šele na osnovi nejasnih rentgenskih izvidov.

Novejši pristop za prikaz zgodnjih bolezenskih znakov na SIS je preiskava z MRI. Vedno je indicirana na podlagi rentgenskih izvidov. Že zelo zgodaj pokaže vnetne spremembe. Uporablja se zlasti pri mladih pacientih, ker bolnika ne obremeni z ionizirajočim sevanjem. Preiskava je težje dostopna zaradi visoke cene in dolge čakalne dobe.

## LITERATURA

Khan M A (2002). Ankylosing spondylitis the facts. Oxford New York: Oxford University Press Inc.

Kocjančič A, Mrevlje F (1993). Interna medicina. Ljubljana: Državna založba Slovenije, 963-1023.

Kos Golja M (2003). Revmatološki priročnik za družinskega zdravnika. Ljubljana: Univerzitetni klinični center, Klinični oddelek za revmatologijo.

Pfajfar T (2003). Prikazovanje revmatičnih bolezni z magnetno resonanco. Ljubljana: Visoka šola za zdravstvo Pirnat V, Sentočnik J (1989). Revmatologija. Ljubljana: Medicinski razgledi.

Tomšič M, Hočevar A (2008). Spondiloarthritis V: Kos Golja M, Praprotnik S, ur. Revmatološki priročnik za družinskega zdravnika. Ljubljana: Univerzitetni klinični center, Klinični oddelek za revmatologijo.