

**OCJENA ARTROGRAFSKE VRIJEDNOSTI NEIONSKOG KONTRASTNOG
SREDSTVA IOHEXOLA**

**EVALUATION OF NON-IONIC CONTRAST MEDIUM IOHEXOL
IN ARTHROGRAPHY**

Jevtić V.

Abstract — Iohexol (Omnipaque, Nyegaard & Co, Oslo) a new low-osmolar, triiodine, water soluble, non-ionic contrast medium with iodine concentrations of 240 mg/ml and 300 mg/ml was used in 49 arthrographies. Examinations included knee, shoulder, ankle, hip, elbow and hand joints arthrograms. The injected volume varied from 1,5—20ml. Any significant local or general reaction following injection was registered. The quality of contrast coating and visualization of intraarticular structures as well as the duration of opacification were estimated. The present study indicates absence of any serious adverse reactions. At the same time good contrast visualisation was achieved, especially with Iohexol 300. The duration of satisfactory contrast opacification was approximately the same as in other positive ionic contrast agents. In conclusion, Iohexol is a safe and good contrast medium for all types of arthrographies and is to be preferred especially in cases of expected capsule ruptures, chronic synovitis, larger synovial cysts and probably in cases with positive history of mild allergic reactions.

UDC: 616.72-073.754.4

Key words: arthrography, contrast media, omnipaque

Orig. sci. paper

Radiol. Jugosl. 21 (1) 19—23, 1987

Uvod — Uvođenje Amipaka (Amipaque-metrazamid) firme Nyegaard & Co 1974. godine u kliničku praksu, označilo je početak nove generacije neionskih, niskoosmolar-nih, vodotopivih kontrastnih sredstava sa znatno boljom podnošljivošću od do tada uobičajenih ionskih sredstava. Amipaque je uskoro potvrdio svoju visoku vrijednost na cijelom nizu dijagnostičkih područja, prije svega u neuro i kardiovaskularnoj radiologiji. Dva jedina nedostatka metrazamida su bili visoka cijena i nestabilnost u soluciji pri autoklaviranju. Otklanjanje ovih nedostataka rezultiralo je u uvođenju novoga neionskoga kontrastnoga sredstva druge generacije, joheksola (Omnipaque-iohexol) iste firme. Joheksol je kemijski, toksikološki i farmakološki sličan metrazamidu, ali je znatno jeftiniji i pripremljen u obliku solucije gotove za aplikaciju. Čitav niz studija (1, 5, 7) pokazao je dobru podnošljivost i dijagnostičku vrijednost joheksola pri intra-

vaskularnoj in intratekalnoj primjeni. Nešto kasnije dobijeni su dobri rezultati i prilikom intraartikularne aplikacije. Većinom je ocijenjivana vrijednost pri dvojno kontrastnim artrografijama koljena, s relativno niskim dozama od oko 4 ml.

Naše ispitivanje uključuje artrografije koljenskih zglobova s pozitivnim kontrastnim sredstvom u većim dozama, te aplikaciju joheksola u zglobove ramena, lakta, ruke, kuka i gornji skočni zglob.

Materijal i metode — Na Univerzitetnom institutu za rentgenologiju Kliničkog centra u Ljubljani smo načinili 49 artrografija s joheksolom. Artrografije ramenoga zgloba smo izvodili tehnikom dvostrukoga kontrasta, sve preostale samo s pozitivnim kontrastnim sredstvom. Od ukupnoga broja pacijenata je bilo 29 muškaraca i 20 žena u prosečnoj starosti od 32 godine. Učinjeno je 36 artrografija koljena, 26 s koncen-

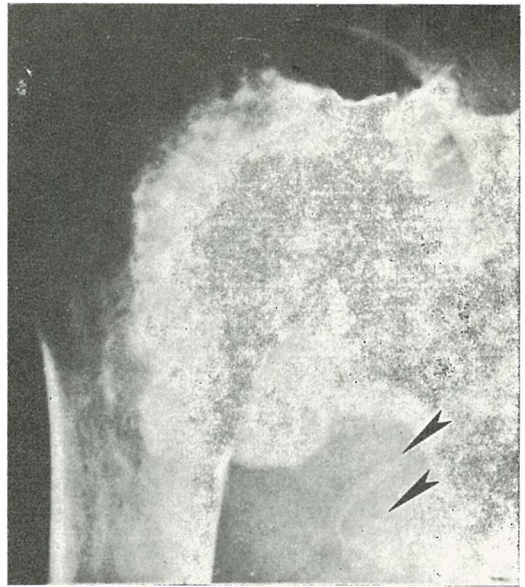
tracijom od 300 mg J/ml te 10 s 240 mg J/ml. Preostale pretrage uključivale su 5 artrografija ramena, 3 gornjega skočnoga zgloba, 2 kuka, 2 lakta te 1 artrografiju metakarpofalangealnoga zgloba palca ruke. Ukupna količina apliciranoga joheksola iznosila je od 1,5 ml u slučaju artrografije prvoga metakarpofalangealnoga zgloba do 20 ml kada je klinička pretraga govorila za mogućnost veće poplitealne ciste. Prije pretrage uzimani su anamnestični podaci o eventualnoj alergičnoj dijatezi. Za vrijeme i iza aplikacije opažano je opće stanje pacijenta, te lokalni osjećaj bola i pečenja. Slijedila je standardna serija rentgenograma, ovisna o vrsti pretrage. Kod deset artrografija koljena načinjeni su i rentgenogrami nakon 10 odnosno 15 minuta. Polovica je dobila joheksol u koncentraciji od 300 mg J/ml, a polovica od 240 mg J/ml.

Dijagnostičku vrijednost Omnipaka ocijenjivali smo na osnovi dvaju elemenata, oštrote kontrastnog prikaza intraartikularnih formacija te duljine trajanja opacifikacije.

Sve pretrage izvođene su ambulantno.

Rezultati i diskusija — Ni u jednom slučaju nismo zabilježili težih, općih reakcija po aplikaciji joheksola. Od posebnoga interesa su dva pacijenta s pozitivnom anamnezom preosjetljivosti na penicilin u obliku lakše urtikarije kod prvoga, te mučnine i povraćanja po intravenskoj holecografiji s biligrafinom, kod drugoga. Načinjena je artrografija koljena s po 10 ml joheksola u koncentraciji od 300 mg J/ml. U toku naredna dva sata nije bilo nikakvih nuspojava. U cijeloj grupi nismo registrirali opće reakcije, iako smo upozorili pacijente, danas naknadno obavijeste o eventualnoj glavobolji, mučnini, povraćanju ili vrtoglavici. Općih nuspojava nije bilo ni kod trojice bolesnika s reumatoidnim artritisom i kroničnim hipertrofičnim sinovitisom, unatoč poznatoj brzj resorpciji kontrastnoga sredstva u takvim slučajevima (2) te rentgenski dokazanom limfatičnom refluksu (slika 1).

Od lokalnih reakcija, na bol na mjestu injekcije žalilo se dvanaest pacijenata. Točnu vezu između upotrebljenog kontrastnog sredstva i lokalnoga osjećaja bola nije moguće ustanoviti. Samo u jednom slučaju registriran je osjećaj pečenja u toku injekcije,



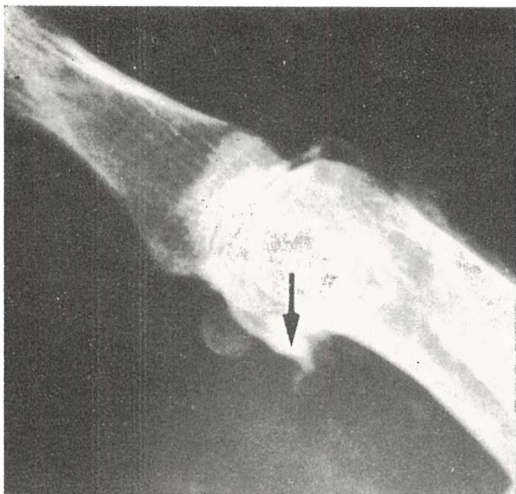Slika 1 — Dvojno kontrastna artrografija ramena. Pacient s kroničnim hipertrofičnim sinovitisom i limfatičnim refluksom (strelice)

Fig. 1 — Double contrast shoulder arthrography. The patient with chronic hypertrophic synovitis and lymphatic filling (arrows)

koga inače kod upotrebe ionskih kontrastnih sredstava koristimo kao indikator eventualne ekstraartikularne aplikacije.

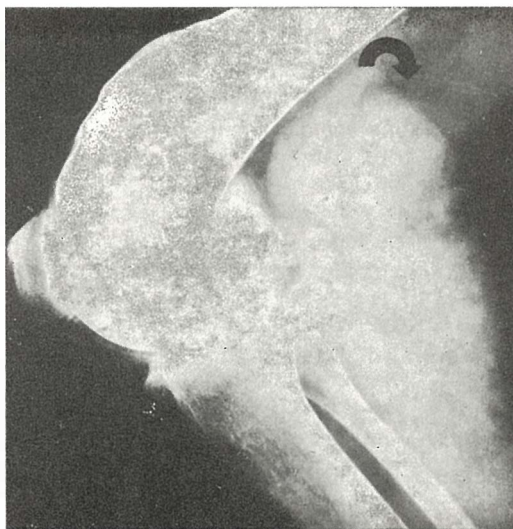
Kod svih ostalih pacijenata, osjećaj topline i pečenja nije zabilježen čak ni kada je u toku artrografije koljena dio joheksola injiciran parartikularno, niti kada se kontrastno sredstvo širilo u okolicu zgloba kod rupture prednjega talofibularnoga ligamenta (dva pacijenta), kod rupture manžete rotatora ramena (dva pacijenta), te rupture kapsule prvoga metakarpofalangealnoga zgloba (jedan pacijent, slika 2). Niska osmolarnost joheksola sigurno predstavlja prednost u svim slučajevima očekivanoga ekstraartikularnoga prijelaza kontrasta, na primjer komunikacije zgloba kuka i dekubitusa u predjelu petrohanterne burze kod paraplegije (slika 3). Trojica bolesnika žalila se je na kratkotrajni osjećaj napetosti u koljenu; dvojica od njih imala je veću poplitealnu cistu (slika 4) i dobila po 20 ml kontrastnoga sredstva.

Općenito, na podlozi naše serije, možemo zaključiti da su unatoč upotrebljenim relativno visokim dozama joheksola, nuspo-



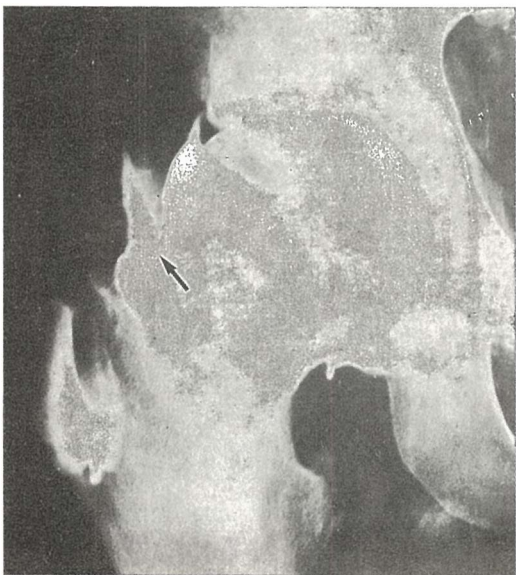
Slika 2 — Arthrografija prvoga metakarpofalangealnog zgloba. Palac golmana sa širenjem iohexola u paraartikularna meka tkiva kroz rupturiranu kapsulu (strelica)

Fig. 2 — Single contrast arthrography of the first metacarpophalangeal joint. The gamekeeper's thumb with extension of iohexol into the pararticular soft tissues through ruptured capsule (arrow)



Slika 4 — Arthrografija koljenog zgloba s 20 ml iohexola 300 mg J/ml. Velika poplitealna cista (strelice)

Fig. 4 — Single contrast knee arthrography with 20 ml of iohexol 300 mg I/ml. Filling of a large popliteal cyst (arrows)



Slika 3 — Arthrografija kuka. Pacient s postraumatskom paraplegijom. Širenje iohexola kroz komunikaciju (strelica) između zgloba i petrochanterne burze

Fig. 3 — Single contrast hip arthrography. The patient with posttraumatic paraplegia. Extension of iohexol through the communication (arrow) between the hip joint and petrochanteric bursa

jave rijedke i svedene uglavnom na lokalne reakcije. Rezultati su u skladu s navedbama ostalih autora (2, 3, 4, 6). Dva opisana slučaja s pozitivnom anamnezom preosjetljivosti, te bez nuspojava po iohexolu, ne možemo generalizirati. Ipak, podudaraju se s opaženom nižom učestalošću takvih reakcija kod upotrebe Omnipaka u usporedbi s ionskim kontrastnim sredstvima. Svakako su u sličnim slučajevima neophodne sve uobičajene mjere opreznosti.

Dijagnostička vrijednost kontrastnoga sredstva ovisna je o oštini i duljini trajanja prikaza intraartikularnih struktura. Teoretično, sredstvo s visokom koncentracijom joda i niskom osmolarnošću, odnosno sporom osmotskom dilucijom, ima prednost (3). Obe karakteristike ispunjava iohexol. Samo u dva slučaja oštrinu prikaza ocijenili smo kao nezadovoljavajuću, oba kod arthrografije koljena s 10 ml u koncentraciji od 240 mg J/ml. Iz toga je teško izvući zaključak, da je ta koncentracija preniska. Naime, u ostalih osam koljenih arthrografija s istom koncentracijom, dobili smo dobar ili odličan prikaz. Kod svih preostalih pacijenata, oštrina prikaza kretala se od dobre kod 18, do odlične kod 29 bolesnika.

Drugi faktor, koji određuje dijagnostičku vrijednost je dužina trajanja kontrastnoga prikaza intraartikularnih struktura. Većina artrografija ne traje dulje od 10 minuta. Gubitak oštine prikaza posljedica je osmotske dilucije kontrastnoga sredstva te resorpcije kroz sinovijalnu membranu (2, 3). Kod pet artrografija koljena s Iohexolom od 300 mg J/ml, te kod pet s 240 mg J/ml, načinjeni su rentgenogrami nakon 10, odnosno 15 minuta. Dobar prikaz dobili smo nakon deset minuta kod devet artrografija, pet s koncentracijom od 300 mg J/ml, te u četiri s 240 mg J/ml. Samo kod jedne artrografije s 240 mg J/ml, oština prikaza ocijenjena je kao nezadovoljavajuća. Nakon petnaest minuta nezadovoljavajući prikaz dobili smo kod svih pet pacijenata s koncentracijom od 240 mg J/ml te kod četiri s 300 mg J/ml. Neoštar prikaz intraartikularnih struktura izgledao je više kao posljedica imbibicije, nego stvarnoga nestajanja Iohexola. Samo u jednom slučaju i nakon petnaest minuta po aplikaciji koncentracije od 300 mg J/ml, prikaz je još uvijek bio dobar. U svim navedenim artrografijama korišćeno je po 10 ml. Navedeni podaci ne pokazuju bitnu razliku u duljini oštrog kontrastnoga prikaza između Iohexola i uobičajenih ionskih kontrastnih sredstava, te su u skladu s rezultatima koje navodi Belli i suradnici (3). Rezultati ocjene dijagnostičke vrijednosti Iohexola u našoj seriji, ukazuju na dobar ili odličan kontrastni prikaz pri upotrebi koncentracije od 300 i 240 mg J/ml kod skoro svih pacijenata. Duljina trajanja kontrastne vizualizacije odoovara optimalnom vremenu potrebnom za većinu artrografija, ali ne pokazuje bitne razlike u odnosu na ionska sredstva. Unatoč dobrom prikazu i s koncentracijom od 240 mg J/ml kod artrografije koljena, izgleda, da bolje rezultate daje Iohexol s 300 mg J/ml, osobito što se tiče duljine trajanja pretrage.

Zaključak — Naša serija u ocjeni artrografske vrijednosti Iohexola razlikuje se djelomice od sličnih, po relativno višim dozama upotrebljenoga kontrastnoga sredstva, po komparativnoj ocjeni koncentracije od 240 do 300 mg J/ml te prije svega po upotrebi ne samo kod artrografija koljena, već i na nizu preostalih zglobova. Rezultati ukazuju na dobru ili odličnu kontrastnost te od-

сутnost značajnijih općih ili lokalnih nuspojava, bez obzira na vrstu artrografije. Zato Iohexol ima prednost, osobito u slučajevima očekivane rupture kapsule, kroničnog sinovitisa, većih sinovijalnih cista te možda i kod pozitivne anamneze o lakšim oblicima preosjetljivosti.

Sažetak

Novo, nisko osmolarno, trijodno, vodotopno, neionsko kontrastno sredstvo Iohexol (Omnipaque, Nyegaard & Co, Oslo) u koncentracijama od 240 mg J/ml, upotrijebili smo kod 49 artrografija. Pretrage su uključivale artrografije koljena, ramena, skočnoga zgloba, kuka, lakti i ručnih zglobova. Volumen kontrastnog sredstva kretao se od 1,5—20 ml po aplikaciji. Registrirali smo svaku značajniju lokalnu ili opću reakciju. Ocjenjivana je kvaliteta i trajanje kontrastnog prikaza intraartikularnih struktura. Nije zabilježena nijedna značajnija neželjena reakcija. Istovremeno, postigli smo jasan kontrastni prikaz, naročito s Iohexolom 300. Trajanje kontrastne opsifikacije je bilo otprilike jednako kao i kod drugih pozitivnih ionskih kontrastnih sredstava. U zaključku možemo reći, da je Iohexol sigurno i dobro kontrastno sredstvo za sve vrste artrografija, naročito za slučajeve očekivane rupture kapsule, kroničnoga sinovitisa, većih sinovijalnih cista i vjerovatno za pacijente s pozitivnom anamnezom o lakšim alergičnim reakcijama.

Literatura

1. Aakhus T., Boihsen E.: Iohexol-Omnipaque. Clinical experience with a new non-ionic contrast medium. Acta Radiologica, Suppl. 366, Stockholm 1983.
2. Arvidsson H., Dahlstrøm K.: Report from a randomized double blind parallel study of Iohexol 240 mg J/mg. Iopaque Amin 200 mg J/ml in arthrography. Manuscript, Nyegaard & Co. As, Oslo 1984.
3. Belli A., Renton P., Stoker D. J.: Comparative study of Iohexol and Meglumine Iothalamate in double-contrast knee arthrography. Clinical Radiology 35: 375—377, 1984.
4. Brajša M., Vidaković Z., Hebrang A.: Artrografija koljenog zgloba neionskim kontrastnim sredstvom. Radiol. Jugosl. 19 (4): 279—281, 1985.
5. Lovrenčić M., Klanfar Z., Jakovac I.: Kliničko ispitivanje dvaju neionskih kontrastnih sredstava za mijelografiju randomiziranim dvostruko slijepim pokusom. Liječ. Vjesn. 108: 141—146, 1986.

6. Nielsen F. F., De Carvahlo A., Madsen E. H.: Omnipaque and Urografin in arthrography of the knee. Acta Radiologica Diagnosis 25: 151—154, 1984.

7. Šimunić S., Valinger-Petrović B., Radanović B., Čavka K., Stojanović J.: Kliničko ispitivanje Joheksola u dvostruko slijepom pokusu s Joxa-

glatom kod angiografija donjih udova. Liječ. Vjesn. 108: 147—149, 1986.

Adresa autora: Asist. Jevtić dr. Vladimir, spec. akadem. st. Inštitut za rentgenologiju, Univerzitetni klinički center, Zaloška 7, Ljubljana.

SEKCIJA ZA RADIOLOGIJU ZBORA LIJEČNIKA HRVATSKE
MEDICINSKI FAKULTET RIJEKA
ZAVOD ZA RADIOLOGIJU
KLINIČKOG BOLNIČKOG CENTRA RIJEKA

**SEDMI ZNANSTVENI SKUP RADIOLOGA
SR HRVATSKE**

OPATIJA
22.—24. listopada 1987.
GRAND HOTEL ADRIATIC

SJEDIŠTE I TAJNIŠTVO SKUPA nalaziti će se od 19. listopada 1987. u hotelu ADRIATIC.

Do 19. listopada 1987. obraćati se za sve informacije tajniku organizacijskog odbora:
Prim. dr. Milivoj Dujmović,
Zavod za radiologiju Kliničkog bolničkog centra Rijeka,
T. Stržića 3, Rijeka (51000), telefon (051) 441-899