

Miha Šušteršič<sup>1</sup>, Matjaž Bunc<sup>2</sup>

# Perkutana zamenjava aortne zaklopke: nov način zdravljenja aortne stenoze

## *Percutaneous Aortic Valve Replacement: New Way of Treating Aortic Stenosis*

---

### IZVLEČEK

**KLJUČNE BESEDE:** aortna stenoza – zdravljenje, srčna zaklopka, proteza

Uspešna zamenjava aortne zaklopke ob aortni stenozii privede do izjemnega izboljšanja kliničnega stanja in počutja bolnika. Standardna kirurška zamenjava aortne zaklopke je pri bolnikih s predvidljivim nizkim tveganjem za poseg relativno varna. Zaradi medoperativne torakotomije, prehodnega zunajtelesnega krvnega obtoka, aortotomije ter pooperativne rehabilitacije pa je tveganje za možne zaplete lahko visoko, še zlasti pri starejših bolnikih. Zdravljenje simptomatske aortne stenoze pri bolnikih z visokim tveganjem narekuje razvoj alternativnih poti zdravljenja. Balonska razširitev aortne zaklopke se kot prvi poizkus dokončnega zdravljenja aortne stenoze ni izkazala za najbolj uspešno, saj je bil uspeh posega kratkotrajen. Nadaljnji razvoj je prinesel balonsko raztegljivo in samoraztegljivo aortne zaklopke, ki jih lahko s posebnimi aplikatorji preko perifernega žilja namestimo na mesto native aortne zaklopke. Poseg ima v primerjavi s standardno kirurško operacijo svoje prednosti in slabosti, trenutni rezultati raziskav pri določenih visoko rizičnih bolnikih pa kažejo, da so izidi obeh pristopov primerljivi. Z novimi spoznanji, izpopolnjeno tehniko in instrumenti lahko pričakujemo, da bodo rezultati v prihodnosti še boljši.

---

### ABSTRACT

**KEY WORDS:** aortic valve stenosis – therapy, heart valve prosthesis

Successful aortic valve replacement in the setting of aortic stenosis leads to dramatic improvements of the patient's clinical condition and wellbeing. Standard surgical aortic valve replacement is a relatively safe procedure in patients with low procedural predicted risk. Because of thoracotomy, cardiopulmonary bypass, aortotomy and difficult rehabilitation, the risk of possible complications, especially in the elderly, can be high. The treatment of symptomatic aortic stenosis in high risk patients has led to alternative pathways of treating symptomatic aortic stenosis. Balloon aortic valvuloplasty, as the first attempt of definite treatment of aortic stenosis, was not very successful because it yielded only short-term results. Research continued with balloon-expandable and self-expandable aortic valve prostheses that are deployed at the site of the native aortic valve using special applicators through the peripheral vessels. This procedure has its advantages and disadvantages compared to the conventional surgical procedure, but current results in selected high risk patients are comparable. With new knowledge, and improved technique and instruments, outcomes can be expected to improve in the future.

---

<sup>1</sup> Miha Šušteršič, dr. med., Klinični oddelek za kardiologijo, Interna klinika, Univerzitetni klinični center Ljubljana, Zaloška 7, 1000 Ljubljana.

<sup>2</sup> Prof. dr. Matjaž Bunc, dr. med., Klinični oddelek za kardiologijo, Interna klinika, Univerzitetni klinični center Ljubljana, Zaloška 7, 1000 Ljubljana.

## UVOD

Delež starostnikov (osebe starejše od 70 let) se v Sloveniji, tako kot drugje v razvitih državah, zvišuje. Življenjska doba se je v zadnjem stoletju v večini evropskih držav podaljšala za 50 % in več (1). Ker je starost sama po sebi eden izmed dejavnikov tveganja za kardiovaskularna obolenja, ni čudno, da ima boleznica srca in ožilja v Sloveniji kar od 35 do 40 % ljudi, starejših od 65 let (2). Med kardiovaskularna obolenja, ki pestijo predvsem starejšo populacijo, spada tudi degenerativna kalcinirajoča aortna stenoza (DKAS), ki prizadene lističe in obroč aortne zaklopke. Gre za napredujočo bolezen, ki zaradi sprememb na lističih in obroču postopno zmanjšuje ustje aortne zaklopke. Pojavnost se s starostjo povečuje in znaša pri populaciji nad 65 let 2–7 %, nad 80 let 5–7 %, nad 90 let pa 10–15 % (3, 4).

## DEGENERATIVNO BOLENJE AORTNE ZAKLOPKE

Najpogostejši vzrok aortne stenozе pri starostnikih so degenerativne spremembe aortne zaklopke, ki nastanejo zaradi zadebelitve, fibroze in kalcinacije lističev aortne zaklopke. Proces je podoben aterosklerozi. Spremembe na lističih zaklopke nastanejo zaradi znotraj- in zunajceličnega nalaganja lipidov, prisotnosti vnetnic in fibroblastov. Sledi proces kalcinacije, ki napreduje od baze lističev proti njihovim prostim koncem. Lističi se zadebelijo in dobijo poseben izgled, kar imenujemo aortna skleroza, a še ne ovirajo iztoka krvi iz levega prekata. Aortna skleroza lahko sčasoma, z zmanjšano mobilnostjo in zlepljanjem lističev, napreduje v aortno stenozo, ki ovira iztok krvi iz levega prekata (5). Delimo jo na blago, zmerno in hudo, glede na površino aortnega ustja (tabela 1). Ko se površi-

na ustja zmanjša na četrtno svoje normalne vrednosti ( $0,75 \text{ cm}^2$ ) in/ali je hitrost krvnega toka skozi aortno zaklopko večja od  $5,0 \text{ m/s}$ , govorimo o kritični stenozii aortne zaklopke (6). V povprečju se ustje aortne zaklopke zmanjšuje za  $0,1 \text{ cm}^2$  na leto, kar seveda ni pravilo, saj obstajajo velike individualne razlike (7).

## KLINIČNI POMEN AORTNE STENOZE

Aortna stenoza v svojem razvoju dolgo časa ne daje simptomov, ko pa se le-ti pojavijo, je bolezen že polno razvita. Angina pektoris, sinkopa in presinkopa, dispnea ter srčno popuščanje so najpogostejši simptomi, ki se pojavljajo ob aortni stenozii, lahko pa pride tudi do motenj ritma s palpitacijami ali brez njih. Angina pektoris je posledica povečane porabe kisika ob hipertrofiji levega prekata in zmanjšanim dovajanju kisika po koronarnem žilju. Dispnea in (še huje) sinkopa ob naporu pa sta posledici prehodno zmanjšane minutnega volumna srca zaradi mehanične ovire na zaklopi (8–10).

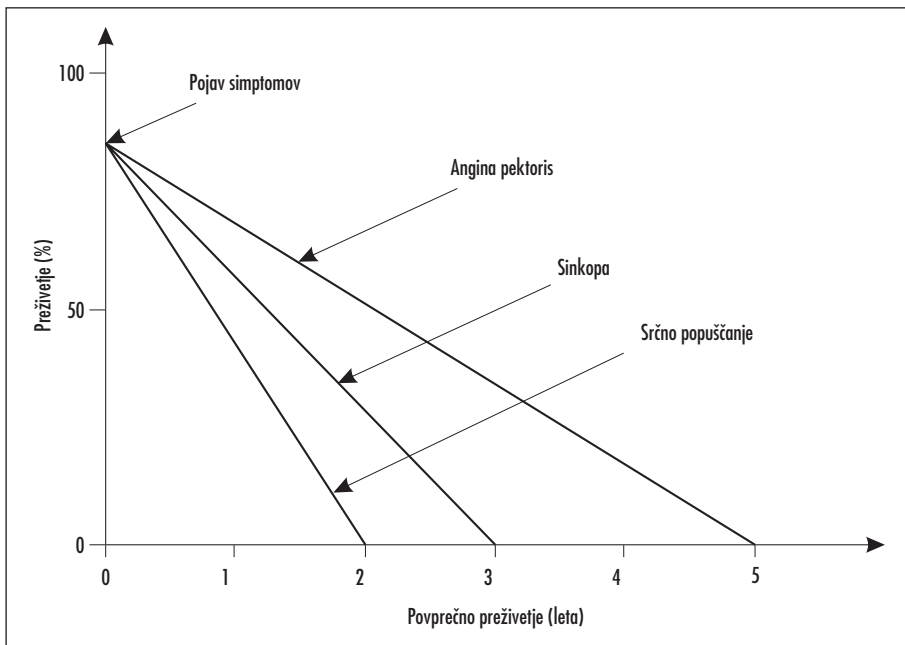
Po nastopu simptomov stenozе aortne zaklopke se preživetje bolnikov drastično poslabša, kar še posebej velja za starejšo populacijo. DKAS praviloma s starostjo napreduje, zato se simptomi in znaki aortne stenozе s časom stopnjujejo, kar kmalu vodi v srčno popuščanje ali nenadno srčno smrt. Povprečno preživetje po nastopu simptomov je 2 leti z velikim tveganjem nenadne srčne smrti (slika 1) (11, 12).

## ZDRAVLJENJE AORTNE STENOZE

Zdravljenje aortne stenozе z zdravili je neučinkovito, saj kvečjemu izboljša simptome, pa še to le prehodno, ne odpravi pa vzroka

Tabela 1. Stopnje aortne stenozе glede na ehokardiografske meritve. AZ – aortna zaklopka, AS – aortna stenoza, AVA – površina aortnega ustja (6).

	Hitrost toka krvi na AZ (m/s)	Srednji gradient na AZ (mmHg)	AVA (cm <sup>2</sup> )
Normalna AZ	<1,5	<5	3–4
Blaga AS	<3	<25	>1,5
Zmerna AS	3–4	25–40	1–1,5
Huda AS	>4	>40	<1



Slika 1. Prikaz povprečnega preživetja bolnikov s hudo aortno stenozo v odvisnosti od pojava treh najpogostejših simptomov aortne stenoze.

bolezni. Najučinkovitejše zdravljenje aortne stenoze je kirurška zamenjava aortne zaklopke z biološko zaklopko ali umetno aortno zaklopko (tabela 2).

Kirurška zamenjava aortne zaklopke je dokaj varen poseg, če ga opravi izkušen kirurg

na primernem bolniku. A tudi če imamo moč izbire kirurga, si bolniki ne morejo izbrati boleznih. Tveganje posega se povečuje s pridruženimi obolenji in s starostjo bolnikov. Ker je DKAS predvsem bolezen starostnikov, le-ti pa imajo še mnogo pridruženih obolenj, se

Tabela 2. Indikacije za kirurško zamenjavo aortne zaklopke pri odraslih bolnikih z aortno zožitvijo. AS – aortna zožitev, ACBG – arterijsko-koronarna obvodna operacija, AVA – površina aortnega ustja (6).

**Razred I – Dokazane in/ali dogovorjene indikacije za zamenjavo aortne zaklopke:**

1. Simptomatska huda AS.
2. Huda AS pri bolnikih, pri katerih je predviden ACBG ali kirurški poseg na aorti ali drugi valvularni hibi.
3. Huda AS z iztisnim deležem levega prekata manjšim kot 50 %.

**Razred IIa – Dokazi ali mnenja se nagibajo k ugodnosti zamenjave aortne zaklopke v naslednjih primerih:**

1. Zmerna AS pri bolnikih, pri katerih je predviden ACBG ali kirurški poseg na aorti ali drugi valvularni hibi.

**Razred IIb – Dokazi in mnenja se glede ugodnosti zamenjave aortne zaklopke razhajajo v naslednjih primerih:**

1. Huda AS pri asimptomatskem bolniku z nenormalnim odgovorom na obremenitveno testiranje.
2. Huda AS pri asimptomatskem bolniku z veliko verjetnostjo napredovanja bolezni.
3. Huda AS pri asimptomatskem bolniku, pri katerem bi lahko bila operacija odložena do pojava simptomov.
4. Blaga AS pri bolnikih, predvidenih za ACBG, pri katerih stopnja AS hitro napreduje.
5. Zelo huda AS (AVA < 0,6 cm<sup>2</sup>, srednji gradient > 60 mmHg in hitrost na aortni zaklopki > 5 m/s) pri asimptomatskem bolniku, pri katerem je ocenjena operativna smrtnost 1 % ali manj.

**Razred III – Dokazi ali mnenja, da zamenjavo zaklopke ni indicirana v naslednjih primerih:**

1. Za preprečitev nenadne srčne smrti pri asimptomatskem bolniku, ki nima značilnosti razreda IIa in IIb.

nemalokrat zgodi, da niso več sposobni za operativni poseg, ali pa je zanje operativni poseg visoko tvegan (3, 13). Smrtnost zaradi kirurške zamenjave aortne zaklopke po zadnjih podatkih znaša 3–5 % pri bolnikih z nizkim tveganjem in 5–15 % pri bolnikih z visokim tveganjem (14–16). Podobno velja za trajno okvaro organov zaradi posega samega.

Najpogostejši zapleti ob kirurški zamenjavi aortne zaklopke so:

- atrijska fibrilacija,
- potreba po eksploraciji operativne rane zaradi krvavitve,
- ledvična odpoved,
- možganska kap,
- potreba po dializi,
- popolni atrio-ventrikularni blok in potreba po srčnem spodbujevalniku,
- miokardni infarkt,
- mediastinitis in
- krvavitve iz gastrointestinalnega trakta.

S starostjo bolnikov se ob kirurški zamenjavi aortne zaklopke povečuje možnost nastanka atrijske fibrilacije, možganske kapi, potrebe po srčnem spodbujevalniku, trajanje pooperativne umetne ventilacije, trajanje pooperativne oskrbe na oddelku intenzivne nege in trajanje celotne pooperativne bolnišnične oskrbe (17). V dosedanje retrospektivne študije kirurške zamenjave aortne zaklopke so bili zajeti le starostniki, ki so bili v očeh kardiologov in kirurgov sposobni za operacijo oziroma so še imeli ugodno tveganje za perioperativno preživetje, ocenjeno z EuroSCORE (angl. *European System for Cardiac Operative Risk Evaluation*) ali STS score (angl. *The Society of Thoracic Surgeons risk score*). Zato se je pojavila potreba po alternativnem zdravljenju aortnih stenoz pri starostnikih, ki imajo sicer visoko tveganje za kirurško zamenjavo

aortne zaklopke, a bi z manj invazivno zamenjavo aortne zaklopke lahko pridobili.

### Novi načini zdravljenja aortne stenoze

Prva alternativa zdravljenju aortne stenoze pri bolnikih, ki so jim odrekli operativno zdravljenje, je bila balonska aortna valvuloplastika (BAV). Ideja se je porodila po analogiji dilatacije stenoze pulmonalne zaklopke. Tehnika BAV je bila uporabljena kot nekirurška alternativa nestabilnim ali močno bolnim bolnikom (v kardiogenem šoku ali s srčnim popuščanjem, neodzivnim na medikamentozno terapijo) (18). Kljub začetnemu navdušenju se je kasneje izkazalo, da je število zapletov v 24 urah po posegu visoko, do 25 %, smrtnost pa do 3 %. Skupna kardiovaskularna umrljivost pred odpustom pa je znašala do 8 % (16). Uspešni posegi niso dali prav spodbudnih rezultatov, saj je bilo povečanje aortnega ustja po posegu in s tem tudi klinično izboljšanje bolnikov relativno majhno, kmalu po posegu pa je prišlo do restenoz (18–22). Zaradi slabih začetnih rezultatov je navdušenje nad BAV kmalu splahnelo, a ne popolnoma izginito. Z izboljšano tehniko in z boljšimi instrumenti BAV uporabljamo v določenih primerih še danes, a večinoma ne kot dokončni način zdravljenja aortne stenoze (tabela 3) (4, 18, 23, 24).

### Prvi koraki k perkutani zamenjavi aortne zaklopke

Zaradi neuspešnosti BAV in zgodnjih restenoz po posegu ter potreb po ponovnih BAV se je pojavila ideja o perkutani vstavitvi aortne zaklopke s stentom. Analogija razmišljanja je potekala podobno kot pri perkutani

Tabela 3. Možne indikacije za BAV. BAV – balonska dilatacija aortne zožitve, AVR – zamenjava aortne zaklopke, STS – Society of Thoracic Surgeons (16).

**Bolniki, pri katerih bi bilo potrebno razmisliti o BAV, so bolniki s simptomatsko AS in enim od naslednjih pogojev:**

1. BAV kot premostitveni poseg do kirurške AVR.
2. Povečano perioperativno tveganje (STS ocena rizika > 15 %).
3. Pričakovano preživetje < 3 leta.
4. Starost nad 85 let.
5. Huda pridružena obolenja: porcelanasta aorta, hudo pljučno obolenje, huda ledvična insuficienca in ostala obolenja, ki povečujejo operativno tveganje.
6. Huda skeletno mišična obolenja, ki bi preprečila zadovoljivo pooperativno rehabilitacijo.

dilataciji koronarnih arterij – učvrstitev dilatacije s stentom. Prva taka zaklopka je bila Andersonova zaklopka, ki jo je Anderson leta 1993 vstavil prašiču (25). Sledil je dokaj hiter razvoj in v aprilu leta 2002 je Cribier v Franciji prvi, na perkutani način z uporabo transvenskega pristopa, uspešno vstavil aortno zaklopko pri človeku (26). Bolnik je po vstavitvi zaklopke živel še 4 mesece in nato umrl zaradi gangrene noge, kar ni imelo nobene povezave s srčnim obolenjem. Že nekaj let po prvi perkutani vstavitvi aortne zaklopke pri človeku so bili prvi izsledki perkutano vstavljenih aortnih zaklopk pri ljudeh tudi objavljeni.

### **Do sedaj zaključene študije perkutanih zamenjav aortnih zaklopk**

V prvo študijo, ki so jo zasnovali Cribier in sodelavci, je bilo vključenih 36 bolnikov z aortno stenozo ( $AVA \leq 0,7 \text{ cm}^2$ ) in funkcijskim razredom NYHA-IV. Za perkutano vstavitvev so bile uporabljene zaklopke Cribier-Edwards. Skupno je bilo uspešno perkutano vstavljenih 27 zaklopk (75%). Po uspešni perkutani vstavitvi aortne zaklopke je prišlo do povečanja AVA z  $0,6 \text{ cm}^2$  na  $1,7 \text{ cm}^2$  in temu primernega zmanjšanja povprečnega gradienta na zaklopki s  $37 \text{ mmHg}$  na  $9 \text{ mmHg}$ . NYHA funkcijski razred pri teh bolnikih se je po posegu občutno izboljšal. Sledenje je potekalo 26 mesecev, do konca sledenja je preživel 11 bolnikov (27).

Podobno študijo so zasnovali Webb in sodelavci. Vključenih je bilo 50 bolnikov z EuroSCORE 28%. Zaklopke, ki so bile uporabljene za perkutano vstavitvev, so bile Cribier-Edwards. Pri 43 bolnikih je bil poseg uspešen (86%). Po uspešni perkutani vstavitvi aortne zaklopke je prišlo do povprečnega ultrazvočnega povečanja AVA z  $0,6 \text{ cm}^2$  na  $1,7 \text{ cm}^2$  in izboljšanja NYHA funkcijskega razreda. Sledenje je trajalo 1 leto, do konca sledenja je preživel 35 bolnikov (28).

Sledila je študija, ki so jo zasnovali Marc-heix in sodelavci. Vključenih je bilo 10 bolnikov z medianim Euro SCORE 32%. Zaklopke, ki so bile uporabljene za perkutano vstavitvev, so bile CoreValve. Poseg je bil uspešen pri vseh 10 bolnikih (100%). Po uspešni perkutani

vstavitvi aortne zaklopke je prišlo do povprečnega ultrazvočnega povečanja AVA z  $0,57 \text{ cm}^2$  na  $1,2 \text{ cm}^2$  in zmanjšanja povprečnega gradienta na zaklopki z  $51 \text{ mmHg}$  na  $11 \text{ mmHg} \pm$  ter izboljšanja NYHA funkcijskega razreda. Po enem mesecu sledenja je bilo živih 7 bolnikov (29).

Zadnjo objavljeno študijo je zasnoval Grube s sodelavci. V študijo so bili vključeni bolniki, ki so izpolnjevali naslednje kriterije:

- simptomatska huda aortna stenozna in
  - a) starost  $\geq 80$  let z logističnim EuroSCORE  $\geq 20\%$  (skupina 21F) ali
  - b) starost  $\geq 75$  let z logističnim EuroSCORE  $\geq 15\%$  (skupina 18F) ali
  - c) starost  $\geq 65$  let z dodatnimi dejavniki tveganja.

V študiji je bila uporabljena samoraztegljiva CoreValve aortna zaklopka. Vključenih je bilo 86 bolnikov; 50 za poseg z aplikatorjem 21F in 36 za poseg z aplikatorjem 18F. Zaklopka je bila uspešno vstavljena pri 76 bolnikih (88%) ne glede na uporabljeno zaklopko (21F ali 18F). Po uspešni perkutani vstavitvi aortne zaklopke je prišlo do ultrazvočnega zmanjšanja povprečnega gradienta na zaklopki z  $39 \text{ mmHg}$  na  $9 \text{ mmHg}$  v skupini 21F in s  $50 \text{ mmHg}$  na  $5 \text{ mmHg}$  v skupini 18F ter izboljšanja NYHA funkcijskega razreda. Sledenje je potekalo 30 dni, do konca sledenja je bila skupna umrljivost 12% (30).

Do sedaj še ni bilo opravljenih raziskav, ki bi vključevale tudi bolnike, pri katerih je operativna zamenjava aortne zaklopke sicer tvegana, a še izpolnjujejo merila za operativni poseg. Te bolnike bi lahko razdelili v dve skupini:

- 1.) bolnike za perkutano vstavitvev aortne zaklopke in
- 2.) bolnike za kirurško zamenjavo aortne zaklopke.

Tako bi bila prvič možna neposredna primerjava med obema posegoma. Na ta način je bila osnovana študija PARTNER (angl. *Placement of AoRTic TraNscathetER valves*), ki poteka v Ameriki in Evropi. Če se bo izkazalo, da sta obolenost in preživetje pri bolnikih s perkutano vstavljeno aortno zaklopko enaka ali boljša kot pri bolnikih z enakim tveganjem ob kirurški zamenjavi aortne zaklopke, bo prišlo

do bistvenih sprememb v doktrini zdravljenja aortne stenoze in morebitne aplikacije metode na bolnike z manjšim tveganjem.

## Vrste perkutanih aortnih zaklopk

Prva perkutano vstavljena aortna zaklopka je bila Cribier-Edwardsova balonsko raztegljiva aortna zaklopka (*Edwards Lifesciences, Irvine, California*), ki je bila iz nerjavečega jekla, na katerega je bila našita trolistna aortna zaklopka, narejena iz konjskega perikarda. Pred kratkim so to zaklopko nekoliko izboljšali in jo preimenovali v Sapienovo zaklopko (*Edwards Lifesciences*), pri kateri so lističi narejeni iz govejega perikarda. Zaklopka je na voljo v dveh velikostih zunanega raztegnjenega premera 23 in 26 mm in z aplikatorjema 22F in 24F (31).

Poleg balonsko raztegljivih perkutanih aortnih zaklopk so bile narejene tudi samo-raztegljive perkutane aortne zaklopke Core-Valve z okvirjem iz nitanola (nikel-titaniumova zlitina), ki ima lastnost oblikovno spominskih kovin (po sprostitvi iz aplikatorja zavzame predhodno določeno obliko). Nitinol je zlitina, ki je mehka in podajna tudi pri nizkih temperaturah, kar omogoča stisnjenje zaklopke v dokaj ozke aplikatorje. Po sprožitvi zaklopke iz aplikatorja okvir iz nitanola zavzame svojo predhodno določeno obliko in postane rigid in trden, kar omogoča varno učvrstitev zaklopke na njeno mesto v aortnem obroču. Core-Valve zaklopke so daljše od Sapienovih zaklopk, kar jim daje dodatno možnost učvrstitve tudi v začetni del aorte. Ker ni potreben balon za njihovo raztegnitev, so aplikatorji za te zaklopke kmalu postali tanjši kot tisti za Sapienove zaklopke, velikost se je iz 26F kmalu zmanjšala na 21F in nato na 18F. To je omogočilo prehod posega iz splošne anestezije, zunajtelesnega krvnega obtoka in kirurške priprave žilja v pravi perkutani poseg v lokalni anesteziji, brez podpore zunajtelesnega krvnega obtoka in perkutane punkcije žilja. Trendi gredo v smer manjše invazivnosti, zato so že zasnovali perkutane zaklopke z aplikatorji 3F, za katere obljublajo veliko izboljšav, a le čas bo pokazal, če bodo boljše opravljale svojo nalogo (31).

## Problemi perkutane vstavljanja aortnih zaklopk

### Pristop

Prva perkutana zaklopka je bila postavljena s pomočjo transvenskega oziroma antero-gradnega pristopa, za katerega pa se je kmalu izkazalo, da ni najboljši (preko femoralne vene v desni preddvor, nato s punkcijo preko interatrijske pregrade v levi preddvor in nato s pomočjo plavajočega napihnjenega balončka preko mitralne zaklopke v levi prekat ter preko aortne zaklopke v ascendentno aorto) (27, 32). Zamenjal ga je transarterijski oziroma retrograden pristop, ki je dal boljše in ponovljivejše rezultate (preko femoralne arterije skozi aortno zaklopko v levi prekat) (33).

Problem perkutane dostopa do aortne zaklopke in njene perkutane vstavitve je predvsem v debelini katetra, s pomočjo katerega je poseg izveden. Katetri, ki se uporabljajo pri balonski dilataciji in stentiranju koronarnih arterij, so veliko tanjši (6F = 2 mm) kot katetri, ki jih uporabljajo za perkutano vstavitve aortne zaklopke (18–24F, kar je 6–8 mm). Zato je zelo pomembno stanje periferne žilja, preko katerega dostopamo do nativne aortne zaklopke. Pred posegom je potrebno napraviti angiografijo ali CT-angiografijo področja in oceniti premer svetline, zavrtost, kalcinacije in naplastitve žilja, preko katerega bomo dostopali do aortne zaklopke (31). Zaradi debeline katetra lahko pride do večjih krvavitev na mestu vstopa v žilo ali do poškodbe žilne stene ob napredovanju katetra.

### Določitev mesta postavitve

Protetična aortna zaklopka mora biti postavljena preko nativne zaklopke v enaki višini. Če je nativna zaklopka kalcinirana (kalcinacije v obroču ali lističih aortne zaklopke), se kalcinacije vidi že na rentgenskem posnetku ali fluoroskopiji. Pomagamo si lahko tudi s transezofagealnim ultrazvokom (TEE) srca. Tako se da dokaj dobro določiti, na katero višino iztočnega trakta je potrebno postaviti aortno zaklopko, ne pa njene orientacije glede na postavitev nativnih lističev zaklopke. Sama višina postavitve je zelo pomembna, saj lahko pride v primeru previsoke postavitve

do zamašitve ene od koronarnih arterij, v primeru prenizke postavitve pa do motenega delovanja mitralne zaklopke ali do pritiska na atrio-ventrikularni prevodni sistem srca in s tem na njegovo disfunkcijo (34).

Pri CoreValve zaklopki, ki je večja od Sapienove, se okvir zaklopke skoraj vedno razteza preko koronarnih ustij leve in desne koronarne arterije, kar ne vpliva bistveno na koronarni pretok, saj je okvir mrežast z dokaj velikimi odprtini. Skozi okvir Sapienove zaklopke je celo izvedljiva selektivna koronarografija (31).

Ker so lističi nativne aortne zaklopke v neposredni bližini koronarnih ustij, obstaja možnost, da bi perkutano vstavljena zaklopka odrinila nativni listič aortne zaklopke tako, da bi le-ta zaprlo eno izmed koronarnih arterij. Temu se je moč izogniti s predhodnim natančnim pregledom nativne aortne zaklopke in izključiti bolnike, ki imajo večje in bolj spremenjene nativne lističe v neposredni bližini aortnih ustij (31, 33).

### **Varna postavitve in obstanek perkutano vstavljene aortne zaklopke v aortnem obroču**

Perkutano vstavljanje aortne zaklopke poteka na delujočem srcu. Pred postavitvijo zaklopke je potrebno balonsko razširiti kalcinirane lističe nativne aortne zaklopke. Če bi balon napihnil ob normalni hemodinamiki srca, bi srce stiskalo proti zaprtem aortnem ustju in bi prišlo do akutne srčne odpovedi in pljučnega edema. Zato se ob napihovanju balona uporablja hitro ventrikularno spodbujanje trajanja 10–20 s, ki močno zmanjša iztis ventriklov (35). Šele ko je nativna zaklopka dilatirana z balonom, je moč na njeno mesto postaviti umetno zaklopko.

Ko je enkrat zaklopka polno razpeta, mora ostati na svojem mestu, saj trenutno uporabljane zaklopke ne omogočajo spremembe prvotne namestitve oziroma umaknitve. Zato je pomembno, da jo pred dokončno postavitvijo natančno namestimo na njeno mesto in šele nato razpnemo (34).

Pojavi se tudi vprašanje paravalvularnega puščanja perkutano vstavljene aortne zaklopke, saj je nameščena preko nativne, ki ni nujno okrogla in je polna kalcinacij, kar pripelje do slabšega tesnjenja. Temu se do neke

mere lahko izognemo z izbiro umetnih zaklopk večjega premera ali s pomočjo zunaj stenta nameščenega statičnega ali dinamičnega tesnila – take zaklopke so še v fazi razvoja. Večina paravalvularnih puščanj perkutano vstavljenih aortnih zaklopk je blagih in jih bolniki dobro prenašajo (34, 36).

### **Možni zapleti**

Najhujši zaplet perkutane vstavitve aortne zaklopke je smrt, smrtnost pa je od študije do študije različna. Zapleti na mestu uvajanja aplikatorja v femoralno arterijo, kot so krvavitve, psevdoanevrizme in arteriovenske fistule, se pojavljajo v približno 15%. Do možganske kapi lahko pride zaradi sprostitve materiala ob balonski dilataciji nativne aortne zaklopke ali ob napredovanju aplikatorja, ki lahko zadene ob aterosklerotičen plak in ga odtrga. Po dosedanjih izkušnjah je pogostnost klinično zabeleženih kapi od 6,5 do 10%, iz česar lahko sklepamo, da je subkliničnih kapi še več (30). Zaradi motenj v atrioventrikularnem prevajanju po perkutani vstavitvi aortne zaklopke približno 4% bolnikov potrebuje stalni srčni spodbujevalnik. Pride lahko tudi do miokardnega infarkta in ledvične insuficience s potrebo po dializi. Pričakujemo, da se bo z novimi, modernejšimi aplikatorji, ki bodo tanjši in s tem manj travmatski, in novimi tehnikami uvajanja zaklopk verjetnost zapletov zmanjšala.

### **Življenska doba percutanih aortnih zaklopk**

Testiranje vzdržljivosti, življenske dobe in možnosti okvare percutanih aortnih zaklopk (Cribier-Edwards, Sapien in CoreValve) *in vitro* je pokazalo, da so dokaj vzdržljive, saj naj bi imele življensko dobo daljšo od 5 let (31). Ocen *in vivo* še ni bilo moč podati, saj je trenutno najstarejša perkutano vstavljena zaklopka, ki je za sedaj brez strukturnih napak, *in situ* šele 4 leta (28). Do sedaj je potekalo perkutano vstavljanje aortnih zaklopk le pri bolnikih, ki niso bili sposobni za operativno zamenjavo aortne zaklopke, ali pa je bila zanje izračunana zelo velika pooperativna smrtnost in obolevnost. Taki bolniki imajo že v osnovi predvideno relativno kratko dobo preživetja po perkutani vstavitvi aortne zaklopke. Če se bo v prihodnosti izkazalo perkutano vstavljanje

aortne zaklopke za uspešen in operativni zamenjavi enakovreden način zdravljenja aortne stenoze tudi pri bolnikih, ki so sposobni za kirurški poseg, bo potrebno še natančneje predvideti življenjsko dobo take zaklopke in njeno morebitno zamenjavo ob izrabi.

## ZAKLJUČEK

Metode perkutanih vstavitvev aortne zaklopke se razvijajo izjemno hitro. Pri določenih

bolnikih z visokim tveganjem so rezultati že sedaj primerljivi s standardno operativno zamenjavo aortne zaklopke. V prihodnosti se lahko z novimi tehnikami in manj travmatskimi inštrumenti nadejamo rezultatov, ki bodo primerljivi s standardno operativno zamenjavo aortne zaklopke tudi pri manj rizičnih bolnikih. Za sedaj pa ima metoda perkutane zamenjave aortne zaklopke svoje omejitve, ki se jih moramo zavedati.

## LITERATURA

1. United Nations. World population aging 1950–2050. New York: United Nations, 2002: 1–484.
2. Poredoš P. Zdravstveni problemi starostnikov. Zdrav Vest 2004; 73: 753–6.
3. Iung B, Baron G, Butchart EG, et al. A prospective survey of patients with valvular heart disease in Europe: The Euro Heart Survey on Valvular Heart Disease. Eur Heart J 2003; 24: 1231–43.
4. Pedersen WR, Klaassen PJ, Pedersen CW, et al. Comparison of outcomes in high-risk patients > 70 years of age with aortic valvuloplasty and percutaneous coronary intervention versus aortic valvuloplasty alone. Am J Cardiol 2008; 101 (9): 1309–14.
5. Otto CM, Kuusisto J, Reichenbach DD, et al. Characterization of the early lesion of degenerative valvular aortic stenosis: histologic and immunohistochemical studies. Circulation 1994; 90: 844–53.
6. Bonow RO, Carabello BA, Chatterjee K, et al. ACC/AHA 2006 guidelines for the management of patients with valvular heart disease. A report of the American College of Cardiology/American Heart Association Task Force on Practice Guidelines (Writing committee to revise the 1998 guidelines for the management of patients with valvular heart disease). J Am Coll Cardiol 2006; 48: e1–148.
7. Otto CM, Burwash IG, Legget ME, et al. Prospective study of asymptomatic aortic stenosis: clinical, echocardiographic, and exercise predictors of outcome. Circulation 1997; 95: 2262–70.
8. Julius BK, Spillmann M, Vassalli G, et al. Angina pectoris in patients with aortic stenosis and normal coronary arteries. Mechanisms and pathophysiological concepts. Circulation 1997; 95: 892–8.
9. Lombard JT, Selzer A. Valvular aortic stenosis. A clinical and hemodynamic profile of patients. Ann Intern Med 1987; 106: 292–8.
10. Richards AM, Nicholls MG, Ikram H, et al. Syncope in aortic valvular stenosis. Lancet 1984; 2: 1113–6.
11. Turina J, Hess O, Sepulcri F, et al. Spontaneous course of aortic valve disease. Eur Heart J 1987; 8: 471–83.
12. Kelly TA, Rothbart RM, Cooper CM, et al. Comparison of outcome of symptomatic to asymptomatic patients older than 20 years of age with valvular aortic stenosis. Am J Cardiol 1988; 61: 123–30.
13. Pai RG, Kapoor N, Bansal RC, et al. Malignant natural history of asymptomatic severe aortic stenosis: benefit of aortic valve replacement. Ann Thorac Surg 2006; 82 (6): 2116–22.
14. Goodney PP, O'Connor GT, Wennberg DE, et al. Do hospitals with low mortality rates in coronary artery bypass also perform well in valve replacement? Ann Thorac Surg 2003; 76: 1131–6.
15. Bose AK, Aitchison JD, Dark JH. Aortic valve replacement in octogenarians. J Cardiothorac Surg 2007; 2: 33.
16. STS national database: STS U.S. cardiac surgery database: 1997 Aortic valve replacement patients: preoperative risk variables. Chicago: Society of Thoracic Surgeons; 2000. Dosegljivo na: <http://www.ctsnet.org/doc/3031>
17. Thourani VH, Myung R, Kilgo P, et al. Long-term outcomes after isolated aortic valve replacement in octogenarians: a modern perspective. Ann Thorac Surg 2008; 86 (5): 1458–65.
18. Hara H, Pedersen WR, Ladich E, et al. Percutaneous balloon aortic valvuloplasty revisited: time for a renaissance? Circulation 2007; 115 (12): e334–8.
19. Davidson CJ, Harrison JK, Leithe ME, et al. Failure of aortic balloon valvuloplasty to result in sustained clinical improvement in patients with depressed left ventricular function. Am J Cardiol 1990; 65: 72.
20. Shareghi S, Rasouli L, Shavelle DM, et al. Current results of balloon aortic valvuloplasty in high-risk patients. J Invasive Cardiol 2007; 19 (1): 1–5.
21. Vahanian A, Palacios IF. Percutaneous approaches to valvular disease. Circulation 2004; 109: 1572.
22. NHLBI Balloon Registry Participants. Percutaneous balloon aortic valvuloplasty: Acute and 30-day follow-up results in 674 patients from the NHLBI Balloon Valvuloplasty Registry. Circulation 1991; 84: 2383.



23. Pedersen WR, Klaassen PJ, Boisjolie CR, et al. Feasibility of transcatheter intervention for severe aortic stenosis in patients > or = 90 years of age: aortic valvuloplasty revisited. *Catheter Cardiovasc Interv* 2007; 70 (1): 149-54.
24. Pedersen WR, Van Tassel RA, Pierce TA, et al. Radiation following percutaneous balloon aortic valvuloplasty to prevent restenosis (RADAR pilot trial). *Catheter Cardiovasc Interv* 2006; 68 (2): 183-92.
25. Andersen HR, Knudsen LL, Hasenkam JM. Transluminal implantation of artificial heart valves. Description of a new expandable aortic valve and initial results with implantation by catheter technique in closed chest pigs. *Eur Heart J* 1992; 13: 704-8.
26. Cribier A, Eltchaninoff H, Bash A, et al. Percutaneous transcatheter implantation of an aortic valve prosthesis for calcific aortic stenosis: first human case description. *Circulation* 2002; 106: 3006-8.
27. Cribier A, Eltchaninoff H, Tron C, et al. Treatment of calcific aortic stenosis with the percutaneous heart valve: mid-term follow-up from the initial feasibility studies: the French experience. *J Am Coll Cardiol* 2006; 47 (6): 1214-23.
28. Webb JG, Pasupati S, Humphries K, et al. Percutaneous transarterial aortic valve replacement in selected high-risk patients with aortic stenosis. *Circulation* 2007; 116 (7): 755-63.
29. Marcheix B, Lamarche Y, Berry C, et al. Surgical aspects of endovascular retrograde implantation of the aortic CoreValve bioprosthesis in high-risk older patients with severe symptomatic aortic stenosis. *J Thorac Cardiovasc Surg* 2007; 134 (5): 1150-6.
30. Grube E, Schuler G, Buellesfeld L, et al. Percutaneous aortic valve replacement for severe aortic stenosis in high-risk patients using the second- and current third-generation self-expanding CoreValve prosthesis: device success and 30-day clinical outcome. *J Am Coll Cardiol* 2007; 50 (1): 69-76.
31. Webb JG. Percutaneous Aortic Valve Replacement. *Current Cardiology Reports* 2008; 10: 104-9.
32. Cribier A, Eltchaninoff H, Tron C, et al. Early experience with percutaneous transcatheter implantation of heart valve prosthesis for the treatment of end-stage inoperable patients with calcific aortic stenosis. *J Am Coll Cardiol* 2004; 43: 698-703.
33. Webb JG, Chandavimol M, Thompson CR, et al. Percutaneous aortic valve implantation retrograde from the femoral artery. *Circulation* 2006; 113: 842-50.
34. Davidson MJ, White JK, Baim DS. Percutaneous therapies for valvular heart disease. *Cardiovasc Pathol* 2006; 15 (3): 123-9.
35. Webb JG, Pasupati S, Achtem L, et al. Rapid pacing to facilitate transcatheter prosthetic heart valve implantation. *Catheter Cardiovasc Interv* 2006; 68: 199-204.
36. Moss RR, Ivens E, Pasupati S, et al. Role of echocardiography in percutaneous aortic valve implantation. *JACC Cardiovasc Imagin* 2008; 1(1): 15-24.

Prispelo 21. 10. 2008