

FLEBOGRAFIJA SPODNJIH OKONČIN Z IOHEXOLOM

IOHEXOL IN PHLEBOGRAPHY OF THE LEG

Pavčnik D, Šurlan M

Abstract — Iohexol (Omnipaque 350) a new low osmolar, nonionic contrast medium was used in 40 phlebographies of the leg. Our study showed that 2.5 % of the patients examined with Iohexol had minor reactions (mild urticaria, nausea, mild headache). We had no local complications. Contrast quality Omnipaque 350 in leg phlebography has been judged as good or adequate in all cases.

UDC: 616.14-002-073.75

Key words: phlebography, Iohexol, leg

Profess paper

Radiol lugosl 1989; 23: 221—3

Uvod — Bolezenska stanja venskega sistema spodnjih ekstremitet so ena najpogostejših bolezni. V lažji ali težji obliki prizadenejo 20—30 % odraslega prebivalstva (1). Najnevarnejša bolezen venskega sistema je globoka flebotromboza, saj lahko povzroči smrt zaradi pljučne embolije. Venske tromboze so najpogostejše po obsežnih ortopedskih operacijah. Dokazali so jih v 50 in več odstotkih primerov (2). Razpoznavne metode za vensko trombozo so: rentgenska kontrastna venografija, radioizotopna venografija, impendančna pletizmografija, Dopplerjev merilec toka, 125J — fibronogenetski test (2, 3). Rentgenska flebografija s kontrastnim sredstvom je funkcionalna metoda za prikaz ven in je od vseh metod najbolj zanesljiva za prikaz mesta in obsega venske tromboze. Slaba stran te metode je možnost povenografske tromboze (4, 5).

Na Ortopedski kliniki v Ljubljani že dve leti poteka študija o incidenci tromboz venskega sistema po artroplastiki kolkov. Bolnike so pregledovali s fibrinogenetskim testom (I-125-fibrinogen) in z izotopno flebografijo. Opravili so tudi scintigrafijo pljuč za detekcijo pljučnega embolizma. Pri tem so opazili zelo visoko, morda nekoliko nerealno incidenco pozitivnega fibrinogenetskega testa. Pojavil se je sum, da ta test odkriva trombozo površinskih venoznih pletežev, ki

so klinično irelevantne, običajni izotopni venografiji pa diagnostično nedostopne.

Izrabili smo priložnost, da poskušamo sum razjasniti z rentgensko flebografijo z neionskim kontrastnim sredstvom — Omnipaque.

Material in metode — V letu 1987 in 1988 smo rentgenološko pregledali 40 bolnikov, pri katerih je bila opravljena artroplastika kolkov. Vsi bolniki so imeli klinične znake flebotromboze oz. pozitivne rezultate fibrinogenetskega testa izotopne flebografije. Uporabili smo rentgensko flebografijo z neionskim kontrastnim sredstvom Omnipaque 350.

Kontrastno sredstvo smo injicirali v periferno veno stopala in slikali serijsko. Pred preiskavo smo stopalo kopali v vroči vodi, da bi dosegli lokalno vasodilatacijo, kar olajša punkcijo vene. Esmarchovi povezi smo namestili tik nad gležnjem in nad kolenom. S prvo povezo dosežemo odtok venske krvi le v globoki venski sistem goleni, z drugo združujemo s kontrastom opacificirano kri v venskem sistemu goleni.

Za preiskavo bolnikov po transplantaciji umetnega kolka smo uporabili kombinirano metodo globokih in podkožnih ven spodnje ekstremitete.

V eno od ven hrbtišča stopala smo aplicirali najprej 40 ml neionskega kontrastnega sredstva (Omnipaque 350) za prikaz globokih ven goleni in stegna, nato pa še 40 ml enakega kontrastnega sredstva za prikaz površnih ven, po odstranitvi Esmarchovih prevez.

Za oceno globokih ven smo napravili dva posnetka v AP in polstranski projekciji, za oceno podkožnih ven pa tri posnetke na film velikosti 20 × 96 cm. Podkožne vene smo slikali v AP in v obeh polstranskih projekcijah. Menjava projekcije omogoča boljši prikaz ven in študij detajlov. Med posameznimi posnetki bolnik aktivno giblje s stopalom in kolenom, na ta način mišična črpalka spodbudi krvotok.

Rezultati — Ker študija incidence tromboz pri bolnikih po artroplastiki kolkov še vedno poteka, v tem prispevku poročamo le o reakcijah na kontrastna sredstva, ki smo jih opazili v naši skupini bolnikov. Poročamo tudi o kvaliteti rentgenskega posnetka, ki smo ga dobili z uporabo Omnipaqua 350.

Če razdelimo reakcije na kontrastno sredstvo na male (koprivka, srbenje, slabost, bruhanje itd.) in na hude (anafiloksičen šok, arest srca, fibrilacija srca itd.), je bila v naši grupi bolnikov le ena manjša reakcija (2,5%). Bolnike smo opazovali med in po injiciranju kontrastnega sredstva.

Pri 55-letni bolnici je takoj po injiciranju kontrastnega sredstva nastala koprivka s srbenjem. Bolnica je imela občutek vročine, glavobol in slabost. Bolnici smo i.v. injicirali 8 mg dexametazona. Po krajšem času so nastali simptomi reakcije izzveneli.

Večina bolnikov je imela dokazano veneko trombozo. Opazovali smo že prisotne klinične znake pred in takoj po preiskavi. Klinično manifestiranih komplikacij nismo imeli.

Ocenjevali smo kvaliteto rentgenske slike znakov akutne venske tromboze po aplikaciji Omnipaqua 350. Venografski kriteriji za akutno trombozo so: stalni defekti polnitve vsaj na dveh posnetkih, centralno ali ekscentrično ležeč flotirajoči tromb in parietalni tromb, ki na strani žilne stene ni obdan s kontrastnim sredstvom (6, 7, 8, 9, 10). Kvaliteto slikanja (kontrastne opacifikacije) smo ocenjevali z oznako odlično, dobro in zadovoljivo. V 38 primerih je kvaliteta slike dobila oznako odlično in v dveh primerih dobro.

Diskusija — Osnovni klinični problem globoke venske tromboze je v predrednem diagnosticiranju. Diagnoza ni težka ob tipični anamnezi in razviti klinični sliki. Težja je, kadar so znaki netipični oz. zakriti. Neredko je prvi znak globoke venske tromboze obsežna pljučna embolija.

Za odkrivanje venske tromboze je na voljo več metod (1, 2, 3, 4, 9, 10, 11):

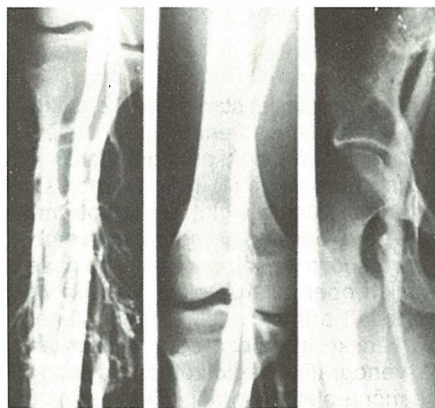
— Impendančna pletizmografija je neinvazivna metoda, ki je uporabna predvsem kot screening metoda. Zanesljiva je v 65 % in ni primerna za odkrivanje podkolenskih tromboz.

— Ultrazvočna Dopplerjeva metoda je enostavna in zanesljiva v 85 %. Uporabna je tudi za ugotavljanje podkolenske globoke venske tromboze.

— Test kopičenja 125 J fibrinogen je uporaben za odkrivanje svežih in nastajajočih tromboz. Slaba stran sta zamudnost, ker je za končno vrednotenje potrebnih več dni.

— Izotopska flebografija je uporabna pri nadkolenskih globokih flebotrombozah. Metoda ne loči svežih tromboz od potromboznega sindroma. Metoda prikaže globok venski sistem, čeprav prikaz ni enakovreden rentgenski metodi. Prednost te metode je, da ob koncu preiskave napravijo še perfuzijski scintigram pljuč za odkrivanje pljučnih embolizmov.

— Rentgenska flebografija s kontrastnim sredstvom je najbolj zanesljiva metoda za prikaz venske tromboze.



Slika 1 — Normalen flebogram — kvaliteta opacifikacije je dobra

Fig. 1 — Normal phlebogram — contrast quality is good

Razvoj venografske tehnike je povezan z razvojem tehnologije kontrastnih sredstev in rentgenskih slikovnih tehnik. V razvojnem obdobju in v obdobju ionskih kontrastnih sredstev je bilo število komplikacij relativno veliko (9 % in več). Te komplikacije so večinoma subklinične in so jih ugotovili šele z uporabo markiranega fibrinogena. Ionsko kontrastno sredstvo je zaradi svoje velike osmolarnosti iritiralo endotel ven. Vendar tromboza nastane večinoma le pri tistih venah, kjer je upočasnen pretok (varice). Komplikacije

so se zmanjšale že v obdobju ionskih kontrastnih sredstev na 9%, z redčenjem kontrastnih sredstev (3). Z razvojem neionskih kontrastnih sredstev (Iohexol — Omnipaque, firme Nycomed) so se komplikacije zmanjšale na 1—3% (4, 9).

Zaključek — Na osnovi do sedaj opravljenega dela lahko zaključujemo, da je kontrastna flebografija z neionskim kontrastnim sredstvom Omnipaque varna metoda za prikaz stanja venskega sistema pri bolnikih, ki so najbolj ogroženi za nastanek globoke flebo tromboze.

Novo kontrastno sredstvo nizke osmolarnosti zagotavlja visokokvalitetne flebogramе in istočasno ne ogroža varnosti bolnika.

Povzetek

Iohexol (omnipaque 350) je novo nizko osmolarno neionsko kontrastno sredstvo, ki smo ga upgradili pri štiridesetih flebografijah spodnjih okončin. Študija je pokazala, da je pri enem bolniku (2,5%) nastala mala reakcija (koprivka, slabost, glavobol). Nismo opazili lokalnih komplikacij.

Kvaliteto kontrastne opacificacije smo ocenili z oznako odlično in dobro v vseh primerih.

Literatura

1. Strandness DE. Vascular diseases of the extremities. V: Harrison's Principles of Internal Medicine. New York: Mc Graw-Hill Book Company, 1981; 1181—8.

2. Miklavčič L. Venska tromboza. Med Razgl 1987; 26: 75—96.

3. Singer I et al. Radionuclide pleatismography and Tc 99 m red blood cell venography in venous thrombosis. Comparison with contrast venography: Radiology 1984; 150: 213—7.

4. Bettmann AM et al. Contrast Venography of the leg: Diagnostic efficacy, tolerance and complication rates with ionic and nonionic contrast media. Radiology 1987; 165: 113—6.

5. Enge I. Phlebography — Survey and Present State. Acta Radiol 1983; 366: 30—53.

6. Abrams H. Angiography. Second Edition. Boston: Little Brown & Company.

7. Grollman JH, Weber MM, Gomes AS. Phlebography and radionuclide clot localization in the lower extremities. The Radiologic Clinics of North America 1976; 14: 371—85.

8. Obrez I. Današnje možnosti rentgenološke diagnostike venskog sistema donjih okončin. V: Flebografija. Simpozij o patološkim stanjima venske cirkulacije okončin. Ljubljana: Lek, 1976; 291—306.

9. Rabinov K, Paulin S. Venography of the lower extremities. In: Abram's Angiography. Little Brown company, Boston, 1984: 1877—99.

10. Šurlan M. Rtg venografija v diagnostiki periferne venske tromboze. V: VII Sodobna interna medicina. Ljubljana: 1981; 49—53.

11. Bettmann AM, Salzman EW, Rosenthal D, Claggett P, Davies G, Nebesar R, Rabinov K, Plotz J, Skillman J. Reduction of Venous Thrombosis Complicating Phlebography. AJR 1980; 134: 1169—72.

Naslov avtorja: asist. dr. Dušan Pavčnik, dr. med., Inštitut za rentgenologijo UKC, Zaloška 7, 61000 Ljubljana