

Centralni venski pristop k veni subklaviji Subclavian-vein catheterization

Samo Zver*

Ključne besede
subklavialna vena
kateterizacija centralna venska

Key words
subclavian vein
catheterization central venous

Izvleček. Centralni venski kateter je že vrsto let pogost spremljevalec intenzivnega zdravljenja bolnikov. V članku sta opisana supraklavikularni pristop k veni subklaviji, ki ga je opisal Yoffa, in medialni infraklavikularni pristop. Oba sodita med najpogosteje uporabljane tehnike kateterizacije vene subklavije. Poleg tega so v članku opisani tudi najpogostejši zapleti, na katere lahko naletimo ob posegu oziroma med uporabo centralnega venskega katetra.

Abstract. Central venous catheter is for many years accompanist of intensive treatment. In the article are described supraclavicular subclavian-vein approach by Yoffa and medial infraclavicular approach. Both are among the commonest subclavian-vein catheterization techniques in use. Also are described the most commonest complications during the procedure and after, during the use of central venous catheter.

Uvod

Vstavev centralnega venskega katetra (CVK) v eno izmed globoko ležečih ven omogoča zdravljenje z zdravili, popolno parenteralno prehrano, natančno uravnavanje elektrolitnega in tekočinskega ravnotežja, aplikacijo številnih zdravil in merjenje centralnega venskega tlaka. Prav tako lahko s kateterizacijo globoko ležečih ven vstavimo Swan-Ganzov kateter ali srčni vzpodbujevalec.

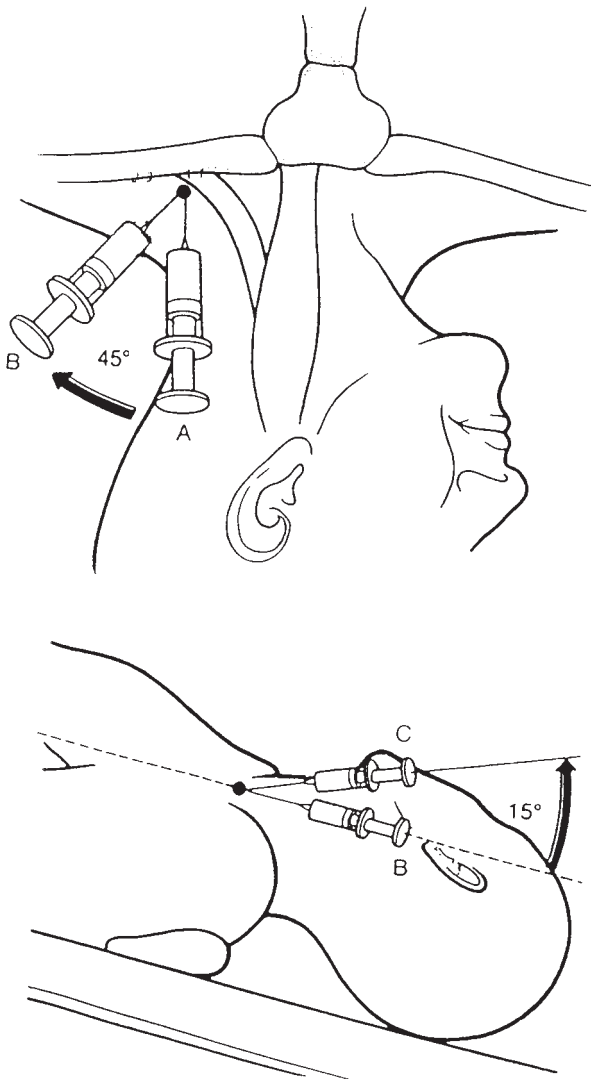
Kateterizacija vene subklavije je še vedno ena najpogosteje rabljenih tehnik, čeprav se v zadnjih letih vse bolj uveljavlja pristop k veni jugularis interni. Vstavev katetra v veno subklavijo je pogosto uspešna in poteka z redkimi zapleti. Med slednjimi so najpogostejši pnevmotoraks, punkcija arterije subklavije, napačna lega katetra v globokih venah in nastanek hematoma ob vbodnem mestu igle. Pri kateterizaciji vene subklavije ločimo dva pristopa: supraklavikularnega in infraklavikularnega.

Vena subklavija je nadaljevanje vene aksilaris od spodnjega roba prvega rebra. Poteka pred istoimensko arterijo v žlebu prvega rebra, pred mišico skalenus anterior (1). Za sternoklavikularnim sklepom se združi z veno jugularis interno. Vena subklavija poteka tik pod ključnico, najvišjo točko pa doseže za medialno polovico ključnice, ko se boči vse do njenega zgornjega roba. Mišična vlakna mišice skalenus anterior ločijo spredaj ležečo veno od arterije, ki leži za njo. Za arterijo je popljučnica. Premer vene pri je odraslih 1–2 cm. Ker je vpeta med okolna tkiva, nikoli ne kolabira, zato je njena svetlina odprta in dostopna tudi ob hudem kolapsu obtočil.

*Samo Zver, dr. med., Hematološka klinika, Klinični center, 1525 Ljubljana.

Supraklavikularni pristop

Glede uspešnosti vstavitve CVK in zapletov, ki lahko tak poseg spremljajo, ni bistvenih razlik med supraklavikularnim in infraklavikularnim pristopom (2). Zaslediti je celo poročila v literaturi, ki kažejo večjo uspešnost supraklavikularnega pristopa ob vstavitvi CVK (2).



Slika 1. Supraklavikularni pristop k veni subklaviji po Yoffi.

Manj primeren pa je ob dolgotrajni uporabi CVK. Nadključnična kotanja je namreč mesto, kjer se pogosto kopičita znoj in umazanija, zato je s stališča nege CVK neprimerna.

Med različnimi tehnikami supraklavikularnih pristopov se najpogosteje odločamo za pristop, ki ga je opisal Yoffa (3). Zaradi ugodnejših anatomskih okoliščin se praviloma odločamo za levo stran prsnega koša (položnejši potek vene subklavije). Bolnik leži na hrbtu, z glavo približno 25 stopinj navzdol, oziroma s privzdignjenimi nogami. Na ta način zvišamo tlak v venah prsnega koša, ki je lahko tudi negativen, in preprečimo morebitno zračno embolijo. Hkrati s tem povečamo polnjenost vene, ki je tako lažje dostopna punkciji. Kot anatomska oznaka nam služi lateralna glava sternokleidomastoidne mišice v vratu in zgornji rob ključnice (slika 1). Vrh kota med njima je vbodno mesto igle, ki jo iz kavalne smeri usmerimo za kot 45 stopinj lateralno (praktično razpolovimo omenjeni kot). Nato pod kotom približno 15 stopinj, glede na frontalno ravnino telesa, tik pod ključnico ob stalni aspiraciji prodiramo v globino. Vena subklavija navadno leži 1–2 cm globoko. Mesto vboda predhodno anesteziramo z 2 % ksilokainom, ob tem pa se s tanko iglo orientiramo, kje leži vena. Uspešnost postopka je 95 % (2), najpogostejši zaplet pa pnevmotoraks.

Infraklavikularni pristop

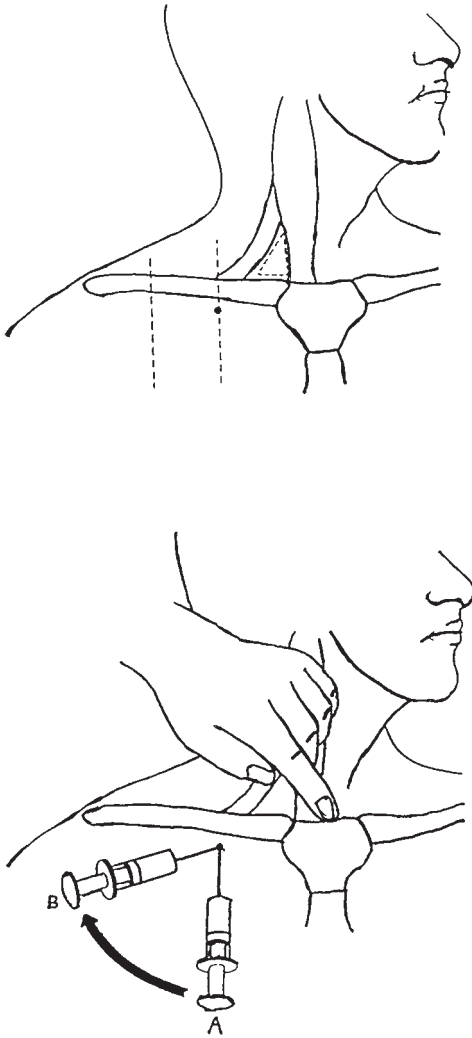
Sodeč po poročilih in člankih v literaturi je infraklavikularni pristop k veni subklaviji veliko pogosteje uporabljan kot supraklavikularni (2, 4, 5). Morda je vzrok njegova zgodnejša uvedba v klinično prakso. Med številnimi različnimi infraklavikularnimi tehnikami je medialni infraklavikularni pristop eden izmed najpogosteje uporabljanih.

Praviloma si izberemo levo stran prsnega koša zaradi anatomske ugodnejšega poteka leve vene subklavije. Vbodno mesto igle je tik pod ključnico, na meji med mediano in srednjo tretjino ključnice, smer igle pa je mali trikotnik, ki ga tvorita obe glavi sternokleidomastoidne mišice z zgornjim robom ključnice (slika 2). Kot, pod katerim ob stalni blagi aspiraciji z brizgavko prodiramo v globino, mora biti čim bolj vzporeden s frontalno ravnino telesa. Tudi tu vbodno mesto predhodno anesteziramo z 2 % ksilokainom. Pomoč pri orientaciji nam nudi tudi prst v jugularni kotanji, posebej pri debelih ljudeh. Če vene ne najdemo, moramo iglo potegniti nazaj v podkožje in nato poskusiti znova, ob blagi spremembi smeri. Nikoli ne smemo spreminjati smeri igle globoko v telesu, saj lahko tako raztrgamo veno oziroma arterijo subklavijo in povzročimo posledični hematotoraks. Na enem vbodnem mestu ne velja poskušati več kot trikrat, če so poskusi neuspešni. V literaturi se navaja 90–95 % uspešnost postopka (2, 5, 6).

Kaj je treba vedeti ob vstavitvi centralnega venskega katetra

Najlažje in za bolnika najbolj varno in uspešno je vstavljati CVK s Seldingerjevo tehniko, to je s pomočjo vodilne žice (7). Konec upogljive vodilne žice, s katerim vstopimo v veno, ima obliko črke J. Tako se izognemo poškodbam žilnega endotelija in lažje vodimo žico po žilnih zavojih. Ves čas uvajanja CVK se držimo strogih aseptičnih pogojev.

Takoj po vstavitvi priključimo CVK na infuzijski sistem. Potem ko se prepričamo, da tekočina iz infuzijske steklenice dobro teče po katetru, steklenico spustimo pod ravnino srca. Pri tem mora priti do retrogradnega toka krvi iz vene v infuzijski sistem. Če do te-



Slika 2. Medialni infraklavikularni pristop k veni subklaviji.

ga ne pride, lahko to pomeni, da kateter ne leži v veni, ampak kjerkoli v izvenžilnem prostoru (pleuralni prostor, mediastinum).

Vsak CVK je treba približno dve uri po vstavitvi rentgensko slikati. Prvič zato, da se prepričamo o legi konice katetra. Ta mora ležati v zgornjem delu zgornje vene kave, nad senco osrčnika. Tako zmanjšamo možnost erozije ali celo perforacije spodnjega dela

zgornje vene kave, desnega preddvora ali prekata in pojav motenj srčnega ritma. Z rentgensko sliko prsnega koša se prepričamo tudi o odsotnosti pnevmotoraksa, ki kot zaplet ob posegu po dveh urah navadno že nastane. Lahko pa sta poškodba pljuč in uhajanje zraka tako majhna, da se klinični in rentgenski znaki pnevmotoraksa pojavijo šele deset in več ur po posegu. Takrat govorimo o zakasnjem pnevmotoraksu (8).

Včasih (po pravilu gre za bolnike na hematološkem oddelku) naletimo na bolnika z moteno hemostazo, najpogosteje trombocitopenijo. Velja, da naj bolnik, ki ima število trombocitov pod $50 \times 10^9/l$, pred posegom dobi transfuzijo koncentriranih trombocitov iz 3000 ml krvi (8, 9). Tako zmanjšamo možnost krvavitve, ki je lahko dodaten zaplet pri takem bolniku. V primeru neobvladljivih motenj hemostaze priporočamo kateterizacijo femoralne vene, ki je dostopna pritisku z rokami. Če menimo, da bo bolnik centralni ven-ski kanal potreboval dlje časa (npr. nekaj tednov, kot je primer pri hematoloških in dializnih bolnikih), je kateterizacija femoralne vene slaba rešitev. Poleg tega, da tako bolnika večinoma privežemo na posteljo, je mesto vstopa centralnega katetra zaradi anatomskih okoliščin tudi močno izpostavljeno okužbi.

Ko vstavimo CVK, ga s šivi prišijemo na kožo. Izstopno mesto katetra na koži aseptično očistimo in prekrijemo s sterilnim povojem. Povoj menjamo trikrat tedensko oziroma pogosteje, če je potrebno. Ob tem vedno aseptično očistimo tudi izstopno mesto katetra na koži. Predvsem izstopno mesto katetra ne sme biti nikoli vlažno.

Najpogostejši zapleti

Zapleti med uvajanjem katetra

Med najbolj znanimi in pogostimi zapleti je prav gotovo pnevmotoraks. V literaturi ga različni avtorji navajajo pri od 0,5 do 4,7 % primerov, pri nekaterih skupinah zdravnikov celo do 12,4 % (2, 4, 5, 8). Posebno pozorni nanj moramo biti takrat, ko je bilo uvajanje katetra težavno ali celo neuspešno.

Poleg že omenjenega zakasnjeneega naj omenim še obojestranski pnevmotoraks. Ta lahko nastane, če v primeru neuspešne kateterizacije na eni strani prsnega koša poskušamo še na drugi, zato tega nikoli ne delajmo. Resen zaplet je tudi hematopnevmotoraks, kjer pnevmotoraks lahko spremlja še raztrganje vene ali arterije subklavije. Punkcija arterije subklavije se pojavi pri 2–4 % posegov, predvsem kot zaplet infraklavikularnih pristopov (4, 5, 8). Nekateri so mnenja, da je pogostejša, če poskušamo veno kateterizirati lateralneje, kot je to opisano z medialnim infraklavikularnim pristopom (2). Če z iglo nabodemo arterijo subklavijo, kateterizacijo prekinemo. Včasih lahko ob kontrolni rentgenski sliki po posegu vidimo, da kateter namesto v zgornji veni kavi leži v veni jugularis interni. V tem primeru pod neposredno rentgensko kontrolo in s pomočjo vodilne žice preusmerimo kateter iz vratne vene v zgornjo veno kavo. Ostali zapleti, ki so lahko vezani neposredno na sam poseg, so redkejši kot že opisani.

Pozni zapleti, vezani na uporabo katetra

Velikokrat imamo opravka z vnetjem izstopnega mesta katetra na koži (4, 8), posebno takrat, ko gre za bolnike s pomanjkljivim imunskim odzivom, ali pa, če ima bolnik kate-

ter vstavljen dolgo časa. Takrat je treba odvzeti bris izstopnega mesta katetra na koži in uvesti antibiotično zdravljenje, v prvi vrsti vankomicin. Ob antibiotičnem zdravljenju in poostreni aseptični negi vnetje navadno izzveni v nekaj dneh. Če iz brisa izstopnega mesta katetra izoliramo *Staphyococcus aureus* ali glive, je treba kateter odstraniti. Kateter je treba odstraniti tudi, če sumimo, da je lahko vzrok septičnega stanja pri bolniku. Za potrditev katetske sepse morajo biti pozitivne hemokulture povzročitelja iz katetra in še enega vbodnega mesta ter bakteriološko pozitivna konica katetra. Dokazljivost katetske sepse je nizka, navajajo jo v le 3,5 % (2).

Nekaj dni zatem, ko smo vstavili CVK, lahko pride do retrogradnega zatekanja infuzijske tekočine ob izstopišču katetra na koži (8). Vzrok zanj je fibrinski rokav, ki nastane okoli katetra na mestu, kjer ta vstopi v veno in se širi vzdolž katetra, ter sočasno nastali tromb na konici katetra (10). Tromb ovira anterogradni tok infuzijske tekočine iz katetra v veno, ki zato zateka za fibrinski rokav. Od tam pa ima prosto pot do izstopnega mesta katetra na koži. Tak kateter moramo zamenjati preko vodilne žice ali pa odstraniti. Če dodamo infuzijski tekočini, ki neprekinjeno teče po katetru (npr. fiziološka raztopina, popolna parenteralna prehrana), majhen odmerek heparina (1000 enot dnevno), potem je ta zaplet dosti manj verjeten. Poleg tega tako tudi zmanjšamo možnost globoke venske tromboze, katere vzrok je lahko kateter, in pa verjetnost zapore katetra, ki lahko nastane zaradi fibrinskih oblog znotraj katetra. Občasno kateter dodatno prebrizgamo z raztopino heparina, s katero lahko kateter za nekaj dni tudi zapremo, če ga ne potrebujemo. Slednje velja le na oddelkih, kjer imajo bolniki dolgo časa vstavljen centralni venski kateter zaradi potreb zdravljenja. Predvsem zaradi nevarnosti okužbe, pa tudi drugih zapletov, ki so vezani na uporabo katetra, le-tega odstranimo takoj, ko ocenimo, da ga bolnik ne potrebuje več.

Literatura

1. Feneis H. *Pocket atlas of human anatomy*. New York: Thieme Med Pubs, 1985: 244.
2. Rosen M, Latto IP, Shang W. *Handbook of percutaneous central venous catheterization*. Washington: Saunders, 1993: 3–44, 77–80, 86–7, 92–3.
3. Yoffa D, Melb MB. Supraclavicular subclavian venipuncture and catheterisation. *Lancet* 1965; 2: 614–7.
4. Vidmar S, Eržen J, Orel J. Subklavialni venski kateter. *Zdrav Vestn* 1978; 47: 581–7.
5. Mansfield PF, Hohn DC, Fornage BD, Gregurich MA, Ota DM. Complication and failures of subclavian-vein catheterization. *N Engl J Med* 1995; 331: 1735–8.
6. Haire WD, Lieberman RP. Defining the risks of subclavian-vein catheterization. *N Engl J Med* 1995; 331: 1769–70.
7. Seldinger SI. Catheter replacement of needle percutaneous arteriography: new technique. *Acta Radiol* 1953; 39: 368–70.
8. Zver S, Černelč P. Uporaba centralnega venskega katetra pri bolnikih z levkemijo. *Zdrav Vestn* 1995; 64: 569–72.
9. Stellato TA, Gauderer MWL, Lazarus HM, Herzig RH. Percutaneous silastic catheter insertion in patient with thrombocytopenia. *Cancer* 1985; 56: 2691–3.
10. Wicham RS. Advances in venous access devices and nursing management strategies. *Nursing Clin N Am* 1990; 2: 345–63.