

## Atrofični trigeminalni sindrom

Trigeminal trophic syndrome

Boštjan Matos,<sup>1</sup> Neža Prezelj<sup>2</sup>

<sup>1</sup> KO za nevrokirurgijo,  
Univerzitetni klinični  
center Ljubljana

<sup>2</sup> Medicinska fakulteta  
Ljubljana

### Korespondenca/ Correspondence:

Boštjan Matos,  
e: bostjan.matos@kclj.si

### Ključne besede:

atrofični trigeminalni  
sindrom; statoakustični  
nevrinom; obrazna  
razjeda; celjenje ran;  
kirurgija obraznih režnjev

### Key words:

trigeminal trophic  
syndrome; statoacoustic  
neuroma; facial  
ulceration; wound  
healing; facial flap  
surgery

### Citirajte kot/Cite as:

Zdrav Vestn 2015;  
84: 323–8

Prispelo: 29. mar. 2014,  
Sprejeto: 6. okt. 2014

### Izvleček

Atrofični trigeminalni sindrom je redko klinično stanje, ki nastane zaradi bolnikovega kompulzivnega manipuliranja kože obraza po poškodbi perifernih ali centralnih vej trigeminalnega živca. Klinično sliko sestavlja klasična triada trigeminalne anestezije, parestezije obraza in razjede nosnega krila (*ala nasi*) v obliki polmeseca. Kljub očitnim simptomom je pravilno diagnozo težko postaviti. Kožne razjede, ki se ne celijo, so namreč značilne tudi za druge kožne bolezni, kot so neoplazme, kronične okužbe, granulomatozne bolezni, vaskulitisi in artefakti dermatitis. Na atrofični trigeminalni sindrom moramo pomisliti ob pozitivni nevrološki anamnezi in nespecifičnih izvidih laboratorijskih preiskav ter biopsije. Ko potrdimo diagnozo atrofičnega trigeminalnega sindroma, pričnemo z zdravljenjem, ki je multidisciplinarno in težavno. Poročali bomo o bolnici, pri kateri se je po nevrokirurški resekciji statoakustičnega nevrinoma pojavila enostranska razjeda levostranskega nosnega krila v obliki polmeseca. Menimo, da bi moral vsak zdravnik, ki se sooči z bolnikom z nosno razjedo, diferencialno diagnostično pomisliti tudi na atrofični trigeminalni sindrom.

### Abstract

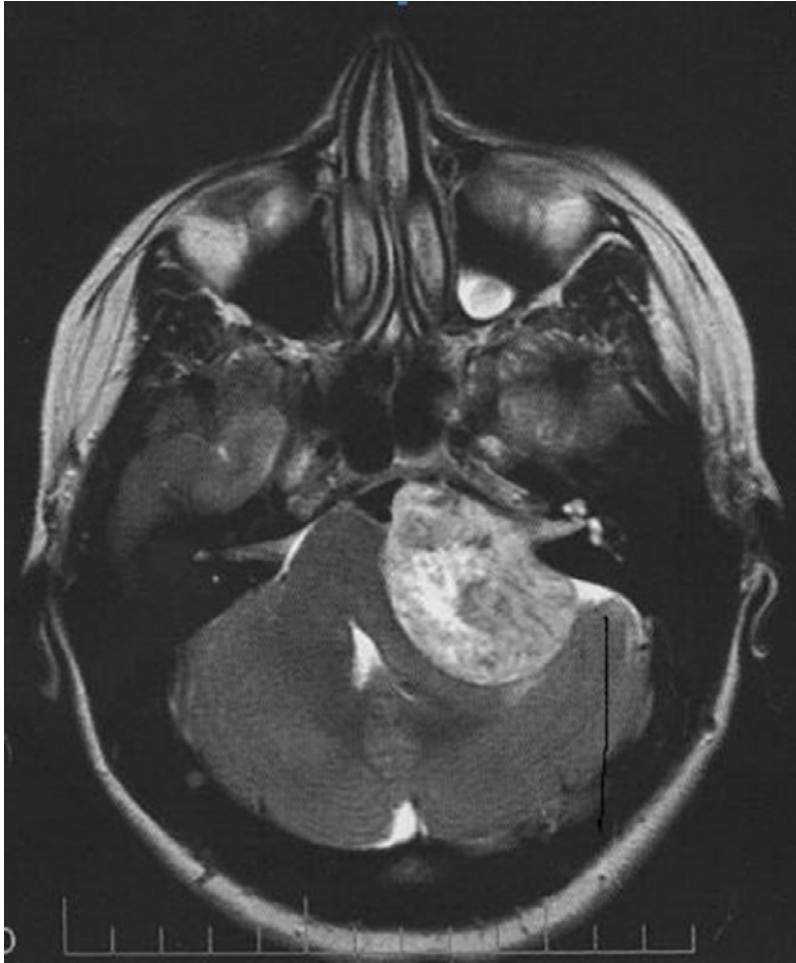Trigeminal trophic syndrome is a rare condition resulting from compulsive self-manipulation of the skin after a peripheral or central injury to the trigeminal system. The classic triad consists of trigeminal anesthesia, facial paresthesias, and crescentic lateral nasal alar erosion and ulceration. Although the symptoms are clearly visible, the diagnosis is not easy to establish. The appearance of the ulcers mimics many other skin diseases such as neoplasm, chronic infection, granulomatous disease, vasculitis and factitial dermatitis. Trigeminal trophic syndrome should be considered with a positive neurologic history and when laboratory and biopsy workup is inconclusive. Once the diagnosis is confirmed, treatment is complicated and often multidisciplinary. We report a case of a woman who developed a strictly unilateral crescent ulcer of the ala nasi after resection of a statoacoustic neurinoma. A clinician who is faced with a patient with nasal ulceration should consider this diagnosis.

---

### Uvod

Atrofični trigeminalni sindrom je redka klinična entiteta, ki se najpogosteje pojavlja po iatrogenem uničenju ganglija Gasseri

ali vlaken trigeminalnega živca, ki prevajajo bolečino in temperaturo. Ostali vzroki za njihovo poškodbo so lahko možganska



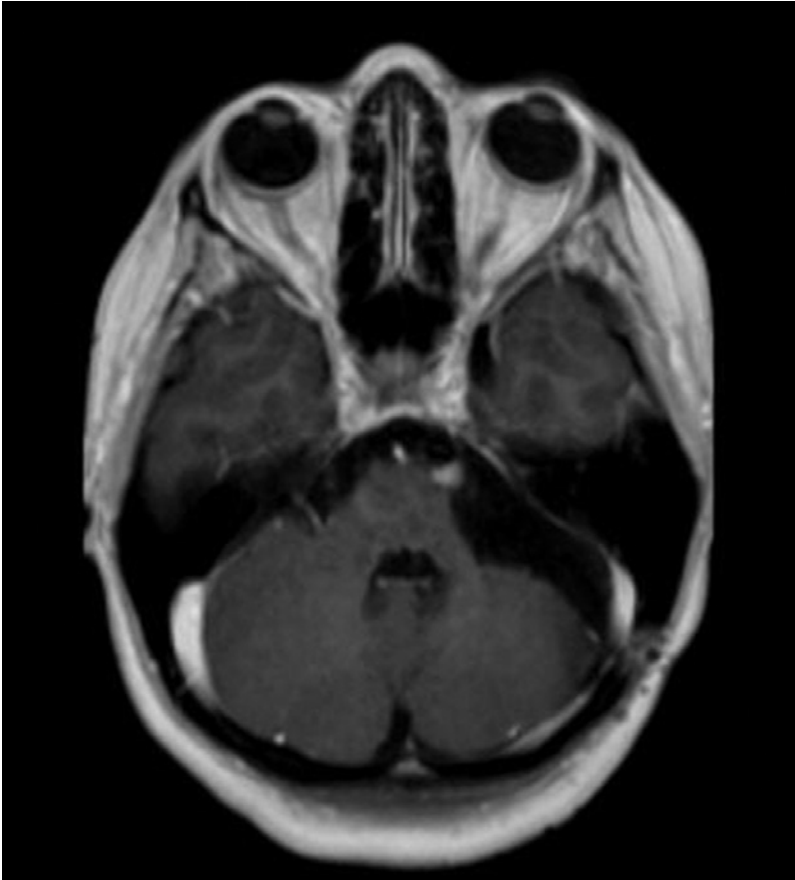
**Slika 1:** MR glave (dne 29. 7. 2011): infratentorialno je do 4,6 × 3,5 cm velik ekstraaksialen tumor s centrom v levem pontocerebelarnem kotu. Tumor sega tudi v medialni del levega notranjega sluhovoda, odrija pons in cerebelarne strukture proti desni strani.

kap, poškodba glave, intrakranialni tumorji, okužba živčevja z virusom herpes zoster ali simplex, degenerativne bolezni centralnega živčnega sistema ali pa vzrok ni znan. Tipično klinično sliko sestavljajo enostranske kožne razjede v obliki polmeseca, ki najpogosteje prizadenejo nosnice (*ala nasi*), lica in ustnice. Patogeneza teh trdovratnih razjed ni dobro raziskana. Vzroke pripisujejo nevrotrofičnim faktorjem in spremenjeni aktivnosti simpatikusa, glavno vlogo pa naj bi imela pacientova avtomanipulacija prizadetih mest.<sup>1,2,3</sup> V prispevku bomo predstavili primer bolnice, pri kateri se je po nevrokirurški odstranitvi gigantskega statoakustičnega nevrinoma pojavila enostranska razjeda levega nosnega krila. Boljše razumevanje tega sindroma bi omogočilo zgodnjo prepoznavo in ustrezno zdravljenje bolnikov.

## Prikaz primera

34-letna bolnica je bila konec avgusta leta 2011 hospitalizirana na Kliničnem oddelku za nevrokirurgijo v Ljubljani zaradi operacije obsežnega nevrinoma statoakustičnega živca v levem pontocerebelarnem kotu. Pred tem je pol leta tožila zaradi glavobola po levi polovici glave in zanašanja pri hoji. V nevrološkem statusu je bila prisotna diskretna levostranska cerebelarna simptomatika, slabše zaznavanje senzibilitete po levi polovici obraza, diskretno povešen ustni kot in slabši sluh levo. Opravljen MRI je infratentorialno prikazal obsežen 4,6 × 3,5 cm velik ekstraaksialni tumor, s centrom v levem pontocerebelarnem kotu. Tumor je segal tudi v medialni del levega notranjega sluhovoda, odrival pons in cerebelarne strukture proti desni strani (Slika 1). Bolnica se je nato odločila za kirurški poseg, ki je potekal brez zapletov. Tumor je bil makroskopsko v celoti odstranjen. Sedmi in osmi možganski živec sta bila s strani tumorja popolnoma uničena in kirurško neprepoznavna. Peti, šesti in spodnji možganski živci so ostali ohranjeni v anatomski kontinuiteti. Po operaciji smo v nevrološkem statusu ugotavljali popolno parezo obraznega živca z lagoftalmusom in povešenim ustnim kotom ter oglušlostjo levo. Prisotne so bile hiperstezije v področju prve in druge veje levega trigeminalnega živca. Kasnejši patohistološki izvid je potrdil nevrinom gradusa I po klasifikaciji WHO. MRI glave je po operaciji ob levi strani ponsa kazal 1,2 × 0,4 cm velik areal, ki se je po aplikaciji intravenskega kontrastnega sredstva homogeno obarval in predstavlja minimalen ostanek tumorja ob možganskem deblu (Slika 2). Drugih patoloških sprememb v možganovini ni bilo zaznati.

Bolnica je nato nadaljevala s korekcijskimi posegi obraznih mišic pri plastičnem kirurgu. Zaradi lagoftalmusa je redno hodila na kontrolo k okulistu, nosila očesno komoro in uporabljala umetne solze. Decembra leta 2011 je bil opravljen kirurški poseg – t.i. »cross facial« živčni presadek iz desne proti levi strani nad zigomatično in bukalno vejo obraznega živca. Potekal je brez zapletov. Stanje se je postopoma izboljševalo. Deset mesecev po korekciji se je že pričel naka-



**Slika 2:** MR glave (dne 1. 2. 2012): stanje po trepanaciji levo subokcipitalno; razširjen likvorski prostor pred levo cerebelarno hemisfero po operaciji švanoma na levi strani. Ob levi strani ponsa je  $1,2 \times 0,4$  cm velik areal, ki se po vbrzganju intravenskega kontrastnega sredstva homogeno obarva. Najverjetneje predstavlja minimalen ostanek tumorja.

zovati premik nazolabialne gube in ustnice levo. Nekaj mesecev po operaciji je bolnica tožila zaradi ponovnih glavobolov, nenavadnih občutkov, parestezij in bolečin po levi polovici obraza. Bolečine naj bi bile po mnenju plastičnega kirurga posledica regeneracije petega možganskega živca. Na to je kazalo tudi ponovno delovanje temporalne mišice. V naslednjih mesecih je bilo opravljenih tudi več korekcij lagofthalmusa na Očesni kliniki v Ljubljani.

Približno leto in pol po operaciji je bolnica pričela opazovati spremembe na nosu in pogoste krvavitve iz leve nosnice. Na nosu in pod njim so se ji pojavile kraste, ki se niso hotele zaceliti. Kot posledica razjede je nastala nekroza z brazgotino in okvara kože levega nosnega krila (Slika 3). Endoskopski pregled endonazalno ni pokazal posebnosti, tudi CT izvid obnosnih votlin je bil v mejah normalnega. Bakteriološka analiza brisa kožne razjede ni bila opravljena. Od otorinolaringologa je prejela empirično antibiotično terapijo, in sicer Klimicin 300 mg peroralno na 8 ur, ki ga je prejela 10 dni. Kraste na in pod nosom si je mazala z mastjo Dipro-

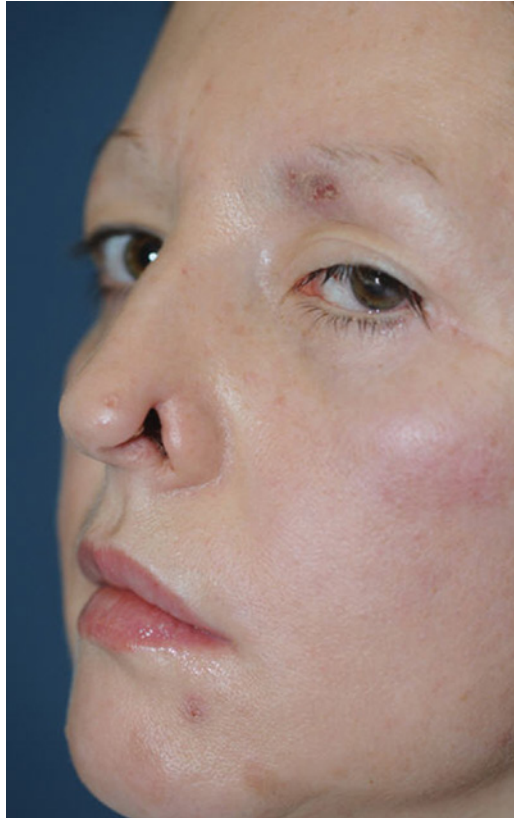genta, ki jo je po nekaj dneh zamenjala z mazilom Ribodermin. Stanje se ni izboljšalo. Razjeda na levem nosnem krilu (*ala nasi*) se je postopoma večala. Prav tako se ji je na levi polovici brade in pod obrvjo pojavila rdečina premera en centimeter. Histološki izvid po biopsiji nosne sluznice je pokazal ulceracijo z gnojavo prežetim granulacijskim tkivom brez maligne rašče, endotelne celice pa so ponekod kazale atipije. Glede na anamnezo, ORL pregled in negativni izvid biopsije je bila postavljena diagnoza atrofičnega trigeminalnega sindroma, ki je nastal kot posledica kirurškega zdravljenja obsežnega nevrinoma, čemur je sledila okvara trigeminalnega živca v naslednjih mesecih. Bolnici smo odsvetovali kakršno koli manipulacijo nosne razjede. Za ublažitev še vedno prisotnih bolečin po levi polovici obraza je prejela gabapentin (Neurontin®).

## Razpravljanje

Atrofični trigeminalni sindrom, znan tudi pod imeni trigeminalna nevropatija z nosno ulceracijo, trigeminalna nevtrofična ulceracija in trofična ulceracija nosnega krila, sta prva neodvisno opisala Loveman in McKenzie leta 1933.<sup>1,4</sup> Gre za redek pojav obrazne ulceracije, ki se pojavlja po kirurškem uničenju ganglija ali vlaken trigeminalnega živca, ki prevajajo bolečino in temperaturo. Najpogosteje se pojavi po nevrokirurškem zdravljenju trigeminalne nevralgije (trigeminalna rizotomija ali injekcije alkohola v ganglij Gasseri; 33–75 % primerov). V 33 % primerov se pojavlja po infarktu posteriorne inferiorne cerebelarne arterije, pri čemer se lahko kaže z Wallenbergovim sindromom (istostranska odrevenelost obraza, izguba zaznavanja bolečine in temperature na nasproti ležečih udih, vrtoglavica, disfagija in dizartrija).<sup>2,5</sup> Ostali možni, a redki vzroki so kraniotomija, poškodba glave, okužbe (herpes zoster ali simplex, lepra, Gradenigov sindrom), siringobulbija, postencefalitični parkinsonizem in intrakranialne neoplazme; zelo redko etiologija ni znana.<sup>2,5-7</sup>

Natančna incidenca atrofičnega trigeminalnega sindroma ni znana. V anglosaksonski literaturi je bilo v obdobju od leta 1982 do 2005 objavljenih 46 člankov, ki so

**Slika 3:** Končni izgled bolnice po korekciji leve polovice obraza in večih korekcijah lagoftalmusa zaradi pareze levega obraznega živca. Na levi nosnici vidna okvara nosnega krila in rdečina na levi polovici brade ter pod obrvjo v sklopu atrofičnega trigeminalnega sindroma.



opisali sto primerov atrofičnega trigeminalnega sindroma. Zanimivo je, da so do leta 1991 na Japonskem zasledili samo tri bolnike z atrofičnim trigeminalnim sindromom. Vzrok naj bi bil drugačen način zdravljenja nevralgije trigeminusa.<sup>8,9</sup> Najpogosteje so prizadeti starejši ljudje (povprečna starost je 57 let), prevladuje ženski spol s prevalenco 2,2:1. Dominantnost žensk je povezana z dejstvom, da se tudi nevralgija trigeminusa pogosteje pojavlja pri ženskah.<sup>3,8,10</sup>

Klinično sliko sestavljajo ena ali več razjed kože v obliki polmeseca. Te so na eni strani unilateralne in neboleče ter so običajno prisotne na nosnem krilu (*ala nasi*), kjer se križata senzorični področji prve in druge veje trigeminalnega živca. Sprememba se lahko razširi na lice in zgornjo ustnico. Redkeje (v 13 %) so spremembe umeščene na drugih mestih, kot so skalp, čelo, uho, čeljust in nebo. Konica nosu je večinoma ohranjena, saj jo oživčuje medialni etmoidalni živec. Latentno obdobje od poškodbe trigeminalnega živca do pojava kožnih sprememb traja od nekaj tednov do več desetletij, povprečno dve leti.<sup>5,8,11</sup> Pri naši bolnici so se spremembe na nosu pojavile približno 30 mesecev po operaciji nevrinoma.

Dejavniki, ki prispevajo k patogenezi teh razjed, so: 1. odrevenelost, pekoči, srbeči in žgečkajoči občutki, 2. občutki zamašenega nosu, 3. nezavedno praskanje in drgnjenje prizadetega mesta. Avtomanipulacija naj bi bila torej eden najpomembnejših dejavnikov pri razvoju erozij in razjed. V prizadeti nosnici se pojavijo kraste in granulacijsko tkivo, zato lahko pride tudi do krvavitev iz nosu. Redkeje se pojavijo depigmentacije, dermatitis, temporalna alopecija in suha atrofična nosna sluznica.<sup>1,12</sup>

Zakaj le določeni bolniki z anestezijo obraza občutijo parestezije in zakaj se razjede razvijejo le pri nekaterih, ni znano. Eden od možnih razlogov bi lahko bila večja nagnjenost bolnika k stalnemu drgnjenju in draženju prizadetega predela obraza.<sup>13</sup> Postavljena je bila tudi hipoteza, da bi lahko bil vzrok za razvoj razjed avtonomna vazomotorična disfunkcija. Datta in sod. so menili, da pri uničenju ganglija Gasseri pride do prekinitve vlaken simpatikusa notranje karotidne arterije in zato do nižjega tonusa simpatikusa. To vodi do stalnega hlajenja kože, ki je posledica vazodilatacije in počasnega venskega povratka. Vse to prispeva k slabšemu celjenju ran.<sup>7</sup> Neznano je tudi vzrok pojavljanja ulkusov na natančno določenih mestih znotraj dermatomov, ki jih oživčujejo posamezne veje trigeminalnega živca. Mogoče pride do poškodbe le določenega predela ganglija Gasseri. Verjetno se ta mikroskopsko kompartmentalizira in mapira glede na posamezne regije znotraj dermatomov, ki jih oživčuje. Torej bi lahko lokalizirana mikroskopska destrukcija znotraj ganglija prispevala k natančno določeni lokalizaciji razjed.<sup>8</sup>

Pomembno je razlikovanje atrofičnega trigeminalnega sindroma od ostalih vzrokov za razjede na obrazu, ki se ne celijo. Diferencialna diagnoza obraznih razjed je obsežna in vključuje neoplazme (bazalno-celični karcinom, ploščatocelični karcinom, sarkomi, limfomi), okužbe (reaktiviranje virusa herpes zoster ali simplex, sifilitična guma, leishmanioza, okužba z mikobakterijami, leprozni trigeminalni nevritis, frambezija, blastomikoza, tuberkuloza), vaskulitise, avtoimunske bolezni (Wegenerjeva granulomatoza, temporalni arteriitis, pioderma

gangrenosum), granulomatozne bolezni in artefaktni dermatitis.<sup>1,2,5,6,8,14</sup> Postavitev diagnoze je klinična. Potrebni so natančna anamneza, pregled in preiskave, kot so laboratorijske, imunofluorescenčne in slikovne preiskave, vzorci tkiva za kulture ter tkivna biopsija.<sup>2,4,6,15</sup> Histološki izvid ni diagnostičen, saj pokaže kronične razjede z minimalnim vnetnim infiltratom, brez celic velikank, granulomov ali vaskularnih sprememb.<sup>8,16</sup>

Spremembe v sklopu atrofičnega trigeminalnega sindroma so trdovratne in lahko vztrajajo leta. Loveman in sod. so razjede zdravili z rentgenskimi žarki in kremo, narejeno iz živega srebra. Kasneje v literaturi ni več zaslediti teh metod.<sup>8</sup> Zdravljenje je zahtevno in težavno, saj ni standardnega protokola.<sup>5</sup> Gre za multidisciplinarni pristop, ki vključuje zdravljenje parestezij, psihološko podporo, medikamentno zdravljenje in kirurške rekonstrukcije. Začne se s seznanitvijo bolnika, da spremembe sproži sam, ker so posledica nenehnega mehničnega draženja kože določenega predela obraza. Pri tem so nam lahko v pomoč zaščitne rokavice in nočna zaščitna sredstva, ki varujejo razjede pred drgnenjem med spanjem. Ob sekundarni okužbi rane uvedemo lokalne ali sistemske antibiotike. Pri medikamentni terapiji poročajo o različnih uspehih. Njen namen naj bi bil zmanjšati parestezije in kompulzivno obnašanje. V upoštevanje pridejo diazepam, amitriptilin, gabapentin, klorpromazin, karbamazepin, pimizid, klonazepam in vitamin B.<sup>2,5,6</sup> Nekateri poročajo tudi o

uspešnosti transkutane elektrostimulacije – TENS (Westerhof in Bos), saj naj bi izboljšala lokalno preskrbo tkiv s krvjo in s tem prispevala k boljšemu celjenju ran.<sup>17</sup>

Ko so parestezije in samokontrola pod nadzorom, lahko pričnemo kirurško zdravljenje. Razjede pokrijemo s kožnimi režnji. Dobre rezultate daje kirurgija, pri kateri oživčene režnje iz neprizadetega mesta obraza prenesemo na prizadeto stran in tako pokrijemo okvaro na obrazu.<sup>5</sup> V redkih primerih znanstveniki že poskušajo nove metode, ki se jih bomo morda posluževali v prihodnosti. Mednje spadata lokalni vnos nevrotropnih sredstev in presaditev *in vitro* vzgojenih epidermalnih celic. Kljub raznoliki terapiji se razjede rade ponovijo, še posebej če bolnik nadaljuje z avtomanipuliranjem.<sup>8,18</sup> Prav zato je pomembno bolnika vključiti v proces zdravljenja in ga poučiti, kako pomemben je samonadzor nad celjenjem razjed.

## Zaključek

Atrofični trigeminalni sindrom je redka klinična entiteta. Večja ozaveščenost tako med kirurgi kot med otorinolaringologi, nevrologi in dermatologi, ki se z omenjenim sindromom najpogosteje srečujejo, bi prispevala k boljšemu prepoznavanju tega sindroma in pravilni izbiri zdravljenja. Prav tako bi spodbudila nadaljnje raziskave o patogenezi, kar bi lahko privedlo do razvoja novih tehnik in boljših izidov zdravljenja teh trdovratnih razjed na obrazu.

## Literatura

- Ziccardi BV, Rosenthal SM, Ochs WM. Trigeminal Trophic Syndrome: A Case of Maxillofacial Self-Mutilation. *Oral Maxillofac Surg* 1996; 54: 347–50.
- Sadeghi P, Papay FA, Vidimos AT. Trigeminal Trophic Syndrome – Report of Four Cases and Review of the Literature. *Dermatol Surg* 2004; 30: 807–12.
- Kautz O, Bruckner-Tuderman L, Müller ML, Schempp CM. Trigeminal trophic syndrome with extensive ulceration following herpes zoster. *Eur J Dermatol* 2009; 19 (1): 61–3.
- Osaki Y, Kubo T, Minami K, Maeda D. Trigeminal Trophic Syndrome: Report of 2 Cases. *ePlasty*, 2013 Nov 15; 13:e60. Collection 2013. Dosegljivo 12. 8. 2014 s spletne strani: <http://www.eplasty.com/images/PDF/eplasty13e60.pdf>.
- Sánchez BN, Martín TM, Elicegui FM. Ala Nasal Reconstruction in Trigeminal Trophic Syndrome. *Dermatol Surg* 2008; 34: 1397–403.
- Frühauf J, Schaidler H, Massone C, Kerl H, Müller RR. Carbamazepine as the Only Effective Treatment in a 52-Year-Old Man With Trigeminal Trophic Syndrome. *Mayo Clin Proc.* 2008; 83(4): 502–4.
- Bhatti AF, Soggiu D, Orlando A. Trigeminal Trophic Syndrome: Diagnosis and Management Difficulties. *PRSJournal* 2005.
- Rashid RM, Khachemoune A. Trigeminal trophic syndrome. *J Eur Acad Dermatol Venereol* 2007; 21: 725–31.
- Grabovac S, Lukšić I. Trofički sindrom trigeminalnog živca – dijagnoza, liječenje i prognoza. *Liječ Vjesn* 2009; 131: 27–9.

10. Elloumi-Jellouli A, Ben Ammar S, Fenniche S, Zghal M, Marrak H, Mokhtar I. Trigeminal trophic syndrome: A report of two cases with review of literature. *Dermatol Online J* 2003; 9: 26.
11. Dicken CH. Trigeminal trophic syndrome. *Mayo Clin Proc* 1997; 72: 543–545.
12. Curtis AR, Oaklander AL, Johnson A, Yosipovitch G. Trigeminal Trophic Syndrome from Stroke, An Under-Recognized Central Neuropathic Itch Syndrome. *Am J Clin Dermatol* 2012; 13(2): 125–8.
13. Weintraub E, Soltani K, Hekmatpanah J, Lorincz AI. Trigeminal trophic syndrome. A case and review. *J Am Acad Dermatol* 1982; 6: 52–7.
14. Lyon CC, Mughal MZ, Muston HL. Herpetic trigeminal trophic syndrome in infant. *J R Soc Med* 2001; 94(3): 135–7.
15. Hancox JG, Wittenberg GF, Yosipovitch G. A Patient With Nasal Ulceration After Brain Surgery. *Arch Dermatol* 2005; 141(6): 796–8.
16. Lane JE, Deliduka S. Self-induced Nasal Ulceration From Trigeminal Trophic Syndrome. *Cutis* 2008; 81: 419–20.
17. Westerhof W, Bos JD. Trigeminal trophic syndrome: a successful treatment with transcutaneous electrical stimulation. *Br J Dermatol* 1983; 108(5): 601–4.
18. Setyadi HG, Cohen PR, Schulze KE, Mason SH, Martinelli PT, Alford EL, et al. Trigeminal trophic syndrome. *South Med J* 2007; 100(1): 43–8.