

## Sistemsko zdravljenje hepatocelularnega karcinoma – prikaz primera Systemic treatment of hepatocellular carcinoma – a case report

Katja Leskovšek, dr.med.<sup>1,2</sup>, prof. dr. Janja Ocvirk, dr.med.<sup>1,2,3</sup>

<sup>1</sup>Sektor internistične onkologije, Onkološki inštitut Ljubljana

<sup>2</sup>Medicinska fakulteta, Univerza v Ljubljani

<sup>3</sup>Fakulteta za vede o zdravju, Univerza na Primorskem

### Izveček:

Hepatocelularni karcinom (HCC) je peti najpogostejši rak v svetu po incidenci in tretji po umrljivosti. Leta 2019 je v Sloveniji za HCC zbolelo 260 ljudi. 5-letno preživetje znaša okrog 11 %. V več kot 80 % nastane iz ciroze jeter, najpogosteje kot posledica kroničnega hepatitisa B ali C (HBV, HCV) in prekomernega uživanja alkohola. BCLC klasifikacija razvrsti bolnike v pet kategorij oz. stadijev, od česar je odvisen način zdravljenja in prognoza. Prognoza pa je odvisna od jetrne funkcije, faktorjev povezanih s tumorjem in stanja zmogljivosti. Lokalne možnosti zdravljenja z resekcijo, presaditvijo in ablacijo jeter so potencialno kurativna zdravljenja. Kemoembolizacija in sistemske zdravljenje pa lahko pomembno podaljšata preživetje bolnikov. V sistemske zdravljenju je trenutno na voljo zdravljenje z imunoterapijo, biološko in tarčno terapijo.

**Ključne besede:** hepatocelularni karcinom, ciroza, kronični hepatitis, BCLC klasifikacija, imunoterapija.

### Abstract

Hepatocellular carcinoma (HCC) is the fifth most common cancer worldwide in terms of incidence and third in terms of mortality. In 2019, 260 people fell ill with HCC in Slovenia. 5-year survival is around 11%. In more than 80% it arises from cirrhosis of the liver, most often as a result of chronic hepatitis B or C (HBV, HCV) and excessive consumption of alcohol. The BCLC classification classifies patients into five categories or stages, of which it depends on the method of treatment and the prognosis. The prognosis depends on liver function, factors related to tumors and performance conditions. Local treatment options include liver resection, transplantation, and ablation potentially curative treatments. Chemoembolization and systemic treatment can prolong patient survival significantly. In systemic treatment, immunotherapy treatment is currently available, biological and targeted therapy.

**Key words:** hepatocellular carcinoma, cirrhosis, chronic hepatitis, BCLC classification, immunotherapy.

### 1. Uvod

HCC je najpogostejši primarni tumor jeter. Danes ga vse pogosteje prepoznamo v zgodnejših stadijih, kar omogočajo rutinsko presejanje bolnikov z znano cirozo, slikovna diagnostika in serumske meritve alfa-fetoproteina (AFP). Najpogosteje zaseva v pljuča, sledijo bezgavke, kosti in nadledvičnice. Lokaliziran HCC je običajno asimptomatski, napredoval je povezan z nespecifičnimi simptomi in znaki kot so slabost, hujšanje, utrujenost, zlatenica in bolečina v zgornjem delu trebuha. Biopsija je potrebna kadar rezultati multifazne CT ali MR preiskave ne zadostijo kriterijem za HCC in kadar jetra niso cirotično spremenjena. Zdravljenje HCC je kompleksno, zato o zdravljenju odloča multidisciplinarni konzilij, ki ga sestavljajo onkolog, gastroenterolog, kirurg, (interventni) radiolog in izkušen patolog. Večina bolnikov ima ob postavitvi diagnoze napredovalo obliko bolezni, le manjši delež je sposoben za potencialno kurativno zdravljenje. Kemoterapija ni učinkovita, saj je HCC eden izmed najbolj kemorezistentnih rakov. Dolga leta je bilo na voljo le sistemske zdravljenje s sorafenibom. Danes je na podlagi več kliničnih študij na voljo kombinacija atezolizumaba in bevacizumaba, ki je terapija izbora prvega reda za BCLC C (ter tudi B) pri jetrni cirozi Child-Pugh A. Alternativa predstavlja tarčno zdravljenje z multikinaznimi inhibitorji sorafenibom ali lenvatinibom. V drugem redu je možno zdravljenje tudi z regorafenibom, kabozantinibom ali ramucirumabom ter imunoterapijo v kombinaciji nivolumaba in ipilimumaba ali s pembrolizumabom.

## 2. Prikaz primera

60-letna bolnica z depresijo in prekomerno telesno težo je bila konec meseca decembra leta 2016 operirana zaradi tumorja v jetrih. Opravljena je bila bisegmentektomija 2. in 3. segmenta jeter. Patohistološki izvid je govoril za dobro diferenciran HCC, stadija T2N0M0, z resekcijo v zdravo. Bolnica je bila po operaciji redno spremljana pri kirurghih. Novembra leta 2018 je prišlo do recidiva s tremi lezijami v jetrih, tumorski markerji so bili v mejah normale. Ob tem je bolnica navajala zmerno bolečino pod desnim rebrnim lokom. Predvidena je bila laparotomija in elektrokemoterapija, vendar je intraoperativni ultrazvok pokazal, da gre za multipli HCC z vsaj sedmimi lezijami. Opravljena je bila le holecistektomija zaradi kroničnega holecistitisa. Po obravnavi dokumentacije na hepatobiliarnem konziliju je bila v novembru leta 2018 zdravljena s selektivno intraarterijsko radioembolizacijo (SIRT).

Julija leta 2019 je opravila kontrolno MR preiskavo jeter, ki je pokazala recidiv v jetrih, na RTG pljuč pa sta bili vidni dve okrogli zgostitvi. Za razjasnitev omenjenih sprememb je opravila CT prsnega koša, ki je pokazal, da gre za razsoj HCC v pljuča. Avgusta je pričela s sistemskim zdravljenjem I. reda s sorafenibom na Gastroenterološki kliniki. Po 4. mesecih je zaradi neželenih učinkov (sindrom roka-noga, mravljinčenje, stomatitis, driska) nadaljevala z zdravljenjem v polovičnem odmerku in z vmesnimi prekinitvami vse do junija leta 2021. Takrat je CT evaluacija pokazala počasno večanje zasevkov v pljučih, pojavila se je tudi dispneja. Zdravljenje s sorafenibom je bilo zaključeno.

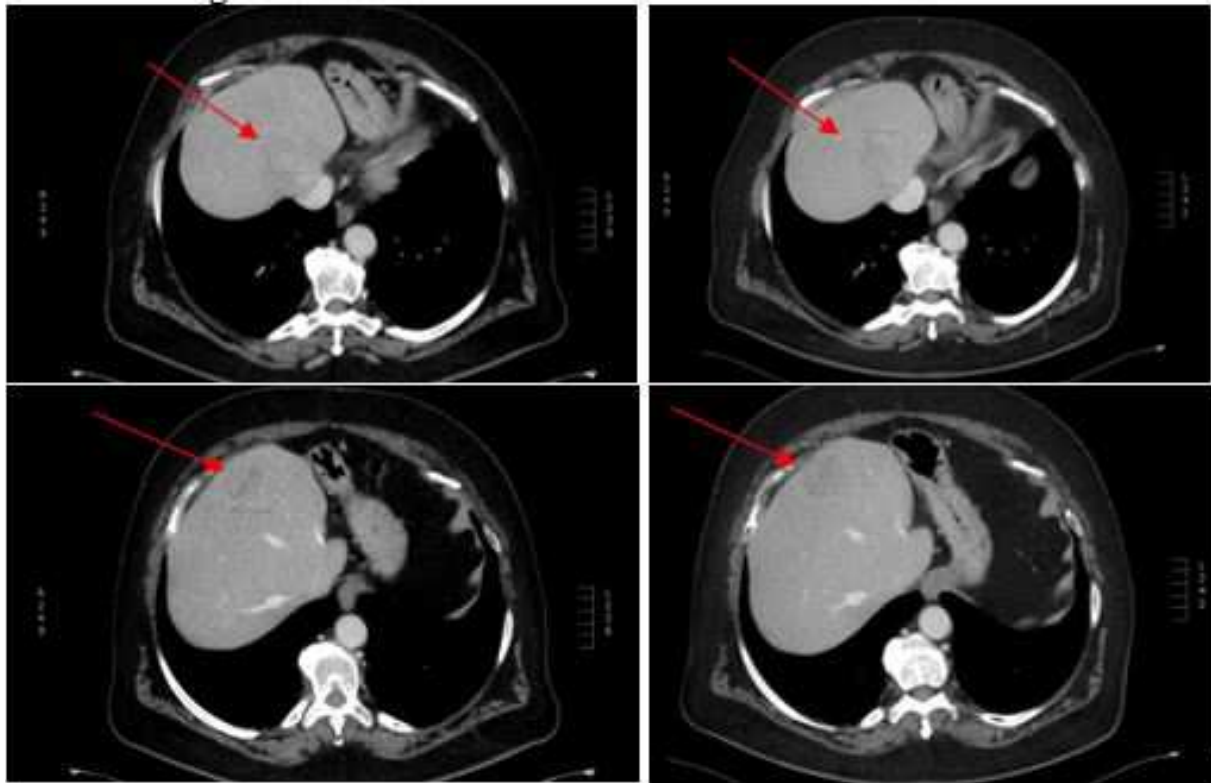
Bolnica je zdravljenje nadaljevala na Onkološkem inštitutu. Ob prvem pregledu je bila v dobrem stanju zmogljivosti, brez dispneje, navajala je artralgijske. V laboratorijskih izvidih sta bila blago povišana holestazna encima do 2.5 x nad zgornjo mejo normale, AFP je bil v mejah normale. Avgusta leta 2021 je pričela z zdravljenjem II. reda z imunoterapijo s pembrolizumabom. Ob zdravljenju se je nekoliko poslabšala artralgijska, ki je bila ob neopioidnih analgetikih obvladljiva. Od ostalih neželenih učinkov je imela suho kožo s srbečico in slabost, vsi gradusa I. Po 10. aplikaciji se je pojavila driska, ki je izzvenela po krajši prekinitvi in nizkem odmerku Medrola.

Prva CT evaluacija decembra leta 2021 je pokazala delni regres v jetrih in stagnacijo zasevkov v pljučih, naslednja evaluacija marca leta 2022 pa stagnacijo bolezni. Tumorski marker AFP je bil ves čas v mejah normale. Leto po pričetku zdravljenja z imunoterapijo, avgusta leta 2022, je CT evaluacija pokazala povečanje lezij v jetrih, progres v bezgavke mediastinuma in hilusov, na novo je bil viden zasevek v laparotomijski brazgotini in stagnacija v pljučih. Zdravljenje s pembrolizumabom je bilo zaključeno po skupno 15. aplikacijah. Uvedeno je bilo sistemsko zdravljenje III. reda z lenvatinibom, ob katerem je bolnica zaenkrat brez neželenih učinkov.

TARČNO ZDRAVLJENJE	IMUNOTERAPIJA	TARČNA TERAPIJA
<b>Sorafenib 400 mg/ 12h:</b> <ul style="list-style-type: none"><li>- od avgusta 2019 do junija 2021;</li><li>- po 4. mesecih nadaljevanje s ½ odmerkom;</li><li>- več vmesnih prekinitiv zdravljenja.</li></ul>	<b>Pembrolizumab 200 mg/ 3 tedne:</b> <ul style="list-style-type: none"><li>- od avgusta 2021 do avgusta 2022;</li><li>- skupno 15 aplikacij.</li></ul>	<b>Lenvatinib 8 mg/ 24h:</b> <ul style="list-style-type: none"><li>- od avgusta 2022.</li></ul>

Tabela 1: Časovnica zdravljenja

### 3. Slikovna diagnostika



Slika 1: Primerjava CT trebuha s kontrastnim sredstvom decembra 2021 (levo zgoraj in spodaj) in CT avgusta 2022 (desno zgoraj in spodaj) prikazuje povečanje dveh merljivih lezij v jetrih po 15. aplikacijah

### 4. Zaključek

Breme HCC v svetu se povečuje, predvsem na račun slabe precepljenosti proti hepatitisu B v zgodnjem otroštvu in zamujenega zdravljenja hepatitisa C. Vse pogostejša je tudi ciroza, ki je posledica nealkoholne zamaščenosti jeter. Ozdravitev HCC je možno doseči z resekcijo ali s presaditvijo jeter, ki sta možni v zgodnjih stadijih in ob ohranjeni jetrni funkciji oz. pri izbranih bolnikih. Pomembno vlogo imajo tudi lokalne metode zdravljenja.

Sistemsko zdravljenje igra ključno vlogo pri napredovalih oblikah HCC. Standard zdravljenja v prvem redu je kombinacija atezolizumaba in bevacizumaba, ki je v raziskavi IMbrave 150 statistično pomembno podaljšala preživetje bolnikov napram sorafenibu. V drugem redu se priporoča zdravljenje s sorafenibom, lenvatinibom, regorafenibom, kabožantinibom ali ramucirumabom.

### Literatura

- Vogel A, Cervantes A, Chau I, et al. Hepatocellular carcinoma: ESMO Clinical Practice Guidelines for diagnosis, treatment and follow-up. *Ann Oncol.*2018;29(4):iv238-55.
- NCCN Guidelines Version 3.2022 Hepatobiliary Cancers. [https://www.nccn.org/professionals/physician\\_gls/pdf/hepatobiliary.pdf](https://www.nccn.org/professionals/physician_gls/pdf/hepatobiliary.pdf)
- Finn RS, Qin S, Ikeda M, et al. IMbrave150: updated overall survival (OS) data from a global, randomized, open-label phase III study of atezolizumab (atezo) + bevacizumab (bev) versus sorafenib (sor) in patients (pts) with unresectable hepatocellular carcinoma (HCC). *J Clin Oncol.*2021;39(suppl 3):267.