

# Začetni rezultati odstranjevanja varovalnih bezgavk pri kirurškem zdravljenju raka endometrija

Preliminary results of sentinel lymph node removal in the surgical treatment of endometrial cancer

Sabina Čas,<sup>1</sup> Katja Jakopič Maček,<sup>2</sup> Borut Kobal,<sup>2</sup> Kristina Drusany Starič,<sup>2</sup> Leon Meglič,<sup>2</sup> Matija Barbič,<sup>2</sup> Branko Cvjetičanin,<sup>2</sup> Mija Blaganje<sup>2</sup>

<sup>1</sup> Oddelek za ginekologijo in porodništvo, Splošna bolnišnica Slovenj Gradec, Slovenj Gradec, Slovenija

<sup>2</sup> Klinični oddelek za ginekologijo, Univerzitetni klinični center Ljubljana, Ljubljana, Slovenija

## Korespondenca/

### Correspondence:

Mija Blaganje, e: mija.blaganje@gmail.com

## Ključne besede:

rak endometrija; varovalna bezgavka; limfadenektomija; ICG; ultrastaging

## Key words:

endometrial cancer; sentinel lymph node; lymphadenectomy; ICG; ultrastaging

Prispelo: 26. 9. 2018

Sprejeto: 10. 6. 2019

## Izvleček

**Izhodišče:** Ocena razširjenosti raka endometrija pred operaciji s slikovnimi metodami ni zanesljiva. Od ocene je odvisno, ali naj kirurško zdravljenje vključuje pelvično limfadenektomijo ali ne. Biopsija varovalne bezgavke lahko varno nadomesti radikalno pelvično limfadenektomijo pri bolnicah z nizkim in zmernim tveganjem za ponovitev bolezni.

**Metode:** Od januarja 2016 do junija 2017 je bilo na Ginekološki kliniki v Ljubljani v pregled začetnih kliničnih rezultatov ob uvedbi biopsije v varovalni bezgavki v rutinsko klinično prakso vključenih 35 bolnic. Beležili smo zanesljivost histološke in ultrazvočne ocene pred operacijo ter stopnjo uspešne kirurške detekcije v varovalni bezgavki s cervikalno aplikacijo zelenila indocianin. Vsa odstranjena tkiva so bila poslana na histološko preiskavo z barvanjem po metodi hematoksilin in eozin (H&E).

**Rezultati:** Enostranska uspešnost kirurške detekcije varovalne bezgavke je bila 85,7 % (75–93 %), obojestranska pa 80,0 % (63–92 %). Varovalna bezgavka je bila histološko pozitivna v dveh primerih. Ultrazvočna ocena invazije v miometriju je imela občutljivost 100 % (15,8–100 %) in specifičnost 78,9 % (54,4–93,9 %), ultrazvočna ocena invazije v stromo materničnega vratu pa le 33 % (0,8–90,6 %) občutljivosti in 94,4 % (72,7–99,8 %) specifičnosti. Ocena histološke stopnje diferenciacije je bila po operaciji višja (*angl.* upgrading) v 5,7 %, nižja (*angl.* downgrading) pa v 8,6 %.

**Zaključek:** Odstranjevanje varovalne bezgavke omogoča individualnejši pristop k zdravljenju bolnic z rakom endometrija in varnejšo opustitev pelvične limfadenektomije pri bolnicah z nizkim in zmernim tveganjem za ponovitev bolezni. Za dokončno umestitev v smernice zdravljenja bodo v našem prostoru potrebne dodatne izkušnje glede izbire bolnic, sledenja kakovosti kirurške obravnave in nujna uvedba res poglobljenega histološkega pregleda – t. i. ultrastaginga (*angl.* ultrastaging) odstranjene varovalne bezgavke.

## Abstract

**Background:** Preoperative assessment of the depth of endometrial cancer invasion is not reliable. Surgical treatment consists of hysterectomy and pelvic lymphadenectomy. Sentinel lymph node (SLN) biopsy can replace radical pelvic lymphadenectomy in patients with a low and intermediate risk of disease recurrence.

**Methods:** From January 2016 to June 2017, 35 patients were included in the clinical audit of SLN biopsy at the UMC Ljubljana's Division of Gynaecology and Obstetrics. We recorded the reliability of the preoperative histological and ultrasound estimates and the degree of surgical detection of the SLN with an intracervical application of indocyanine green (ICG). All the removed tissues were sent for histological examination by hematoxylin and eosine (H & E) staining method.

**Results:** Unilateral and bilateral success rate of the surgical detection of SLN was 85.7 % (75 %–93 %) and 80.0 % (63 %–92 %) respectively. The sentinel lymph node was histologically positive in two cases. Ultrasound assessment of myometrial invasion had 100 % (15.8 %–100 %) sensitivity and 78.9 % (54.4 %–93.9 %) specificity, whereas the ultrasound assessment of cervical stromal invasion only had 33 % (0.8 %–90.6 %) sensitivity and 94.4 % (72.7 %–99.8 %) specificity. Postoperative histological differentiation was upgraded in 5.7 % and downgraded in 8.6 % of cases.

**Conclusion:** SLN biopsy at the time of surgery allows a personalized treatment approach in patients with endometrial cancer and a secure abandonment of pelvic lymphadenectomy in patients at low and intermediate risk of recurrence. Its final inclusion in the treatment guidelines will require additional experience regarding patient selection, surgical treatment quality tracking, as well as urgent implementation of histological ultrastaging of the removed SLN.

**Citirajte kot/Cite as:** Čas S, Jakopič Maček K, Kobal B, Drusany Starič K, Meglič L, Barbič M, Cvjetičanin B, Blaganje M. [Preliminary results of sentinel lymph node removal in the surgical treatment of endometrial cancer]. *Zdrav Vestn.* 2019;88(11–12):509–16.

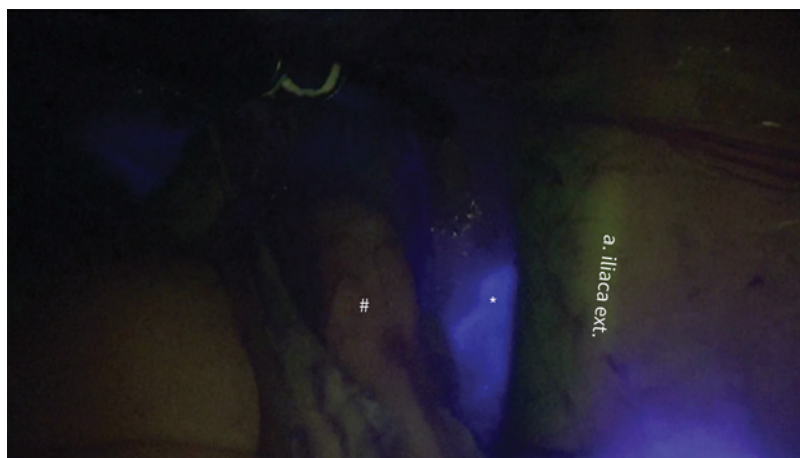**DOI:** 10.6016/ZdravVestn.2875

## 1 Uvod

Rak endometrija je v Sloveniji najpogostejši ginekološki rak in peti najpogostejši rak pri ženskah (1). V Sloveniji je bilo med letoma 2010 in 2014 v povprečju 326 novo obolelih bolnic na leto z grobo incidenčno stopnjo 31,4/100.000 (2). Približno 75 % primerov raka endometrija so odkrili v zgodnjih stadijih bolezni (Stadij FIGO I in II) (3). Standardno zdravljenje je kirurško, odstranitev maternice in njenih priveskov, odprto in ne povsem dorečeno pa ostaja vprašanje o odstranjevanju medeničnih in/ali paraaortnih bezgavk in obsegu odstranjevanja le-teh (1). Limfadenektomija podaljša trajanje operacije in poveča izgubo krvi, posledica je tudi limfedem spodnjih udov in tvorba limfocist (4). Po podatkih iz literature je pojavnost limfedema od 5–38 % (5,6). V skupini bolnic z nizko tvegano vrsto raka endometrija je stopnja tveganja za zasevanje v področne bezgavke po podatkih raziskave SEER 1,4 % (7). Zaradi nizkega tveganja za zasevanje v področne bezgavke in ker odstranjevanje bezgavk pri bolnicah z nizko in srednjeteveganim rakom endo-

metrija ne vpliva na izboljšanje preživetja teh bolnic, hkrati pa je povečano tveganje za medoperativne in pozne zaplete po operaciji, smernice mednarodnih združenj ESGO-ESMO-ESTRO iz leta 2015 pri teh dveh skupinah priporočajo opustitev medenične limfadenektomije (8). Po drugi strani pa je zasevanje v področne bezgavke najpomembnejši dejavnik tveganja za ponovitev bolezni. Pri bolnicah z visoko zmerno in visoko tveganim rakom endometrija se poleg odstranitve medeničnih bezgavk priporočata tudi odstranitev paraaortnih bezgavk do področja renalnega žilja (9). Problem predstavlja možnost napačne razvrstitve bolnic pred operacijo, saj je lahko histološka stopnja diferenciacije po odstranitvi maternice višja kot pred operacijo v 19 %, stadij pa višji v 18 % (10). S slikovnimi metodami (MRI, transvaginalna ultrazvočna preiskava usposobljenega preiskovalca) pred operacijo ocenimo razširjenost bolezni v miometriju in stromo materničnega vratu in razvrstimo bolnice s histološko potrjenim rakom endometrija v različne skupine

tveganja, kar spremeni obseg kirurškega določanja razširjenosti bolezni – stadija (*angl.* staging) in potrebo po limfadenektomiji (11). Kompromis med radikalno limfadenektomijo in opustitvijo limfadenektomije predstavlja odstranitev varovalne bezgavke (1). Če je varovalna bezgavka negativna, se predvideva, da v ostalih bezgavkah ni zasevkov (12). Biopsijo varovalne bezgavke so že sprejeli v doktrino zdravljenja malignega melanoma, raka dojke in raka zunanjega spolovila (13). Z oceno bolezni v varovalni bezgavki, predvsem pri bolnicah z nizko tveganim rakom endometrija, lahko zadostimo zahtevam po kirurški oceni napredovanja bolezni v bezgavke, hkrati pa znižamo pojavnost zapletov limfadenektomije (1). Algoritem biopsije varovalne bezgavke je že uvrščen v smernice ameriške nacionalne mreže (*angl.* National Comprehensive Cancer Network, NCCN) (14) za bolnice z nizko in srednje tveganim rakom endometrija tipa I in v priporočila ESGO-ESMO-ESTRO (8), ki tako varno nadomesti limfadenektomijo (15).



**Slika 1:** Prikaz varovalne bezgavke med operacijo: pri bližnji infrardeči svetlobi ICG barvilo, vbrizgano v maternični vrat in kasneje prisotno v tkivu varovalne bezgavke, fluorescira, kar med laparoskopijo zaznamo z uporabo ustreznega filtra.


Legenda: \*- z barvilom ICG obarvana varovalna bezgavka med iliakalnim žiljem, #- neobarvano limfno in maščobno tkivo.

Tehnika biopsije varovalne bezgavke vključuje bodisi vbrizganje radioaktivnega označevalca (tehnecij –  $Tc^{99}$ ), bodisi barvila (metilensko modrilo ali indocianin zeleno – ICG), in sicer subserozno, cervikalno ali histeroskopsko v endometriju (4), ter prepoznavo in odstranitev varovalne bezgavke v času kirurškega posega. Po podatkih iz literature cervikalno apliciranje barvila poveča stopnjo uspešnega odkrivanja stanja varovalne bezgavke (16).

Nas je zanimala možnost izvedbe, uspešnost in varnost uvajanja biopsije varovalne bezgavke (*angl.* sentinel lymph node, SLN) v rutinsko klinično prakso pri zdravljenju raka endometrija v našem okolju in primerjava s podatki iz tujine.

## 2 Metode

V UKC Ljubljana smo biopsijo varovalne bezgavke pri raku endometrija v rutinsko klinično prakso pričeli uvajati januarja leta 2016. V retrospektivni pregled kliničnih podatkov smo vključili bolnice s histološko potrjenim rakom endometrija, predvidene za laparoskopsko odstranitev maternice in jajčnikov. Še pred posegom so bolnice opravile transvaginalno ultrazvočno preiskavo za oceno razširjenosti bolezni. Za ugotavljanje varovalne bezgavke smo cervikalno na 3. in 9. uro počasi vbrizgali 4 mL barvila ICG v dveh različnih globinah, po 1 mL na mesto injekcije. Barvilo ICG pri infrardeči svetlobi fluorescira, kar po 10 minutah med laparoskopijo zaznamo ob uporabi ustreznega filtra (Sliki 1 in Sliki 2). Bolnicam s napovedno ugodnejšimi histološkimi oblikami (endometrioidni karcinom G1 in endometrioidni karcinom G2) in z ultrazvočno oceno invazije v miometriju pred operacijo manj kot 50 %, omejenimi na telo maternice, smo le obojestransko odstranili



**Slika 2:** Prikaz varovalne bezgavke med operacijo: pri bližnji infrardeči svetlobi ICG barvilo, vbrizgano v maternični vrat in kasneje prisotno v tkivu varovalne bezgavke, fluorescira, kar med laparoskopijo zaznamo z uporabo ustreznega filtra.

Legenda: \* - z barvilom ICG obarvana varovalna bezgavka (navpična puščica označuje varovalno bezgavko med iliakalnim žiljem, vodoravna puščica označuje tkivo varovalne bezgavke v kirurški prijemalki med odstranjevanjem), #- neobarvano limfno in maščobno tkivo.

varovalne bezgavke, pri ostalih pa smo poleg varovalnih bezgavk odstranili še medenične in po presoji operaterja tudi paraaortne bezgavke. Če pa varovalne bezgavke nismo našli, smo napravili istostransko medenično limfadenektomijo. Prav tako je bila medenična limfadenektomija prepuščena diskrecijski odločitvi operaterja v primeru, da ni bi prepričan v zanesljivost odstranitve varovalne bezgavke. Beležili smo čas trajanja operacije, morebitne zaplete, izgubo krvi, operativno ekipo, število najdenih varovalnih bezgavk ter podatke o odstranjevanju ostalih bezgavk. Vsa odstranjena tkiva smo poslali na histološko preiskavo z barvanjem po metodi hematoksilin in eozin (H&E), posebno podroben histološki pregled varovalne bezgavke, t.i. *ultrastaging*, pri analiziranih bolnicah pa še niso izvedli. Za izračun občutljivosti in specifičnosti smo uporabili test binarne porazdelitve s programom MedCalc za vse bolnice, vključene v raziskavo do junija 2017.

### 3 Rezultati

V analizo je bilo vključenih skupno 35 bolnic. 32 bolnic je imelo pred operacijo ocenjeno nizko tveganje za karcinom endometrija, histološko endometrioidni karcinom G1 ali G2, ultrazvočno oceno globine invazije v miometriju pred operacijo manj kot 50 % in brez invazije v maternični vrat. Pri teh bolnicah je bila opravljena odstranitev varovalne bezgavke in po diskrecijski odločitvi kirurga tudi medenična limfadenektomija. 3 bolnice so imele histološko manj ugodne oblike endometrijskega karcinoma: v dveh primerih slabo diferenciran serozni adenokarcinom, v enem primeru pa kombiniran zmerno diferenciran endometrioidni karcinom in serozni karcinom. Pri njih je bila najprej odstranjena varovalna bezgavka, nato pa pri vseh opravljena še medenična limfadenektomija.

Kirurško opisana enostranska stopnja zaznave varovalne bezgavke pri operaciji je bila 85,7 % (75–93 %), obojestranska stopnja pa 80,0 % (63–92 %). Za operaterja, izkušenega v medenični limfadenektomiji, je bila uspešnost kirurške zaznave pri prvih desetih opravljenih posegih 95 % za eno in 90 % za obe strani.

Vseh 35 bolnic je bilo vključenih v algoritem odstranjevanja varovalne bezgavke. V skupini 32 bolnic s pred operacijo ocenjenim nizkotveganim rakom je bila poleg odstranitve varovalne bezgavke na diskrecijsko željo operaterja pri štirih opravljena še enostranska medenična limfadenektomija, obojestranska pa pri osmih bolnicah. Pri treh bolnicah s histološko manj ugodnimi oblikami raka je bila poleg odstranitve varovalne bezgavke opravljena radikalna medenična limfadenektomija, pri dveh bolnicah pa tudi paraaortna limfadenektomija.

Pri bolnicah s pred operacijo ocenjenim nizkotveganim rakom endometrija so bile vse odstranjene varovalne bezgavke histološko negativne. Prav tako so bile pri teh bolnicah v primerih, ko je bila na diskrecijsko odločitev kirurga opravljena tudi medenična limfadenektomija, negativne preostale bezgavke. Pri štirih bolnicah je bila varovalna bezgavka histološko potrjena le enostransko, na drugi strani je bilo namesto nje odstranjeno maščobno tkivo. Maščobno tkivo je bilo namesto obojestranskih varovalnih bezgavk odstranjeno pri dveh bolnicah. Pri treh bolnicah s histološko manj ugodnimi oblikami endometrijskega raka je bila varovalna bezgavka histološko pozitivna v 2 primerih. Preostale odstranjene bezgavke so bile pri eni bolnici negativne, pri drugi pozitivne. Pri bolnici s slabo diferenciranim seroznim karcinomom pa je bila medenična bezgavka pozitivna kljub lažno negativni varovalni bezgavki.

Vse bolnice so pred operacijo opravile transvaginalno ultrazvočno preiskavo, le 21/35 (60 %) bolnic pa je imelo opravljeno t.i. ekspertno ultrazvočno preiskavo izvedenca z natančno oceno razširjenosti bolezni in z natančnimi meritvami. Po primerjavi s histološkimi rezultati je bila občutljivost ekspertne UZ preiskave za invazijo v miometrij 100 % (15,8–100 %), specifičnost 78,9 % (54,4–93,9 %), za invazijo v stromo materničnega vratu pa občutljivost 33 % (0,8–90,6 %) in specifičnost preiskave 94,9 % (72,7–99,8 %).

Pri dveh bolnicah je bil po prejemu dokončnega histološkega rezultata stadij bolezni klinično pomembno višji, kot je bil ocenjen z ultrazvočno preiskavo pred operacijo, saj invazije v maternični vrat pred operacijo niso prepoznali. Pri analizi ujemanja stopenj diferenciacije (G) je bila ta na definitivnem histološkem izvidu višja v 5,7 % (2/35), nižja pa v 8,6 % (3/35) kot na izvidu biopsije endometrija pred operacijo.

Povprečni čas trajanja laparoskopskega operativnega posega je bil 93,3 minute (35–160 minut), povprečna izguba krvi pa 197,1 mL (50–300 mL). Vsi kirurški posegi so minili brez zapletov med in po operaciji.

## 4 Razpravljanje

V UKC Ljubljana smo kot člani ESGO dolžni slediti smernicam mednarodnih združenj ESGO-ESMO-ESTRO, ki po letu 2015 priporočajo opustitev popolne medenične limfadenektomije pri bolnicah z nizkotveganim rakom materničnega telesa (8), dopuščajo pa uporabo algoritma varovalne bezgavke. Smernice sledijo priporočilom ESGO-ESMO-ESTRO, s čimer temeljno spreminjajo dosedanji koncept kirurškega zdravljenja tega ginekološkega raka. Naša skupina se je, na podlagi obsežnih metaanaliz z različnimi sledilci, odločila, da v skladu z omenjenimi smernicami uvede algoritem varovalne bezgavke z vnosom barvila ICG in cervikalnim protokolom. Tehnika biopsije varovalne bezgavke vključuje vbrizgavanje radioaktivnega označevalca oz. barvila v različne dele maternice (subserozno, cervikalno ali endometrijsko) (4). Dodatno vbrizgavanje označevalca ali barvila v fundus (18) ali v endometrij (19) po podatkih iz literature ne poveča stopnje prepoznave v primerjavi s samim cervikalnim vnosom. Vnos ICG v maternični vrat poveča odkrivanje obojestransko (20). Ključni dejavniki za uspešnost uporabe algoritma biopsije varovalne bezgavke pa so izkušnost operaterja in dosledno sledenje predpisanemu algoritmu (21). Ob analizi naših začetnih rezultatov odkrivanja varovalne bezgavke z izbrano metodo barvanja z ICG in cervikalnim protokolom za vnos barvila ugotavljamo, ob sprejemljivem času kirurškega posega brez opisanih zapletov, primerljivo stopnjo

odkrivanja varovalne bezgavke s podatki iz literature, kjer je zelena stopnja odkrivanja 80–90 % (15). Stopnja odkrivanja varovalne bezgavke naj bi po opravljenih 30 posegih preseгла 90 % (15). Izkušeni operater, izurjen v pelvični limfadenektomiji in gibanju po retroperitoneju, je dosegel 95-odstotno enostransko in 90-odstotno obojestransko stopnjo odkrivanja že v prvih desetih posegih.

Varovalna bezgavka je bila pozitivna v dveh primerih (v obeh primerih je šlo za histološko neugoden karcinom, v prvem za slabo diferenciran endometrioidni karcinom, v drugem pa za dobro diferenciran endometrioidni karcinom v kombinaciji s slabo diferenciranim neklasificiranim adenokarcinomom). V obeh primerih je bila skladno s smernicami za visoko tvegane vrste raka materničnega telesa opravljena tudi obojestranska pelvična limfadenektomija. V prvem od navedenih primerov je bila histološko pozitivna le varovalna bezgavka desno, vse ostale odstranjene bezgavke so bile histološko negativne. V drugem primeru pa so bile poleg varovalne bezgavke levo histološko pozitivne tudi pelvične bezgavke obojestransko. Po pregledu podatkov smo ugotovili, da je bila pri bolnici s seroznim rakom endometrija, pri kateri je bila opravljena biopsija varovalne bezgavke ter kompletna pelvična limfadenektomija, histološko pozitivna pelvična bezgavka levo ob negativni varovalni bezgavki. Ker histološkega *ultrastaginga* v tem času še niso izvajali, v tem primeru ni jasno, ali so bili v tej bezgavki prisotni mikrozasevki, ki jih s standardno histološko preiskavo ni bilo možno odkriti, ali kirurška tehnika iskanja varovalne bezgavke ni bila ustrezna, čeprav naj *ultrastaging* glede na podatke objavljene metaanalize ne bi zvišal občutljivosti za odkrivanje zasevkov (20).

V naši raziskavi je bila občutljivost ultrazvočne ocene invazije v miometriju

visoka (100 %), sorazmerno visoki sta bili tudi specifičnost preiskave za oceno invazije v miometriju (78,9 %) in specifičnost ocene invazije v stromo materničnega vratu, ki je 94,4 %. Nizka pa je bila občutljivost ultrazvočne ocene invazije v stromo materničnega vratu (33 %). Po podatkih iz literature ima ultrazvočna ocena globine invazije v miometriju občutljivost 68–93 % in specifičnost 82 %, ocena prizadetosti strome materničnega vratu pa občutljivost 54–93 % in specifičnost 85–99 % (22). Stopnja ujemanja histološkega izvida biopsije endometrija z dokončnim histološkim izvidom je v primerjavi s tujo literaturo (19 % *upgrading*) (10) v našem centru visoka (5,7 % *upgrading*, 8,6 % *downgrading*). Nižji stadij bolezni od dejanskega je bil pred operacijo ocenjen pri bolnicah s histološko manj ugodnim rakom endometrija in ne v skupini nizko tveganega raka. Dobra slikovna diagnostika pred operacijo lahko vpliva na ustrežnejšo izbiro bolnic za zgolj biopsijo varovalne bezgavke.

Odstranjevanje varovalne bezgavke omogoča individualnejši pristop zdravljenja bolnic z rakom endometrija in varnejšo opustitev medenične limfadenektomije pri bolnicah z nizkim tveganjem za ponovitev bolezni. Biopsija varovalne bezgavke je zaradi nezanesljivosti diagnosticiranja pred operacijo metoda izbire pri bolnicah s predvidoma nizkotveganim rakom endometrija, pri katerem bi limfadenektomijo sicer opustili. Dodatno vrednost algoritmu odstranjevanja varovalne bezgavke prinese lahko še natančnejša histološka preiskava bezgavk z uporabo t. i. *ultrastaginga*, s katero lahko odkrijemo tudi bolnice z mikro zasevki, ki jih s klasično histološko preiskavo sicer ne moremo ugotoviti (21). Incidenca mikro zasevkov (*angl.* low-volume metastases) po histološkem *ultrastagingu* v literaturi je 4,5 % (23). Njihova morebitna prisot-

tnost je pomembna pri odločitvi o dopolnilnem zdravljenju in sledenju bolnic, natančen onkološki in prognostični pomen mikrozasevkov pa ni povsem pojasnjen (23). V potekajočem obdobju so z uvedbo *ultrastaginga* omogočili še to možnost za izboljšavo.

## 5 Zaključki

Odstranitev varovalne bezgavke z metodo cervikalnega vnosa barvila ICG pri bolnicah z endometrijskim karcino-

mom ponuja odličen kompromis med popolno opustitvijo limfadenektomije pri bolnicah z nizkim tveganjem in standardno pelvično limfadenektomijo pri vseh bolnicah. Vendar pa je ob uvedbi v standardno zdravljenje potrebno sledenje kakovosti ocene pred operacijo (histološka in slikovna diagnostika), kakovosti in zanesljivosti kirurškega pristopa, sledenje celostnemu algoritmu odstranjevanja varovalne bezgavke in uvedba t. i. histološkega *ultrastaginga*.

## Literatura

1. Kobal B, Cvjetičanin B. Kirurško zdravljenje nizko in srednje rizičnega raka materničnega telesa - endometrija. In: Merlo S, Smrkolj Š, Šegedin B. 2. Šola o ginekološkem raku, Rak materničnega telesa; 2016 Nov 11; Ljubljana, Slovenija. Ljubljana: Združenje za radioterapijo in onkologijo SZD, Sekcija internistične onkologije SZD, Združenje za ginekološko onkologijo, kolposkopijo in cervikalno patologijo SZD, Onkološki inštitut Ljubljana; 45–9.
2. Rak v Sloveniji 2013. Ljubljana: Onkološki inštitut Ljubljana, Epidemiologija in register raka, Register raka Republike Slovenije, 2016. Dosegljivo na: [https://www.onko-i.si/fileadmin/onko/datoteke/dokumenti/RRS/LP\\_2013.pdf](https://www.onko-i.si/fileadmin/onko/datoteke/dokumenti/RRS/LP_2013.pdf)
3. Bebar S. Celostna obravnava bolnic z rakom materničnega telesa. In: Merlo S, Smrkolj Š, Šegedin B. 2. Šola o ginekološkem raku, Rak materničnega telesa; 2016 Nov 11; Ljubljana, Slovenija. Ljubljana: Združenje za radioterapijo in onkologijo SZD, Sekcija internistične onkologije SZD, Združenje za ginekološko onkologijo, kolposkopijo in cervikalno patologijo SZD, Onkološki inštitut Ljubljana; 9–14.
4. Abu-Rustum NR. Update on sentinel node mapping in uterine cancer: 10-year experience at Memorial Sloan-Kettering Cancer Center. J Obstet Gynaecol Res. 2014 Feb;40(2):327–34. <https://doi.org/10.1111/jog.12227> PMID:24620369
5. Abu-Rustum NR, Alektiar K, Iasonos A, Lev G, Sonoda Y, Aghajanian C, et al. The incidence of symptomatic lower-extremity lymphedema following treatment of uterine corpus malignancies: a 12-year experience at Memorial Sloan-Kettering Cancer Center. Gynecol Oncol. 2006 Nov;103(2):714–8. <https://doi.org/10.1016/j.ygyno.2006.03.055> PMID:16740298
6. Tada H, Teramukai S, Fukushima M, Sasaki H. Risk factors for lower limb lymphedema after lymph node dissection in patients with ovarian and uterine carcinoma. BMC Cancer. 2009 Feb;9(1):47. <https://doi.org/10.1186/1471-2407-9-47> PMID:19193243
7. Vargas R, Rauh-Hain JA, Clemmer J, Clark RM, Goodman A, Growdon WB, et al. Tumor size, depth of invasion, and histologic grade as prognostic factors of lymph node involvement in endometrial cancer: a SEER analysis. Gynecol Oncol. 2014 May;133(2):216–20. <https://doi.org/10.1016/j.ygyno.2014.02.011> PMID:24548726
8. ESGO-ESMO-ESTRO consensus conference on endometrial cancer: Diagnosis, treatment and follow-up. Radiother Oncol. 2015;113:559–81.
9. Merlo S, Vivod G. Operativno zdravljenje raka materničnega telesa – visoko tveganje. In: Merlo S, Smrkolj Š, Šegedin B. 2. Šola o ginekološkem raku, Rak materničnega telesa; 2016 Nov 11; Ljubljana, Slovenija. Ljubljana: Združenje za radioterapijo in onkologijo SZD, Sekcija internistične onkologije SZD, Združenje za ginekološko onkologijo, kolposkopijo in cervikalno patologijo SZD, Onkološki inštitut Ljubljana; 52–5.
10. Ben-Shachar I, Pavelka J, Cohn DE, Copeland LJ, Ramirez N, Manolitsas T, et al. Surgical staging for patients presenting with grade 1 endometrial carcinoma. Obstet Gynecol. 2005 Mar;105(3):487–93. <https://doi.org/10.1097/01.AOG.0000149151.74863.c4> PMID:15738013
11. Jakopič K, Smrkolj Š, Kobal B, et al. Ultrazvočna preiskava pri odkrivanju in zdravljenju raka na maternični sluznici. In: Merlo S, Smrkolj Š, Šegedin B. 2. Šola o ginekološkem raku, Rak materničnega telesa; 2016 Nov 11; Ljubljana, Slovenija. Ljubljana: Združenje za radioterapijo in onkologijo SZD, Sekcija internistične onkologije SZD, Združenje za ginekološko onkologijo, kolposkopijo in cervikalno patologijo SZD, Onkološki inštitut Ljubljana; 20–5.
12. Royal College of Obstetricians and Gynaecologists. Sentinel lymph node biopsy in endometrial cancer. Scientific Impact paper No. 51. London: RCOG Press; July 2016. Dosegljivo na <https://www.rcog.org.uk/en/guidelines-research-services/guidelines/sip51>

13. Vakselj A. Biopsija varovalnih bezgavk pri raku materničnega telesa. In: Merlo S, Smrkolj Š, Šegedin B. 2. Šola o ginekološkem raku, Rak materničnega telesa; 2016 Nov 11; Ljubljana, Slovenija. Ljubljana: Združenje za radioterapijo in onkologijo SZD, Sekcija internistične onkologije SZD, Združenje za ginekološko onkologijo, kolposkopijo in cervikalno patologijo SZD, Onkološki inštitut Ljubljana; 80–2.
14. NCCN Clinical Practice Guidelines in Oncology. Uterine Neoplasms. Version 2.2015. Dosegljivo na: [http://www.nccn.org/professionals/physician\\_gls/pdf/uterine.pdf](http://www.nccn.org/professionals/physician_gls/pdf/uterine.pdf)
15. Rossi EC, Kowalski LD, Scalici J, Cantrell L, Schuler K, Hanna RK, et al. A comparison of sentinel lymph node biopsy to lymphadenectomy for endometrial cancer staging (FIRES trial): a multicentre, prospective, cohort study. *Lancet Oncol.* 2017 Mar;18(3):384–92. [https://doi.org/10.1016/S1470-2045\(17\)30068-2](https://doi.org/10.1016/S1470-2045(17)30068-2) PMID:28159465
16. Kang S, Yoo HJ, Hwang JH, Lim MC, Seo SS, Park SY. Sentinel lymph node biopsy in endometrial cancer: meta-analysis of 26 studies. *Gynecol Oncol.* 2011 Dec;123(3):522–7. <https://doi.org/10.1016/j.ygyno.2011.08.034> PMID:21945553
17. Khoury-Collado F, Glaser GE, Zivanovic O, Sonoda Y, Levine DA, Chi DS, et al. Improving sentinel lymph node detection rates in endometrial cancer: how many cases are needed? *Gynecol Oncol.* 2009 Dec;115(3):453–5. <https://doi.org/10.1016/j.ygyno.2009.08.026> PMID:19767064
18. Abu-Rustum NR, Khoury-Collado F, Pandit-Taskar N, Soslow RA, Dao F, Sonoda Y, et al. Sentinel lymph node mapping for grade 1 endometrial cancer: is it the answer to the surgical staging dilemma? *Gynecol Oncol.* 2009 May;113(2):163–9. <https://doi.org/10.1016/j.ygyno.2009.01.003> PMID:19232699
19. Rossi EC, Jackson A, Ivanova A, Boggess JF. Detection of sentinel nodes for endometrial cancer with robotic assisted fluorescence imaging: cervical versus hysteroscopic injection. *Int J Gynecol Cancer.* 2013 Nov;23(9):1704–11. <https://doi.org/10.1097/IGC.0b013e3182a616f6> PMID:24177256
20. Bodurtha Smith AJ, Fader AN, Tanner EJ. Sentinel lymph node assessment in endometrial cancer: a systematic review and meta-analysis. *Am J Obstet Gynecol.* 2017 May;216(5):459–476.e10. <https://doi.org/10.1016/j.ajog.2016.11.1033> PMID:27871836
21. Abu-Rustum NR. Sentinel lymph node mapping for endometrial cancer: a modern approach to surgical staging. *J Natl Compr Canc Netw.* 2014 Feb;12(2):288–97. <https://doi.org/10.6004/jnccn.2014.0026> PMID:24586087
22. Fischerová D. [Endometrial cancer - preoperative identification of low and high risk endometrial cancer (a review of the most recent ultrasound studies)]. *Ceska Gynekol.* 2014 Dec;79(6):456–65. PMID:25585554
23. Kim CH, Soslow RA, Park KJ, Barber EL, Khoury-Collado F, Barlin JN, et al. Pathologic ultrastaging improves micrometastasis detection in sentinel lymph nodes during endometrial cancer staging. *Int J Gynecol Cancer.* 2013 Jun;23(5):964–70. <https://doi.org/10.1097/IGC.0b013e3182954da8> PMID:23694985