

## KLINIČNE BOLNICE, LJUBLJANA

Institut za rentgenologije

Predstojnik: Doc. Dr. S. Hernja

Otorinolaringološka klinika

Predstojnik: Prof. Dr. J. Pompe

### RENTGENSKA DIAGNOSTIKA OBOLENJA EPIFARINKSA

Stanko Hernja, Vinko Kambič

DK 616.327.2-006.6-073.75

Redakcija je primila članak dana 30. IV. 1964

Rendgenskoj diagnostici patoloških promjena u epifarinksu općenito, a naročito ranoj rendgenskoj diagnostici, malignih obolenja u ovoj regiji obično, ne poklanjamo dovoljno pažnje. Razlog tome je činjenica, da su nam mogućnosti, koje nam pruža rendgenska pretraga tog prostora nedovoljno poznate ili pak ove mogućnosti podcjenjujemo.

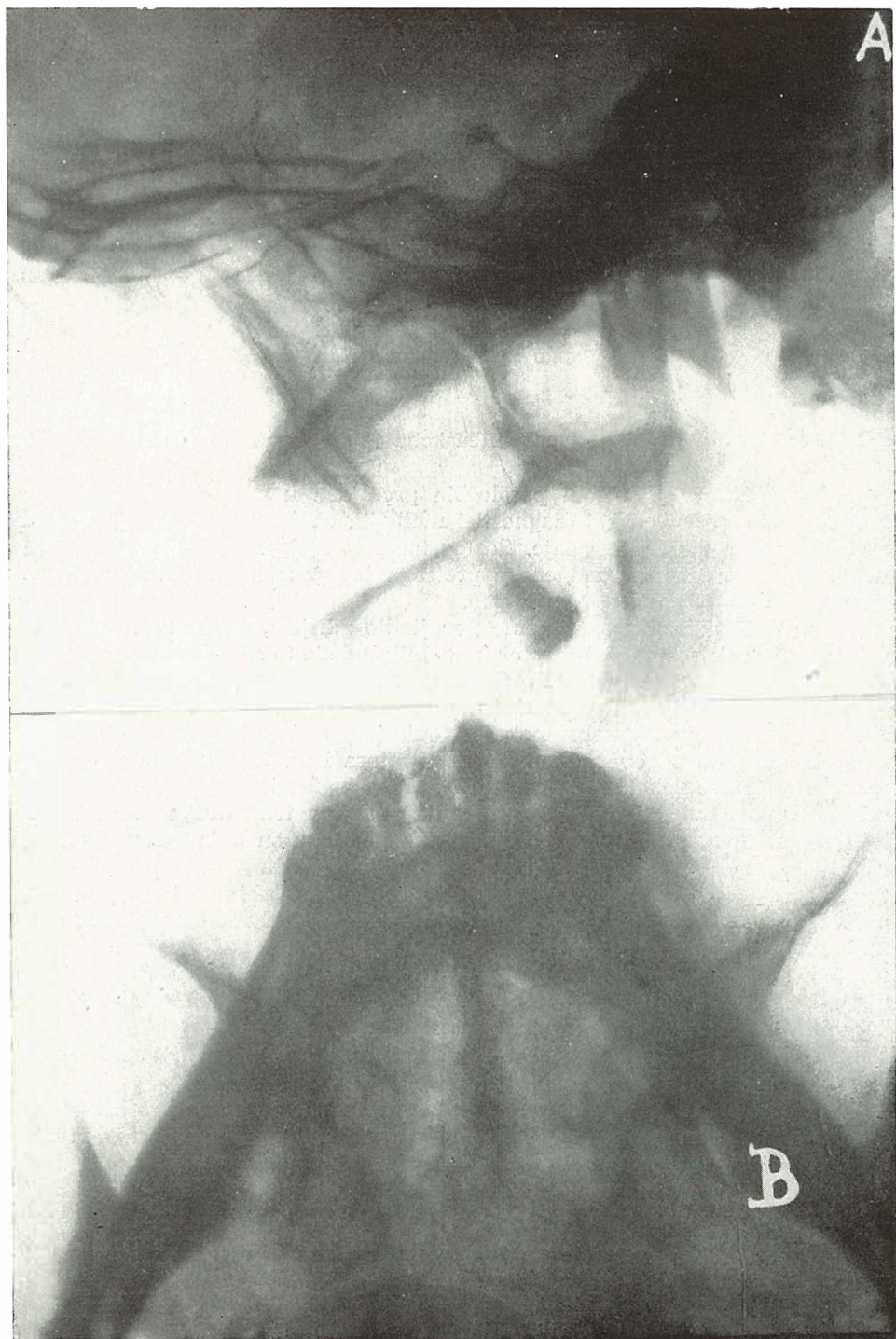Pod epifarinksom razumijemo gornji dio ždrijela, koji sa funkcionalnog gledišta spada k nosu. Ovaj prostor ima oblik kupole te povezuje nosne šupljine sa oralnim dijelom farinksa. Prednji zid formiraju hoane i stražnji rub septuma. Gornji zid ili svod nazofarinksa odgovara dnu sfenoidalnog sinusa. Donji zid tvori stražnja ploha mekog neba. Taj zid je pomičan u smjeru prema natrag i prema gore što odgovara funkciji m. levatora i m. tenzora veli platini. Na stražnjem zidu je nekoliko slojeva tkiva: Sluznica, fascija, muskulatura, fascija, rahlo vezivo i duboka muskulatura, koja prekriva trup dvaju prvih vratnih kralježaka. U lateralnom zidu nazofarinksa položena su ušća faringotimpaničnih tuba, koje dorzalno ograničuje prominentni hrskavični greben — torus tubarius. Sa obe strane teku iza ušća vertikalne udubine nazvane recessus pharyngealis, odn. Fossa Rosenmülleri. Obe udobine idu lateralno sve do canalis carotica, gornji dio tog prostora leži direktno izpod foramen lacerum, što je vrlo važno, jer malignomi epifarinksa često urašćaju u Fossu Rosenmülleri, a odatle preko foramen lacerum u endokranium. Koštanu podlogu lateralnog zida predstavlja procesus pterigoideus.

Kubatura i oblik tog prostora vrlo su varijabilni, po podacima nekih autora iznosi volumen epifarinksa približno 15 cm<sup>3</sup>.

Od patoloških promjena u epifarinksu praktično su najvažniji malignomi, a od benignih tumora je naročito značajan juvenilni nazofaringealni fibrom, a djelomično i hipertrofična tonzila faringika.

Na maligne tumore nazofarinksa otpada po Martinu i Blady-ju iz klinike za glavu i vrat u Memorial Hospitalu u New Yorku 2 0/0 svih malignoma ovih regija. Godfredsen piše, da u skandinavskim zemljama dodje godišnje na 181.250 stanovnika jedan primjer karcinoma epifarinksa.

Srazmerno općem porastu malignoma raste i broj malignih tumora u epifarinksu.



Sl. 1.



Sl. 1.

Sl. 1. A. Normalne prilike u epifarinksu na postraničnom snimku. Vidi se prevvertebralna sjena gustoće mekih česti i zrak u epifarinksu. — B. Normalna projekcija nosne šupljine i farinksa na običnoj aksijalnoj slici. — C. Normalne prilike posle punjenja epifarinksa sa kontrastom na stranskoj slici. Vidno je punjenje epifarinksa u obliku zdjele. — D. Normalne prilike posle punjenja sa kontrastom na aksijalnoj snimci.

Sl. 2. A. Sjena gustoće mekih čest. Hipertrofična faringealna tonzila kod djeteta. — B. Kontrola šesti dan posle operativnog odstranjenja faringealne tonzile. Sjena hipertrofične faringealne tonzile nije više vidna.

Sl. 3. S. J., 16 godina, muški, ORL klinika. Klinička diagnoza — juvenilni nazofarigenialni fibrom. — A. Na postraničnom snimku vidi se jasno sjena gustoće mekih česti u epifarinksu i širenje sjene na prednji zid epifarinksa. — B. Vidno je zasjenjenje stražnjih partija desno nosne šupljine i cijelog epifarinksa. — C. Posle punjenja sa kontrastom vidimo na postraničnom snimku izostanak punjenja epifarinksa. Kontrast prodire samo na jednom mjestu u vrlo tankom mlazu u epifarinks. — D. Priказан je stop kontrasta u nosnoj šupljini i izostanak punjenja epifarinksa. Na desnoj strani nastupa stop u nosnoj šupljini mnogo ranije.

Sl. 4. F. A., 54 godina, muški, ORL klinika. Klinički je leva lateralna strana tvrda i zadebljana. Ova promjena proteže se od ušća tube do epiglotisa. — A. Na običnoj postraničnoj snimci je gornji dio epifarinksa slobodan. Sprijeda vidimo tumoroznu sjenu gustoće mekih česti. Jasno vidljiva tumorozna sjena u stražnjem djelu nosne šupljine epifarinksa lijevo. C. na postraničnoj snimci je epifarinks normalno ispunjen sa kontrastom. — D. Defekt punjenja na levoj strani stražnjeg djela nosne šupljine i epifarinksa.

Sl. 5. V. F., 57 godina, žena, ORL klinika. Klinički status: U epifarinksu nalazimo tumorozne mase, pokrivene injiciranim sluznicom. — A. Tumorozna sjena gustoće mekih česti ispunjuje epifarinks. — B. Na aksijalnoj snimci je prednja granica tumorozne sjene jasno vidljiva. Vršak lijeve piramide je uzuriran. — C. Epifarinks je samo u prednjem gornjem predjelu ispunjen kontrastom, dok je u ostalom djelu punjenje izostalo. — D. Epifarinks je sa obje strane sasvim sprjeda ispunjen kontrastom. Granica punjenja odgovara granici tumorozne sjene na aksijalnoj snimci bez kontrasta.

Sl. 6. B. M. 47 godina, ženska, Onkološki institut. Klinički su vidljive u epifarinksu tvrde neravne mase, koje izvoru vjerojatno na lijevoj strani. — A. Jasno vidljiva tumorozna sjena gustoće mekih česti u epifarinksu. — B. Aksijalna slika, na kojoj se dobro vidi, kako daleko se sa obje strane šire promjene u nosnoj šupljini. — C. Stop kontrasta u nosnoj šupljini pokazuje mjesto, do kojeg sježe tumor. D. Aksijalni snimak pokazuje isto tako stop kontrasta u nosnoj šupljini na prednjoj granici tumora.

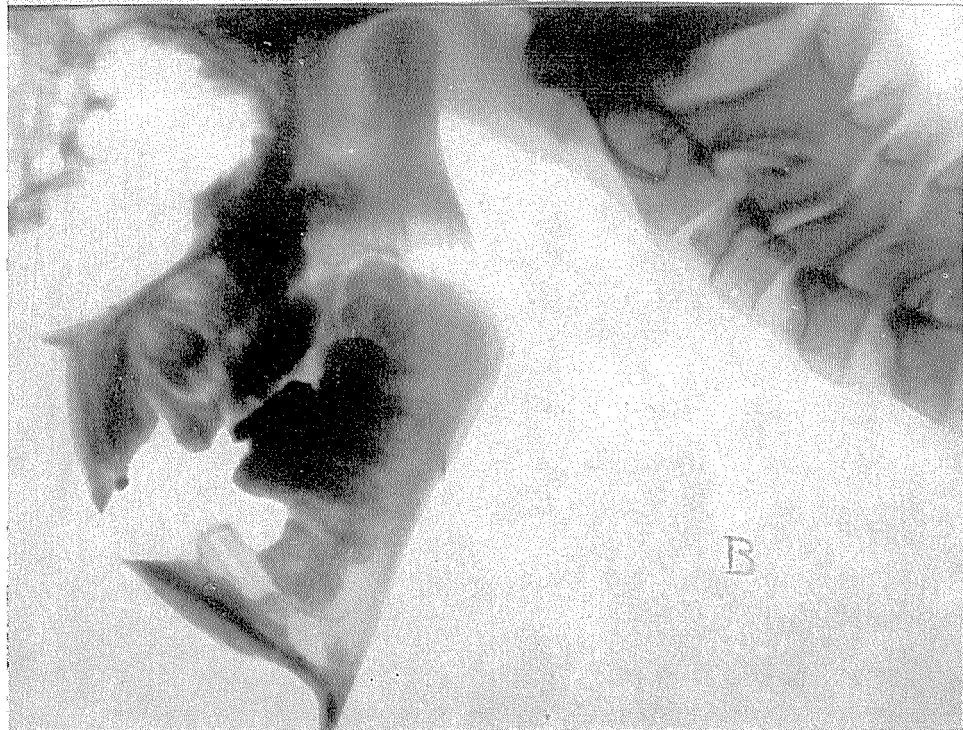
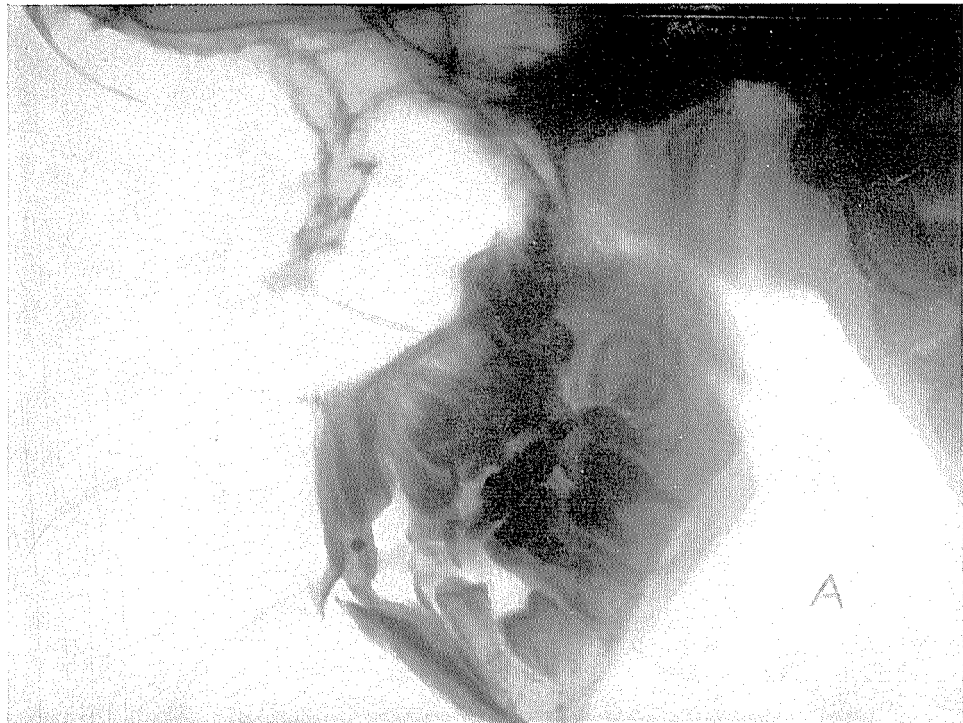
Sl. 7. Ista pacijentka. 13 mjeseci posle rentgenskog zračenja. — A. Rezidua tumorozne sjene se vidi samo još lijevo. — B. Na postraničnoj snimci ponovo zrak u epifarinksu. — C. Desno je punjenje epifarinksa normalno, lijevo se još uvijek vidi defekt punjenja, ali je znatno manji. — D. Kontrast pasira kroz nekoliko stenozirani predio u epifarinks.

Sl. 8. Isti pacijent. Na postraničnom tomogramu epifarinksa je još jasnije vidljiva tumorozna sjena gustoće mekih česti.

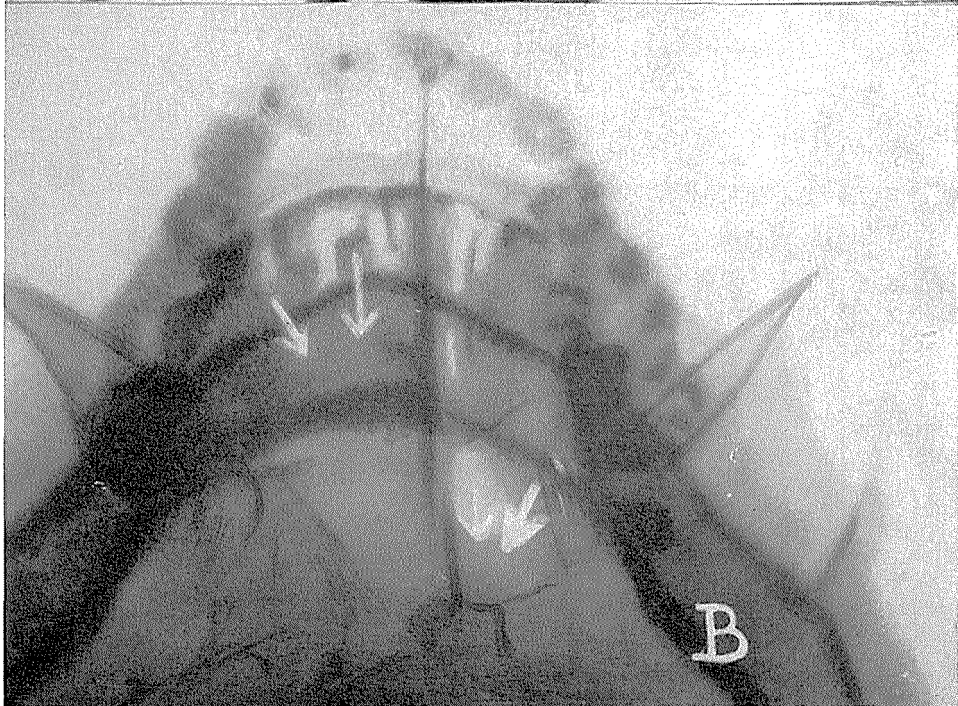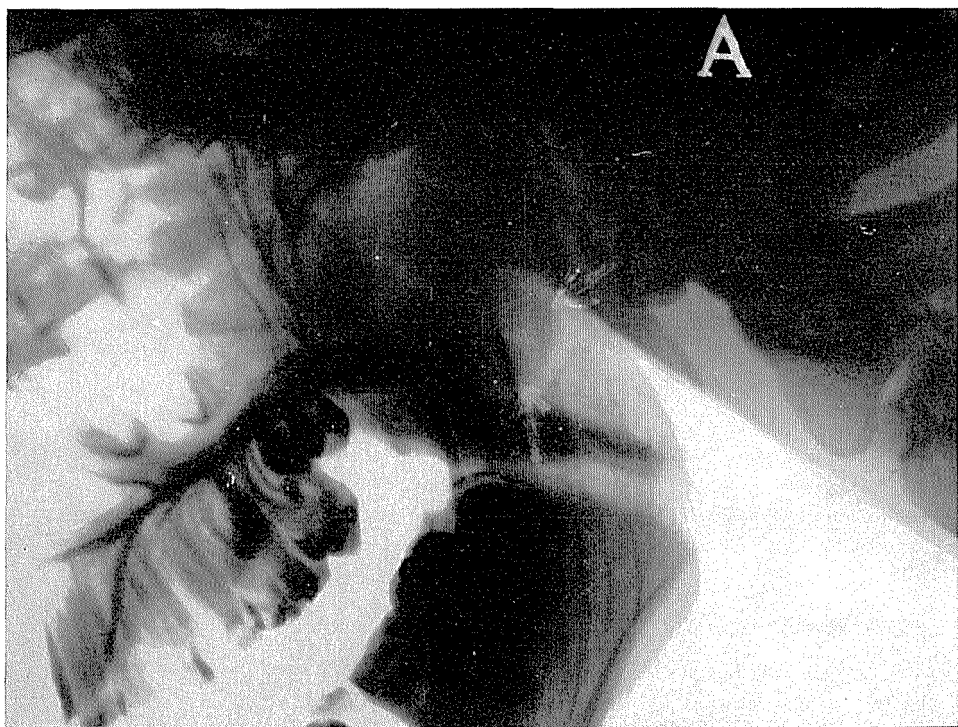
Sl. 9. Isti bolesnik. Postranični tomogram: već opisane promjene u epifarinksu su još jasnije vidljive.


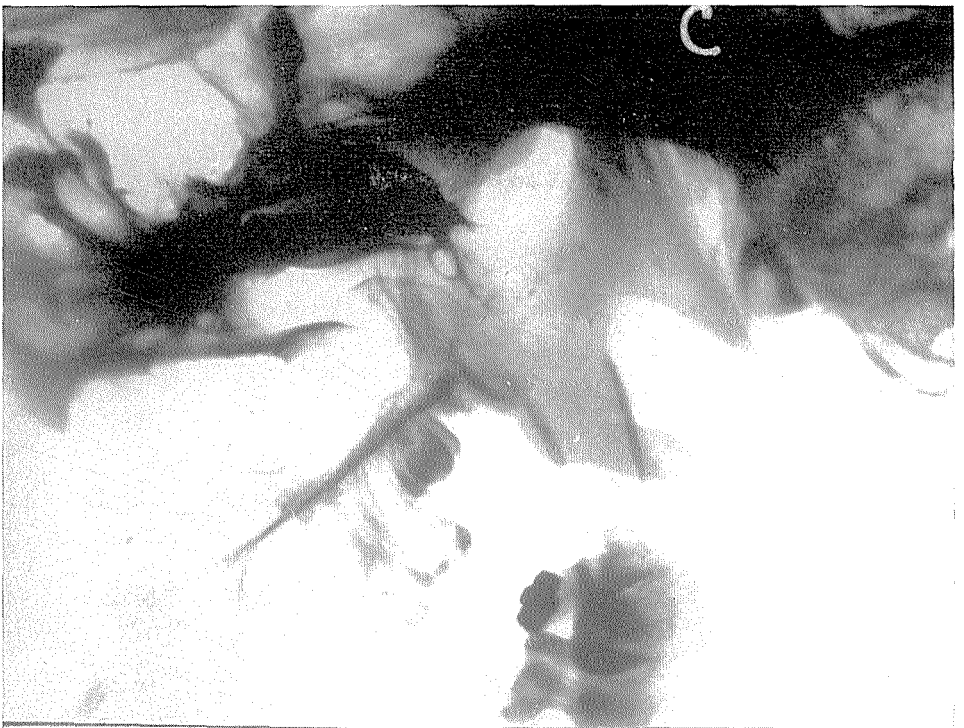
Sl. 10. Isti pacijent. Na postraničnom tomogramu kroz sredinu epifarinksa jasno vidimo srazmjerno veliki tumor, koji raste intrakranijalno u korpus sfenoidalne kosti i destruiira bazu lubanje.

Sl. 11. K. L., 54 godina, muški, Onkološki institut. Kod rinoskopije posterior vidi se na lateralnoj stjeci epifarinksa desno tumor neravne površine. — A. Na postraničnoj slici u epifarinksu vidi se cirkumskriptno zadebljenje, lokalizirano na svodu. — B. Na aksijalnoj slici na bazi lubanje vidimo desno tumoroznu tvorbu, koja uzurira bazu lubanje i kroz foramen lacerum intrakranijalno. Proces prodire i kroz korpus sfenoidalne kosti i djelomično destruiira klivus. — C. Kot pasaže kontrasta u epifarinks nisu vidne neke veće prepreke. — D. Na aksijalnoj snimci u epifarinksu desno veliki defekt punjenja, koji tačno odgovara promjenama vidljivim na običnoj aksijalnoj snimci.

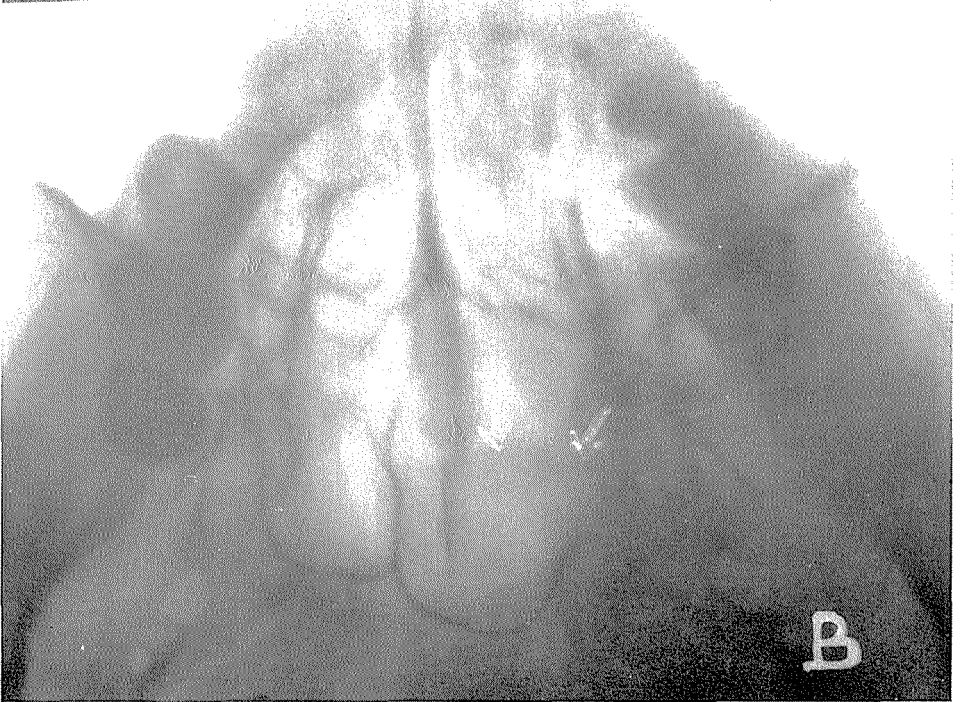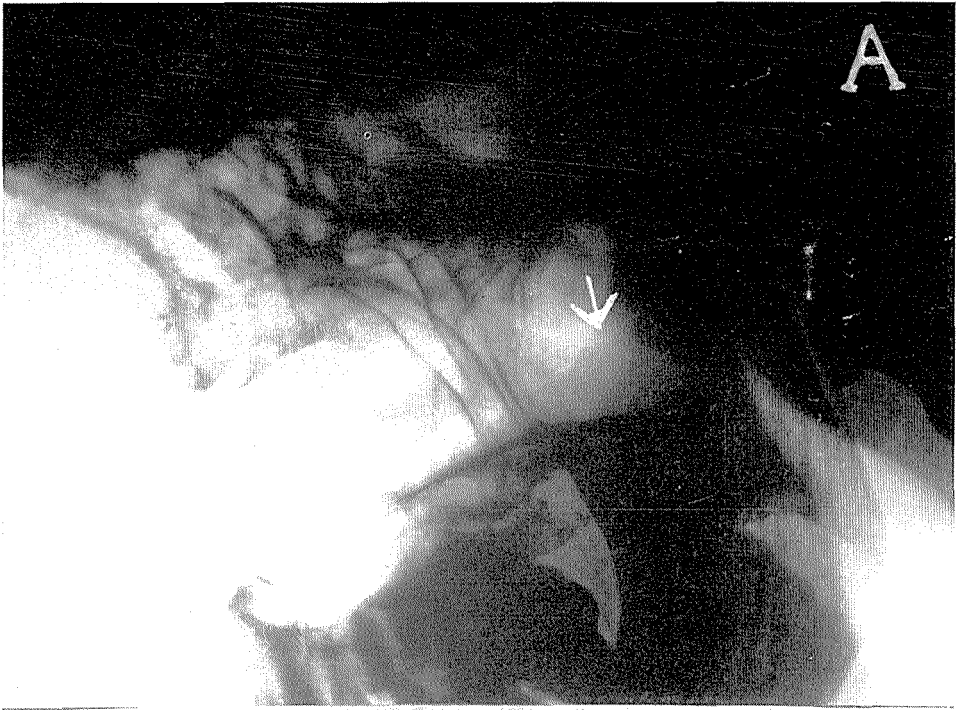


Sl. 2.

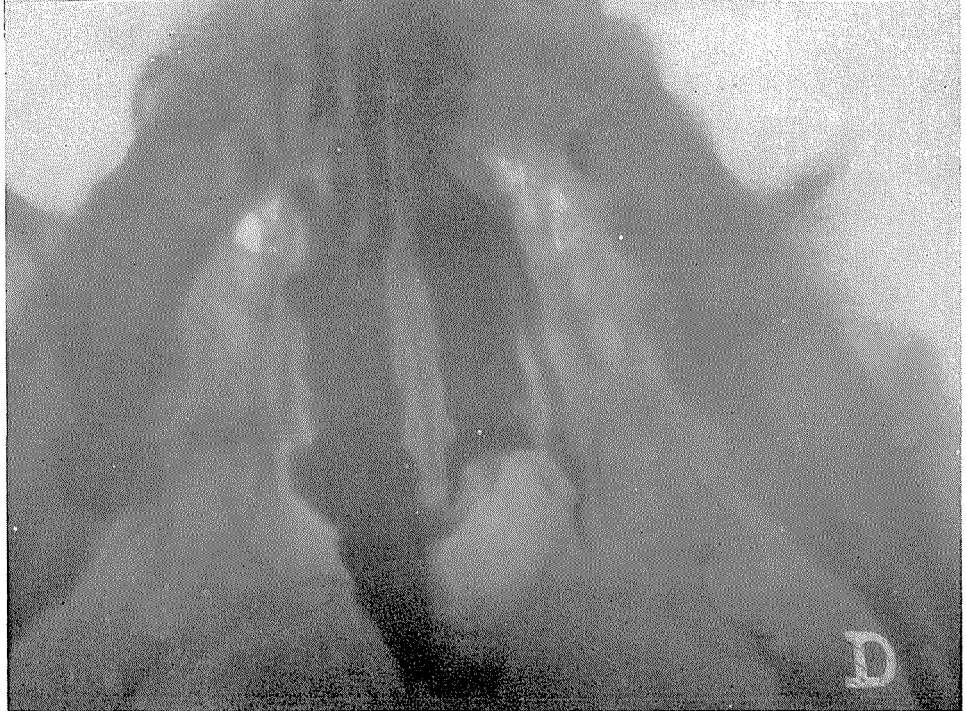
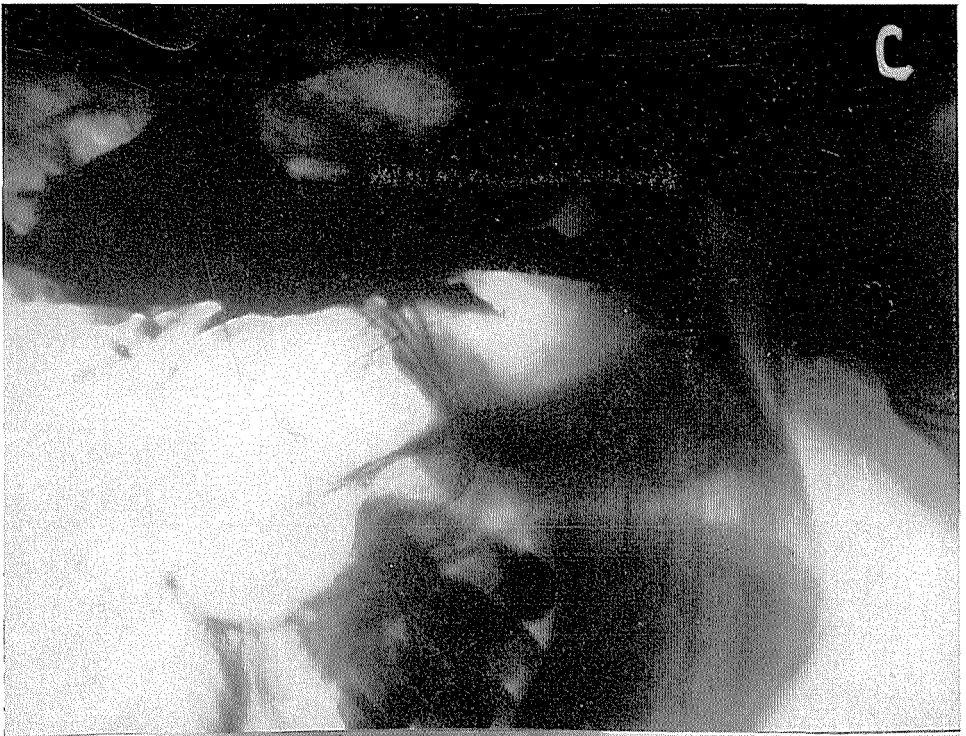


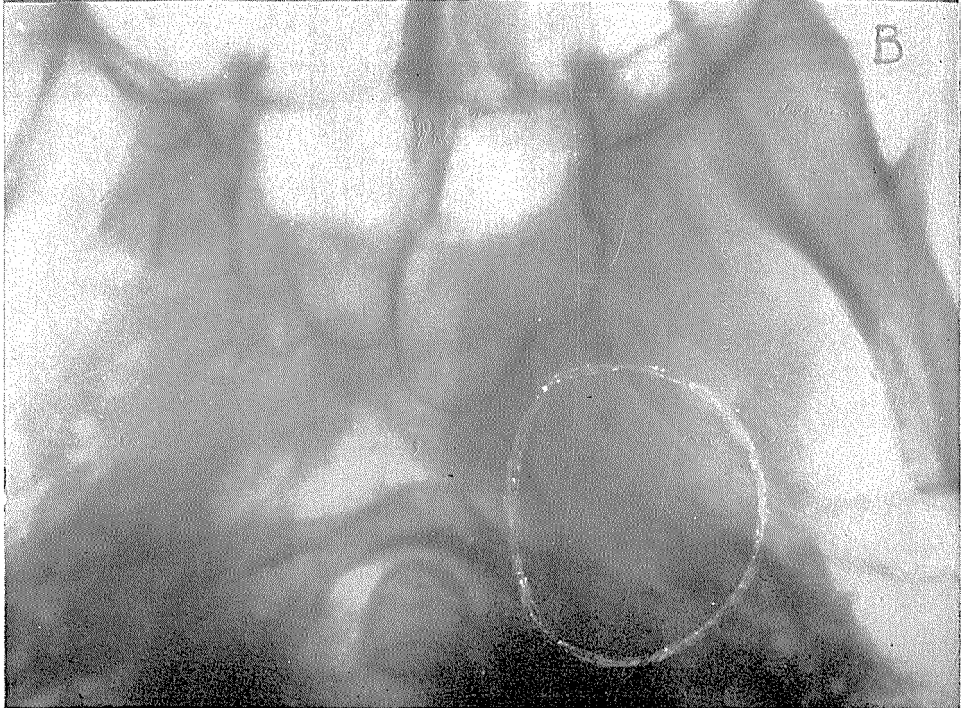
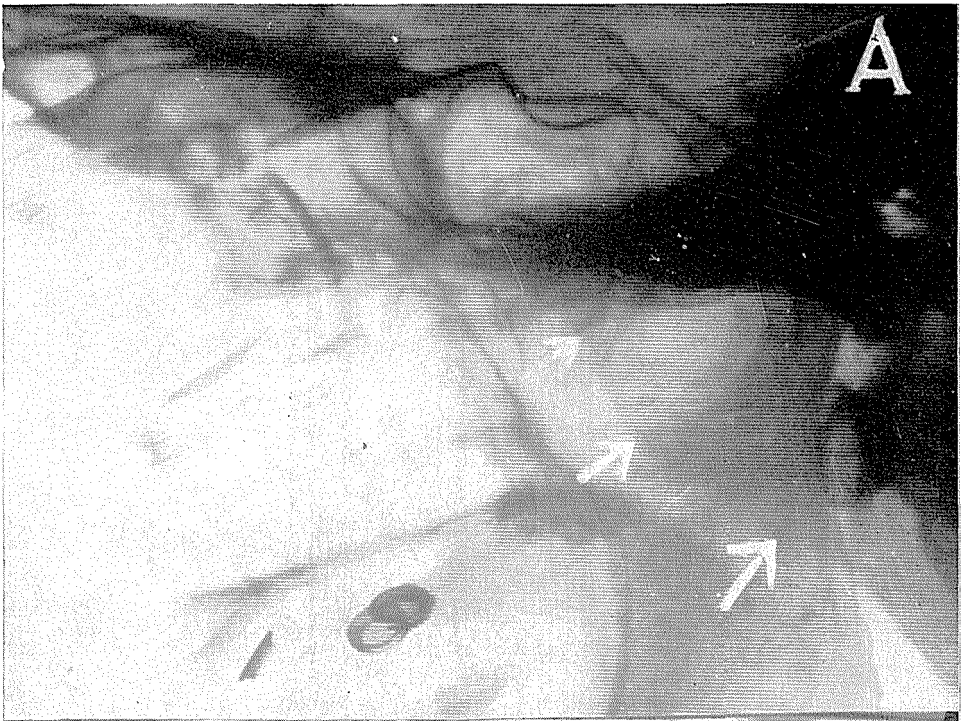


Sl. 3.

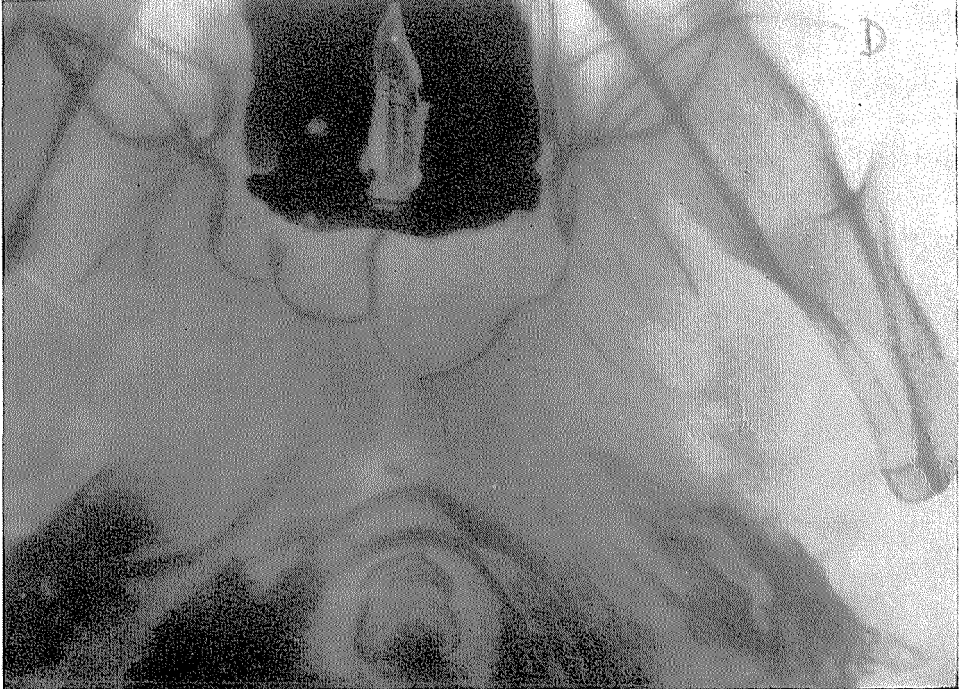
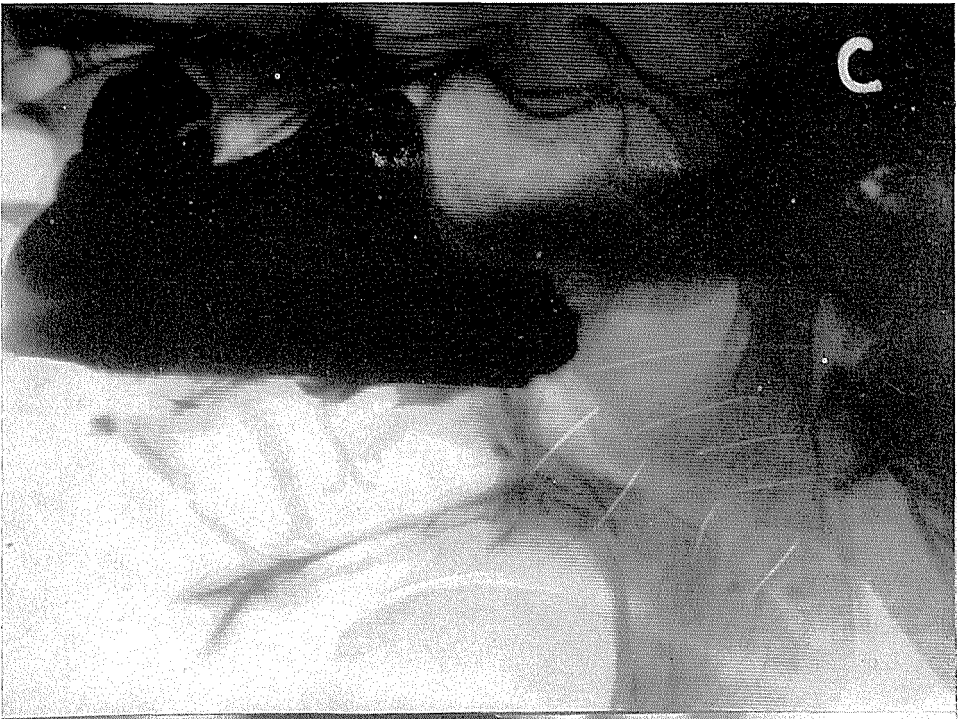

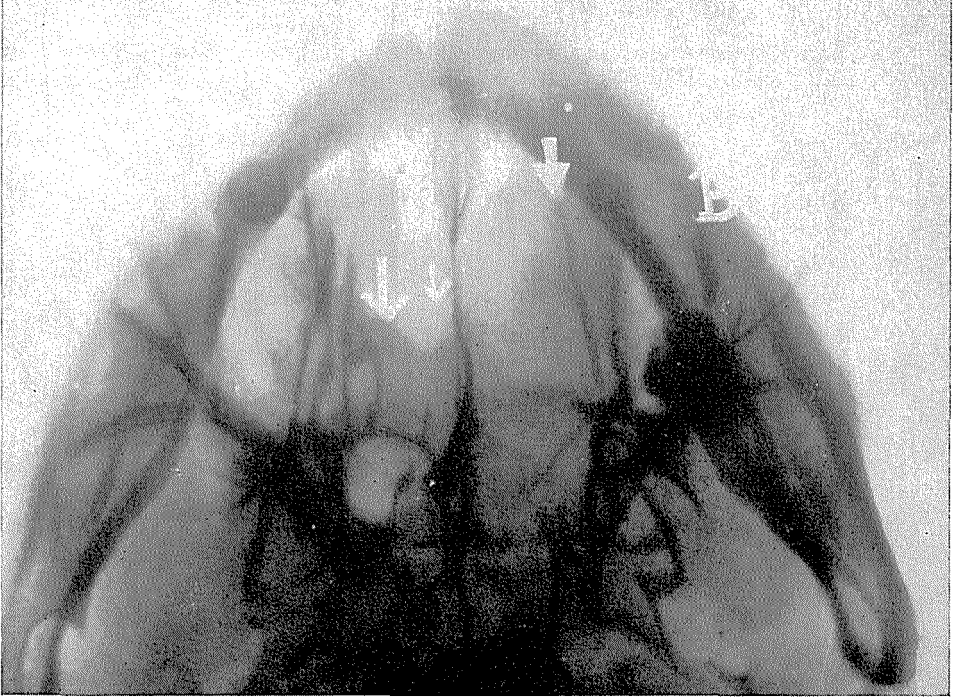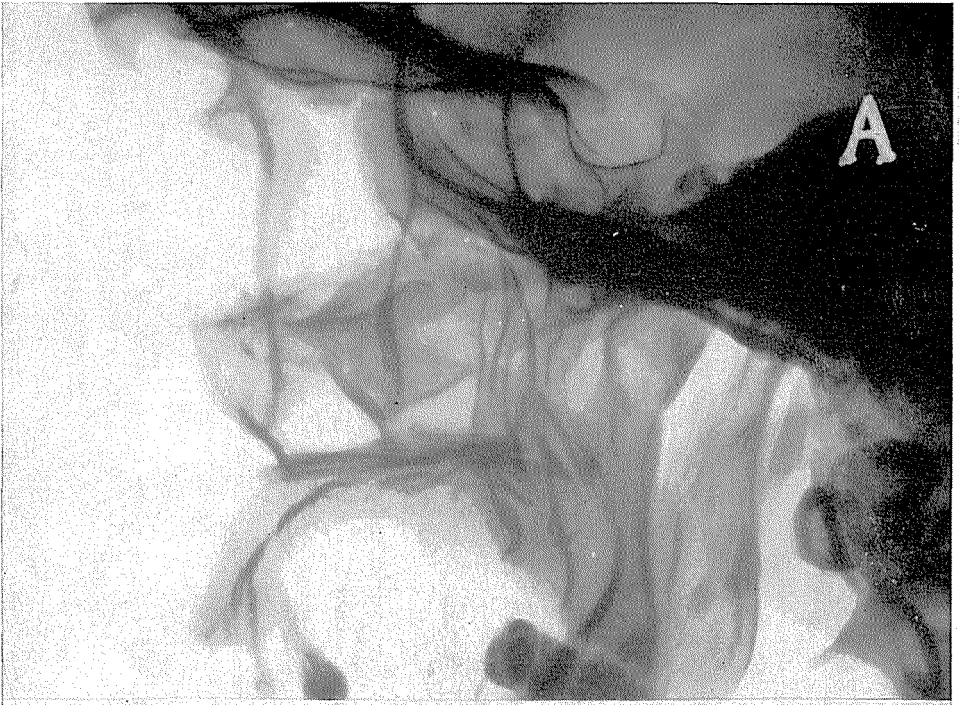




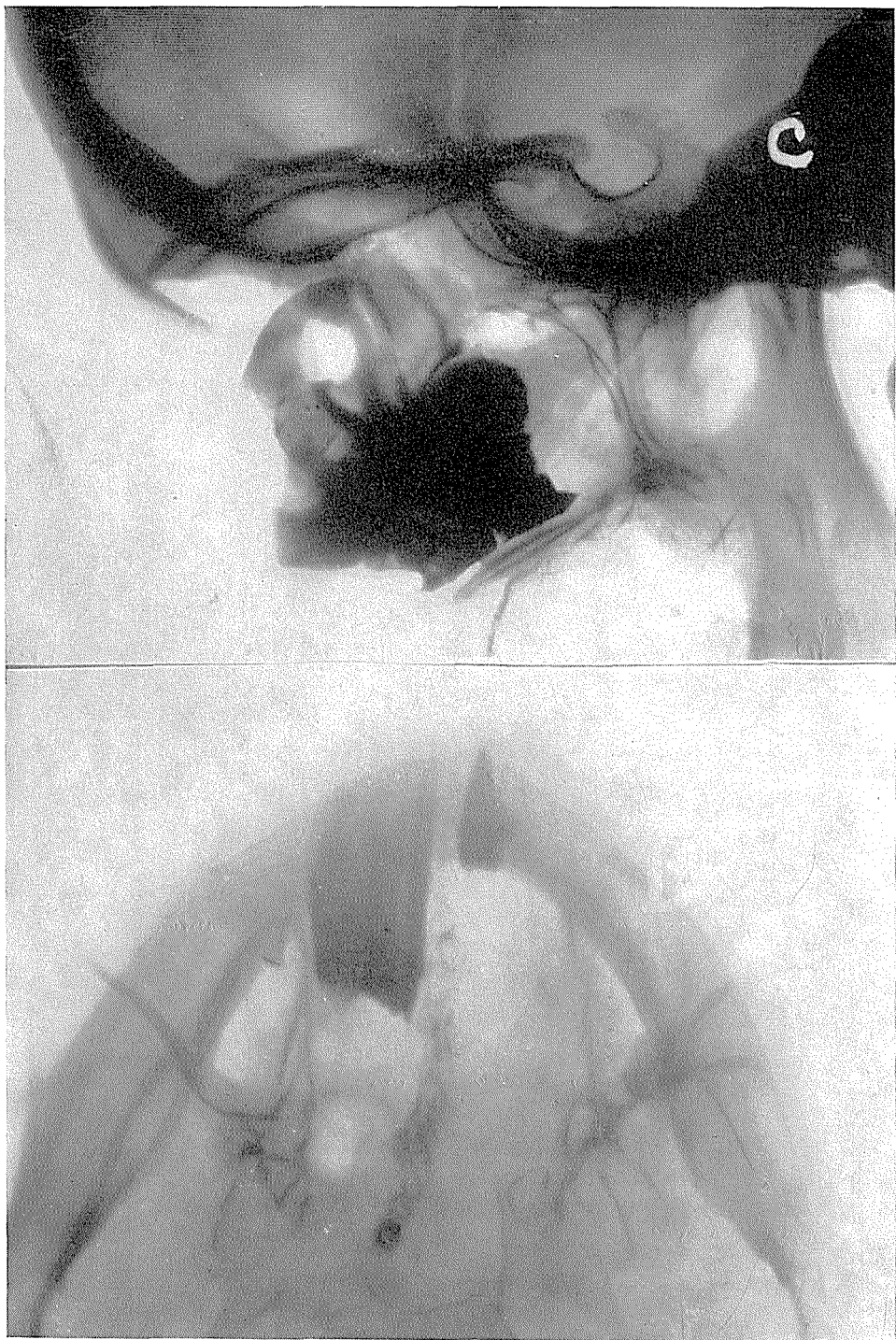

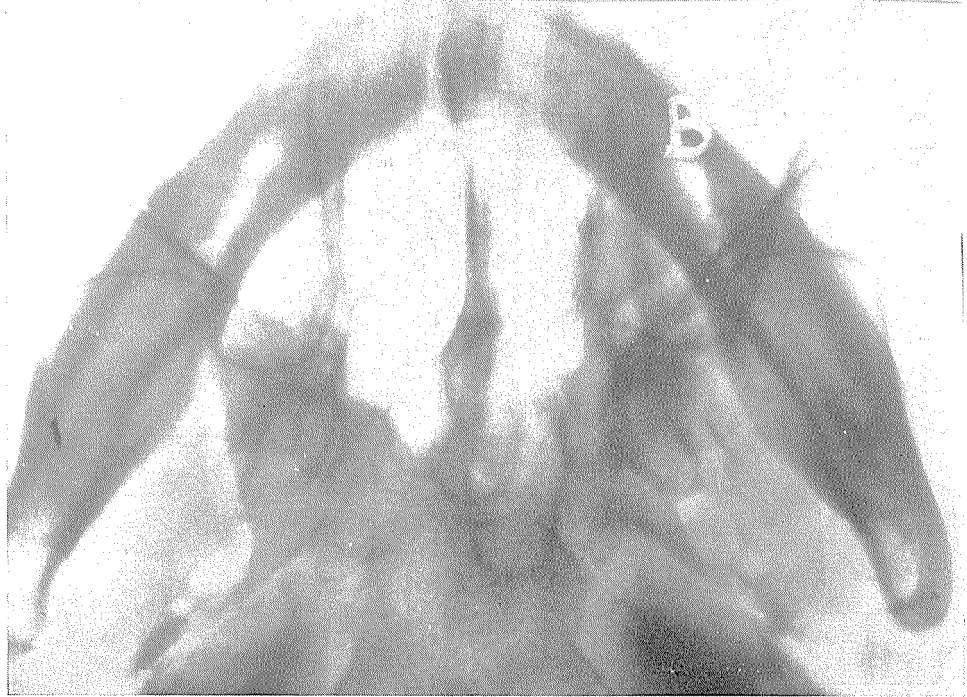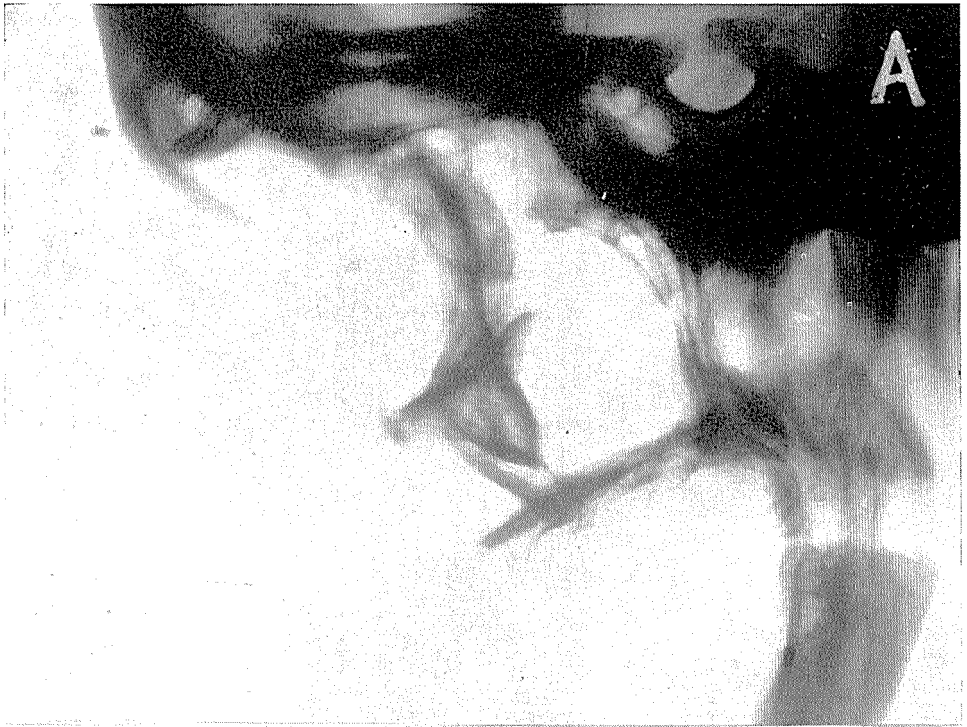
Sl. 5.

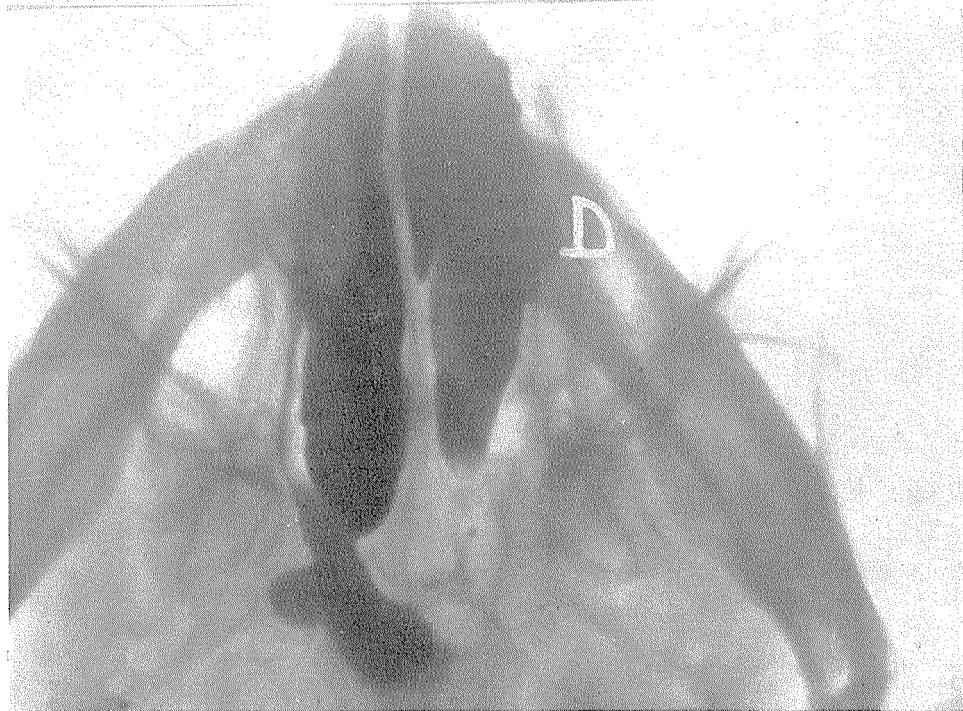
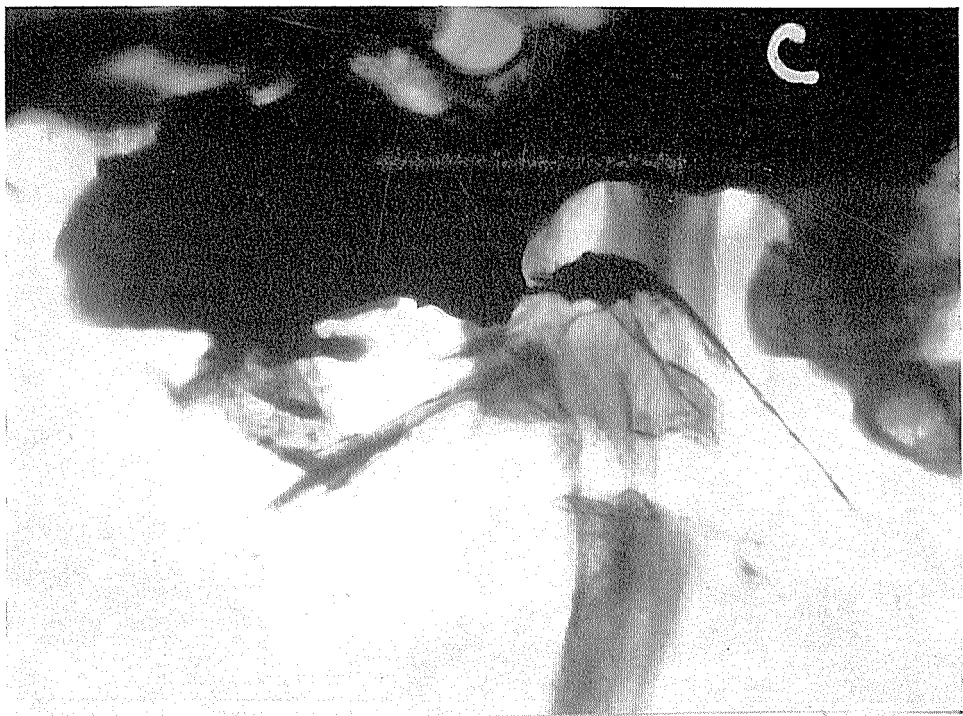




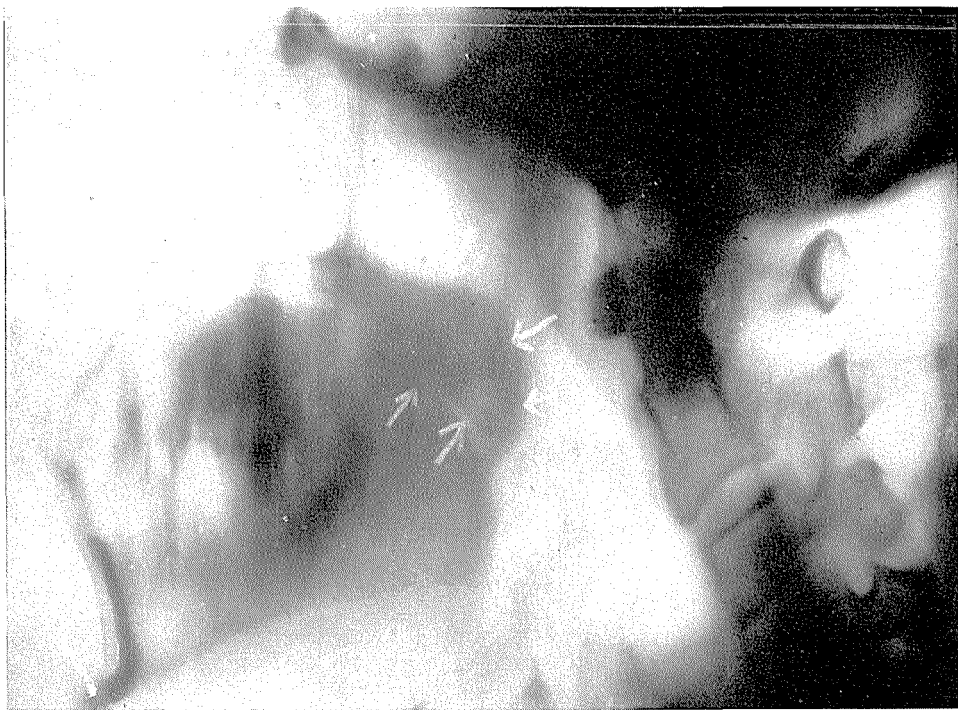
Sl. 6.





Sl. 7.



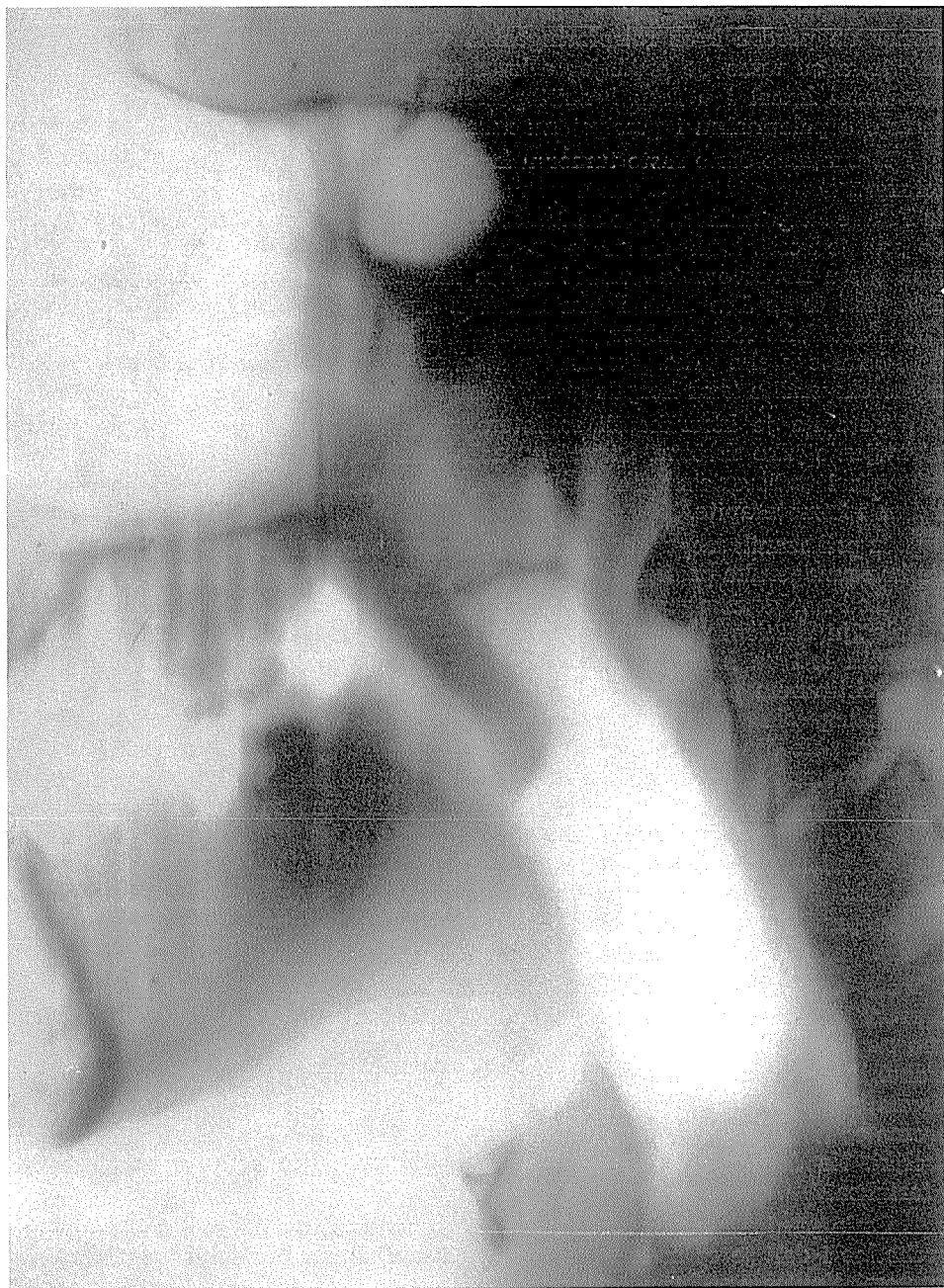Sl. 8.

Diagnostika tumora u epifarinksu vrlo je teška zbog toga, što malignomi ove regije obično rastu jako polagano i bez manifestne lokalne simptomatologije. Bolesnik iznosi naročito u početku simptome, koji su karakteristični za patološke promjene u okolini epifarinksa, i ljekar opće prakse, kojemu se najprije bolesnik obraća, kod ovakve simptomatologije vrlo rijetko pomisli na pravi izvor tegoba. Ni otologu, stražnja rinoskopija u početnom stadiju epifaringealnog malignoma ne otkrije uvijek patološki proces.

Simptomi malignoma epifarinksa pružaju u početnom stadiju kako smo već naveli, sliku više karakterističnu za obolenja susednih organa. Bolesnik tuži na bolove u uhu, slab sluh i zujanje, dok je otoskopski nalaz uredan. Ne rijetko je prvi znak otežano dihanje na nos sa povremenim krvarenjima. Ovim simptomima se sa ekspanzijom tumora pridružuju i znakovi lezije moždanih živaca, živaca maskulature oka i sindrom foramen jugulare. Najčešće su metastaze na vratu povod za detaljan otološki pregled, koji mora biti u ovakvim primjerima uvijek popraćen sa rtg. slikanjem epifarinksa.

Maligni procesi epifarinksa mogu se širiti u sva područja neposredne okoline epifarinksa. Do invazije može doći u bilo kojem smjeru i to direktno ili indirektno putem limfogenih ili hematogenih metastaza. U neke regije se malignomi epifarinksa naročito rado šire. Tumor može rasti u nosnu šupljinu, konhe, maksilarne sinuse i etmoidalne čelije. Kroz laminu kribrozu može tumor prodrijeti u fosu krajnijanterior a kroz fosu pterigopalatinu i posle penetracije pterigoidnog procesusa u fisuru orbitalis superior. Na stražnoj strani može





Sl. 9.

tumor da prodre kroz retrofaringealno vezivno tkivo sve do prevertebralne fascije, a od tamo do prednjeg arkusa atlasa. Konačno je moguće i prodor u cervikalni kanal i u fosu kraniji posterior. U lateralnom smjeru moguće je širenje u palatinalnu i pterigoidnu muskulaturu.

Srazmerno često raste tumor u kranijalnom smjeru kroz medijalne partije foramen laceruma. Ovi tumori pokazuju najteže kliničke simptome u izvoru iz Fossae Rosenmülleri. Ako se tumor širi intrakranialno i ekstraduralno, dodje do erozije kosti. Dura mater je srazmerno dosta rezistentna. Iz foramen lacerum rastu novotvorevine uzduž sulkus karotikusa, dolaze u uzak kontakt sa internom te se šire kroz fisuru orbitalis superior u orbitu. Uzduž ale parve osis sfenoidalis može tumor napredovati u fosu kraniji anterior, a u smjeru nazad raste preko vrha piramide u fosu kraniji posterior. Zapaženi su i primjeri ekspanzije kroz korpus sfenoidalne kosti sve do dure.

Terapija je hirurška ili radioterapeutska, ali su indikacije operativnog zdravljenja jako skrčene. Hirurškog noža poslužujemo se samo kod usko lokaliziranih i radiorezistentnih malignoma, a u ostalom je ovo područje domena aklino i hemoterapije.

Iz prikazanih mogućnosti ekstenzije tumora iz epifarinksa sasvim je jasno, da ima rendgenska pretraga ovih primjera neobično velik značaj.

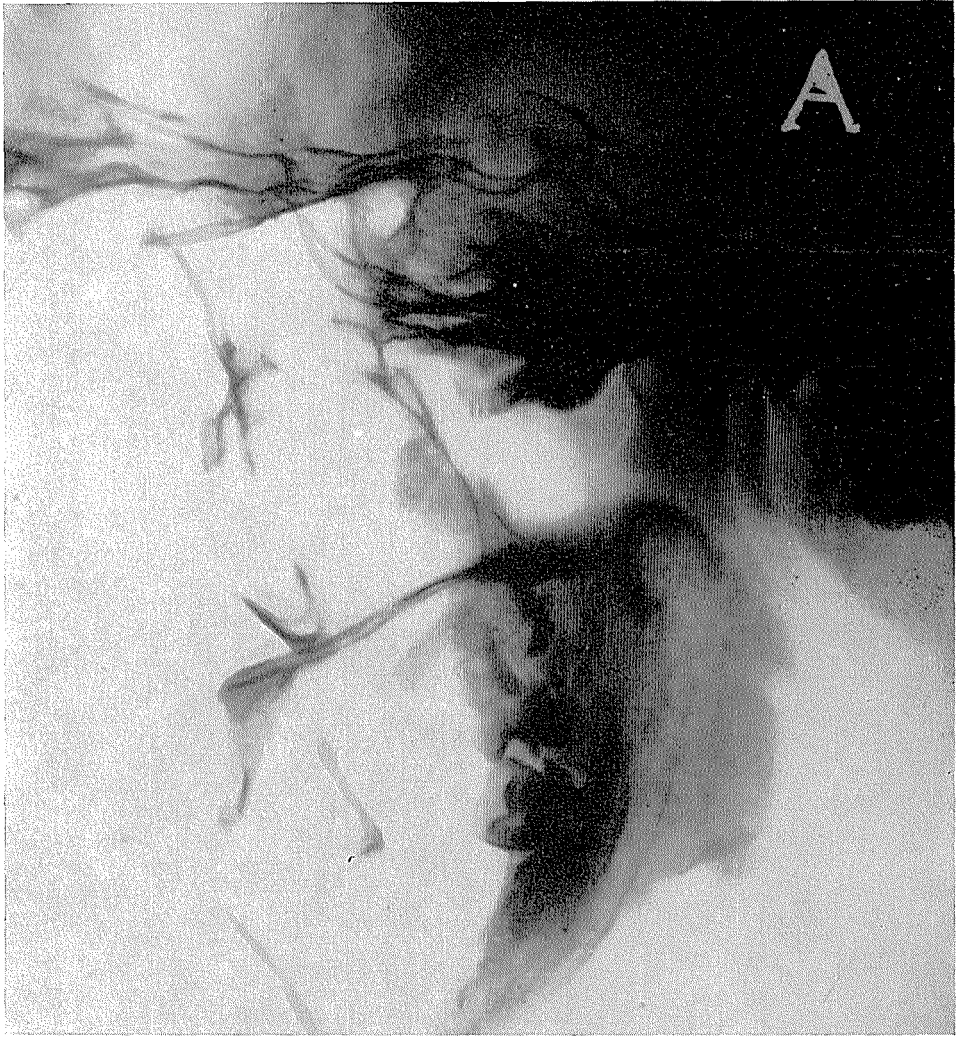Kod rendgenske pretrage epifarinksa poslužujemo se na Institutu za rentgenologiju, Kliničnih bolnica u Ljubljani rutinski sledeće tehnike pretraživanja. Bolesnik leži na leđjima. Ispod leđja stavljamo mu jastuk, tako da je glava u deflektiranom položaju. Kod prve snimke smjer je rendgenskih zraka submentookcipitalan (modificirani aksijalni snimak lubanje). Nakon toga slijedi u istom položaju postranični snimak epifarinksa, gdje je smjer rendgenskih zraka horizontalan, centriramo malo ispred i ispod sele. Posle toga instiliramo u svaku nosnu šupljinu, 3 do 4 ccm Jodipina, pri tome se položaj bolesnika ne smije promijeniti. Nakon nekoliko minuta, kada je kontrast prodro kroz hoanu u epifarinks ponovimo najprije postranični snimak, i kasnije snimak u submentookcipitalnom smjeru. U koliko ovu pretragu izvodimo precizno, dodatne su rentgenske pretrage rijetko kada potrebne. Iznimno iz didaktičkih razloga poslužujemo se i tomografskih metoda.

Na postraničnim snimkama epifarinksa sve su konture jasno vidne i to prevertebralna sjenka gustine mekanih česti i zraka, koji služi u ovom primjeru kao negativno kontrastno sredstvo. Prevertebralna sjenka je cca 4 do 5 mm široka. Koji put nam se prezentira neposredno iznad sjenke mekog nepa 1 cm široka okrugla sjenka takodjer gustine mekanih česti, koja prominira natrag prema epifarinksu. Ova sjenka odgovara hipertrofičnom stražnjem polu nosnih školjki. Na dobrim aksijalnim snimkama vidimo jasno konture nazofarinksa i farinksa.

Posle punjenja sa kontrastom kroz nosnu šupljinu vidimo, dali so hoane prohodne i dali je epifarinks, naročito u kranijalnom predjelu, ispunjen kontrastom. Kontrast sačinjava na postraničnoj slici u epifarinksu nivo i sakuplja se u obliku nekakve zdjele, sa konveksnom stranom okrenutom prema gore. I na submentookcipitalnoj snimci je epifarinks u normalnim prilikama dobro napunjen, sa obe strane vidimo občno mali šiljasti produžetak kontrasta, koji se širi lateralno i odgovara već spomenutim faringealnim recessusima.



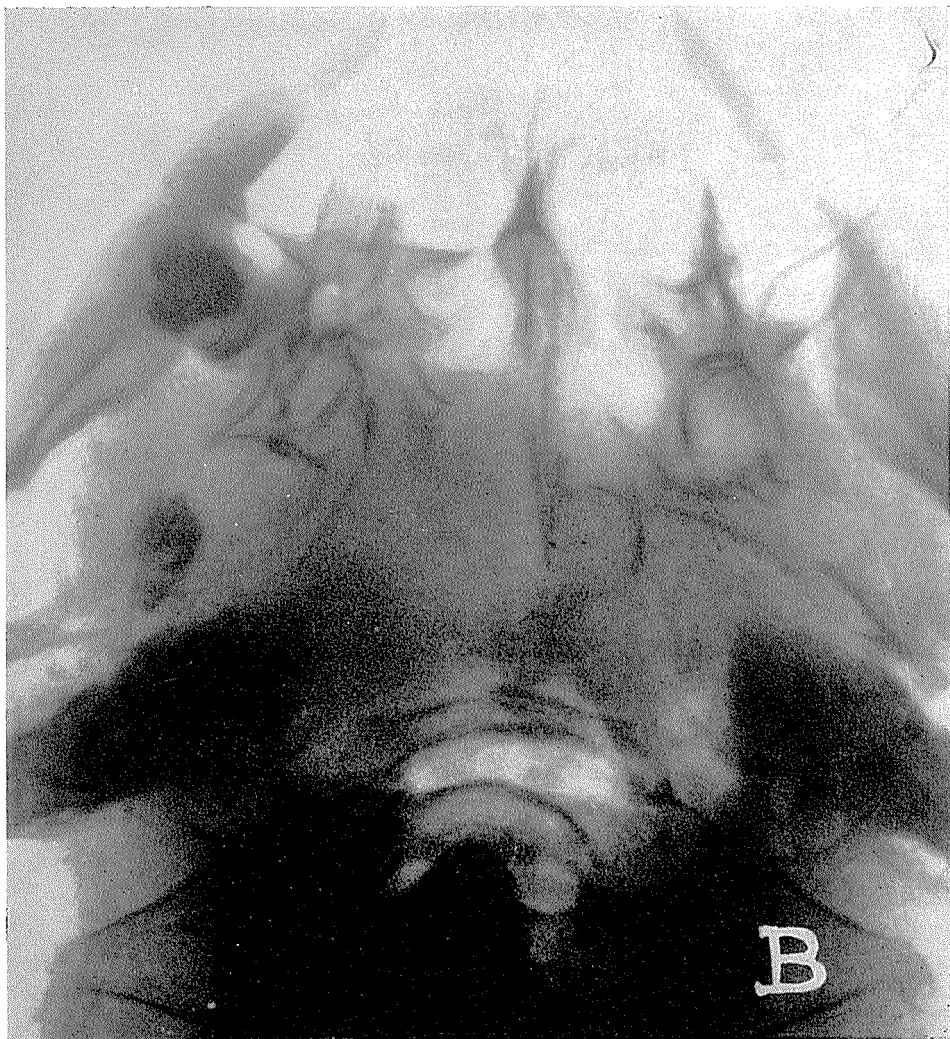
Sl. 10.



Sl. 11.

Tumorozne formacije daju nam kod postraničnih snimaka cirkumskriptno zadebeljanje normalne prevertebralne sjenke, ili pak sjenu gustine mekih česti, koja ispunjuje epifarinks umjesto zraka. Kad je izvor procesa na krovu epifarinksa možemo ga najbolje prikazati na postraničnim snimkama, dok malignome lateralnih stjenk najbolje prezentiramo na aksijalnim snimkama.

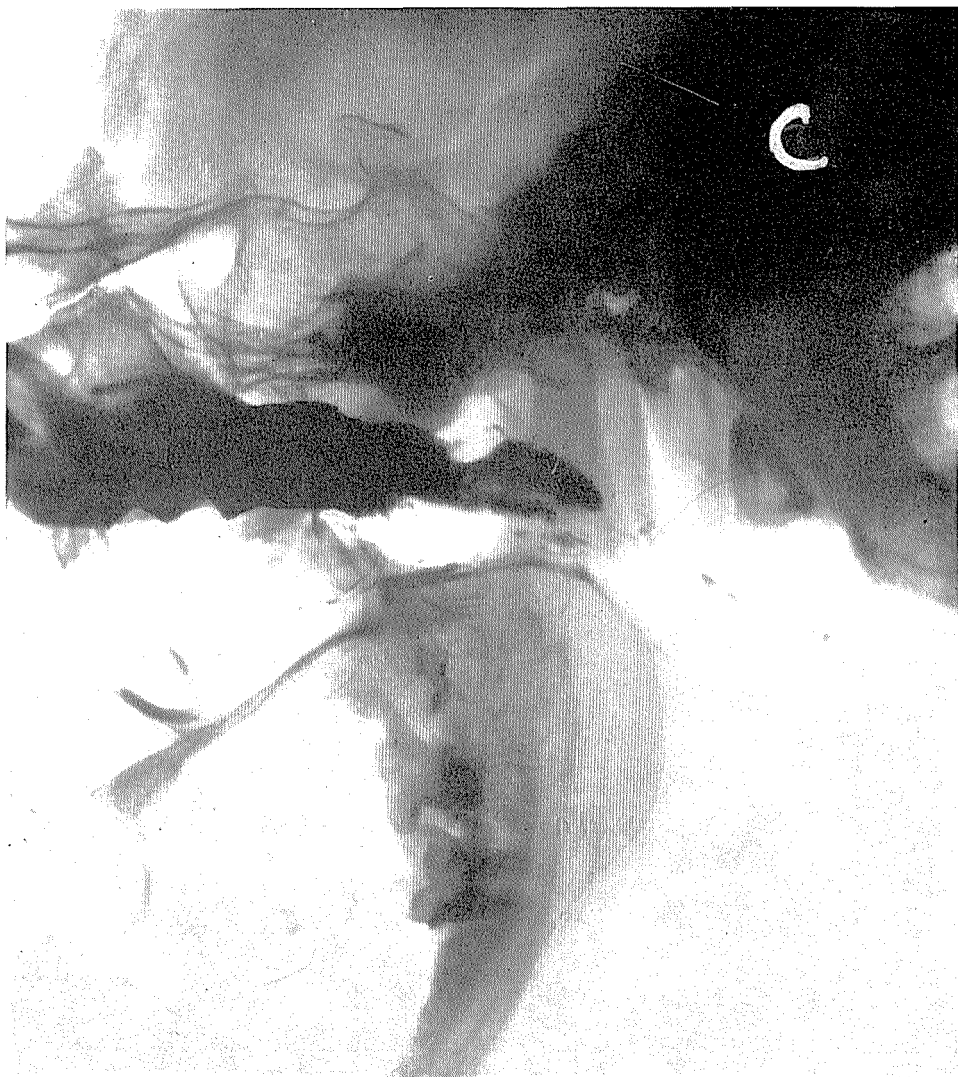U glavnom su maligne promjene lokalizirane lateralno, a medijalno se odigraju kronični upalni procesi ili pak hipertrofija adenoidnog tkiva.



Sl. 11.

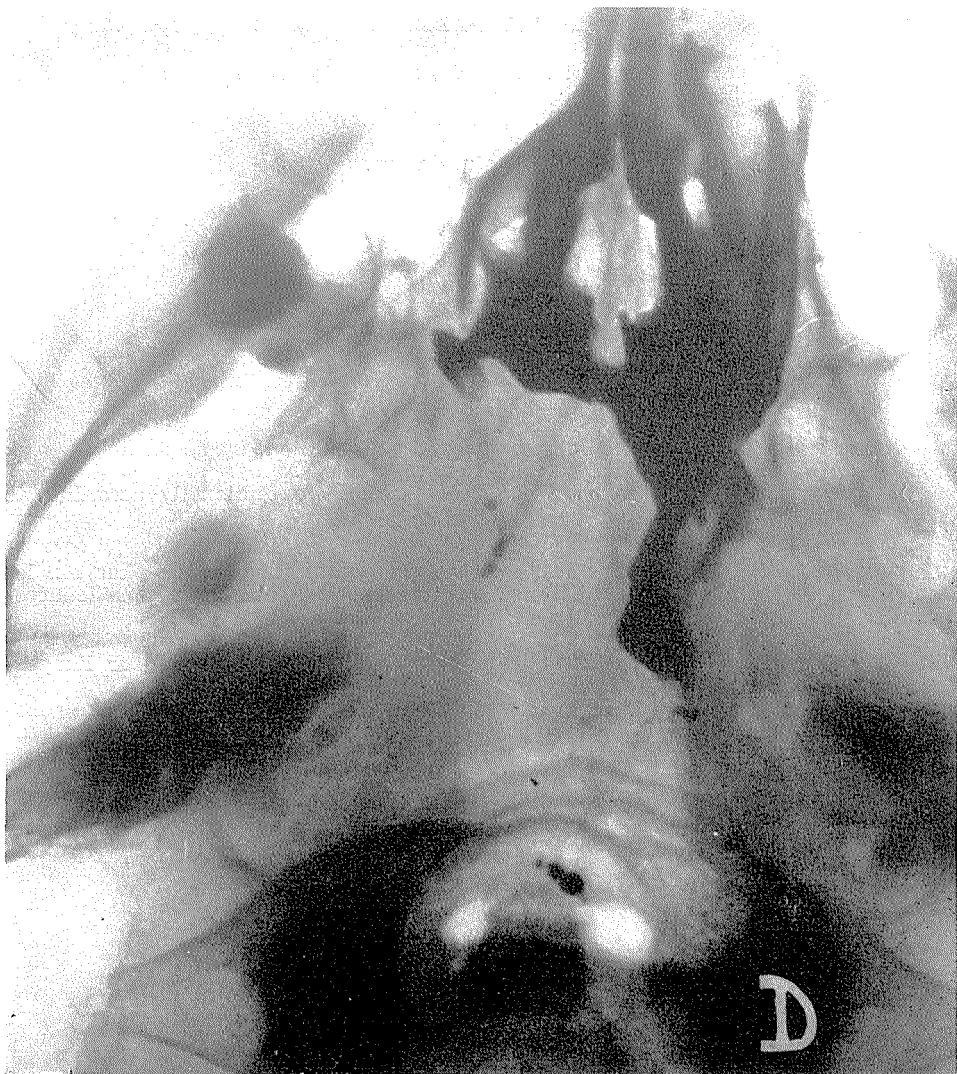Kod djece možemo vrlo lijepo dokumentirati izražene adenoidne vegetacije i pratiti operativne rezultate. Ove pretrage u tom smislu pravimo vrlo rijetko, i to u onim primjerima, kada nam klinična pretraga iz bilo kojih razloga ne uspjeva, odnosno ne da zadovoljavajućih podataka.

Na snimkama, koje pravimo posle punjenja sa kontrastom, pokažu nam se patološke promjene kao defekti punjenja, ili pak kao izostatak punjenja epifarinksa, ako je prolaz kroz hoane onemogućen. U ovakvim primjerima možemo vidjeti prilično točno kako daleko se širi proces prema nosnoj šupljini.



Sl. 11.

Kod manjeg broja bolesnika pokušali smo prikazati promjene u epifarnksu sa upotrebom kontrastnog spray-a po H. Lau-u (76 0/0 Urografin), ali nismo uvijek dobili zadovoljavajućih rezultata te zbog toga smatramo, da je za praktičku upotrebu najprimjerna već opisana tehnika rendgenske pretrage. Jasno je, da ne smijemo zaboravit kod intrakranijalnih ekstanzija procesa i na dodatne neuroradiološke pretrage kao što su encefalografija i cerebralna angiografija .



Sl. 11.

#### Zaključak :

Kao što vidimo je rendgenska pretraga kod obolenja epifarinksa vrlo dragocjena dopuna kliničkih pretraga. Naročito značajna je upotreba kod malignih obolenja. Osim toga što nam rendgenska pretraga prikazuje propagaciju procesa iz epifarinksa, nam i pomaže dokumentirati uspjehe ili neuspjehe hirurške ili radio-terapije. Iznimno možemo i kod rendgenske pretrage lubanje ili cervikalne kralježnice otkriti i patološke sjenke u epifarinksu.

## KRATKI SADRŽAJ

Posle kratkog osvrtu na anatomiju i patologiju epifarinksa autori ističu značaj rentgenske diagnostike ove regije i to naročito kod malignih obolenja.

Opisuju metode rentgenskih pretraga epifarinksa, kojima se služe na Institutu za rentgenologiju u Ljubljani od god. 1959. i na vlastitom materijalu dokumentiraju važnost ovih pretraga.

Na bazi dosadašnjeg iskustva smatraju, da su za praksu potpuno dovoljni običajni postranični i aksijalni snimci epifarinksa i ponavljanje ovih snimaka nakon instalacije Jodipina kroz nosne šupljine, ako tehničari slikanja posvetimo dovoljno pažnje. Samo iznimno, služimo se kod obolenja epifarinksa i tomografijom.

## SUMMARY

After a short review of anatomy and pathology of the epipharynx the authors signify the importance of X-ray diagnostic of this region and particularly at the malignant diseases. They describe the methods of X-ray examination of the epipharynx which has been used at the Institute of Radiology in Ljubljana since 1959, and prove the importance of these examinations on their own casuistics.

On the basis of the experience obtained so far, they consider that in practice the common side and axis radiograms of the epipharynx, and the repetition of these projections after instillation of Jodipin through the nose are quite sufficient, if a good deal of attention is devoted to the technics of radiography.

They think that tomography should be used only exceptionally according to the local spread of the disease.

## RESUMÉ

Après un court aperçu sur l'anatomie et la pathologie du naso-pharynx, les auteurs exposent le caractère du diagnostic à rayons X de cette région, particulièrement dans le cas de maladies malignes.

Les auteurs décrivent les méthodes appliquées à l'examen à rayons X à l'Institut de Roentgenologie à Ljubljana depuis 1959. La documentation sur l'importance de ces examens s'appuie sur des propres matériaux.

A la base des expériences actuelles, les auteurs considèrent que les roentgenogrammes latéraux et axiaux ordinaires après instillation nasale du Jodipin suffisent pour la pratique si on consacre assez d'attention à la technique radiologique. Dans les cas extraordinaires seulement, nous nous servons aussi de la tomographie pour les maladies du naso-pharynx.

## ZUSAMMENFASSUNG

Nach einem kurzen Überblick über die Anatomie und Pathologie des Nasenrachenraumes betonen die Verfasser die Bedeutung der Röntgendiagnostik dieser Region, besonders bei malignen Neubildung. Alle Möglichkeiten der Verbreitung dieser Prozesse in die Umgebung des Nasenrachenraumes sind angedeutet.

Beschrieben sind die Methoden der Röntgenuntersuchungen die seit dem Jahre 1959, am Röntgen Institut in Ljubljana gebraucht werden. Die Bedeutung der Röntgenuntersuchung des Nasenrachenraumes wird durch eigenes Material dokumentiert. Die Verfasser sind der Meinung, dass für die Praxis folgende Aufnahmetechnik genügt: Seitliche und axiale Aufnahme des Epipharynx und eine Wiederholung dieser Aufnahmen nach Installation von Jodipin in die Nasenhöhle. Dabei muss der Aufnahmetechnik grosse Aufmerksamkeit gewidmet werden. Der Tomographie bedienen sich die Verfasser nur ausnahmsweise.

## LITERATURA:

1. H. Fischgold, M. David, P. Brégeat: La Tomographie de la Base du Crane, Masson et C<sup>ie</sup>, Éditeurs Libraires de l'Académie de Médecine, Paris 1952;
2. Eilbert H., Fletscher and Karol E. Matzinger: Radiology Vol. 57, 305. 1951;
3. Grant E. Ward, Janes W. Hendrick: Diagnosis and Treatment of Tumors of the Head and Neck, The Williams — Wilkins company, Baltimore 1950;
4. Schinz: Lehrbuch der Röntgendiagnostik, Band II, Georg Thieme Verlag — Stuttgart 1952;
5. Sercer A.: Otolaringologija 1951 — Medicinska knjiga, Beograd - Zagreb.

Doc. Dr. S. Hernja  
Rentgenski Institut,  
Medicinski Fakultet, Ljubljana  
Zaloška cesta