

Strokovni prispevek/Professional article

INVAGINACIJA SLEPIČA KOT POSLEDICA ENDOMETRIOZE

APPENDICULAR INVAGINATION DUE TO ENDOMETRIOSIS

Vasja Kruh, Saša Hlede

Kirurška služba, Splošna bolnišnica »dr. Franca Derganca« Nova Gorica, Ulica Padlih borcev 13, 5290 Šempeter pri Gorici

Prispelo 2002-11-11, sprejeto 2003-02-11; ZDRAV VESTN 2003; 72: Supl. I: 21-3

Ključne besede: slepič; invaginacija; akutni abdomen; endometrioza

Izvleček – Izhodišča. *Invaginacija slepiča je zelo redka bolezen. Pri nas smo jo srečali prvič. Zanimalo nas je, koliko je opisanih primerov v literaturi, kateri so možni etiološki dejavniki, klasifikacija, simptomatologija, način diagnoze in zdravljenja.*

Bolniki in zdravljenje. *Predstavljena je 49-letna bolnica z večletnimi težavami v trebuhu, ki je iskala pomoč zaradi 2 dni trajajočih hudih bolečin v trebuhu. Zaradi stopnjevanja težav in občutljivosti desnega spodnjega kvadranta trebuha smo se odločili za diagnostično laparoskopijo, ki je pokazala nenavadno spremenjen cekum v predelu slepiča. Z laparotomijo v McBurnejevi točki in cektomijo smo odstranili invaginirani gangrenasti slepič. Histološki izvid je dokazal endometriozo.*

Zaključki. *Ob prikazu omenjene izjemno redke patologije želimo tudi poudariti pomen laparoskopije kot pomembno diagnostično pomagalo pri ugotavljanju vzrokov akutnega abdomna.*

Uvod

Invaginacija slepiča je zelo redka bolezen. Prvi opis sega v leto 1858, ko je McKidd (1) opisal invaginacijo slepiča pri 7-letnem dečku. Do leta 1980 je bilo opisanih 160 primerov (2), do danes pa okoli 200 (3). Bolezen prizadene vse starostne skupine, najpogosteje pa se pojavlja v prvih dveh desetletjih. Trikrat pogostejša je pri moških (4). Collins (5) je v študiji 71.000 apendektomij v štiridesetih letih ocenil incidenco intususcepcije na 0,01%. Podatki o prevalenci endometrioze slepiča so različni, povprečno pa le-ta znaša 0,05%. Večina primerov invaginacije slepiča je simptomatskih. Prikazujemo primer invaginacije slepiča zaradi endometrioze s klinično sliko ponavljajočih se bolečin v trebuhu in nastopa akutnega abdomna.

Prikaz primera

49-letna gospa z večletnimi občasnimi težavami v trebuhu je prišla v kirurško ambulanto zaradi dva dni trajajočih bolečin v trebuhu s pridruženimi slabostjo in bruhanjem ter nekoliko povišano telesno tempe-

Key words: vermiform appendix; invagination; acute abdomen; endometriosis

Abstract – Background. *Invagination of the vermiform appendix is a very rare occurrence. We summarize epidemiology and etiologic factors, types of classification, symptomatology, diagnostic features and treatment.*

Patients and treatment. *The authors present 49-years old female with long-standing abdominal pains, who came in our hospital due to acute exacerbation with severe abdominal pain. Because of progressive symptoms and sensitivity in the right-lower abdominal quadrant a diagnostic laparoscopy was performed. An anomaly of cecum and the absence of appendix vermiformis have forced us to proceed with laparotomy in McBurnay point. After cecotomy an invaginated gangrenous appendix was found. The histological examination revealed endometriosis.*

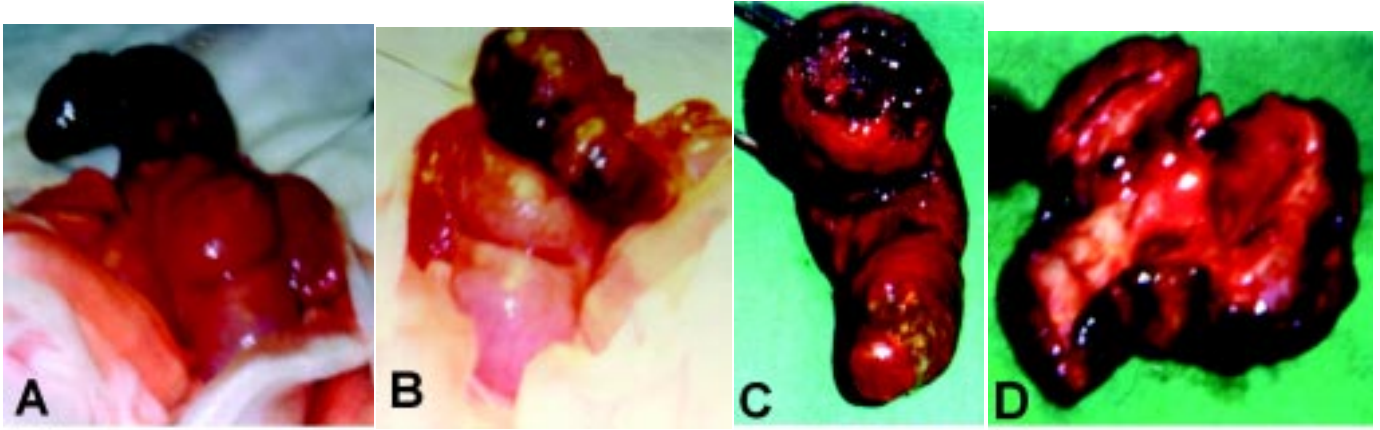
Conclusions. *By presenting this extremely rare pathology we also want to emphasize the important role of diagnostic laparoscopy in front of acute abdomen.*

raturu (37,4 °C). Na dan pregleda je nastopila menstruacija. Ginekološko je bila redno pregledovana. Vstavljen je imela IUD.

Pri kliničnem pregledu je bila prisotna bolečnost trebuha pri globoki palpaciji, ki je bila najbolj izražena v iliocekalnem kotu. V laboratorijskih preiskavah smo zaznali blago levkocitozo (10.600/mm³) ter minimalno pospešeno sedimentacijo (24 mm/h), medtem ko je bil CRP negativen. Slikovne preiskave (UZ ter pregledna slika abdomna) niso pokazale posebnosti.

Zaradi nejasne klinične slike in stopnjevanja bolečin ter občutljivosti desnega spodnjega kvadranta trebuha smo se odločili za diagnostično laparoskopijo, ki je pokazala precej stare krvi zlasti v predelu desnih adneksov, ki niso bili videti spremenjeni. Cekum je bil fiksiran, zato smo ga endoskopsko mobilizirali, da bi si prikazali slepič, čeprav se nam je zdelo malo verjetno, da bi lahko bil vzrok za pojav krvi v trebuhu. Na mestu, kjer je pričakovati slepič, je bila stena cekuma uvlečena, zato smo se odločili za konverzijo v laparotomijo v McBurnejevi točki. Patomorfološke spremembe cekuma so narekovale cektomijo in resekcijo invaginiranega, hemoragično nekrotično spremenjenega slepiča (sl. 1).

Dokončni histološki izvid je potrdil endometriozo z vnetnimi spremembami slepiča. Po enotedenski hospitalizaciji je bila bolnica odpuščena brez težav domov. Do kontrole po šestih mesecih je bila povsem brez težav.



Sl. 1. Medoperativni izgled hemoragično nekrotično spremenjenega slepiča (A, B) ter preparat (C, D).

Razpravljanje

Številne teorije ponujajo razlago patogeneze invaginacije slepiča. Wakeley (6) je v ospredje postavil povečano peristaltiko zaradi prisotnosti različnih dražilnih dejavnikov. Dejavnike, ki vodijo do razvoja intususcepcije slepiča, danes delimo na anatomske in patološke (razpredelnica 1) (7, 8). Anatomski so stožčasto oblikovan (»fetalen«) cekum, široka baza slepiča, njegova povečana mobilnost, kratek in tanek mezoapendiks ter hiperperistaltika. Patološki pa so prisotnost fekalitov ali tujkov, vnetje (tudi endometrioza) in neoplazme. Največ opisanih primerov v literaturi navaja kot osnovni vzrok neoplazmo (tubularni (9) ali vilozni (10, 11) adenom, karcinoid (12), adenokarcinom (13, 14), endometrioza (15–17), opisan pa je tudi primer invaginacije pri kroničnem (3) in akutnem (18) apendicitisu. Opisanih je več klasifikacij intususcepcije (sl. 2) (7, 19). Globina invaginacije je lahko zelo različna vse do analnega kanala (20).

Razpr. 1. V literaturi opisani patogenetski dejavniki pri invaginaciji slepiča.

PATOGENEZA

Anatomske dejavniki

Izredno mobilni slepič
Fetalni cekum in apendiks (»tunnel-shaped« cekum)
Slabo fiksiran in visoki ekum (inkompletna rotacija)
Kratek in tanek mezoapendiks
Hiperperistaltika

Patološki dejavniki


Tujki (fekaliti, paraziti)
Vnetje (apendicitis, endometrioza, hiperplazija limfatičnih foliklov)
Neoplazme (karcinoid, karcinom, mukokela, adenomi)
Stanje po apendektomiji (ugreznjen krn, mošnjati šiv)

Simptomatika (21) je lahko zelo različna: akutni nastop, ki posnema apendicitis oziroma ileocekalno invaginacijo (pri otrocih); rekurentno intermitentna oblika z bolečino v desnem spodnjem kvadrantu trebuha; akutna ali očitna krvavitev iz spodnjih prebavil; asimptomatska oblika (razpr. 2). Diagnozo največkrat postavimo medoperativno. Predoperativno je invaginacijo mogoče dokazati z irigografijo ali kolonoskopijo. UZ in CT sta manj zanesljiva.

Razpr. 2. Najpogostejše oblike pojava bolezni.

SIMPTOMATIKA (oblike manifestacije)

Akutni nastop, ki posnema apendicitis oziroma ileocekalno invaginacijo
Rekurentno-intermitentna oblika z bolečino
Akutna in manifestna krvavitev iz spodnjih prebavil
Asimptomatska oblika



Sl. 2. Forshallova klasifikacija invaginacije slepiča glede na etiološke in morfološke dejavnike.

Zdravljenje je kirurško, čeprav so opisani tudi primeri razrešitve intususcepcije z irigografijo (razpr. 3) (22). Če gre za enostavno invaginacijo brez zapletov, je mogoče opraviti redukcijo slepiča z manipulacijo cekuma, ki ji sledi tipična apendektomija. Če redukcija ne uspe, lahko reseciramo bazo cekuma skupaj s slepičem. Možno oziroma priporočljivo (15) je tudi opraviti cektomijo ter nato enostavno apendektomijo. Če gre v osnovi za neoplastično dogajanje, ki po svoji naravi zahteva radikalnejši poseg, se izvrši desna hemikolektomija (12). Opisani so tudi trije primeri kolonoskopske resekcije invaginiranega slepiča (23, 24), vendar številni avtorji takšen pristop odsvetujejo zaradi nevarnosti perforacije in peritonitisa (25).

Razpr. 3. Možni načini zdravljenja.

ZDRAVLJENJE (kirurško)

Redukcija slepiča z manipulacijo cekuma ter tipična apendektomija
Pri neuspešni redukciji priporočljiva cektomija
Po potrebi desna hemikolektomija
Kolonoskopska resekcija ni priporočljiva

Zaključki

S prispevkom smo želeli prikazati zelo redek primer patologije ileocekalnega kota. Z vse pogostejšo uporabo laparoskopije je lahko izvid zavajajoč. Šele potrpežljivo »iskanje« slepiča lahko odkrije spremembo ter omogoči pravočasni ukrep, s katerim se lahko izognemo najhujšemu zapletu z gangreno ali obilno krvavitvijo.

Literatura

- McKidd J. Case of invagination of the cecum and appendix. *Edinb Med J* 1858; 4: 793-6.
- Maingot R. *Abdominal operations*. New York: ACC, 1980: 1470-1.
- Nyam. An endoscopic diagnosis of appendicular intussusception in chronic appendicitis. *Sing Med J* 1997; 33.
- Frasser K. Intussusception of the appendix. *Br J Surg* 1943; 31: 23-33.
- Collins DC. 71.000 human appendix specimens. A final report, summarizing forty years' study. *Am J Proctol* 1963; 14: 365-81.
- Wakeley C. *Lancet* 1939; 2: 691.
- Fink VH et al. Intussusception of the appendix. *Am J Gastroenterol* 1964; 42: 431-41.
- Lawrence RN. Asymptomatic intussusception of the appendix due to endometriosis. *South Med J* 1999; 92: 524-5.
- Shiroko T. A case of tubular adenoma of the appendix with cecal intussusception. *Jpn J Gastroenterol Surg* 2000; 33: 745-9.
- Ho L et al. Complete invagination of the vermiform appendix with villous adenoma, intussuscepting to the splenic flexure of the colon. *Surg* 1975; 77: 505-6.
- Sadahi S et al. A case of cecocolic intussusception with complete invagination and intussusception of the appendix with villous adenoma. *Dis Colon Rectum* 1991; 34: 85-8.
- Larsen SG et al. Invagination of the appendix with carcinoid tumor. *Eur J Surg* 1999; 165: 993-7.
- Hameed K. Villous adenoma of the vermiform appendix. *Arch Pathol* 1966; 81: 465-8.
- Pettigrew RA. Invasive carcinoma arising in villous adenoma of the appendix. *Aust N Z J Surg* 1980; 50: 627-9.
- Geerdsen J et al. Invagination of the vermiform appendix. *Acta Chir Scand* 1976; 142: 417-9.
- Lauwers GY. Invagination of the vermiform appendix. *Gig Dis Sci* 1993; 38: 565-8.
- Panzer S. Intussusception of the appendix due to endometriosis. *Am J Gastroenterol* 1995; 90: 1892-3.
- Wong EW. Intussusception secondary to acute appendicitis. <http://www.arrs.org/>.
- McSwain B. Intussusception of the appendix. *South Med J* 1941; 34: 263-71.
- Dunavant D et al. Intussusception of the appendix. *Ann Surg* 1952; 135: 287.
- Atkinson GO et al. Intussusception of the appendix in children. *Am J Roentgenol* 1976; 126: 1164-8.
- Jehannin B et al. Primary intussusception of the appendix. *Chir Pediatr* 1980; 21: 349-51.
- Wirtschafner SK. Endoscopic appendectomy. *Gastrointest Endosc* 1976; 22: 173-3.
- Enander LK. Colonoscopic appendectomy. A report of two cases. *Acta Chir Scand* 1979; 145: 575-6.
- Fazio RA. Endoscopic removal of an intussuscepted appendix mimicking a polyp: An endoscopic hazard. *Am J Gastroenterol* 1982; 77: 556-8.