

Malignni melanom – prikaz primerov

Malignant melanoma- case reports

Katarina Šmuc Berger

Povzetek

Obravnavo bolnikov s pigmentnimi in sumljivimi pigmentnimi lezijami na koži predstavlja obsežen delež obravnav v dermatoveneroloških ambulantah. Ob poudarku nekaterih praktičnih vidikov obravnave tovrstnih bolnikov predstavljam nekaj izbranih slikovitih in poučnejših primerov iz naše ambulante.

Ključne besede: kožni rak, melanom, nevus, dermoskopija

Uvod

V dermatoveneroloških ambulantah obravnavamo bolnike s številnimi različnimi diagnozami med katerimi bolniki s pigmentnimi oziroma suspektnimi spremembami na koži predstavljajo pomemben delež.

Največji del te skupine bolnikov je k nam napoten za »preventivni« posvet glede melanocitnih nevusov oziroma njim podobnih sprememb na koži. Manjši del te skupine bolnikov pa predstavljajo osebe, ki so k nam usmerjene zaradi točno določene sumljive spremembe na koži.

Med razlogi za obisk bolniki največkrat navajajo, da so zaskrbljeni, ker so zasledili nekatere informacije o sumljivih kožnih spremembah v medijih ali je za kožnim rakom zbolel kak sorodnik ali znanec. Pogosto jih je na spremenjeno lezijo na koži opozoril kdo od sorodnikov, nekoliko redkeje izbrani osebni zdravnik.

Žal še vedno velik del bolnikov navaja, da svoje kože in pigmentnih lezij na njej sami ne opazuje in bi kakšno koli spremembo težko zaznali. Največkrat kot razlog za neopazovanje navajajo nezaupanje v lastno sposobnost opazovanja in nepoznavanje znakov kožnega raka.

Ob zavedanju, da je zgodnje prepoznavanje ključno za dobro prognozo se zato ob obravnavi v ambulanti trudimo bolnikom ob pregledu kože pojasniti najpogostejše lastnosti sumljivih lezij na koži in jih spodbujamo, da kožo pričnejo redno opazovati tudi sami. Pri tem jih največkrat učimo znaka »grde račke«, ki je jasno razumljiv in uporaben tudi laikom.

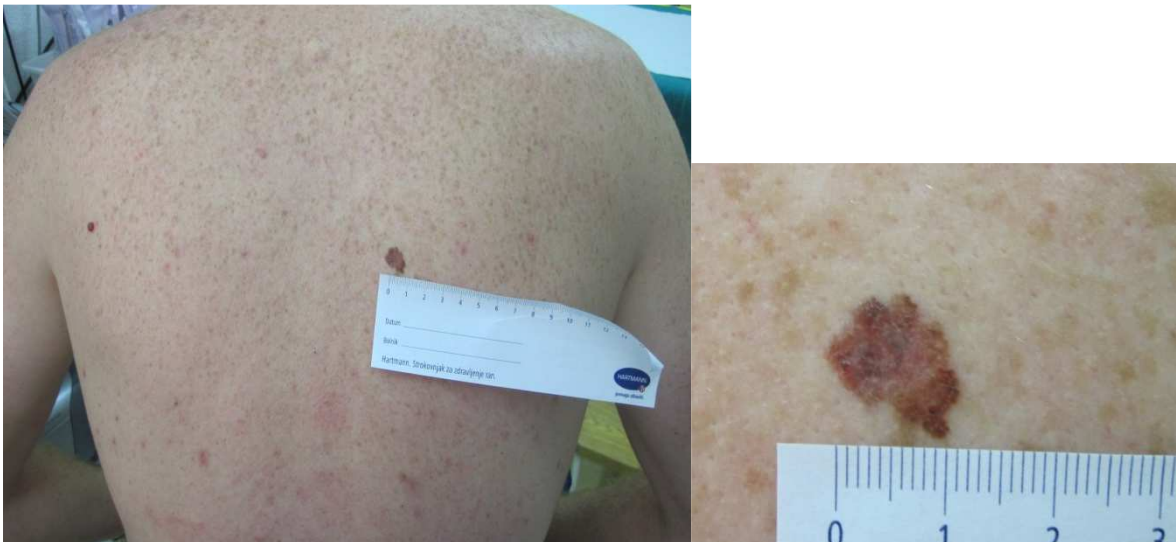Dermoskopija

Dermoskopija je tehnično dokaj preprosta preiskava, ki je obvezni sestavni del ocene katerekoli pigmentirane ali nepigmentirane tumorske oziroma sumljive lezije na koži.

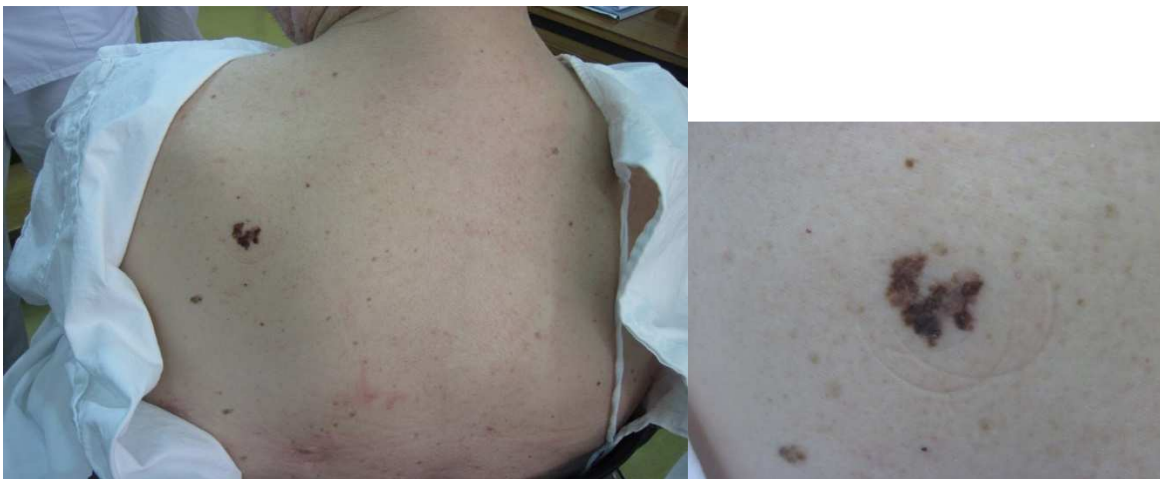
Pri dermatoskopskem pregledu si pomagamo z različnimi algoritmi za analizo suspektnih kožnih sprememb.

Znak »grde račke«

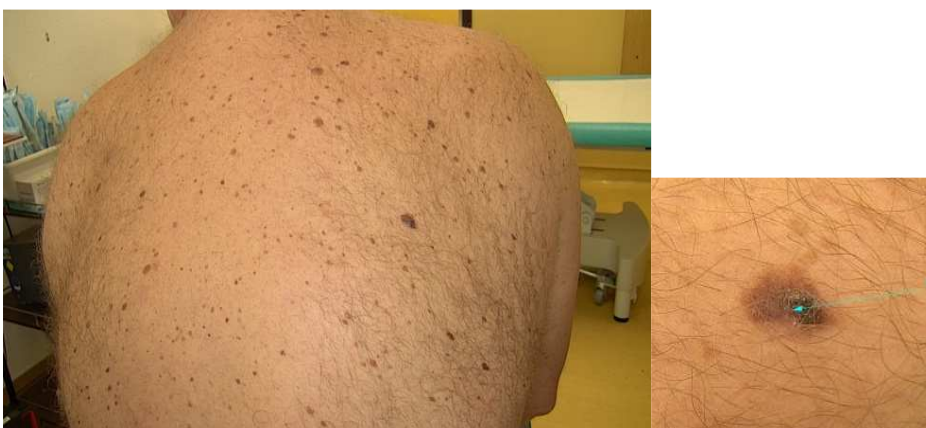Izraz uporabljamo za tvorbo na koži, ki se po lastnostih (barva, oblika, robovi, velikost) pomembno razlikuje od ostalih sprememb na koži. V osnovi izraz povzema že znane kriterije ABCD, a je za laika še nekoliko preprostejši. Kriterij grde račke lahko uporabimo tudi pri klinični in dermatoskopski obravnavi.

Klinični primeri » grde račke«

Melanom, Breslow 1.2 mm



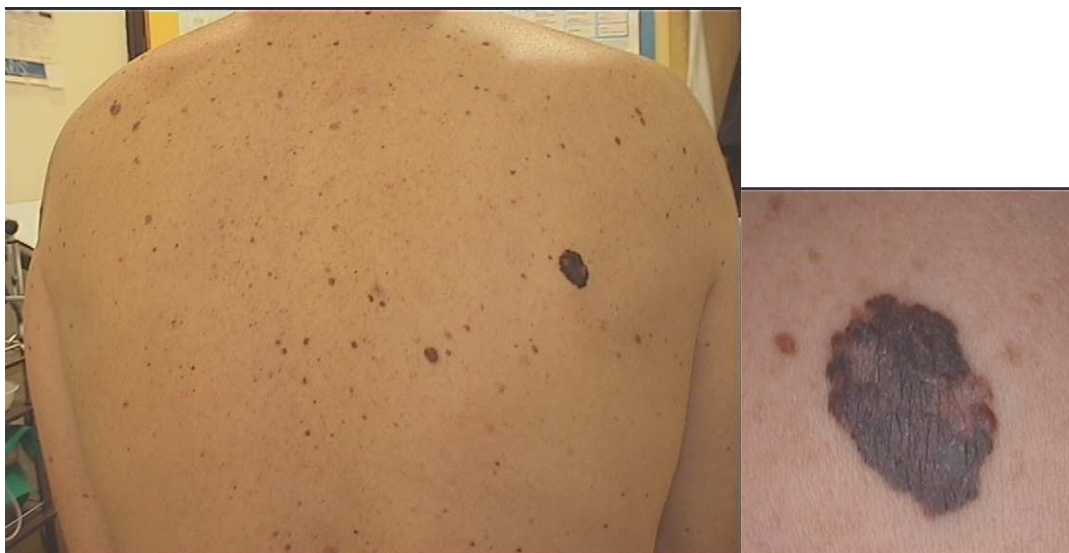Melanom, Breslow 0.7 mm



Melanom, Breslow 0.7 mm

1. klinični primer: Grdi raček

Ob avskultaciji pri 44 letnem moškem specialist družinske medicine opazi večjo pigmentirano spremembo na hrbtu. Bolnik, ki je bil v preteklosti veliko izpostavljen UV žarkom in ima številne nevuse po koži, se je ne zaveda.

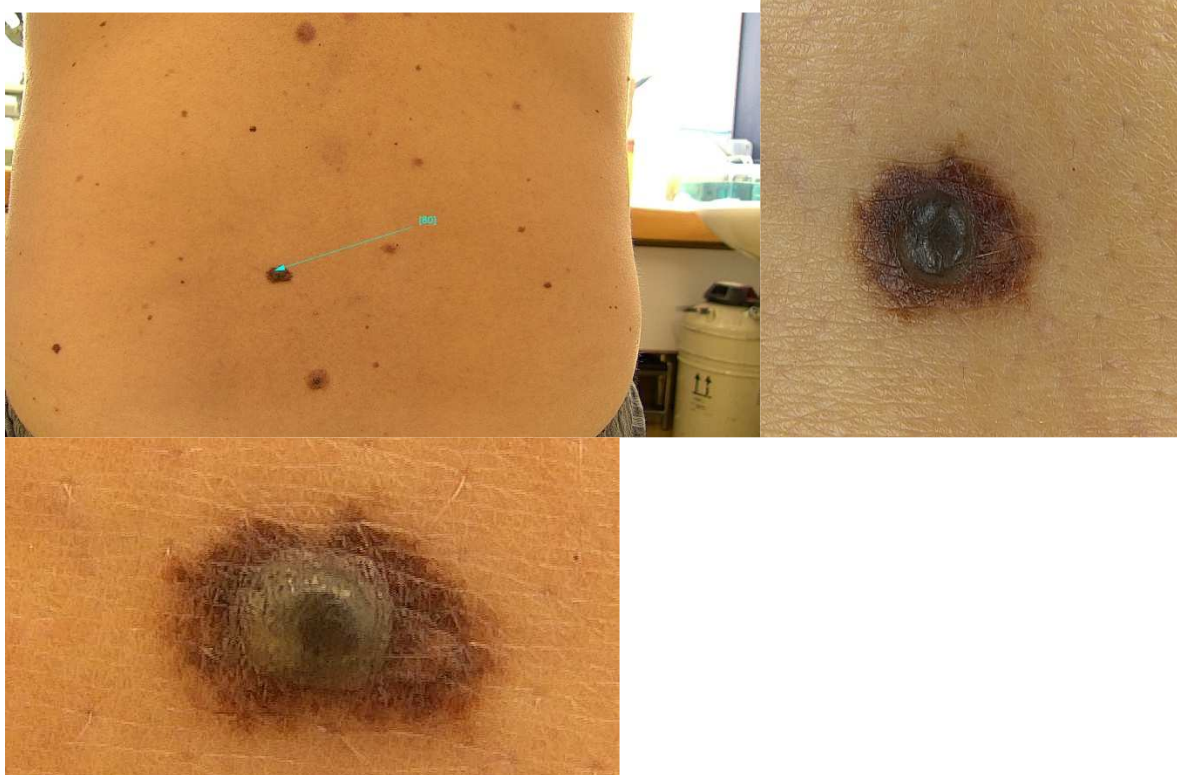


Ob dermatološki obravnavi ugotovimo suspektno lezijo. Opravljena je ekscizija. Histopatološki izvid pokaže maligni melanom pretežno in situ, fokalno invaziven do Breslow 0.25 mm, Clark II, brez ostankov preobstoječega nevusa.

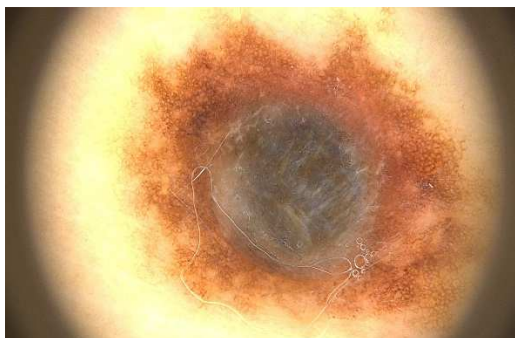Opravljena je bila še reekscizija, sledile so redne kontrole v dermatološki ambulanti ter navodila za samoopazovanje in zaščita pred UV žarki.

2. klinični primer : Spremenjeno znamenje

53 letni moški se je dolgo let zavedal znamenja ledveno. Ob osebni negi je zatipal izboklino v znamenju (avgust 2019). Zaveda se, da imajo v družini številna znamenja, malignih obolenj kože niso imeli. Zdi se mu, da je bil v otroštvu močno opečen od sonca.



Klinične slike 53 letni moški



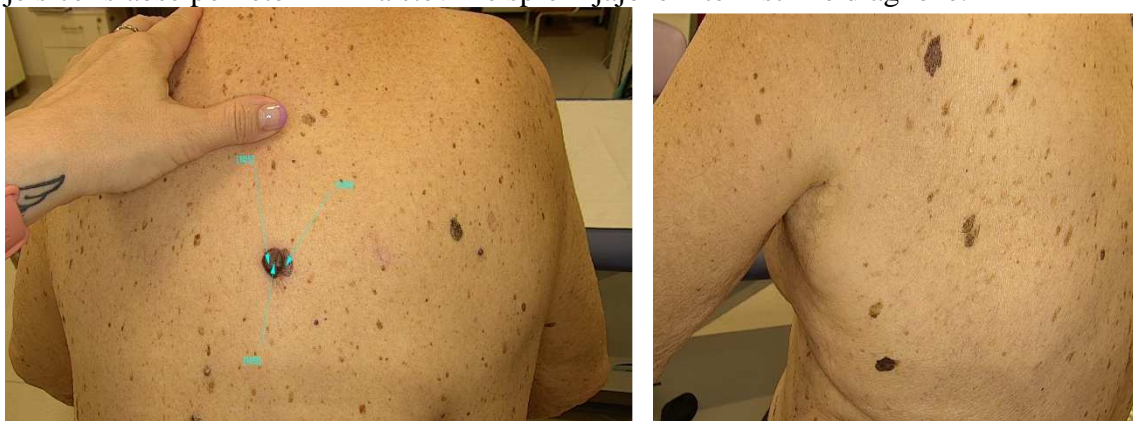Dermatoskopska slika 53 letni moški

Ob pregledu ugotovljena sumljiva lezija, ki je bila ekscidirana. Histopatološki pregled je pokazal melanom Clark IV, Breslow 3.5mm, 1 mitozna na mm², brez ulceracije, prisoten displastičen melanocitni nevus.

Bolnika smo usmerili za obravnavo na Onkološki inštitut. Ugotovljena je bila pozitivna bezgavka ingvinalno levo in BRAF mutacija. Eno leto je prejemal terapijo z dabrafenibom in intrametinibom. Bolnik se še vedno redno kontrolira in je stabilen.

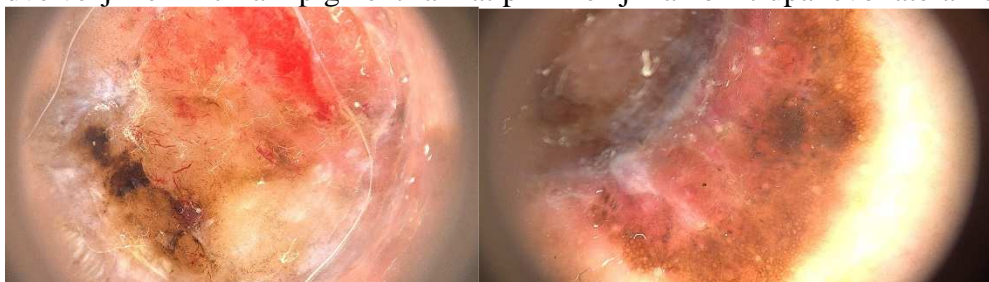
3. klinični primer

89 letni moški napoten zaradi številnih lezij po koži. Navaja, da iz ene na hrbtu že dlje časa izceja. Gospod je sicer slabše pokreten in ima številne spremljajoče internistične diagnoze.

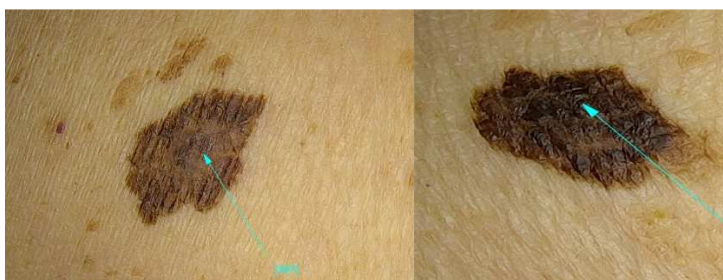

Klinična slika : 89 letni moški

Ob obravnavi opažen pigmentiran nodus sredi hrbta. Lezija je bila nekoliko ulcerirana. Ob tem opaženi še dve večji neinfiltirani pigmentirani atipični leziji na koži trupa levo lateralno.



Dermatoskopska posnetka ulcerirane lezije



Klinična posnetka ostalih dveh sumljivih sprememb

Prednostno je bila opravljena ekscizija večje spremembe. Histopatološka preiskava je pokazala: melanom, Clark IV, Breslow 3.9mm, ulceracija 6mm, 6mitoz na mm².

Bolnik obravnavan na Onkološkem inštitutu. Predlagana je le reekscizija ležišča melanoma in spremljanje. Kasneje smo opravili še ekscizije ostalih dveh lezij.

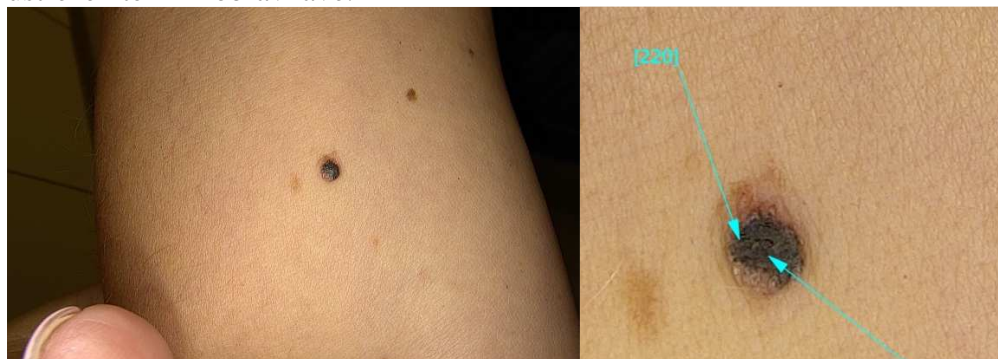Na trupu levo lateralno zgoraj izrezan melanom, Clark II, Breslow 0.3mm, prisoten junkcijski displastični nevus z zmernimi atipijami.

Na trupu levo lateralno spodaj izrezan malnom in situ, ki je vzniknil iz mešanega displastičnega melanocitnega nevusa s hudimi atipijami.

Bolnik se spremlja v dermatološki ambulanti. Dodatnih sumljivih sprememb zaenkrat nima.

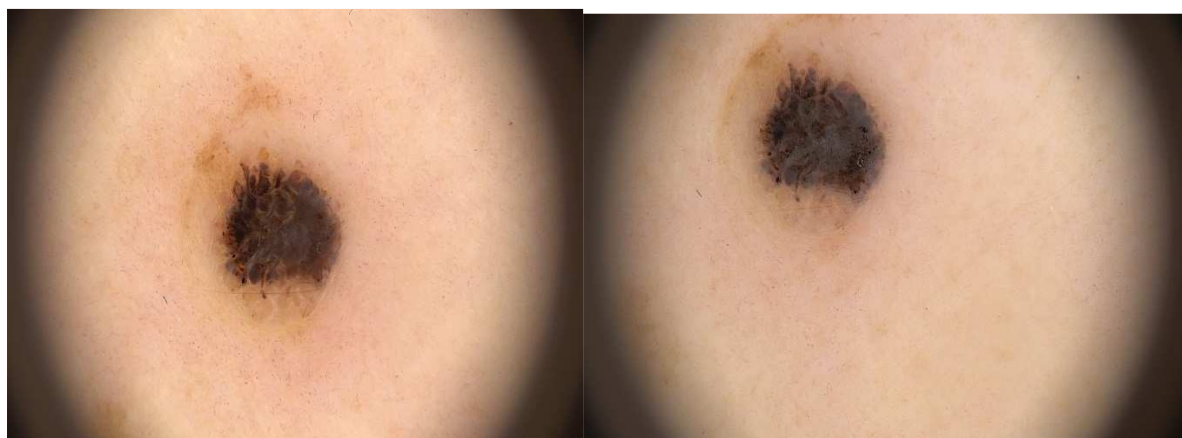4. klinični primer : Znamenje raste

59 letna gospa v dermatološko ambulanto spremlja očeta, ki je imel melanom in več bazalnoceličnih karcinomov. Mimogrede pokaže lezijo na L podlahti in pove, da ima doma že več mesecev napotnico za obravnavo. Zaradi podatka o čakalnih dobah je ni oddala. Predlagali smo ji , da jo čimprej odda in ji določili ustrezen termin obravnave.



59 letna bolnica : klinična slika

Na levi podlahti manjša, večbarvna , infiltrirana sumljiva sprememba.



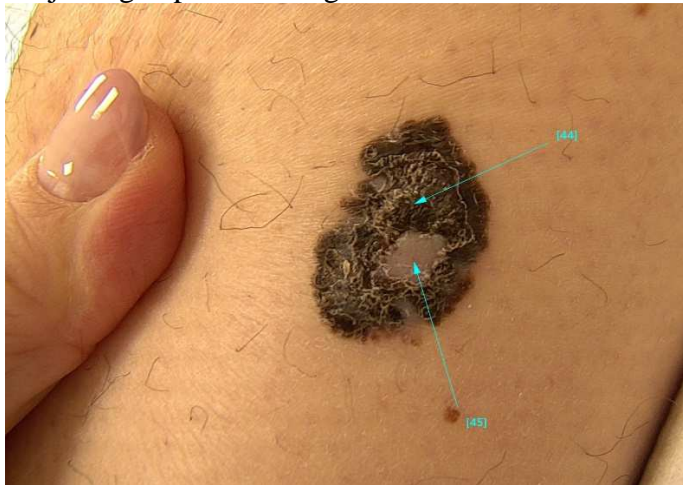
Dermatoskopska posnetka : polarizirana in nepolarizirana svetloba

Opravljena je bila ekscizija sumljive lezije. Histopatološki pregled potrди, da gre za melanom, Clark III, Breslow 0.9 mm, 1 mitoz na mm², spremljajoč dermalni melanocitni nevus.

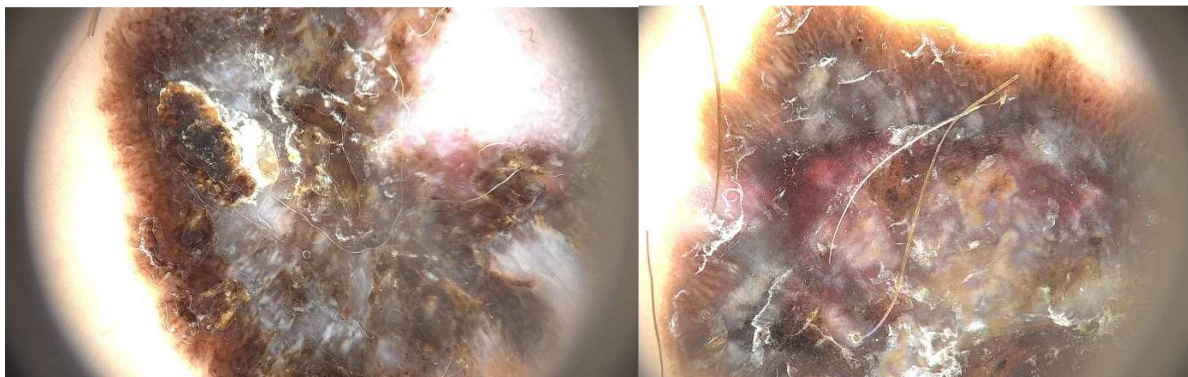
Gospo smo usmerili na Onkološki inštitut, kjer se je dogovorila, da bo v regionalni ustanovi opravila reekscizijo in nadaljnje spremljanje.

5. klinični primer

45 letni moški ,s pozitivno družinsko anamnezo za melanom, poslan zaradi dlje trajajoče spremembe na levi goleni, ki naj bi v nekaj mesecih močno zrastle in postala temnejša. Ne spominja se točnega trajanja lezije. Nanjo so ga opozorili drugi.



Klinična slika 45 letni moški



Dermatoskopski sliki

Lezija ocenjena kot sumljiva in prednostno ekscidirana. Histopatološka preiskava pokaže Melanom , Clark IV, Breslow 1.5mm, Brez ulceracije, 5 mitoz na mm², ni spremljajočega nevusa.

Bolnika usmerimo na Onkološki inštitut. Opravi reekscizijo in biopsijo varovalne bezgavke. Spremljanje pri dermatologu.

6. klinični primer

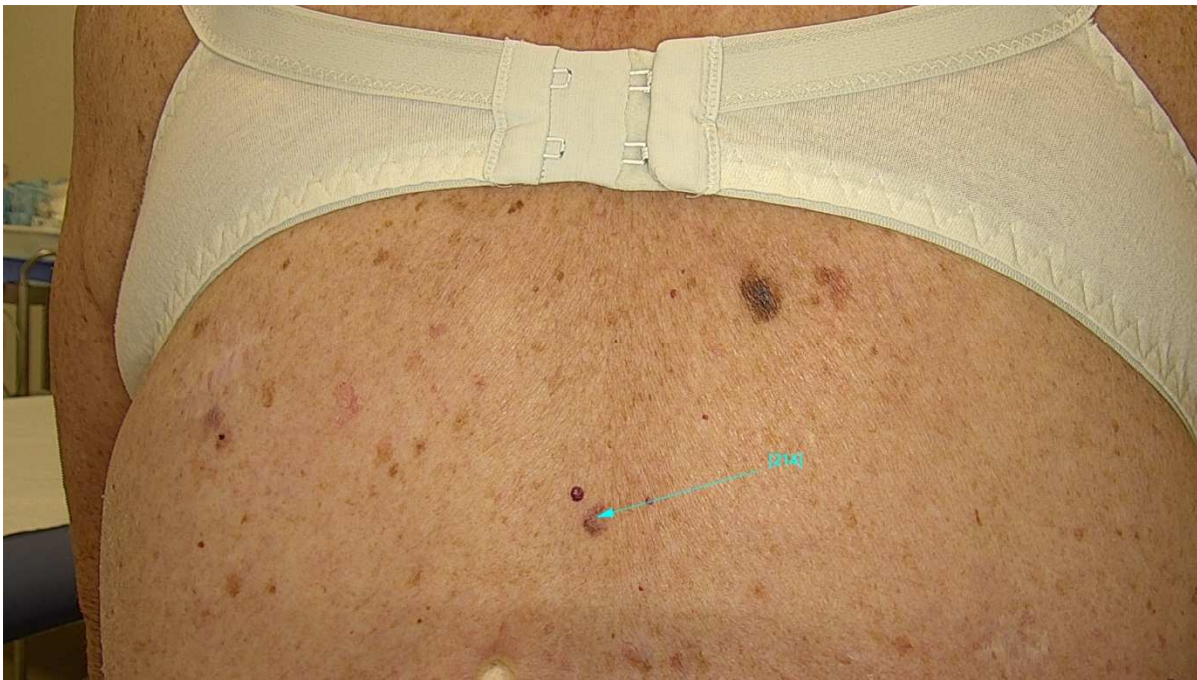
75 letna gospa z luskavico in nizkim fototipom kože je bila v preteklosti vodena v drugi ambulanti. V mladosti se je zelo veliko sončila z namenom izboljšanja luskavice. Ob tem imela tudi občasno UV terapije.

V preteklosti že več malignih obolenj kože:

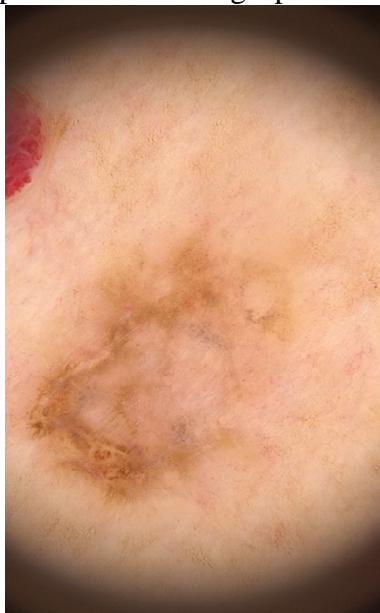- 2003 melanom Breslow 0.4 sredi hrbta
- 2006 melanom Breslow 1.2mm na hrbtu in Breslow 0.2 mm med lopaticama
- 2008 melanom Breslow 2mm
- Izrezani številni atipični nevusi in več bazalnoceličnih karcinomov

V našo ambulanto je usmerjena zaradi trdovratnega plaka luskavice na hrbtu. Ob pregledu ugotovim hudo aktinično okvaro kože in 20x15 mm velik plak , ki je sumljiv za bazalnocelični karcinom.

Ob pregledu na hrbtu opazim še sivkasto , nepravilno oblikovano makulo.



Klinični posnetek 75 letna gospa



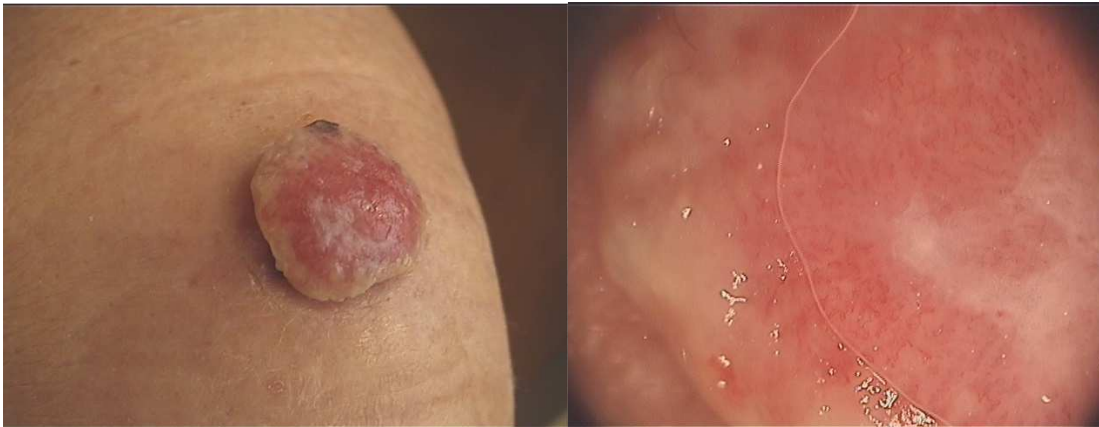Dermatoskopski posnetek 75 letna gospa

Suspektno sivo makulo smo ekscidirali. Preiskava je potrdila, da je šlo za melanom Clark II, Breslow 0.3mm, brez mitoz.

Opravili bomo še reekscizijo in bolnico spremljali.

7. klinični primer : Rožnat tumor

63 letna gospa je bila k nam usmerjena zaradi roseče spremembe na L kolenu. Opazovala jo je več mesecev. Sumila na poškodbo, ki se ne zaceli.



Klinična in dermatoskopska slika : 63 letna gospa

Lezijo ocenimo kot zelo sumljivo in na dan pregleda organiziramo ekscizijo. Histopatološka preiskava je potrdila, da je šlo za melanom, površinsko rastoči tip, ClarkV, Breslow 6mm, ulceracija, 9 mitoz/mm², brez pigmentacije, satelitski mikroinfiltrati, BRAF nemutirana.

Na Onkološkem inštitutu opravljena biopsija varovalne bezgavke, ki je pozitivna. Sledilo je pooperativno obsevanje, imunoterapija nivolumab 5 mesecev, prejela je tudi dakarbazin 3 cikluse.

1 leto po prvem obisku v naši ustanovi je bila gospa hospitalizirana zaradi razsoja vzdolž L stegna, abdominalne bezgavke, skelet in v pljuča ter je v nekaj dneh umrla.

Zaključek

Malignni melanom je tumor, ki se lahko na koži pokaže z zelo različnimi obrazi.

Pri obravnavah je pomembno, da skušamo pregledati čim več površine kože in da bolnike usmerjeno sprašujemo po spreminjajočih se lezijah.

Pomemben del obravnave pa je tudi informiranje bolnikov glede samoopazovanja kože in spodbujanje k rednemu opazovanju kože.

Literatura

1. The "ugly duckling" sign: agreement between observers. Scope A et al. Arch Dermatol. 2008 Jan;144(1):58-64.
2. The role of the ugly duckling sign in patient education. Ilyas M et al. J Am Acad Dermatol. 2017;77(6):1088-1095.
3. Ugly Duckling Sign as a Major Factor of Efficiency in Melanoma Detection. Gaudy-Marqueste C et al. JAMA Dermatol. 2017;153(4):279-284.
4. Watts CG et al. Association Between Melanoma Detected During Routine Skin Checks and Mortality. JAMA Dermatol. 2021 ;157(12):1425-1436.
5. Lallas A et al. . Dermoscopy in general dermatology. Dermatol Clin. 2013 ;31(4):679-94.