

Slovenska priporočila za odkrivanje in zdravljenje venske tromboze

Slovenian recommendations for the detection and treatment of venous thrombosis

Matija Kozak,¹ Monika Štalc,¹ Gregor Tratar,¹ Mateja Kaja Ježovnik,¹ Mišo Šabovič,¹ Alenka Mavri,¹ Ivan Žuran,² Aleš Blinc,¹ Tjaša Vižintin Cuderman¹

Izvleček

V prispevku so predstavljena priporočila za obravnavo bolnikov od suma na vensko trombozo do diagnostičnih postopkov in zdravljenja v začetnem in kasnejšem obdobju bolezni. Priporočila so ovrednotena glede na rezultate raziskav tega področja.

Abstract

In the article diagnostic and therapeutic recommendations for treatment of patients with suspected deep vein thrombosis are presented. All recommendations are graduated according to evidence and general agreement.

¹ Univerzitetni klinični center Ljubljana, Klinični oddelek za žilne bolezni

² Splošna bolnišnica Celje, Oddelek za angiologijo, endokrinologijo in revmatologijo

Korespondenca/ Correspondence:

Matija Kozak
Ustanova Univerzitetni klinični center Ljubljana
Klinični oddelek za žilne bolezni

KLjučne besede:

venska tromboza;
smernice; diagnoza;
zdravljenje

Key words:

venous thrombosis;
guidelines; diagnosis;
treatment

Citirajte kot/Cite as:

Zdrav Vestn. 2016;
85: 443–58

Prispelo: 9. feb. 2016,
Sprejeto: 12. jul. 2016

Uvod

Priporočila so napisana tako, da upoštevajo vrednotenje teh raziskav, ki je predstavljeno v Tabeli 1. Pri tem smo upoštevali

Tabela 1: Vrednotenje priporočil

Stopnja priporočila	
Stopnja I	Postopek ali zdravljenje je priporočeno
Stopnja II	Mnenja o postopkih ali zdravljenju niso povsem zanesljiva – obstajajo tudi nasprotujoča dejstva
Stopnja II a	Koristnost je verjetnejša – smiselno je
Stopnja II b	Koristnost je vprašljiva. Ni škode
Stopnja III	Postopek ali zdravljenje je škodljivo
Stopnja dokazov	
A	Številne randomizirane raziskave ali metaanalize
B	Ena randomizirana ali več večjih nerandomiziranih raziskav
C	Mnenje ekspertov ali rezultati majhnih raziskav, podatki iz registrov

Smernice sprejete na srečanju Združenja za žilne bolezni april 2014, potrjene s strani Glavnega strokovnega odbora SZD november 2014. Dopolnjene februar 2016.

Venska tromboza (VT) je delna ali popolna zamašitev ven s trombi. Začne se kot omejen proces strjevanja krvi, najpogosteje v venskih sinusih spodnjih udov, kjer prihaja do zastoja krvi in hipoksije endotela. K nastanku VT lahko prispevajo sprožilni dejavniki, ki so prehodni ali stalno prisotni. Med prehodne sprožilne dejavnike za VT prištevamo operacije, poškodbe, vstavljene intravenske katetre, nosečnost in porod, uporabo hormonske kontracepcije in nadomestnega hormonskega zdravljenja v menopavzi, nepomičnost ter daljše letalske polete (> 8 ur). Med stalno prisotne sprožilne dejavnike spadata aktivni rak in trombofilija.

Te smernice obravnavajo trombozo globokih ven spodnjih in zgornjih udov, saj so druge umestitve VT (portalna vena, spodnja vena kava, mezenterialne vene, možganske vene ...) redkejše. Vensko trombozo globokih ven moramo ločiti od povrhnje VT oziroma površinskega tromboflebitisa, ki prizadene

povrhnje vene. Glede na klinični pomen delimo VT spodnjih udov na »proksimalno« (tromboza poplitealne, femoralne ali bolj proksimalnih ven) in »distalno« ali golensko (tromboza golenskih ven). Bolniki, pri katerih VT ni diagnosticirana ali so neustrezno zdravljeni, so izpostavljeni večjemu tveganju za umrljivost zaradi pljučne embolije (PE) in za razvoj potrombotičnega sindroma.

Epidemiologija

Pojavnost VT je 1,6/1000 oseb na leto,^{1,2} kar pomeni, da VT v Sloveniji zboli okoli 3000 ljudi na leto. Nezdravljena proksimalna VT v spodnjih udih v kar 50 % privede do PE, okoli 10 % bolnikov s PE pa umre.¹ Vensko trombozo v kroničnem obdobju bolezni pri 25–50 % bolnikov spremlja nastanek potrombotičnega sindroma.³

Venska tromboza v zgornjih udih je redkejša v primerjavi z VT spodnjih udov in predstavlja približno 10 % vseh VT, njena incidenca pa znaša 3/100.000 prebivalcev. Po pogostosti najpogostejše prizadene podključnično veno (18–67 %), pazdušno veno (5–25 %) in brahialno veno (4–11 %). Venska tromboza v venah zgornjih udov redkeje povzroči PE (v 25 %) ali potrombotični sindrom.⁴ Venska tromboza ven v zgornjih udih je poleg dejavnikov tveganja, ki so opisani pri VT spodnjih udov, pogosteje povezana še s spremembami v gibalnih, ki utešnjujejo prizadete vene.⁵

Diagnostični postopek pri sumu na vensko trombozo spodnjih udov

Simptomi in znaki, ki jih zaznamo pri VT, so neznačilni. Najpogostejši simptom je bolečina, ki se pri VT poveča s hojo, med znaki pa nenadno nastala oteklina.

Tabela 2: Wellsov 10-točkovni točkovalnik.⁵

Klinični podatki	Točke
Rak (aktivno ali paliativno zdravljen v zadnjih 6 mesecih)	+ 1
Paraliza, pareza ali mavčna imobilizacija spodnjega uda	+ 1
Ležanje več kot 3 dni ali večji kirurški poseg v zadnjih 4 tednih	+ 1
Občutljivost v poteku globoke vene	+ 1
Oteklina celotnega spodnjega uda	+ 1
Oteklina goleni (več kot 3 cm večji obseg, merjeno 10 cm pod mestom <i>tuberositas tibiae</i>)	+ 1
Vtisljivi edem simptomatske noge	+ 1
Povrhnje nevarikozne kolateralne vene	+ 1
Predhodno dokumentirana VT	+ 1
Druga diagnoza vsaj tako verjetna kot VT	- 2
Ocena verjetnosti VT	
Majhna (< 5 %)	0–1
Večja (> 5 %)	2 ali več

Vensko trombozo pogosto spremlja bolečnost mišičja na gnetenje, spremembe v barvi ali temperaturi kože. Običajno so težave enostranske. Podobne simptome in znake imajo tudi druga bolezenska stanja: krvavitve v mišičje ali podkožje, celulitis, Bakerjeva cista, mišično-skeletna bolečina, oteklina, ki nastane pri slabši pomicnosti. Vrstni red diagnostičnih postopkov je prikazan na Sliki 1. Pri sumu na VT, še bolj pa pri potrjeni VT, moramo klinični pregled in nadaljnje postopke usmeriti tudi v diagnosticiranje PE, ki je v teh smernicah ne obravnavamo.

Ocena klinične verjetnosti

Posamezni znaki in simptomi VT imajo majhno občutljivost in specifičnost. Za določitev klinične diagnoze je zato smiselno uporabiti kombinacijo simptomov in znakov ter anamnestičnih podatkov, ki skupaj tvorijo klinični model, ki ga ovrednotimo s točkami in služi za oceno klinične verjetnosti. Priporočamo uporabo Wellsovega točkovalnika, ki se je v kliničnih raziskavah izkazal za uspešnega (občutljivost 77–98 %, specifičnost 35–58 %)⁴ (Tabela 2). Ker točkovalnik vključuje tudi diferencialno diagnozo, je treba pri ocenjevanju upoštevati čim popolnejši klinični pregled.

Priporočilo:

V diagnostičnem postopku najprej ocenimo verjetnost VT z uporabo kliničnega točkovalnika. (Stopnja priporočila: I A)

D-dimer

D-dimer je razgradni produkt premreženega fibrina. Nastane zaradi endogene fibrinolize, ki je prisotna tudi pri zdravih, poveča pa se pri stanjih, ki jih

spremlja povečano aktiviranje koagulacije. Koncentracija D-dimerja je lahko povečana pri številnih stanjih, kot so okužbe, tumorji, poškodbe ali operacije, opekline, krvavitve, ishemična bolezen srca, možganska kap, periferna arterijska bolezen, anevrizme, vnetne bolezni in nosečnost, pa tudi v starosti. Pri vrednotenju D-dimerja je pomembna le negativna vrednost (pod razmejitveno koncentracijo). Negativna napovedna vrednost D-dimerja je odvisna od bolnikove klinične verjetnosti za VT. Pri majhni klinični verjetnosti znaša negativna napovedna vrednost D-dimerja okoli 99 % (v teh primerih nadaljnje diagnosticiranje ni potrebno), pri veliki pa le okoli 85 %⁶ (v teh primerih sledimo algoritmu).

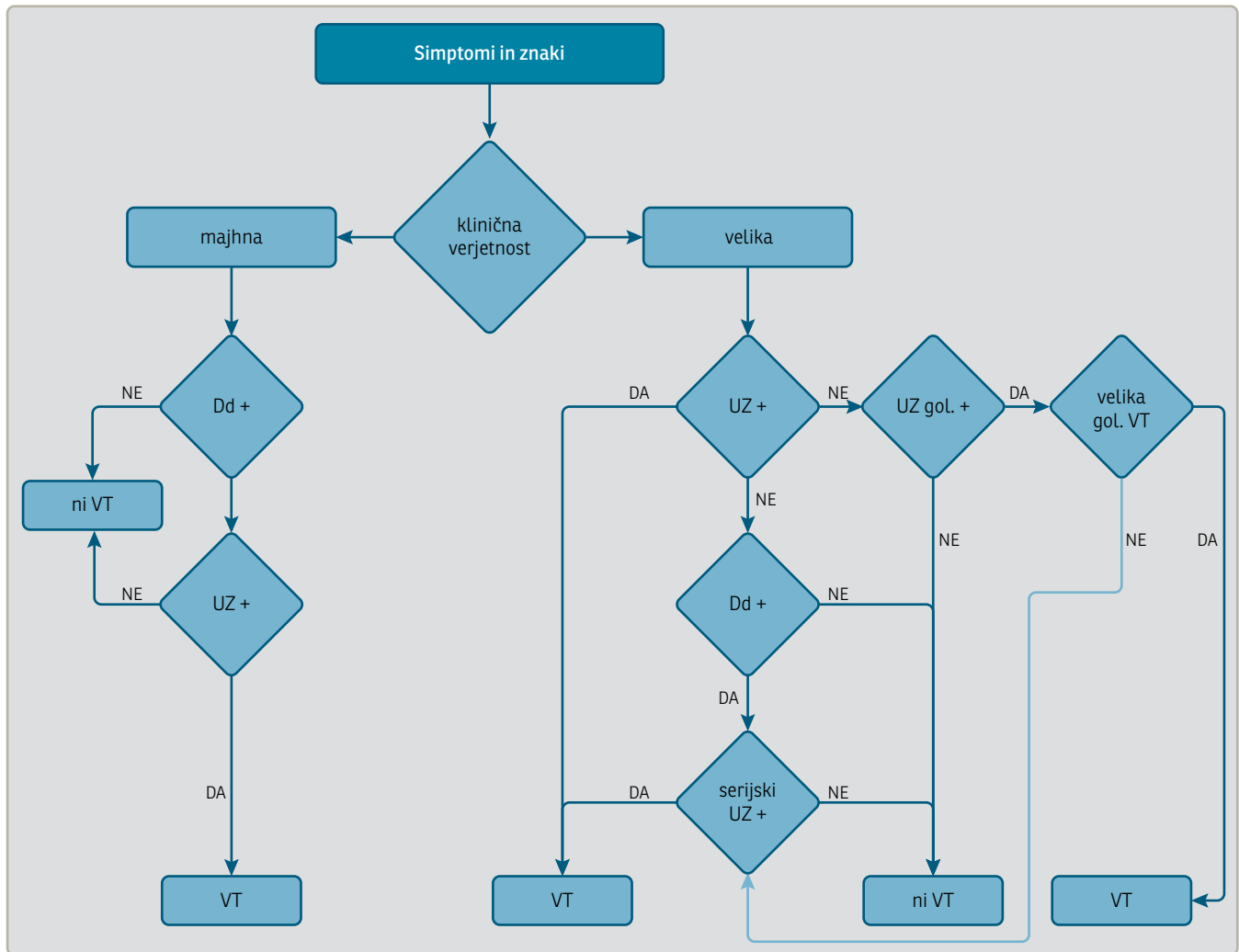
Za določanje D-dimerja v plazmi so na voljo encimsko-immunske (ELISA) in aglutinacijske preiskave. Lahko so kvantitativne, ki so zanesljivejše, ali kvalitativne, ki so večinoma obposteljne. Občutljivost kvantitativnih preiskav ELISA je 89–100 %, kvantitativnih aglutinacijskih preiskav 91–98 %, kvalitativnih aglutinacijskih preiskav iz polne krvi pa 67–93 %.^{6,7}

Priporočilo:

V diagnostičnem postopku odkrivanja VT je treba določiti D-dimer. (Stopnja priporočila: I B)

Ultrazvočni pregled

Ultrazvočni (UZ) pregled temelji na ugotavljanju nestisljivih delov ven. Npopolna stisljivost globoke vene v prečnem preseku – t. i. kompresijski UZ – je najpomembnejše diagnostično merilo za prepoznavanje VT na spodnjih udih. Merilo stisljivosti uporabljamo v skupni femoralni veni, femoralni veni, poplitealni veni in golenskih venah. Občutljivost preizkušanja stisljivosti globokih ven za



Slika 1: Diagnostični algoritem pri sumu na vensko trombozo spodnjih udov. *da* – pozitiven, *ne* – negativen, *UZ* – ultrazvočna preiskava, *gol VT* – golenska venska tromboza, *velika* – glej tekst

postavitev diagnoze VT je v femoropoplitealnem predelu 96–100 %, specifičnost pa 96–99 %. V golenskih venah je občutljivost 50–75 %, specifičnost pa ostaja 90–95 %. Merila stisljivosti ne moremo zanesljivo uporabljati pri globoki femoralni veni, zlasti ne v njenem distalnem poteku, in v iliakalni veni.⁷ Za obravnavo bolnikov z UZ imamo dve možnosti. Pri prvi pregledujemo le proksimalne vene, pri drugi pa tudi golenske vene. Pri izbiri moramo upoštevati tehnične možnosti in usposobljenost preiskovalca.

Če se omejimo na pregled proksimalnih ven in ob prvem UZ-pregledu ne dokažemo VT, bolnik pa ima povečane vrednosti D-dimerja in je ocenjen z veliko klinično verjetnostjo po točkovalniku (algoritem – Slika 1), je treba opraviti

serijski UZ čez 7–10 dni, ob poslabšanju klinične slike pa prej.

Kadar poleg proksimalnih ven pregledujemo tudi golenske vene, se moramo zavedati, da je prikaz golenskih ven manj zanesljiv od prikaza proksimalnih ven. Uporaba UZ za oceno ven v celotni nogi je povečala število dokazanih VT na račun VT distalnih ven,⁸ kar je povzročilo čezmerno zdravljenje,⁹ ki ga tudi lahko spremljajo resni zapleti. Golenska VT v primerjavi z VT proksimalnih ven povzroča manj zapletov (potrombotičnega sindroma, PE),^{9,10} zato nekateri pregledovanja golenskih ven ne priporočajo.⁶

Pri UZ-preiskavi golenskih ven želimo zajeti predvsem bolnike (15–20 % bolnikov z dokazano golensko VT),¹¹ pri katerih se VT iz goleni razširi bolj pro-

ksimalno (v poplitealno veno). Če se odločimo za pregledovanje proksimalnih in golenskih ven, pregledamo posteriorni tibialni in peronealni (fibularni oziroma interesalni) veni. Sprednjih tibialnih in mišičnih ven ne pregledujemo, saj ne predstavljajo tveganja za zaplete.^{10,12,13}

Za klinično uporabo golensko VT opredelimo kot veliko ali majhno. O veliki golenski VT govorimo, kadar gre za zaporo posteriorne ali fibularne vene, ki je daljša kot 5 cm, ali ko je premer prizadete vene > 7 mm ali kadar je prizadetih več golenskih ven.¹¹ Kadar teh značilnosti ni, gre za majhno golensko VT, ki ne zahteva zdravljenja, moramo pa UZ ponoviti čez 7–10 dni (serijski UZ), ob jasnem poslabšanju klinične slike pa prej. Če se obseg VT v tem času ne poveča, diagnosticiranje zaključimo.¹¹

Izolirana VT iliaikalnih ven, ki je redka, je manj dostopna UZ-preiskavi, ki je tudi manj zanesljiva. Posredno kaže nanjo odsotnost fiziološkega spreminjanja hitrosti toka krvi v femoralni veni med dihanjem (t. i. odsotnost respiracijske odzivnosti doplerskega signala), ki jo izmerimo z doplerskim ultrazvokom v ingvinalnem področju. Neposredno lahko iliakalno VT ugotovimo z abdominalno ultrazvočno sondo (najlažje z barvnim ultrazvočnim prikazom), če ta pokaže odsotnost pretoka krvi v iliaikalnih venah, ali z računalniškotomografsko angiografijo, lahko pa tudi z magnetnoresonančno venografijo. Treba je upoštevati, da je odsotnost respiracijske odzivnosti doplerskega signala lahko tudi posledica pritiska na iliaikalne vene.

Priloga: Priporočilo:

Kombinacija majhne klinične verjetnosti in negativne preiskave D-dimerja izključi VT. (Stopnja priporočila: I A)

Priloga: Priporočilo:

Ultrazvočni pregled ven je obvezen del diagnostičnega postopka pri bolnikih z majhno klinično verjetnostjo za VT in pozitivno vrednostjo D-dimerja ali pri bolnikih z veliko klinično verjetnostjo. (Stopnja priporočila: I A)

Priloga: Priporočilo:

Pri veliki klinični verjetnosti ob negativnem UZ-pregledu proksimalnih ven in pozitivnem D-dimerju je treba UZ-preiskavo ponoviti po 7–10 dneh (Stopnja priporočila: I A)

ali ob prvem pregledu opraviti tudi UZ-pregled golenskih ven. (Stopnja priporočila: IIa B)

Priloga: Priporočilo:

Če v ingvinalnem področju doplerski signal nad femoralno veno ni respiracijsko odziven (in ob tem ne ugotovimo VT femoralne vene), je treba izključiti izolirano VT iliaikalnih ven. (Stopnja priporočila: IIb C)

Ponovna venska tromboza

Venska tromboza je pogosto ponavljajoča se bolezen. Tveganje za ponovitev je odvisno od sprožilnega dejavnika in je majhno pri bolnikih z znanim prehodnim sprožilnim dejavnikom (npr. po kirurških posegih do 1 % letno) ter veliko pri bolnikih brez znanega sprožilnega dejavnika, kjer znaša 10 % letno.¹⁴ Rekanalizacija venskih zapor je dinamičen proces, pri 60 % bolnikov pride do popolne ali delne rekanalizacije prizadetih ven v prvem letu.¹⁵ Zato je priporočljivo, da imajo bolniki po preboleli prvi

VT opravljen kontrolni UZ ven, ki pa je smiseln šele po več kot šestem mesecu od postavitve diagnoze VT, ker se šele takrat rekanalizacijski proces običajno zaključi. V izvidu opišemo prisotnost zapor, pri delni prehodnosti pa izmerimo nestisljivi premer v skupni femoralni in poplitealni veni, izjemoma tudi v femoralni veni, če je edina prizadeta. Natančen opis kontrolnega UZ-izvida nam je v veliko pomoč ob sumu na ponovitve VT. Pogosto natančna obsežnost in umestitev prizadetih venskih segmentov po preboleli VT nista znani, zato je diagnostika ponovne VT bolj zapletena kot diagnostika prve VT, posebno če je prizadet isti venski segment.

Poseben diagnostični algoritem za ugotavljanje ponovne VT v praksi doslej ni bil preverjen. Ocena klinične verjetnosti po Wellsovem točkovalniku je po preboleli VT manj uporabna, saj v točkovalniku eno točko predstavlja že prebolela VT in uvrsti bolnika s samo še enim dodatnim dejavnikom (glej točkovalnik) v skupino z veliko verjetnostjo. Številni bolniki imajo po preboleli VT povečane vrednosti D-dimerja, zato je specifičnost negativnega izvida pomembno zmanjšana.¹⁴ Ostaja pa dobra občutljivost, kar pomeni, da je negativna napovedna vrednost D-dimerja še vedno velika, a je v praksi uporaben le pri okoli 15 % preiskovancev.¹⁶

Ultrazvočna preiskava ven je metoda izbora pri odkrivanju ponovne VT. Če gre za ponovno VT v prej zdravih venah, je UZ enako zanesljiv kot pri ugotavljanju prve VT. Uporabnost UZ pa je omejena, kadar gre za sum na ponovno VT v prej prizadetih venskih segmentih, saj ne loči zanesljivo med starimi in novimi zaporami. Če imamo na voljo kontrolni UZ-izvid, opravljen po 6 ali več mesecih po prvi VT, nam primerjava UZ-izvidov pomaga pri potrditvi diagnoze. Velja, da gre za novo VT, če odkrijemo nov zaprt

(nestisljiv) segment vene ali če je nestisljiv premer že prej prizadete vene večji za 4 mm.¹⁷ Če je večji le za 2–4 mm, je izvid nejasen, če pa je povečan za manj kot 2 mm, ocenimo, da verjetno ne gre za novo VT.¹⁴ Včasih lahko izkušen preiskovalec loči stare zapore (več kot 2 leti) od svežih, kar pa z raziskavami ni zanesljivo ovrednoteno.¹³ Ob upoštevanju teh ugotovitev priporočamo:

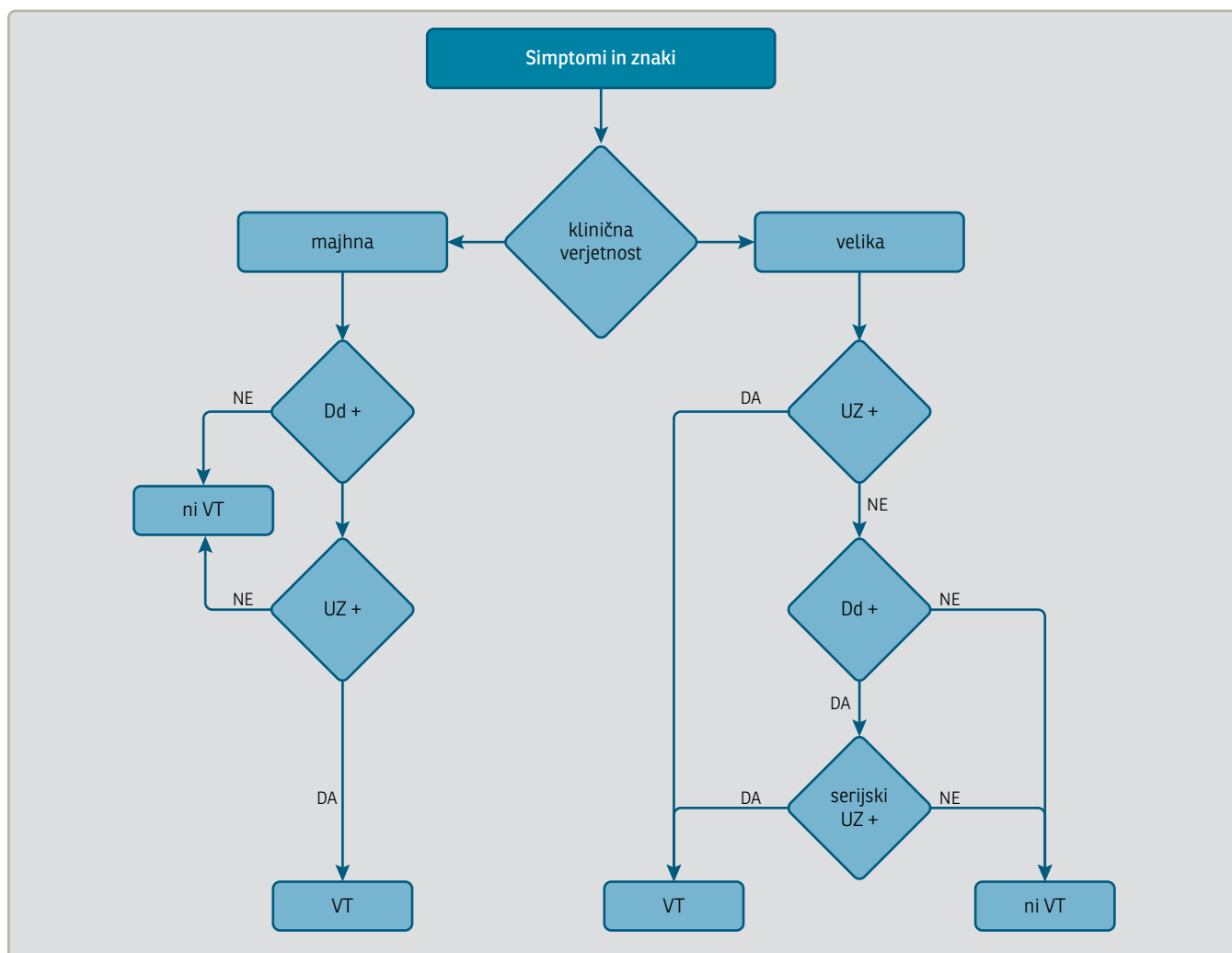
- če imamo predhodno UZ-izvid ob novih spremembah (nova lokacija, nestisljivi premer, večji kot 4 mm, na mestu stare VT), VT potrdimo;
- če predhodnega izvida nimamo, opravimo UZ, ki potrdi vensko zaporo (lahko staro), določimo D-dimer, ki ob negativnem izvidu VT izključi, ob pozitivnem pa opravimo serijski UZ (druga preiskava čez 7–10 dni);
- če primerjava predhodnega in novega izvida ne odkrije jasnih razlik (razlika v nestisljivem premeru manj kot 4 mm), ravnamo enako, kot če nimamo predhodnih UZ-izvidov.

Priporočilo:

Ob sumu na ponovno VT je prva preiskava UZ ven, ki mu po potrebi sledita določanje D-dimerja in serijski UZ ven. (Stopnja priporočila: IIa C)

Diagnostični postopek pri sumu na vensko trombozo zgornjih udov

Klinična slika VT zgornjih udov je podobna tisti pri prizadetosti ven v spodnjih udih. Zgornji ud je otekel, boleč, koža lahko spremeni barvo, pokažejo se poudarjene povrhnje vene. Diagnostični postopek pri VT zgornjih udov še ni povsem preizkušen, a uporabljamo po-



Slika 2: Diagnostični algoritem pri sumu na vensko trombozo zgornjih udov.

da – pozitiven, ne – negativen, UZ – ultrazvočna preiskava, D-d – D-dimer, VT – lahko gre za globoko ali površno veno (za zdravljenje povrhnjih ven – glej smernice o kroničnem povrhnjem venskem popuščanju). Za razlago glej besedilo.

doben algoritem kot pri VT spodnjega uda. Začnemo z določanjem klinične verjetnosti s točkovanikom (Tabela 3)²⁰, določimo D-dimer in opravimo UZ preiskavo ven (Slika 2).²¹

Tabela 3: Costansov točkovanik.²⁰

Klinični podatki	Točke
Tujek v veni (kateter ali elektroda)	+1
Enostranska otekline	+1
Lokalizirana občutljivost	+1
Verjetna druga diagnoza	-1

Pri vsoti ≤ 1 , je VT zgornjega uda majhna – malo verjetna.

Čeprav je UZ-preiskava zanesljiva (občutljivost 95 %, specifičnost 95 %),⁵ je ob močnem kliničnem sumu kljub negativnemu serijskemu UZ-izvidu treba opraviti drugo slikovno preiskavo,¹⁴ predvsem zaradi včasih nezanesljivega UZ-prikaza proksimalnega dela podključnične vene. Tu sta enakovredni računalniškotomografska venografija in magnetnoresonančna venografija.¹⁴

Priporočilo:

V diagnostičnem postopku najprej ocenimo verjetnost VT z uporabo kliničnega točkovanika. (Stopnja priporočila: Ila B)

Priporočilo:

Določanje D-dimerja je obvezno v diagnostičnem postopku VT zgornjih udov pri majhni klinični verjetnosti. (Stopnja priporočila: Ila B)

Priporočilo:

Ob sumu na VT zgornjih udov je treba opraviti UZ-pregled, ki ga ob nejasnosti ponavljamo po 3–5 dneh (serijski UZ). (Stopnja priporočila: Ila B)

Zdravljenje

Temeljno zdravljenje bolnikov z VT je antikoagulacijsko (AK) in ga uvedemo takoj po objektivni postavitvi diagnoze, če za to ni zadržkov. Če UZ-preiskava ni možna, pri bolnikih z večjo klinično verjetnostjo začnemo AK-zdravljenje in UZ-preiskavo opravimo praviloma v 24 urah. Glede na časovni potek razdelimo obdobja AK-zdravljenja v začetno (prvi teden zdravljenja), nadaljevalno (3–6 mesecev) in dolgotrajno.¹¹

Pri bolnikih, ki imajo v akutnem obdobju (prvi mesec) zadržke za AK-zdravljenje, razmislimo o vstavitvi filtra v spodnjo votlo veno. Pri izbranih bolnikih prihaja v akutnem obdobju v poštev trombolitično zdravljenje.

Pri bolnikih z VT ima pomembno vlogo tudi fizikalno zdravljenje, ki vključuje hojo in kompresijsko zdravljenje.

Zdravljenje z antikoagulacijskimi zdravili

Za zdravljenje bolnikov z VT spodnjih in zgornjih udov lahko izbiramo med več AK-zdravili (Tabela 4).^{22,23}

Zdravljenje z nizkomolekularnimi heparini

Nizkomolekularne heparine (NMH) odmerjamo glede na telesno težo v obliki podkožnih injekcij praviloma enkrat, lahko tudi dvakrat dnevno, saj je zdravljenje z enim ali dvema odmerkoma klinično enako učinkovito.^{11,24} Pri bolnikih z ledvično okvaro odmerek ustrezno prilagodimo.²⁵

Laboratorijske kontrole AK-učinka NMH v večini primerov niso potrebne. Izjemoma (nosečnice, bolniki z ledvično okvaro, bolniki z zapleti zdravljenja) AK-učinek lahko ocenjujemo. Štiri ure po dajanju NMH določamo aktivnost aktiviranega faktorja X (anti-Xa) za NMH. Ciljne vrednosti anti-Xa so 0,6–1,0 IE/mL pri dvakratdnevem oziroma 1,0–2,0 IE/mL pri enkratdnevem odmerjanju.²⁴

Zdravljenje z nefrakcioniranim heparinom

Za zdravljenje z nefrakcioniranim heparinom v intravenski infuziji se odločimo le izjemoma v primeru velike nevarnosti krvavitve, če je v bližnji prihodnosti predviden nujen invazivni poseg, oziroma v primeru akutne ali kronične ledvične okvare 4. in 5. stopnje. Učinki intravenskega nefrakcioniranega heparina po prekinitvi infuzije hitro izzvenijo, saj znaša razpolovni čas nefrakcioniranega heparina pri osebah z normalnim delovanjem ledvic približno 2 uri. Zdravljenje začnemo z intravenskim bolusom, sočasno uvedemo intravensko infuzijo. Odmerjamo ga glede na aktivirani parcialni tromboloplastinski čas (aPTČ). Ciljno območje aPTČ določi vsak laboratorij sam. Umerjen mora biti glede na anti-Xa za nefrakcionirani heparin (ciljno obmo-

čje anti-Xa 0,3–0,7 IE/mL.²⁴ Stara priporočila, da naj bo aPTČ 1,5–2,5-krat podaljšan nad izhodno vrednostjo, ne veljajo več.²⁶

Zdravljenje s kumarini

Če se pri bolnikih, ki prejemajo heparine, odločimo za uvajanje zdravljenja s kumarini (običajno z varfarinom), začnemo navadno že prvi dan zdravljenja z odmerkom 6 mg. Odmerke varfarina prirejamo glede na vrednosti protrombinskega časa v venski krvi ali vrednosti trombotesta v kapilarni krvi, ki ju oba izražamo z mednarodno umerjenim razmerjem – INR (International Normalized Ratio). Terapevtsko območje INR je med 2,0–3,0.²³

Bolniki morajo hkrati s kumarini prejemati heparin vsaj 5 dni oziroma, dokler ne dosežemo terapevtskega učinka kumarinov (INR 2,0–3,0), kar moramo potrditi dva dni zapored.

Kumarini so kontraindicirani v nosečnosti zaradi teratogenega učinka. Kumarinov ravno tako ne uvajamo bolnikom z aktivnim rakom.^{22,23,27}

Zdravljenje z neposrednimi peroralnimi antikoagulacijskimi zdravili

Za zdravljenje venske trombembolije so v zadnjih letih preizkušali tako neposredne zaviralce faktorja II (dabigatran) kot neposredne zaviralce faktorja Xa (rivaroksaban, apiksaban, edoksaban) z ali brez začetnega zdravljenja z NMH.

Ta zdravila so se v randomiziranih raziskavah izkazala za enako učinkovita in enako ali bolj varna kot klasično zdravljenje s heparinom in kumarini tako pri bolnikih z VT kot s PE.^{28–32} Pri nekaterih skupinah bolnikov: bolnikih z rakom, antifosfolipidnim sindromom, nosečnicah ter doječih materah, zdravljenje z neposrednimi peroralnimi AK-zdravili ni bilo preizkušeno, zato jih ne uporabljamo.²²

Izbira antikoagulacijskega zdravila

Izbora zdravila je odvisen od bolnikovih pridruženih boleznih in stanja ter morebitnih zadržkov za posamezna zdravila. Za začetno zdravljenje VT (prvi teden)

Tabela 4: Odmerjanje antikoagulacijskih zdravil pri bolnikih z vensko trombozo.

Zdravilo	Odmerjanje
Nizkomolekularni heparini	
Nadroparin	100 IE/kgTT/12h s.c. ali 200IE/kgTT/24h s.c.
Enoksaparin	1mg/kgTT/12h s.c. ali 1,5mg/kgTT/24h s.c.
Dalteparin	95IE/kgTT/12h s.c. ali 171IE/kgTT/24h s.c.
Nefrakcionirani heparin	bolus 5000IE i.v, nato infuzija 18–20 IE/kgTT/h i.v.
Kumarini	Individualno (ciljni INR 2.0 do 3.0)
Neposredna peroralna antikoagulacijska zdravila	
Apiksaban	10 mg/12h p.o. 7 dni *, nato 5mg/12h p.o.
Dabigatran	150mg/12h p.o. po predhodnem zdravljenju z NMH vsaj 5 dni
Rivaroksaban	15mg/12h p.o. 21 dni* nato 20mg/24h p.o.

*število dni od začetka zdravljenja

s.c.- subkutano (podkožno); p.o.- peroralno; IE – internacionalne enote; NMH – nizkomolekularni heparin

lahko izbiramo med več AK-zdravili: NMH, nefrakcionirani heparin, fondaparin, rivaroksaban, apiksaban. Nadaljevalno zdravljenje (3–6 mesecev) pri večini bolnikov poteka s peroralnimi zdravili (kumarini, neposredna peroralna AK zdravila). Pri nosečnicah in bolnikih z rakom namesto uvedbe peroralnih AK-zdravil podaljšamo zdravljenje s terapevtskimi odmerki NMH. Nosečnice zdravimo s terapevtskimi odmerki NMH ves čas nosečnosti.¹⁴ Bolniki, ki so utrpeli VT ob aktivnem raku, prvih šest mesecev prejema NMH, nato pa praviloma preidemo na zdravljenje s kumarini.²⁷

Trajanje antikoagulacijskega zdravljenja

Trajanje AK-zdravljenja je odvisno od števila in mesta prebolelih VT ter prisotnosti sprožilnih dejavnikov. Najbolj nedorečena je odločitev o trajanju AK-zdravljenja pri bolnikih s prvo nesproženo VT. Zaenkrat ostaja nejasno, kako prepoznati bolnike, ki imajo veliko tveganje za ponovitev VT in bi imeli koristi od dolgotrajnega AK zdravljenja. Priporočila za trajanje in vrsto AK-zdravljenja po preboleli VT prikazuje Tabela 5.²²

Priporočilo:

A

Za začetno zdravljenje VT lahko izbiramo med več AK-zdravili (NMH, nefrakcionirani heparin, fondaparin, rivaroksaban, apiksaban). Izbiro zdravila je odvisna od bolnikovih pridruženih boleznih in stanj ter morebitnih zadržkov za posamezna zdravila. (Stopnja priporočila: I A)

Priporočilo:

Za nadaljevalno zdravljenje VT uporabljamo peroralna AK-zdravila (kumarini, apiksaban, dabigatran, rivaroksaban). Pri nosečnicah in bolnikih z rakom namesto uvedbe peroralnih AK-zdravil podaljšamo zdravljenje s terapevtskimi odmerki NMH. (Stopnja priporočila: I A)

Priporočilo:

Trajanje AK-zdravljenja določamo glede na tveganje za ponovitev VT (Tabela 5). (Stopnja priporočila: IIA B)

Spremljanje antikoagulacijskega zdravljenja

Bolnike ne glede na vrsto AK-zdravljenja spremljamo v ustrezni specialistični ambulanti. Število kontrolnih pregledov je odvisno predvsem od vrste AK-zdravila. Vsi bolniki morajo biti ustrezno poučeni o AK-zdravilu, ki ga prejema.³³

Priporočilo:

Ne glede na izbiro AK-zdravila moramo vse bolnike spremljati v ustrezni specialistični ambulanti. Vsi bolniki morajo biti ustrezno poučeni o AK-zdravilu, ki ga prejema. (Stopnja priporočila: IIB C)

Odpoved antikoagulacijskega zdravljenja

Ponovitev VT ob AK-zdravljenju je treba objektivno potrditi. Če bolnik prejema oralna AK-zdravila, uvedemo zdravljenje s terapevtskimi odmerki NMH.

Pri bolnikih, pri katerih se VT ponovi v času zdravljenja s terapevtskimi odmerki NMH, odmerek NMH povečamo za 20–25 %. Če pride do ponovitve ob 75-odstotnem odmerku, povečamo odmerek na polnega. Kadar ob tem ukrepanju ne pride do kliničnega izboljšanja, z merjenjem anti-Xa preverimo terapevtski učinek NMH. Le izjemoma se odločimo za vstavev filtra v spodnjo votlo veno.^{23,34} Opravimo tudi preiskave za opredelitev vzroka za ponovitev bolezni. Najpogostejša razloga sta rak in antifosfolipidni sindrom. Po zaključenih preiskavah se glede na klinične podatke odločimo o najprimernejšem nadaljevalnem AK-zdravljenju.

Priporočilo:

Bolnikom z recidivom VT ob zdravljenju s kumarini ali z neposredni-

mi peroralnimi AK-zdravili svetujemo prehodno zdravljenje z NMH. Bolnikom z recidivom VT ob zdravljenju z NMH svetujemo povečanje odmerka NMH za 20–25 %. (Stopnja priporočila: IIa C

Zdravljenje bolnikov z zadržki za antikoagulacijsko zdravljenje

V primeru absolutnih zadržkov za AK-zdravljenje (aktivna krvavitev, velika nevarnost krvavitve, nujen invazivni poseg) se v akutnem obdobju bolezni (prvi mesec) lahko odločimo za vstavev odstranljivega filtra v spodnjo votlo veno. Takoj ko zadržki za AK-zdravljenje minejo, ga uvedemo in filter odstranimo.³⁵

Tabela 5: Trajanje antikoagulacijskega zdravljenja po preboleli venski trombozi.

Indikacija	Antikoagulacijsko zdravilo	Trajanje zdravljenja
Prva VT spodnjih in zgornjih udov sprožena s prehodnim sprožilnim dejavnikom	KUM ali NOAK [#]	3 mesece
Prva nesprožena VT spodnjih udov: <ul style="list-style-type: none"> • distalna (golenska)* • proksimalna 	KUM ali NOAK [#] KUM ali NOAK [#]	3 mesece najmanj 3–6 mesecev
Prva nesprožena VT zgornjih udov	KUM ali NOAK [#]	najmanj 3–6 mesecev
VT pri bolnikih z rakom	NMH KUM	1. do 6. mesec do ozdravitve
VT pri antifosfolipidnem sindromu	KUM	trajno
Druga VT: obe s prehodnim sprožilnim dejavnikom	KUM ali NOAK [#]	3–6 mesecev
Druga nesprožena VT	KUM ali NOAK [#]	trajno
Več kot dve VT	KUM ali NOAK [#]	trajno

VT – venska tromboza; NMH – nizkomolekularni heparin v terapevtskih odmerkih; KUM – kumarini; NOAK – neposredna peroralna antikoagulacijska zdravila; [#] če ni zadržkov, izberemo NOAK; *le pri tistih VT, pri katerih je potrebno zdravljenje (glej poglavje diagnosticiranje)

Priporočilo:

V primeru absolutnih zadržkov za AK-zdravljenje v akutnem obdobju vstavimo bolniku odstranljiv filter v spodnjo votlo veno. (Stopnja priporočila: IIb B)

zdravljenjem. (Stopnja priporočila: IIb B)

Zdravljenje bolnikov s heparinsko imunsko trombocitopenijo

Trombolitično zdravljenje

Rezultati raziskav so pokazali, da lahko napoved izida nekaterih pravilno izbranih bolnikov s proksimalno VT izboljšamo, če v akutnem obdobju poleg AK-zdravljenja uporabimo še trombolitično zdravljenje. V zadnjih letih se je uveljavilo lokalno trombolitično zdravljenje, pri katerem trombolitično zdravilo dovajamo po katetru v strdek v veni. Ob tem lahko uporabljamo tudi različne pripomočke, s katerimi mehansko odstranimo (razbijemo, posrkamo) strdek. V primerjavi s sistemskim trombolitičnim zdravljenjem je to lokalno uspešnejše in povezano z manj krvavitvami. Sprejeta indikacija za lokalno trombolitično zdravljenje je obsežna iliofemoralna VT z grozečo ishemijo uda (flegmazija). Za lokalno trombolitično zdravljenje se lahko odločimo tudi pri izbranih bolnikih z majhnim tveganjem za krvavitve, ki imajo obsežno proksimalno VT (npr. iliofemoralno), ob tem da imajo več kot eno leto pričakovane življenjske dobe. Pred tem skupaj z bolnikom pretehtamo možne koristi in tveganja zdravljenja. Poseg se izvaja v za to specializiranim centru.^{23,36,37}

Priporočilo:

Lokalno trombolitično zdravljenje VT je smiselno pri bolnikih s flegmazijo in z obsežno iliofemoralno VT v centrih z izkušnjami s tovrstnim

Če gre za VT ob heparinski imunski trombocitopeniji ali ob podatku, da je ta zaplet bolnik že imel, uporabimo za začetno zdravljenje neheparinska AK-zdravila. V poštev pride zdravljenje s fondaparinom v obliki podkožnih injekcij enkrat dnevno v odmerku za zdravljenje VT (5 mg pri telesni teži pod 50 kg, 7,5 mg pri telesni teži od 50 do 100 kg in 10 mg pri telesni teži nad 100 kg) ali zdravljenje z argatrobanom v intravenski infuziji ob rednem spremljanju aPTČ.³⁸ Ko se število trombocitov normalizira, lahko uvedemo oralna AK-zdravila.

Priporočilo:

Za začetno zdravljenje VT ob heparinski imunski trombocitopeniji uporabimo parenteralna neheparinska AK-zdravila. (Stopnja priporočila: IIa C)

Fizikalno zdravljenje

Pri bolnikih z VT spodnjih udov v akutnem obdobju svetujemo hojo in kompresijsko zdravljenje za blaženje otekline. Bolnikom predlagamo, da uporabljajo umerjene kompresijske dokolenke s stopnjo kompresije II ali dolgoelastične povoje do kolena ne glede na obseg VT. Uporaba kompresije do dimelj je smiselna le v akutnem obdobju pri zelo izraženi oteklini stegna. Če težav oziroma otekline ni, kompresijsko zdravljenje

lahko opustimo, saj je pomen kompresijskega zdravljenja za preprečevanje potrombotičnega sindroma vprašljiv. Doselej največja objavljena multicentrična, randomizirana, s placebom kontrolirana raziskava namreč koristi kompresijskega zdravljenja v preprečevanju potrombotičnega sindroma ni dokazala.^{23,39} Priporočamo individualni pristop; če bolnik po šestih mesecih nima kliničnih znakov potrombotičnega sindroma, lahko opusti kompresijo, sicer naj pa z njo nadaljuje.

Pri bolnikih z VT zgornjih udov kompresijskega zdravljenja ne priporočamo.

Priporočilo:

Pri VT spodnjih udov svetujemo uporabo umerjene kompresijske dokolenske kompresije II ali dolgoelastične povoje do kolena ne glede na obseg VT za blaženje otekline; rutinske uporabe kompresijskega zdravljenja za preprečevanje potrombotičnega sindroma ne svetujemo. (Stopnja priporočila: IIa B)

Organizacija zdravljenja venske tromboze

Številne klinične raziskave so potrdile učinkovitost in varnost ambulantnega zdravljenja VT.^{40,41} Dobro poučen in sodelujoč bolnik je ključnega pomena za uspešno zdravljenje VT na domu. Večino bolnikov z VT lahko zdravimo ambulantno v dnevni bolnišnici ali drugi za to usposobljeni specialistični ambulantni, zadržani glede ambulantnega zdravljenja smo le pri bolnikih z aktivno krvavitvijo, z nedavno možgansko kapjo ali nevrokirurško operacijo, s hudo trombocitopenijo ali anemijo, z oceno glomerulne filtracije pod 30 ml/min, s pridruženimi

mi boleznimi, ki zahtevajo bolnišnično zdravljenje, s podatkom o preboleli heparski imunski trombocitopeniji ter pri tistih, pri katerih ni možno doseči primerne sodelovanja pri zdravljenju.⁴²

Priporočilo:

Bolnike z VT, ki za to nimajo zadržkov, lahko zdravimo na domu. (Stopnja priporočila: IIa A)

Ugotavljanje sprožilnih dejavnikov

Trombofilija

Trombofilija je stanje, ki povečuje nagnjenost k nastanku tromboz zaradi pospešenega strjevanja krvi. Kar pri polovici bolnikov z VT je prisotna ena od oblik trombofilije. Vendar večina oblik na ponovitev trombofilije, vendar nima bistvenega vpliva. Testiranje za trombofilijo je smiselno le takrat, ko to vpliva na trajanje AK-zdravljenja ali na ukrepe za preprečevanje ponovitve bolezni. Zato izbrane preiskave za ugotavljanje trombofilije opravljamo le pri nekaterih bolnikih: ženskah v rodnem obdobju, ki so utrpeli nesproženo VT, pri bolnikih, mlajših od 50 let, z nesproženo VT na neobičajnem mestu in pri bolnikih s ponovitvijo nesprožene VT pred 50. letom. Testiranje vedno izvajamo vsaj 4 tedne po zaključenem AK-zdravljenju.⁴³

Priporočilo:

Testiranje za trombofilijo je smiselno le takrat, ko vpliva na nadaljnjo obravnavo bolnika. (Stopnja priporočila: IIa B)

Odkrivanje prikritega raka

Venska tromboza je lahko prvi klinični znak prikritega raka. Pogosteje ga odkrijemo pri nesproženi kot sproženi VT. Za odkrivanje prikritega raka pri bolnikih, ki doživijo nesproženo VT, predlagamo: usmerjeno anamnezo in natančen klinični pregled, hemogram, določanje dušičnih retentov in elektrolitov, kalcija, jetrnih testov, proteinograma ter pregledno rentgensko sliko prsnega koša. Pri bolnikih obeh spolov med 50. in 70. letom priporočamo 3-kratni zaporedni pregled blata na prikrito krvavitev, pri moških po 40. letu določimo še prostatični specifični antigen. Pri ženskah po 50. letu opravimo mamografijo, pri spolno aktivnih

ženskah med 18. in 74. letom tudi ginekološki pregled, če v zadnjem letu ni bila udeležena v presejalnih programih. Na podlagi osnovnih preiskav in kliničnega suma se odločamo o nadaljnjih preiskavah. Pri odločitvi o obširnosti diagnostike moramo vedno upoštevati individualne lastnosti bolnika in s tem povezane koristi in ukrepe, ki jih te za bolnika prinašajo. Tudi kadar ob pregledu raka ne ugotovimo, je potrebno nadaljnje skrbno klinično spremljanje bolnika.

Priporočilo:

Bolnikom z nesproženo VT opravimo osnovne preiskave za ugotavljanje raka. (Stopnja IIa C)

Literatura

- Nordström M, Lindblad B, Bergqvist D, Kjellström T. A prospective study of the incidence of deep vein thrombosis within a defined population. *J Intern Med.* 1992; 232 (2): 155–60.
- Lindblad B, Sternby NH, Bergqvist D. Incidence of venous thromboembolism verified by necropsy over 30 years. *BMJ.* 1991; 302: 709–11.
- Kahn SR, Shrier I, Julian JA, Ducruet T, Arsenault L, Miron MJ, et al. Determinants and time course of the postthrombotic syndrome after acute deep venous thrombosis. *Ann Intern Med.* 2008; 149 (10): 698–707.
- Chong LY, Fenu E, Stansby G, Hodgkinson S. Guideline Development Group. Management of venous thromboembolic diseases and the role of thrombophilia testing: summary of NICE guidance. *BMJ.* 2012; 344: e3979.
- Wells PS. Advances in the diagnosis of venous thromboembolism. *J Thromb Thrombolysis.* 2006; 21 (1): 31–40.
- Wells PS, Anderson DR, Rodger M, Forgie M, Kearon C, Dreyer J, et al. Evaluation of D-Dimer in the Diagnosis of Suspected Deep-Vein Thrombosis. *N Engl J Med.* 2003; 349 (13): 1227–35.
- Scarvelis D, Wells PS. Diagnosis and treatment of deep-vein thrombosis. *CMAJ.* 2006; 175 (9): 1087–92.
- Righini M, Paris S, Le Gal G, Laroche JP, Perrier A, Bounameaux H. Clinical relevance of distal deep vein thrombosis. Review of literature data. *Thromb Haemost.* 2006; 95 (1): 56–64.
- Palareti G, Schellong S. Isolated distal deep vein thrombosis: what we know and what we are doing. *J Thromb Haemost.* 2012; 10 (1): 11–9.
- Singh K, Yakoub D, Giangola P, DeCicca M, Patel CA, Marzouk F, et al. Early follow-up and treatment recommendations for isolated calf deep venous thrombosis. *J Vasc Surg.* 2012; 55 (1): 136–40.
- Kearon C, Akl EA, Comerota AJ, Prandoni P, Bounameaux H, Goldhaber S, et al. Antithrombotic therapy for VTE: Antithrombotic therapy and prevention of thrombosis. American College of Chest Physicians Evidence-Based Clinical Practice Guidelines (9th Edition). *Chest.* 2012; 141: e419S–e94S.
- MacDonald PS, Kahn SR, Miller N, Obrand D. Short term natural history of isolated gastrocnemius and soleal vein thrombosis. *J Vasc Surg.* 2003; 37 (3): 523–7.
- Schellong SM. Distal DVT: worth diagnosing? Yes. *J Thromb Haemost.* 2007; 5 (1): 51–54.
- Bates SM, Greer IA, Middeldorp S, Veenstra DL, Prabulos A-M, Vandvik PO. VTE, Thrombophilia, Antithrombotic Therapy, and Pregnancy: Antithrombotic Therapy and Prevention of Thrombosis. American College of Chest Physicians Evidence-Based Clinical Practice Guidelines (9th edition). *Chest.* 2012; 141: e691S–e736S.
- Heijboer H, Jongbloets LM, Büller HR, Lensing AW, ten Cate JW. Clinical utility of real-time compression ultrasonography for diagnostic management of patients with recurrent venous thrombosis. *Acta Radiol.* 1992; 33 (4): 297–300.
- Aguilar C, del Villar V. Combined D-dimer and clinical probability are useful for exclusion of recurrent deep venous thrombosis. *Am J Hematol.* 2007; 82 (1): 41–4.
- Prandoni P, Cogo A, Bernardi E, Villalta S, Polistena P, Simioni P, et al. A simple ultrasound approach for detection of recurrent proximal-vein thrombosis. *Circulation.* 1993; 88: 1730–5.

18. Engelberger RP, Kucher N. Management of deep vein thrombosis of the upper extremity. *Circulation*. 2012; 126 (6): 768–73.
19. Martinelli I, Battaglioli T, Bucciarelli P, Passamonti SM, Mannucci PM. Risk factors and recurrence rate of primary deep vein thrombosis of the upper extremities. *Circulation*. 2004; 110 (5): 566–70.
20. Constans J, Salmi LR, Sevestre-Pietri MA, Perusat S, Nguon M, Degeilh M, et al. A clinical prediction score for upper extremity deep venous thrombosis. *Thromb Haemost*. 2008; 99 (1): 202–7.
21. Kleinjan A, Di Nisio M, Beyer-Westendorf J, Camporese G, Cosmi B, Ghirarduzzi A, et al. Safety and feasibility of a diagnostic algorithm combining clinical probability, d-dimer testing, and ultrasonography for suspected upper extremity deep venous thrombosis: a prospective management study. *Ann Intern Med*. 2014; 160 (7): 451–7.
22. Vižintin Cuderman T, Štalc M. Venski tromboembolizmi In: Mavri A, Vene N, eds. Priročnik za uporabo novih peroralnih antikoagulacijskih zdravil v klinični praksi. Ljubljana: Slovensko zdravniško društvo, Sekcija za antikoagulacijsko zdravljenje in preprečevanje tromboemboličnih bolezni pri Združenju za žilne bolezni; 2012. p. 48–62.
23. Kearon C, Akl EA, Ornelas J, Blaivas A, Jimenez D, Bounameaux H, et al. Antithrombotic Therapy for VTE Disease: CHEST Guideline and Expert Panel Report. *Chest*. 2016; 149 (2): 315–52.
24. Garcia DA, Baglin TP, Weitz JI, Samama MM. Parenteral Anticoagulants: Antithrombotic Therapy and Prevention of Thrombosis. American College of Chest Physicians Evidence-Based Clinical Practice Guidelines. (9th edition). *Chest*. 2012; 141 (2 Suppl); e24S–e43.
25. Tratar G, Mavri A, Gubenšek M, Krevel B, Ježovnik MK, Ostaševski N, et al. Antikoagulacijsko zdravljenje pri bolnikih z zmanjšanim ledvičnim delovanjem. *Zdravn Vestn*. 2008; 77 (4): 299–305.
26. Hirsh J, Raschke R. Heparin and Low-Molecular-Weight Heparin: The Seventh ACCP Conference on Antithrombotic and Thrombolytic Therapy FREE TO VIEW. *Chest*. 2004; 126 (3): 188S–203S.
27. Farge D, Debourdeau P, Beckers M, et al. International clinical practice guidelines for the treatment and prophylaxis of venous thromboembolism in patients with cancer. *J Thromb Haemost*. 2013; 11 (1): 56–70.
28. EINSTEIN Investigators, Bauersachs R, Berkowitz SD, Brenner B, Buller HR, Decousus H, Gallus AS, et al. Oral rivaroxaban for symptomatic venous thromboembolism. *N Engl J Med*. 2010; 363 (26): 2499–510.
29. EINSTEIN-PE Investigators, Büller HR, Prins MH, Lensin AW, Decousus H, Jacobson BF, Minnar E, et al. Oral rivaroxaban for the treatment of symptomatic pulmonary embolism. *N Engl J Med*. 2012; 366 (14): 1287–97.
30. Schulman S, Kearon C, Kakkar AK, Mismetti P, Schellong S, Eriksson H, et al. Extended use of dabigatran, warfarin, or placebo in venous thromboembolism. *N Engl J Med*. 2013; (8): 709–18.
31. Agnelli G, Buller HR, Cohen A, Curto M, Gallus AS, Johnson M, et al. AMPLIFY Investigators. Oral apixaban for the treatment of acute venous thromboembolism. *N Engl J Med*. 2013; 369 (9): 799–808.
32. Hokusai-VTE Investigators, Büller HR, Décousus H, Grosso MA, Mercuri M, et al. Edoxaban versus warfarin for the treatment of symptomatic venous thromboembolism. *N Engl J Med*. 2013; 369 (15): 1406–15.
33. Mavri A. Nova peroralna antikoagulacijska zdravila. In: Mavri A, Vene N, eds. Priročnik za uporabo novih peroralnih antikoagulacijskih zdravil v klinični praksi. Ljubljana: Slovensko zdravniško društvo, Sekcija za antikoagulacijsko zdravljenje in preprečevanje tromboemboličnih bolezni pri Združenju za žilne bolezni; 2012. p. 5–20.
34. Lee AY. Treatment of established thrombotic events in patients with cancer. *Thromb Res*. 2012; 129 (1): S146–53.
35. Streiff MB, Agnelli G, Connors JM, Crowther M, Eichinger S, Lopes R, et al. Guidance for the treatment of deep vein thrombosis and pulmonary embolism. *J Thromb Thrombolysis*. 2016; 41 (1): 32–67.
36. Enden T, Haig Y, Kløw NE, Slagsvold CE, Sandvik L, Ghanima W, et al. CaVenT Study Group. Long-term outcome after additional catheter-directed thrombolysis versus standard treatment for acute iliofemoral deep vein thrombosis (the CaVenT study): a randomised controlled trial. *Lancet*. 2012; 379 (9810): 31–8.
37. Watson L, Broderick C, Armon MP. Thrombolysis for acute deep vein thrombosis. *Cochrane Database Syst Rev*. 2014; 1: CD002783.
38. Linkins LA, Dans AL, Moores LK, Bona R, Davidson BL, Schulman S, et al. Treatment and Prevention of Heparin-Induced Thrombocytopenia: Antithrombotic Therapy and Prevention of Thrombosis, 9th ed: American College of Chest Physicians Evidence-Based Clinical Practice Guidelines. *Chest*. 2012; 141; e495S–e530S.
39. Kahn SR, Shapiro S, Wells PS, Rodger MA, Kovacs MJ, Anderson DR, et al. Compression stockings to prevent post-thrombotic syndrome: a randomised placebo-controlled trial. *Lancet*. 2014; 383: 880–8.
40. O'Shaughnessy D, Miles J, Wimperis J. UK patients with deep-vein thrombosis can be safely treated as out-patients. *Q J Med*. 2000; 93: 663–7.
41. Dunn AS, Collier B. Outpatient treatment of deep vein thrombosis: translating clinical trials into practice. *Am J Med*. 1999; 106: 660–9.
42. Ježovnik M, Štalc M. Obravnava bolnika z vensko trombozo v dnevni bolnišnici. In: Fras Z, Poredoš P, eds. Zbornik prispevkov. Ljubljana: Medicinska fakulteta, Katedra za interno medicino, 2013. p. 255–260.
43. Mavri A, Vižintin Cuderman T, Štalc M, Božič M, Tratar G, Gubenšek M et al. Priporočila za določanje testov trombofilije pri bolnikih z vensko tromboembolijo. *Zdravn Vestn*. 2013; 82 (2): 65–79.