

UDC 616-006(05)(497.1)

CODEN RDIUA 4

YU ISSN 0485-893X

RADIOLOGIA IUGOSLAVICA

ANNO 22

1988

FASC. 3

PROPRIETARII IDEMQUE EDITORES: SOCIETAS RADIOLOGORUM
IUGOSLAVIAE AC SOCIETAS MEDICINAE NUCLEARIS IN FOEDERATIONE
SOCIALISTICA REI PUBLICAE IUGOSLAVIAE

LJUBLJANA

Radiol. Iugosl. 22 (3) 217—312 July—September, 1988



NYCOMED
Contrast Media

Mijelografija

OMNIPAQUE™

ioheksol

neionsko kontrastno
sredstvo
gotovo za upotrebu

GLAVNE PREDNOSTI OMNIPAQUEA U MIJELOGRAFIJI

- vrlo niska neurotoksičnost
- nikakvi ili klinički beznačajni učinci na EEG, kardiovaskularne parametre i rezultate laboratorijskih pretraga cerebrospinalnog likvora
- vrlo mala učestalost i slab intenzitet subjektivnih reakcija bolesnika
- odsustvo neočekivanih ili ireverzibilnih reakcija
- vrlo mala vjerojatnost kasnih upalnih reakcija (arahnoiditis)
- visokokvalitetni mijelogrami

IZ NYEGAARDA - INOVATORA U PODRUČJU KONTRASTNIH SREDSTAVA

Omnipaque je zaštićeno ime.

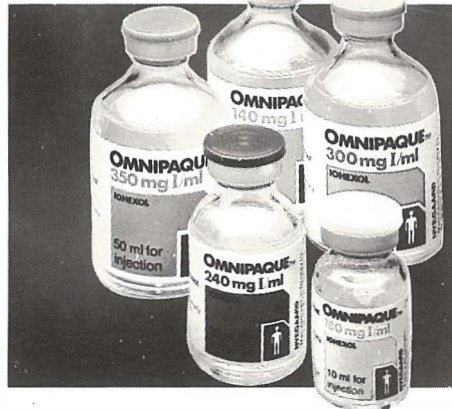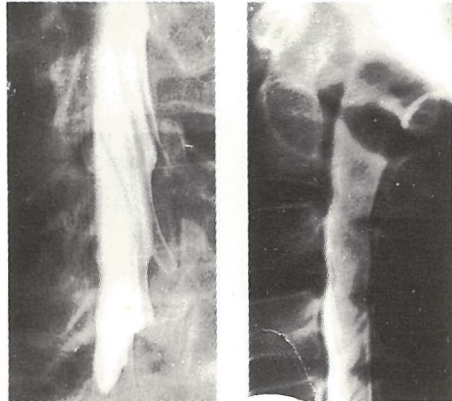
SIGURNIJE KONTRASTNO SREDSTVO U RADIOLOŠKOJ DIJAGNOSTICI

Proizvođač Nycomed A/S Oslo, Norveška

Isključiva prava prodaje u Jugoslaviji ima firma
M. R. LECLERC & CO. iz Schaffhausen/Švicarska.

Zastupstvo za Jugoslaviju ima:
REPLEK-MAKEDONIJA,

91000 Skopje, Jurij Gagarin b.b., 091/237-266, 237-272.



angiomed®



RADIOLOGIA IUGOSLAVICA

PROPRIETARII IDEMQUE EDITORES: SOCIETAS RADIOLOGORUM
IUGOSLAVIAE AC SOCIETAS MEDICINAE NUCLEARIS IN FOEDERATIONE
SOCIALISTICA REI PUBLICAE IUGOSLAVIAE

LJUBLJANA

ANNO 22

1988

FASC. 3

Redakcijski odbor — Editorial Board:

Bajraktari Xh., Priština — Benulič T., Ljubljana — Bičaku E., Priština — Borota R., Novi Sad — Brzaković P., Beograd — Fazarinc F., Celje — Granič K., Beograd — Grivčeva-Janošević N., Skopje — Ivančević D., Zagreb — Jevtić V., Ljubljana — Karanfilski B., Skopje — Kičevac-Miljković A., Beograd — Kostić K., Beograd — Leković A., Rijeka — Lovrenčić M., Zagreb — Mirić S., Sarajevo — Mušanović M., Sarajevo — Nastić Z., Novi Sad — Obrez I., Ljubljana — Odavić M., Beograd — Plesničar S., Ljubljana — Popović L., Novi Sad — Popović S., Zagreb — Škrk J., Ljubljana — Spaventi Š., Zagreb — Tabor L., Ljubljana — Varl B., Ljubljana — Velkov K., Skopje

Glavni i odgovorni urednik — Editor-in-Chief:

Benulič T., Ljubljana

Tehnički urednik — Technical Editor:

Serša G., Ljubljana

Urednici — Editorial Staff:

Guna F., Ljubljana — Pavčnik D., Ljubljana — Plesničar S., Ljubljana —
Rudolf Z., Ljubljana — Snoj M., Ljubljana

RADIOLOGIA IUGOSLAVICA

Revija za rendgendijagnostiku, radioterapiju, onkologiju, nuklearnu medicinu, radiofiziku, radiobiologiju i zaštitu od ionizantnog zračenja — The review for radiology, radiotherapy, oncology, nuclear medicine, radiophysics, radiobiology and radiation protection.

Izdavači — Publishers:

Udruženje za radiologiju Jugoslavije i/and Udruženje za nuklearnu medicinu Jugoslavije

Izdavački savet — Advisory Board:

Lovrinčević A., Sarajevo (predsednik / president) — Čatić Dž., Sarajevo — Dedić M., Novi Sad — Dujmović M., Rijeka — Grunevski M., Skopje — Guna F., Ljubljana — Ivković T., Niš — Jašović M., Beograd — Kocić D., Sarajevo — Kovečević D., Zagreb — Ledić S., Beograd — Lovasić I., Rijeka — Milutinović P., Beograd — Mitrović N., Beograd — Obrez I., Ljubljana — Plesničar S., Ljubljana — Pocaajt M., Maribor — Porenta M., Ljubljana — Radojević M., Skopje — Radović M., Titograd — Rudolf Z., Ljubljana — Stanković R., Priština — Šimonović I., Zagreb — Šimunić S., Zagreb — Tadžer I., Skopje

Lektor za engleski jezik — Reader for English language:

Shrestha Olga

UDC i/and Key words:

mag. dr. Klemenčič Eva, Institut za biomedicinsko informatiko, Medicinska fakulteta, Univerza Edvarda Kardelja v Ljubljani

Tajnica redakcije — Secretary:

Harisch Milica, Ljubljana

Adresa redakcije — Address of Editorial Board:

Onkološki inštitut, Zaloška cesta 2, 61000 Ljubljana
Telefon: 061/327955 — Phone: 061/327955

Izlazi četiri puta godišnje — Published quarterly

Pretpлата — za ustanove 100.000 din, za pojedince 10.000 din.

Subscription rate — for institutions 80 US\$, individual 40 US\$.

Primerak — za ustanove 25.000 din, za pojedince 5.000 din.

Single issue — for institutions 30 US\$, individual 20 US\$.

Broj čekovnog računa — Bank account number: 50101-678-48454

Broj deviznog računa — Foreign currency account number: 50100-620-010-257300-5130/6

LB — Gospodarska banka — Ljubljana

Reviju indeksiraju i/ili abstrahiraju — Indexed and/or abstracted by:

BIOMEDICINA IUGOSLAVICA, CHEMICAL ABSTRACTS, EXCERPTA MEDICA, MEDICO INFORMATIONSDIENSTE GmbH, PHYSICS IN MEDICINE AND BIOLOGY

Tisk — Printed by:

Kočevski tisk, Kočevje

RADIOLOGIA IUGOSLAVICA

ANNO 22

1988

FASC. 3

SADRŽAJ/CONTENTS

- Ob 20. letniku revije »Radiologia Iugoslavica« (1964—1987)
Benulić T. 221

Rendgenska dijagnostika — Diagnostic radiology

- Radiološki aspekti i naša iskustva u dijagnostici ureterocele
Radiological aspects and own experiences in diagnostics of ureterocele (orig. sci. paper)
Smolković J., Bašić M., Bosnar M., Temmer B. 225
- Neonatalni osteomielitis i septični artritis u radiološkoj slici
Radiological presentation of neonatal osteomyelitis and septic arthritis (profess. paper)
Presečki V., Delija-Presečki Ž., Barišić N., Mihordin N. 231
- Aneurizma ekstrakranijalnog dijela karotidne arterije
Aneurysm of the extracranial segment of the internal carotid artery (case report)
Mašković J., Lahman M., Jurinović M., Boschi S., Kuštera S. 235
- Ekstrarenalna-gastrointestinalna manifestacija renalnih neoplazmi
Extrarenal-gastrointestinal manifestation of renal neoplasms (case report)
Frković M., Mandić A., Agbaba M., Simunić S. 239

Kompjuterizovana tomografija — Computerized tomography

- Prilog radiološkoj dijagnostici meduloblastoma — CT i histološka korelacija
Contribution to radiological diagnostics of medulloblastoma — CT and histological correlation (profess. paper)
Bešenski N., Kogler A., Jadro-Šantel D., Crkvenac Ž. 245
- Karakteristike Fahr-ove bolesti u kompjuteriziranoj tomografiji mozga
Computed tomography brain scans in Fahr disease (orig. sci. paper)
Nutrizio V., Svoren E., Papa J., Bešenski N. 249

Ultrazvuk — Ultrasound

- Ultrasound in primary testicular lymphoma (case report)
Kauzarić D., Peyer P., Luscieti P., Barneir E., Tschuor-Costa S., Luzuy S. 253

Nuklearna medicina — Nuclear medicine

- Određivanje koncentracije endogenog thyrotropin-releasing hormona u plazmi zdravih osoba i tireoidnih bolesnika
Thyrotropin-releasing hormone plasma level in normal subjects and abnormal thyroid states (orig. sci. paper)
Paunković N., Miladinović J., Albahari S. 257
- Razvoj inverznog RIA testa na čvrstom nosaču za karakterizaciju anti-IgM monoklonskih antitela
Development of inverse solid-phase radioimmunoassay for characterization of anti-IgM monoclonal antibodies (orig. sci. paper)
Kovačina K., Dimitrijević Lj., Ratković M., Tešić M., Ilić, D., Popović Lj., Ivanović V. 261
- Congenital apical diverticulum of the left ventricle in a child — Follow up with radionuclide ventriculography (case report)
Robida A., Fettich J. 267

Onkologija, radioterapija — Oncology, radiotherapy

- Chemotherapy for Hürthle cell carcinoma based on sequential DNA measurements (orig. sci. paper)
Auersperg M., Zorc R., Us-Krašovec M., Pogačnik A., Petrič G., Porenta-Vraspir O. 269
- Naša iskustva sa hormonalnom terapijom uznapredovalog karcinoma dojke
Our experience with hormonal therapy of advanced breast cancer (profess. paper)
Djordjević J., Djordjević M. 277
- Značilnosti zdravljenja raka širokega črevesa in danke
Some characteristics of colorectal cancer treatment (orig. sci. paper)
Snoj M. 282
- Vitamini A, C, E i rak
Vitamins A, C, E, and cancer (review paper)
Osman M. 289

Radiofizika — Radiophysics

- Korekcija kutova u radioterapiji dojke
Angle corrections in the radiotherapy of breast (orig. sci. paper)
Bistrović M., Bišćan M., Dujmović I. 295
- Prilagođavanje kvaliteta snopa elektrona SL 75—20 akceleratora radioterapijskim zahtevima
Adaptation of electron beam quality from SL 75—20 accelerator to radiotherapy requirements (orig. sci. paper)
Andrić S. 301

Varia

- Prikaz knjige — Book review 307
- Pismo uredništvu — Letter to the Editor 307

Benulič T.

Z dotiskano četrto številko v letniku 1986 je naša revija zaključila svoj dvajseti letnik izhajanja. Danes, ko izhaja že njen dvaindvajseti letnik, ne bo odveč če se ozremo nazaj, na njeno ustanovitev ter na njene težave in izboljšave pri izhajanju in tiskanju.

Zamisel o ustanovitvi jugoslovanske radiološke revije ima dolgo zgodovino in je povezana z razvojem stroke in z ustanovitvijo strokovnega društva oziroma zveze, ki bi bila ustanovitelj revije. Leta 1930 je bilo v Splitu, na I. Naučnem sestanku jugoslavenskih radiologa ustanovljeno Društvo jugoslavenskih radiologa. Na naslednjem, II. Naučnem sestanku jugoslavenskih radiologa, ki je bil leta 1935 v Beogradu, je bila dana pobuda za ustanovitev lastnega strokovnega časopisa. Oboje, ustanovljeno Društvo in pobuda, sta omogočili, da je štiri leta kasneje, leta 1935, začel v Zagrebu izhajati Radiološki glasnik, ki je izhajal štiri leta. Po vojni, je na osnovi zaključkov IV. Kongresa radiologov SFRJ, leta 1961 v Skopju, Uprava Udruženja za radiologijo i nuklearno medicinu SFRJ, katere lvršni odbor je bil takrat v Ljubljani, sprejela sklep o ponovni ustanovitvi strokovne revije. Leta 1964 je tako v Ljubljani izšla prva številka revije »Radiologia iugoslavica«, ki je v letu 1986 zaključila svoj dvajseti letnik. Od leta 1976 je soustanovitelj revije tudi UNMJ (Združenje za nuklearno medicino Jugoslavije). Revija je tako postala tudi uradno glasilo članov tega Združenja, ki pri svojem delu uporabljajo vire sevanja in ki so objavili svoje prispevke že v prvi številki.

Od pobude do uresničitve zamisli je običajno dolga pot. Tako je bilo tudi z našo revijo. Težko si predstavljamo težave in trud prvih urednikov, ko so ustanavljali revijo. Potrebno je bilo poiskati primerno obliko, naslov, zunanjo ureditev revije, izbrati primerne članke za objavo ter zagotoviti denar za tiskanje in zbrati naročnike. Pri svojem delu so bili nedvomno uspešni, saj je revija od ustanovitve dalje ohranila svoje ime, obliko, vsebinsko zasnovo in tudi redno izhajala.

Prvim maloštevilnim urednikom se je kasneje pridružilo nekaj novih in delo se je porazdelilo. Kljub temu je vseh dvajset letnikov revije urejevalo le 14 urednikov (tabela 1), kar je glede na število stiskanih strani izredno malo. Urednikovanje zahteva požrtvovalno in natančno delo pri urejanju člankov, potrebno je sodelovanje s tiskarno, v vseh teh letih je tudi večina finančnih problemov ležala na ramenih uredništva. Ker je delo brezplačno, in je edina nagrada za urednike

le stiskana številka revije, je tako delo nekakšen strokovni hobby. V vseh teh letih so uredniki želeli kljub temu opraviti svoje delo najbolje, pa čeprav pri prenekaterih naših uglednih strokovnjakih za revijo ni bilo pravega razumevanja.

Na mestu glavnega (in odgovornega) urednika se je do sedaj zvrstilo šest uglednih strokovnjakov, ki so bili prvotno, v času urednikovanja tudi predsedniki Združenja. Ker je bilo uredništvo vseskozi v Ljubljani, glavni uredniki pa z bivališčem izven Ljubljane, je imelo uredništvo pri svojem poslovanju veliko težav. Stanje se je izboljšalo z letom 1976, ko je bil za glavnega in odgovornega urednika izvoljen urednik iz Ljubljane.

V zadnjih dveh mandatnih obdobjih se je redakcija pomladila, starejše ugledne sodelavce so zamenjali mlajši, ki jim je bila tako zaupana velika odgovornost, da z mladostno zagnanostjo nadaljujejo delo svojih učiteljev.

Glavni (in odgovorni) uredniki revije:

1964 Ravnihar B.
 1965—1966 Gvozdanović V.
 1967—1972 Tevčev D.
 1973—1975 Magarašević M.
 1976—1981 Tabor L.
 1982—1986 Plesničar S.
 1987— Benulič T.

Uredniki:

Benulič T., Guna F., Martinčič N., Obrez I., Pavčnik D., Plesničar S., Prodan M., Rudolf Z., Serša G., Snój M., Soklič P., Škrk J., Tabor L., Tavčar B.

Tabela 1 — Glavni (in odgovorni) uredniki ter uredniki revije (1964—1987)

V reviji objavljajo dela strokovnjaki iz vseh naših republik in pokrajin in to radiologi, strokovnjaki nuklearne medicine in zaščite pred sevanji, onkologi, radioterapevti, radiobiologi in radiofiziki. Poleg njih objavljajo še strokovnjaki z Vojno medicinske akademije in iz inozemstva; članki slednjih so večinoma napisani po predavanjih na naših kongresih oz. sestankih.

Prvotne številke naše revije so vsebovale več preglednih člankov in tudi članke, ki so bili bolj arhivskega značaja; v njih so avtorji iz manjših

zdravstvenih ustanov objavljali rezultate svojega dela po že znanih metodah. V zadnjih letih je takih člankov manj in sedaj prevladujejo specializirani članki z ožjih področij naštetih panog. V reviji je bilo do sedaj objavljeno tudi veliko recenzij knjig, poročil in obvestil.

Daleč so časi, ko je bilo v reviji objavljeno vse, kar smo prejeli in ko smo se pri tiskanju slabših prispevkov tolažili z mislijo, da za objavljeno odgovarja avtor. Nekateri prispevki so bili takrat objavljeni tudi iz vzgojnih vzrokov: slab članek, ki smo ga sicer poslali avtorju v popravo, naj bi avtorja vzbudil k boljšemu delu, na ta način naj bi tudi širili krog naročnikov. V zadnjih letih prejemamo v objavo bistveno boljše in bolje urejene rokopise, ki pa še vedno niso dovolj dobri. Verjetno je še vedno precej avtorjev, ki pred oddajo ne pregledajo svojih rokopisov, v njih je vrsta tiskovnih in številčnih napak. Kljub stalnemu objavljanju navodil avtorjem, le počasi narašča število avtorjev, ki jih natančno upoštevajo. Izboljšanje rokopisov lahko pripišemo sistematičnemu pošiljanju v recenzijo, saj je pri našem relativno majhnem številu strokovnjakov recenzentu avtor znan že iz obravnavane problematike in mesta pošiljanja članka. Še vedno nismo zadovoljni s stilom pisanja člankov, mnogi avtorji ne ločijo, kaj spada v uvod in kaj v diskusijo, slabi so angleški teksti, najslabše pa je prav gotovo citirana uporabljena literatura. Zaradi vsega omenjenega je le malo člankov, ki jih redakcija ne vrača v popravek, to pa povzroča zamudo pri tiskanju in dodatne stroške.

S kvaliteto prejetih oz. tiskanih člankov verjetno še dolgo ne bomo zadovoljni. S pomočjo Science Citation Indexa smo ugotovili, da v letu 1982 v izbranih revijah ni bil citiran noben od 50 avtorjev, ki so objavili svoje prispevke v naši reviji v letih 1978, 1979 in 1980.

Zaradi vse lažje dostopnosti tuje literature, naraščajočih stroškov izhajanja (tiskanja, pošiljanja) in dela v uredništvu izberemo za objavo le najboljše od prejetega. Omenjena odločitev je bila podprta na večih sestankih uredništva z ustanovitelji in je edino pravilna odločitev, posebno še, ker revijo izmenjujemo s tujimi revijami, v njej oglašujejo tuji naročniki ter jo pošiljamo v indeksiranje in/ali abstrahiranje v več pomembnih biomedicinskih informativnih centrov (tabela 2). Z objavo le strokovno in oblikovno dobrih prispevkov skušamo doseči več ciljev; objava bo zanimiva za bralce in je priznanje avtorju, poleg tega pa za kvalitetno revijo lažje zahtevamo in tudi zagotovimo potrebna finančna sredstva.

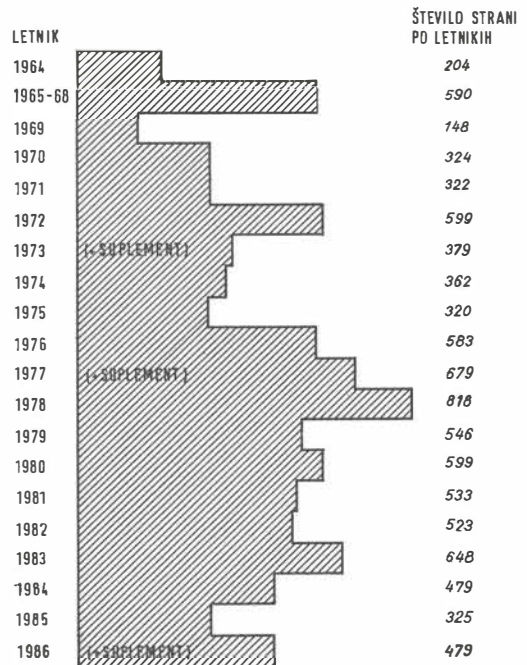
Od prve številke dalje so si uredniki prizadevali, da bi bila revija privlačna in sodobno oblikovana. Posrečena je bila zamisel o latinskem nas-

Annals of Saudi Medicine, Riyadh
 Indian Journal of Cancer, Bombay
 Medicinski referalni žurnal, Moskva
 Nöukogude Eesti Terviskoid, Tallin
 Oncologie, Bukarešta
 Potski przegled radiologii i medycyny nuklearnej, Warszawa
 Revista española de oncologia, Madrid
 The New England Journal of Medicine, Boston
 Jugoslovanske medicinske revije in sekundarne biomedicinske publikacije

Tabela 2 — Izmenjava naše revije z drugimi revijami

lovu, saj smo se tako ognili jezikovnim sporom. Ves čas objavljamo povzetke člankov v tujem jeziku, v zadnjih letnikih prevladuje angleščina. Kljub nekaterim ugovorom pri tiskanju člankov v angleščini, smo uvedli angleški tekst tudi v tabele in slike. S tem smo želeli, v upanju, da naši strokovnjaki obvladajo ta jezik, predstaviti naše prispevke širši strokovni javnosti in s tem dati možnost avtorjem, da v naši reviji tiskan članek lahko posredujejo tudi izven domovine.

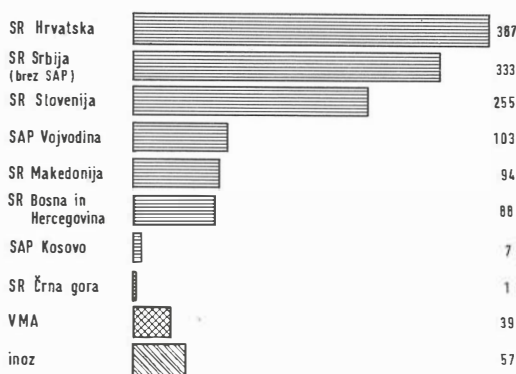
Od leta 1964, ko je izšla prva številka, se je revija oblikovno bogatila z namenom, da bi odgovarjala zahtevanim standardom ureditve revije. Že v prvi številki je bila uvedena UDC klasifi-



Grafikon 1 — Število tiskanih strani po letnikih

kacija člankov, leta 1973 deskriptorji (key words) in dvokolonski tisk. Leta 1979 je bila revija uvrščena v YU ISSN register, leta 1982 smo prešli CODEN oznako (Excerpta Medica). Od leta 1983 so po predlogih recenzentov vsi objavljeni članki kategorizirani.

V 20 letnikih revije je bilo na 10450 straneh objavljeno 1364 člankov, poleg tega pa še veliko prispevkov v rubriki varia: poročila, recenzije, obvestila in drugo (grafikon 1). Največ strani je bilo stiskanih v letu 1978 (818) in najmanj leta 1969 (148). Po rekordnem letu 1978 se je število stiskanih strani znižalo, kar je najverjetneje posledica strožjih zahtev pri oblikovanju članka, uvedenih recenzij, lektoriranja angleškega teksta ter porasta tiskarskih stroškov. Upamo, da se število v zadnjih letnikih stiskanih strani (od 648 do 479) ne bo še nadalje manjšalo in da bo ostalo pri številu okoli 500 strani letno. Število prispevkov po republikah in pokrajinah pokaže, da so največ objavljali avtorji iz SR Hrvatske (387), sledijo avtorji iz SR Srbije /brez SAP/ (333), SR Slovenije (255), nato pa iz SAP Vojvodine (103), SR Makedonije (94), SR Bosne in Hercegovine (88), SAP Kosova (7) in SR Črne gore (1) ter VMA (39); 57 člankov so prispevali inozemski avtorji (grafikon 2).

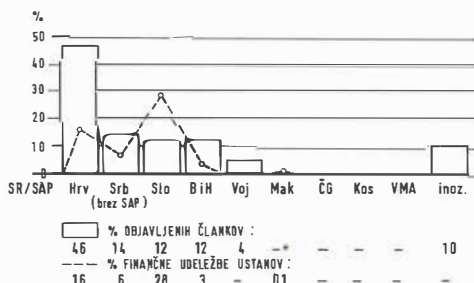


Grafikon 2 — Število objavljenih člankov po republikah in pokrajinah ter člankov iz VMA in inozemstva

Financiranje revije je tisto področje delovanja uredništva, na katerem so se uredniki najbolj trudili, a dosegli najmanj rezultatov. Čeprav je z ustanoviteljskim aktom določeno, da mora ustanovitelj skrbeti za redno financiranje, to ni nikoli zaživelo. Stanje se ni izboljšalo niti potem, ko je soustanovitelj postalo Združenje za nuklearno medicino Jugoslavije, ki je glede na število članstva zadolženo za kritje 1/4 letnih izdajateljskih stroškov revije. Omenjeno določilo je iz leta 1976 in je že zastarelo, saj v naši reviji objavljajo strokovnjaki nuklearne medicine okoli 50 %

vseh prispevkov in bi bila ustrežnejša tudi 50 % finančna obveznost nuklearno medicinskih ustanov. Ker sama Združenja ne razpolagajo z denarjem, je bila pomembna prisotnost predstavnikov uredništva na sestankih predsedstev, kjer so bili člani obeh predsedstev seznanjeni s finančno problematiko revije, vendar dalj kot od ugotovitev in nasvetov urednikom, kako naj še naprej zbira denar, nismo prišli. Ker se od lepih nasvetov ne da živeti, je tako še naprej ostalo zbiranje finančnih sredstev v glavnem na rame njih urednikov.

Denar priteka od naročnine (okoli 1200 naročnikov), sredstev Zveze republiških in pokrajinskih SIS za raziskovalno delo v SFRJ ter Raziskovalne skupnosti Slovenije, kongresnih odborov, od domačih in inozemskih naročnikov reklam in proizvajalcev medicinskih izdelkov in opreme. Zaradi stalnih podražitev tiskanja ta sredstva zadoščajo komaj za sprotno delo, zgodilo se je že, da je bilo prekinjeno tiskanje in da smo si izposodili denar za plačilo tiskarne. Akcija za zbiranje sredstev na podlagi samoupravnih sporazumov z zdravstvenimi ustanovami, kot tudi poziv avtorjem prispevkov, da bi za pokritje stroškov tiskanja animirali svojo ustanovo oziroma ustrezen sklad, nista dosegla svojega namena. Da je revija sploh lahko izhajala, se moramo zahvaliti nekaterim večjih donatorjem, med katerimi moramo omeniti Onkološki inštitut v Ljubljani, Inštitut za rentgenologijo UKC v Ljubljani, Kliniko za nuklearno medicino UKC v Ljubljani in Tovarno zdravil Krka, Novo mesto. Brez njihove pomoči, zlasti pa pomoči Onkološkega inštituta v Ljubljani (ki poleg finančne pomoči, pomaga reviji tudi s prostorom za delo redakcije in arhiv ter z drugimi uslugami), bi revija že zdavnaj prenehala izhajati. Pomoč omenjenih, in mnogih drugih ustanov je omogočila, da je revija srečno prebrodila več kot 20 let izhajanja — po drugi strani pa je to svojevrstna potuha vsem tistim v Jugoslaviji, ki pošiljajo v objavo svoje prispevke, v svojem okolju pa ne naredijo nič za



Grafikon 3 — Primerjava finančne pokritosti objavljenih člankov v letu 1985 po republikah in pokrajinah

revijo. Na grafikonu 3 je za leto 1985 v odstotkih prikazano finančno pokritje stroškov tiskanja s številom objavljenih člankov iz posameznih republik in pokrajin — verjetno tudi v drugih letnikih ne bi dobili bistveno drugačnih rezultatov.

V več kot 20-letnem delovanju je uredništvo opravilo obsežno delo. Revija je kljub vedno prisotnim finančnim težavam izhajala več ali manj redno znotraj posamičnega letnika in s tem opravila pomembno strokovno in pedagoško poslanstvo in tako dala svoj prispevek k vzpodbujanju raziskovalnega dela na področju medicinske radiologije. Uredniki so za svoje delo prejeli več priznanj, ki so prikazana v tabeli 3. Bolj kot nagrad in priznanj si uredniki želijo, da bi se še v drugih jugoslovanskih radioloških in nuklearno medicinskih centrih bolj zavedali pomena revije in svoje zlasti finančne odgovornosti do nje ter ji s prispevki omogočili nadaljnje življenje in razvoj. V zadnjih letih so na tem področju opazni pomembni premiki na boljše in upamo, da bo tako sodelovanje omogočilo obstoj revije tudi v nelahkih letih, ki prihajajo.

1980	— SPOMEN MEDALJA, Društvo lekara Vojvodine
1981	— RED DELA Z ZLATIM VENCEM — Tabor L. (glavni in odgovorni urednik) — RED DELA S SREBRNIM VENCEM — Škrk J. (urednik)
1982	— DIPLOMA, Udruženje za nuklearno medicino Jugoslavije
1984	— ZAHVALNICA, Udruženje za radiologiju Jugoslavije

Tabela 3 — Priznanje urednikom or. reviji »Radiologia Iugoslavica«

Z a k l j u č e k : v dvajsetih letnikih revije, v letih 1964—1987 je bilo v reviji Radiologia Iugoslavica na 10450 straneh objavljeno 1364 člankov in drugih prispevkov s področij rentgenske diagnostike, nuklearne medicine, radioterapije, onkologije, radiobiologije, radiofizike in zaščite pred sevanji. Objavljeni so bili originalni znanstveni članki, strokovni in pregledni članki, zanimivi primeri ter razna poročila in objave.

Zaradi pogostih vsebinskih in oblikovnih izboljšav revije je omenjenih dvajset letnikov predstavljeno v obliki poročila in ne v strogi analitični oceni vsebine revije. Ker so mnogi problemi izhajanja revije prisotni od njene prve številke pa vse do danes, veljajo nekatere ugotovitve v tem prispevku enako za pretekli kot tudi za sedanji čas.

RADIOLOŠKI ASPEKTI I NAŠA ISKUSTVA U DIJAGNOSTICI URETEROCELE

RADIOLOGICAL ASPECTS AND OWN EXPERIENCES IN DIAGNOSTICS OF URETEROCELE

Smolković J., Bašić M., Bosnar M., Temmer B.

Abstract — The authors present their experiences in the diagnostics of ureterocele, as well as the urographic picture in 15 patients in the period from 1977 to 1987. This anomaly was diagnosed in 7 male and in 8 female patients; in three cases it was bilateral.

Clinical picture is presented as well as the possibility of calculi formation within the lumen of ureterocele, which was observed in three patients. In 14 patients it was the matter of simple ureterocele of adult persons and there was only one case of ectopic ureterocele in an infant.

A very rare possibility is pointed out of the appearance of very large ureteroceles which are sometimes not filled up with the contrast on the excretory urography, and some diagnostic difficulties may occur if this possibility is not considered.

UDC: 616.617-007.43.073.75

Key words: ureterocele-diagnosis, urography

Orig. sci. paper

Radiol. Jugosl. 22 (3) 225—228, 1988

Uvod — Anomalije urogenitalnog trakta predstavljaju najčešću grupu kongenitalih anomalija ljudskoga tijela, zbog čega i ureterocele koje spadaju u ovu grupu anomalija nisu rijedak nalaz. U pojedinim serijama učestalost je varirala od 1—4 % kod djece podvrgnute urološkim pretragama (1,2). Ureterocela je cistična dilatacija intravezikalnog submukoznog dijela uretera. Veličina joj može znatno varirati, od vrlo malih najčešće 1—2 cm u promjeru, do vrlo rijetko velikih lezija koje gotovo ispunjavaju mokraćni mjehur. Zid ureterocele građen je od glatkih mišićnih niti i vezivnog tkiva, a prekrivena je sluznicom mjehura i obložena sluznicom uretera. Ureterocele su obično 3—4 puta češće u žena, a između 10 i 15 % su bilateralne lokalizacije (1). Ericsson je prvi 1954. g. izvršio podjelu ureterocela na obične i ektopične (3).

Obične ureterocele pojavljuju se kod uretera čije je ureterovezikalno ušće položeno na normalnom mjestu na trigonumu. Znatno su češće u odraslih i uglavnom su povezane sa jednostrukim sabirnim sistemom bubrega, a iznimno rijetke kod kompletne duplikacije uretera. Obično su male veličine, a nerijetko su unutar lumena ureterocele vidljivi i konkrementi. Vezikoureteralni refluks je rijetka pojava (1, 2, 4).

Nasuprot njima, ektopične ureterocele su najčešće povezane sa kompletnom duplikacijom uretera i uglavnom zahvaćaju ureter gornjeg kanalnog sistema, čije je ureterovezikalno ušće položeno na ektopičnom mjestu na trigonumu, u uretri ili rijetko u vezikulama seminalis. Utvrđena je također i povećana incidencija duplikacije kanalnog sistema na kontralateralnoj strani. Ektopične ureterocele se dijagnosticiraju uglavnom kod djece i obično su mnogo većih dimenzija od običnih. U nekim slučajevima kao i kod običnih ureterocela može biti prisutan refluks u ureterocelu, a u ureter donjeg kanalnog sistema čak u 50 % slučajeva. Kod ektopičnih ureterocela velikih dimenzija može biti zahvaćen i kontralateralni ureter, bilo obstrukcijom ili pojavom vezikoureteralnog refluksa (1, 4, 5).

Prolabirajuće ureterocele sa prolapsom u uretru vrlo su rijetka pojava. Uglavnom su to ektopične ureterocele najčešće utvrđene kod djevojčica (6), a opisano je svega nekoliko slučajeva kod dječaka (5, 7). Prolaps običnih ureterocela iznimno je rijetka pojava u muškaraca, što je opisano u svega tri slučaja (8, 9, 10).

Simptomatologija je nespecifična. Najčešće se pojavljuju simptomi infekcije, a uz prisutnost staze postoji mogućnost i formiranja konkremenata. Urinarna retencija je rijetka, a zbiva se

uglavnom kod prolabirajućih ektopičnih ureterocela sa obstrukcijom vrata mjehura. Ponekad je obstrukcija tako jaka da se pojavljuju simptomi renalne insuficijencije, a palpabilna abdominalna masa može predstavljati hidronefrotični bubreg. Isto tako, pojava vaginalne ciste može biti simptom prolabirajuće ureterocele i biti povod za liječnički pregled (1, 4).

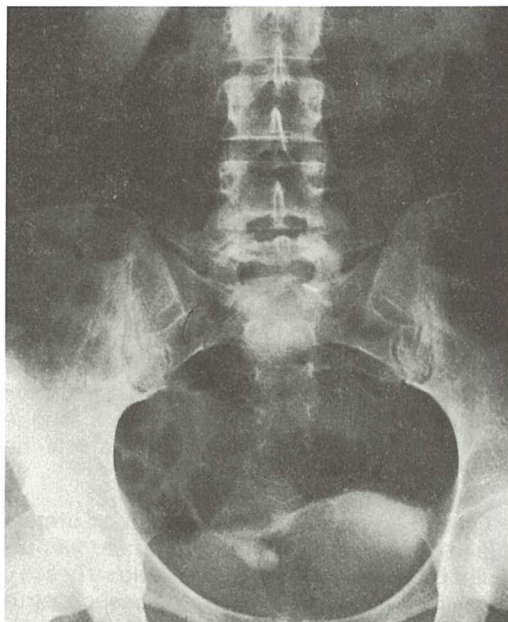
Urografske nalazi su obično karakteristični za ovo patološko stanje, naročito poboljšanom tehnikom snimanja i sve boljim kontrastnim sredstvima. Najčešći nalaz je defekt punjenja u mokraćnom mjehuru »oblik glave kobre« sa okolnom transparentnom zonom zida ureterocele ispunjene kontrastom. Stupanj ureterektazije je obično minimalan kod običnih ureterocela i ograničen na donju trećinu uretera, ali u nekim slučajevima to može biti i izraženije sa dilatacijom kanalnog sistema bubrega. Rijetke su obične ureterocele koje uzrokuju obstrukciju vrata mjehura sa urinarnom stazom i renalnom insuficijencijom. Isto tako, vrlo su rijetke ureterocele većih dimenzija koje se ne pune kontrastom, nego se prikazuju kao negativni defekti punjenja. Ektopične ureterocele su jedna od ozbiljnijih anomalija urinarnog trakta u djetinjstvu. Kod ekskretorne urografije uz karakteristični defekt punjenja u mjehuru, česti nalaz je ipsilateralna afunkcija bubrega, ili afunkcija samo gornjega pola kod dvostrukog sabirnog sistema. Obstrukcijom ili refluksum često je zahvaćen i ipsilateralni ureter donjeg kanalnog sistema bubrega, a znatno rjeđe i kontralateralni ureter. Prolabirajuće ureterocele uzrokuju urinarnu obstrukciju i renalnu insuficijenciju. Međutim, ponekad situacija nije sasvim jasna na ekskretornoj urografiji i zahtijeva daljnje pretrage kao cistouretrografiju i cistoskopiju (1, 4, 5).

Terapija je kirurška, a metoda izbora je ekscizija ureterocele sa antirefluksnom ureterocistoneostomijom (4).

Materijal i metode — U našoj ustanovi se godišnje izvede oko 4500 ekskretornih urografija, od čega najveći dio oko 70% otpada na ambulantne bolesnike. Uglavnom su to urografije kod odraslih osoba, a jedan manji dio oko 400 godišnje otpada na urografije izvedene u dječjoj dobi. U 10 godišnjem periodu od 1977 do 1987 godine, utvrdili smo ureterocelu u 15 bolesnika u dobi od 5 mjeseci do 57 godina. S obzirom na spol ureterocela je dijagnosticirana u 7 muškaraca i 8 žena. Kod 14 bolesnika radilo se o običnim ureterocelama odraslih osoba, a samo u jednom slučaju dijagnosticirana je ektopična ureterocela u dojenačkoj dobi. U većine bolesnika bili su prisutni simptomi infekcije urinarnog

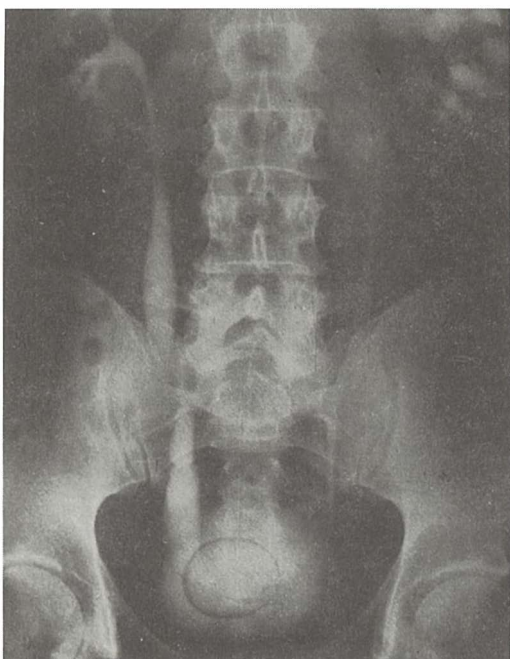
trakta sa patološkim nalazom urina, a u nekim slučajevima i bolovi u području bubrega. Kod svih bolesnika učinjena je ekskretorna urografija, a samo u jednom slučaju kod djeteta i mikciona cistouretrografija, cistoskopija i ultrazvučna pretraga bubrega.

Rezultati i diskusija — U svih naših bolesnika postavili smo dijagnozu ureterocele na osnovu nalaza ekskretorne urografije. Većina ureterocela su bile malene sa karakterističnom urografskom slikom (slika 1). Međutim, cilj je ovog članka da ukaže na naša tri slučaja ureterocela velikih dimenzija, koje ispunjavaju veliki dio mokraćnog mjehura (slika 2). Posebno napominjemo vrlo rijetku mogućnost pojave ureterocele koja se ne puni kontrastom, nego se prikazuje kao negativni defekt punjenja unutar mokraćnog mjehura. Ovu pojavu dijagnosticirali smo u dva naša slučaja (slika 3). Takve ureterocele se ne pune kontrastom zbog povećanog tlaka urina unutar lumena ureterocele, a na kasnim odložnim urogramima obično se ispunje kontrastom. U ovakvim slučajevima kod postavljanja dijagnoze treba diferencijalno dijagnostički misliti i na neka druga patološka stanja mokraćnog mjehura, kao što su organski konkrementi i tumori, a nerijetko i na mogućnost zabune sa nakupinom zraka u rektumu.



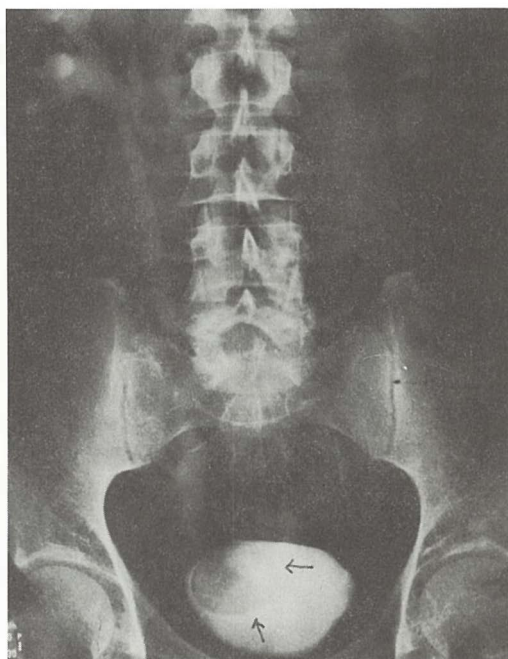
Slika 1 — Ekskretorna urografija pokazuje običnu ureterocelu desno sa mineralnim konkomentom veličine oko 7 mm.

Fig. 1 — Excretory urogram demonstrates simple ureterocele with stone on the right side.



Slika 2 — Velika ureterocela desno sa karakterističnom okolnom transparentnom zonom zida ureterocele. Izražena dilatacija uretera.

Fig. 2 — Ureterocele on the right, with negative halo surrounding the cystic outline of ureterocele.



Slika 3 — Veliki okrugli defekt punjenja u desnoj polovici mokraćnog mjehura uzrokovan ureterocelom koja se ne puni kontrastom.

Fig. 3 — Filling defect in the right half of the bladder from large ureterocele which is not filled with contrast medium.

Ektopičnu ureterocelu, veličine oko 4 cm koja se nije punila kontrastom, dijagnosticirali smo samo u jednom slučaju u male djevojčice u dojenačkoj dobi. Na ekskretornoj urografiji obostrano se utvrdila duplikacija kanalnih sistema bubrega, a ureterocela je zahvaćala ureter gornjeg kanalnog sistema lijevog bubrega sa potpunom afunkcijom. Donji kanalni sistem je pokazivao leziju funkcije sa dilatacijom kaliksa i proširenjem čitavog toka uretera, vjerojatno zbog mehaničke obstrukcije ušća uretera ureterocelom. Desno je nalaz osim duplikacije kanalnog sistema bio u granicama normale. Zbog jakog meteorizma analiza urograma je bila otežana, zbog čega smo urografski nalaz potvrdili cistoskopijom i ultrazvučnom pretragom bubrega. Kod mikcione cistouretrografije nismo dokazali refluks kontrasta ni u ureterocelu kao ni u bilo koji ureter.

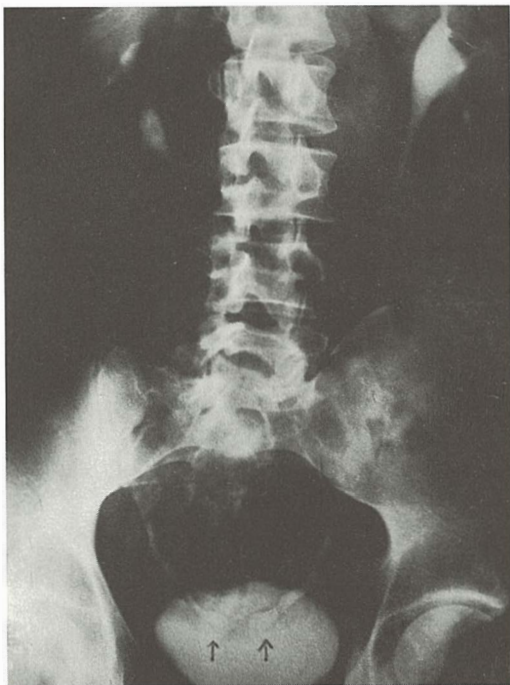
Učestalost ureterocele u naših bolesnika bila je približno podjednaka u oba spola, a u literaturi se spominje 3—4 puta učestalija pojava u žena (1, 4). U tri slučaja utvrdili smo ureterocelu bilateralno (slika 4), što približno odgovara navodima u literaturi (1), a isto tako smo u tri slučaja doka-

zali i pojavu mineralnog konkrementa unutar lumena ureterocele.

Etiologija ureterocele je nejasna i diskutabilna. Najzastupljenija je teorija perzistencije Chwalle's — ove membrane, a spominju se i obstruktivni kao i nasljednji mehanizmi (4, 11).

Zaključak — Ureterocela je anomalija urogenitalnog trakta sa cističnom dilatacijom intravezikalnog submukozog dijela uretera. Veličina joj znatno varira, a vrlo rijetke su ureterocele velikih dimenzija koje ispunjavaju veliki dio lumena mokraćnog mjehura. Iznimno, a što je karakteristika velikih ureterocela, ne pune se kontrastom na urogramima, nego se prikazuju kao defekti punjenja unutar mokraćnog mjehura, zbog čega treba diferencijalno dijagnostički imati na umu i neka druga patološka stanja.

Mi smo utvrdili približno podjednaku učestalost ove anomalije u muškaraca i u žena, što se ne podudara sa podacima iz literature. Nerijetko se pojavljuje bilateralno, a zbog prisutnosti staze i infekcije postoji mogućnost formiranja konkremenata.



Slika 4 — Malene ureterocele obostrano karakterističnog izgleda »oblik glave kobre«.

Fig 4 — Bilateral ureterocele, with typical cobra-head deformity.

U novije vrijeme sve boljom tehnikom snimanja i pojavom kvalitetnih kontrastnih sredstva, dijagnoza se uglavnom postavlja ekskretornom urografijom. Imajući u vidu navedene oblike ureterocele, urografska slika je karakteristična, a samo iznimno u problematičnim slučajevima potrebne su i druge pretrage, a naročito cistouretografija i cistoskopija.

Sažetak

Autori iznose svoja iskustva u dijagnostici ureterocele kao i urografsku sliku u 15 bolesnika, u razdoblju od 1977 do 1987 godine. Anomalija je utvrđena u 7 muškaraca i 8 žena, a u tri slučaja nalaz je bio bilateralan. Prikazana je klinička slika i ukazano na mogućnost formiranja konkremenata unutar lumena ureterocele, što smo utvrdili u tri bolesnika. Kod 14 bolesnika radilo se o običnim ureterocelama odraslih osoba, a samo u jednom slučaju dijagnosticirana je ektopična ureterocela u dojenačkoj dobi.

Ukazuje se, na vrlo rijetku mogućnost pojave ureterocela velikih dimenzija, koje se ponekad ne pune kontrastom na ekskretornoj urografiji, zbog čega, ako se ne misli na njih mogu predstavljati dijagnostičke poteškoće.

Literatura

1. Harrison H. J., Gittes F. R., Perlmutter D. A., Stamey A. T., Walsh C. P.: *Campbell's Urology*. Saunders, Philadelphia, London, Toronto, 1979 (1379—1381, 1765—1779).
2. Leong J., Mikhael B., Schillinger F., J.: Refluxing ureterocele. *J. Urol.* 124: 136—139, 1980.
3. Ericsson N., O.: Ectopic Ureterocele in Infants and Children: A Clinical Study. *Acta Chir. Scandinav. Suppl.* 197: 1—92, 1954.
4. Witten D. M., Myers G. H., Utz D. C.: *Emmett's Clinical Urography: an Atlas and Textbook of Roentgenologic Diagnosis*. Saunders, Philadelphia, London, Toronto, 1977 (708—726).
5. Fenelon J. Michael, M. D., Alton J. Douglas, M. D.: Prolapsing Ectopic Ureterocele in Boys. *Radiol.* 140: 373—376, 1981.
6. Witherington R., Smith AM.: Management of prolapsed ureterocele: past and present. *J. Urol.* 121: 813—815, 1979.
7. Jimenez J. F., Lopez F. G., Sole—Balcels F.: Acute retention of urine due to prolapsed ectopic ureterocele in an adult male. *Eur. Urol.* 2: 153—155, 1976.
8. Poznanski A., Reynolds W. A., Johnson A. J.: Prolapse of a ureterocele into the urethra of a male. *Radiol.* 91: 969—970, 1986.
9. Noe M. N.: Prolapsing single orthotopic ureterocele in a boy: case report. *J. Urol.* 120: 367, 1987.
10. Parsons C. A., Malpass C. P.: Demonstration of simple ureterocele prolapsing into the urethra of an adult male. *Br. J. Surg.* 60: 501—502, 1973.
11. Abrams J. H., Sutton P. A., Buchbinder I. M.: Ureterocele in siblings. *J. Urol.* 124: 135, 1980.

Adresa autora: Dr. Josip Smolković, Zavod za radiologiju i onkologiju Kliničke bolnice Dr. M. Stojanović, Zagreb, Vinogradska 29, 41000 Zagreb.

Novo antiulkusno zdravilo iz skupine blokatorjev H₂-receptorjev

ULFAMID[®] (famotidin)

tablete 40 mg
tablete 20 mg

- visoko učinkovit samo z eno tableto po 40 mg dnevno pred spanjem v akutni fazi bolezni
- preprečuje recidiv samo z eno tableto po 20 mg dnevno pred spanjem
- doslej niso ugotovili medsebojnega delovanja z nekaterimi zdravili (propranololom, diazepamom, varfarinom ...)

Zdravilo, ki so ga bolniki zelo dobro sprejeli, ker je pokazalo:

- učinkovitost v zdravljenju
- hitro odpravo bolečine
- dobro prenašanje
- preprosto doziranje

Indikacije

Duodenalni ulkus, želodčni ulkus, Zollinger-Ellisonov sindrom, reflukсни ezofagitis in druga stanja, pri katerih je hiperacidnost huda motnja za bolnika.

Doziranje

Duodenalni in želodčni ulkus:

1 tableta po 40 mg dnevno pred spanjem, največ 8 tednov; zdravljenje prekinemo takoj, ko endoskopsko dokažemo, da se je ulkus zacelil.

Preprečevanje recidiva duodenalnega ulkusa:

1 tableta po 20 mg dnevno pred spanjem.

Zollinger-Ellisonov sindrom:

Začetna doza je 1 tableta po 20 mg vsakih 6 ur; doziranje prilagajamo resnosti klinične slike in količini hipersekrecije kisline.

Kadar je klirens kreatinina manjši od 30 ml/min ali so vrednosti serumskega kreatinina večje od 3 mg/100 ml, je treba dnevno dozo famotidina znižati na 20 mg.

Kontraindikacije

Preobčutljivost za famotidin.

Oprema

10 tablet po 40 in 20 mg

Podrobnejše informacije in literaturo dobite pri proizvajalcu.



Krka, tovarna zdravil, n. sol. o., Novo mesto

Visoko učinkovit selektivni virostatik v obliki infekcij za infuzijo, mazila za oči in kreme

VIROLEX[®] (aciklovir)

za zdravljenje in preprečevanje infekcij, ki jih povzročajo virusi Herpes simplex tipa 1 in tipa 2 ter Varicella zoster

- visoko selektivno deluje na viruse
- hitro zaustavi razmnoževanje virusov
- hitro odpravi simptome infekcije
- bolniki ga dobro prenašajo

VIROLEX[®] — injekcije za infuzijo

za zdravljenje

- infekcij s Herpesom simplexom pri bolnikih z oslABLJENO imunostjo
- hudih oblik primarnega genitalnega herpesa simplex
- primarnih in rekurentnih infekcij z Varicello zoster pri osebah z normalno in oslABLJENO imunostjo
- herpes simplex encefalitisa (fokalnega in difuznega)
- za preporečevanje infekcij s Herpesom simplexom pri bolnikih z zelo oslABLJENIM imunskim sistemom (transplantacije, zdravljenje s citostatiki)

VIROLEX[®] — mazilo za oči

za zdravljenje

- keratitisa, ki ga povzroča Herpes simplex

VIROLEX[®] — krema

za zdravljenje

- infekcij s Herpesom simplex na koži in sluznicah

Podrobnejše informacije in literaturo dobite pri proizvajalcu.



KRKA, tovarna zdravil, n. sol. o., Novo mesto

NEONATALNI OSTEOMIELITIS I SEPTIČNI ARTRITIS U RADIOLOŠKOJ SLICI

RADIOLOGICAL PRESENTATION OF NEONATAL OSTEOMYELITIS AND SEPTIC ARTHRITIS

Presečki V., Delija-Presečki Ž., Barišić N., Mihordin N.

Abstract — In the Intensive care unit for critically ill neonates and praematures, 120 neonates, from neonatal sepsis with the neonatal osteomyelitis incidence of 11 % were treated between 1983—1985. The radiologic findings of onset, course and the disease outcome of 14 patients are presented. The differences between neonatal and infant osteomyelitis in the clinical and radiological picture are pointed out.

The disease in the first days of life shows a relatively benign course and a satisfactory prognosis. Radiograms present a quick and safe implement in recognizing neonatal osteomyelitis and septic arthritis. Poor clinical picture, and unreliable laboratory findings contribute to the priority of radiograms.

UDC: 616.71-002.1-073.75-053.31

Key words: osteomyelitis-radiography, infant newborn

Profess. paper

Radiol. jugosl. 22 (3) 231—234, 1988

Uvod — Neonatalni osteomielitis i septični artritis je gnojna upala kosti i zgloba, posljedica je hematogene diseminacije infektivnog agensa (sepse), aktiviranog intrauterino, tijekom poroda i u prvom mjesecu života (2, 8).

Bolest je češće multilokalna (poliostotska) i multifokalna, gotovo u pravilu su aficirane duge kosti i veliki zglobovi (kuk, koljeno, rame, lakat). Plošne kosti glave, kralješci i kratke kosti (calcaneus), bili su aficirani per continuitatem iz lezija kože, iz apscesa mekih česti, intraosalne transfuzije i dijagnostičkih zahvata (3, 6, 8).

Prokrvljenost kostiju i zglobova u novorođenčeta je specifična, epifizarna i dijafizarna koje komuniciraju preko »transphyseal vessel« (7) do šestog mjeseca života djeteta kada se formira hrskavična ploča rasta pa se komunikacija epifizarne i dijafizarne cirkulacije prekida (2, 4, 7).

Osnovna bolest je neonatalna sepsa sa infektivnim agensom u cirkulaciji. »Usporena struja krvi u sinusoidnim venama pogoduje odlaganju bakterijskog embolusa, arterijska mreža biva brzo trombozirana širenjem infekcije sa venske strane luka, što stvara stazu i ekzudaciju koja brzo prelazi u pus« (4). Iz takvog metafizarnog apscesa infekcija se preko transfizealnih sudova širi u epifizu i zglobni prostor (4, 7). Sa druge strane pus prodire u dijafizu i kroz Haversove

kanaliće prodire pod periost i odiže periost nakupinama gnoja. Iz tog razloga se istovremeno razvija septični artritis i osteomielitis što nije slučaj kod dojenčadi starije od šest mjeseci, kad se formira hrskavična ploča rasta pa su epifizarna i dijafizarna cirkulacija odvojene (2, 4, 7).

Novorođenče može manifestirati male ili nikakve kliničke znakove oboljenja: smanjena pokretljivost aficiranog ekstremiteta, pseudoparaliza i otok mekih česti. Lokalni klinički znaci su oskudni, mogu se i previdjeti pravovremeno, javljaju se u fazi smirivanja osnovne bolesti koja se intenzivno liječi a to je neonatalna sepsa. Lokalni klinički znaci javljaju se sedmog do petnajstog dana iza početka septikemije. Osnovni laboratorijski nalazi su nepouzdana (u 30 % u granicama su normalnog) što je razumljivo u odnosu na terapiju osnovne bolesti — neonatalne sepse (2, 6, 7, 8).

Scintigrafija kostiju upućuje na afekciju kosti navodno već u fazi nastajanja lokalnih kliničkih znakova bolesti, osobito je korisna za otkrivanje poliostotskih slučajeva, kojih se lokalizacije i ne moraju sve manifestirati (1, 4).

Naši bolesnici — U Centru za ugroženu novorođenčad i nedonoščad KBC-a liječeno je od 1983. do 1985. godine 120 novorođenčadi od

neonatalna sepse a 14 ih je oboljelo od neonatalnog osteomielitisa i septičnog artritisa. Incidencija je 6 do 13% (2), u našem materijalu 11%.

Uzročnici neonatalne sepse su izolirani iz hemokulture 13 puta, kulture cerebrospinalnog likvora 1 puta, kulture punktata kosti i zgloba 2 puta, a u jednog malog bolesnika uz sva nastojanja nije uspjelo izolirati uzročnika.

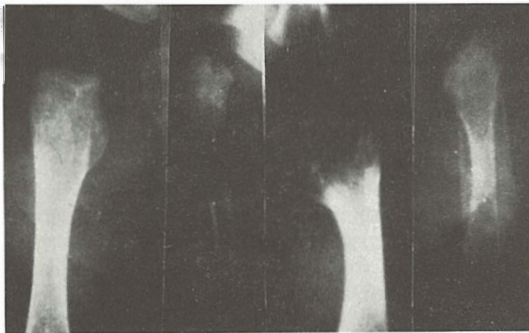Izolirani su slijedeći uzročnici: staphylococcus pyogenes aureus kod 3 bolesnika, staphylococcus epidermidis kod 2, escherichia coli kod 2, klebsiella species kod 5 i pseudomonas species kod 2 bolesnika.

Rezultati — Pronalažanje ranih radioloških znakova neonatalnog osteomielitisa i septičnog artritisa za kliničara je veoma važno, osobito jer su neki od znakova prisutni veoma rano:

— proširenje zglobnog prostora, dislokacija zglobnih tijela i otok mekih česti periartikularno nalazimo na radiogramima koji su učinjeni 4. do 7. dana od pojave lokalnih kliničkih znakova (2, 4, 6, 7).

— rarefikacija kosti (okrajci dijafiza), odizanje periosta dijafize i uzura metafize nalazimo 7. do 10. dana iza početka lokalnih kliničkih znakova (2, 7).

— stvaranje koštanog apscesa i odlaganje vapna periostalnom reakcijom nalazimo 10. do 15. dana (2, 6, 7) (slika 1).



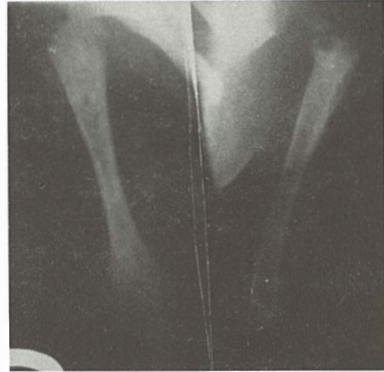Slika 1 — Radiološki znakovi neonatalnog osteomielitisa: dislokacija, uzura, apsces, periostalna reakcija (od lijeva na desno)

Fig. 1 — Radiological features of neonatal osteomyelitis: dislocation, metaphyseal destruction, abscess, periostal reaction (from left to right).

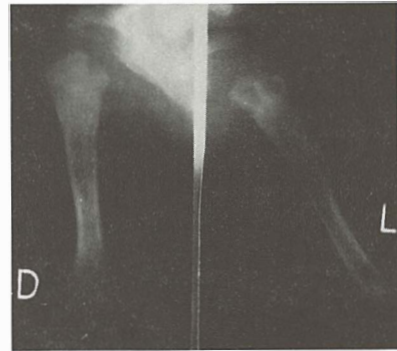
— na snimkama koje su učinjene trećeg tjedna bolesti i kasnije nalazimo znakove reparatorne faze bolesti: remineralizaciju aficirane kosti, obilno izraženu periostalnu reakciju dijela ili cijele kosti, obilno odlaganje vapna u lediranu hrskavicu epifize i u periartikularne meke česti i pojačan rast kosti u duljinu u odnosu na zdravu stranu.

Znakovi neonatalnog osteomielitisa i septičnog artritisa prikazani su na slici 1, od lijeva na desno.

Veoma često aficirani su simetrične kosti i zglobovi a bolest je u pravilu poliostotska. Kod 10 bolesnika od 14, bolest je bila poliostotska a kod četvorice aficirane su simetrične kosti, vidi slika 2 a, 2 b i 3.



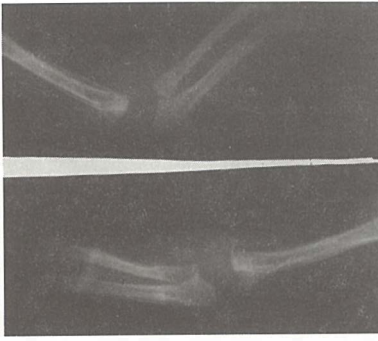
Slika 2 a — Osteomyelitis humeri bilat., 10. dan života.
Fig. 2 a — Osteomyelitis humeri both sides, 10th day of life.



Slika 2 b — Osteomyelitis humeri bilat., 17. dan života.
Fig. 2 b — Osteomyelitis humeri both sides, 17th day of life.

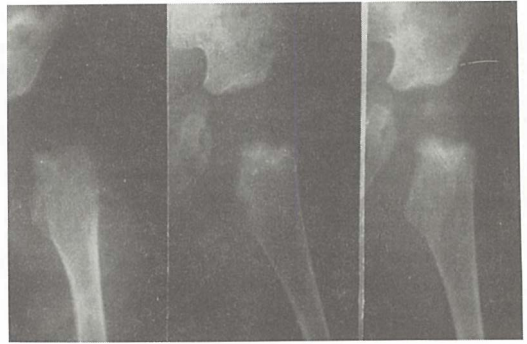
Dinamiku neonatalnog osteomielitisa i septičnog artritisa u radiološkoj slici a u odnosu na klinički tijek bolesti od početnih manifestacija do izliječenja možemo pratiti na slikama 4 i 5 kod dva mala bolesnika, kod jednog na nadlaktici a kod drugog na nadkoljenici.

Diskusija — Neonatalni osteomielitis i septični artritis je bolest prvih 10 tjedana života (2), nastaje kao komplikacija neonatalne sepse a prvi klinički znaci javljaju se tijekom smirivanja sepse, kad se počinju isključivati iz terapije pojedini antibiotici i prelazi na izbor po antibiogramu («Puca se svim oružjem» — antibioticima,



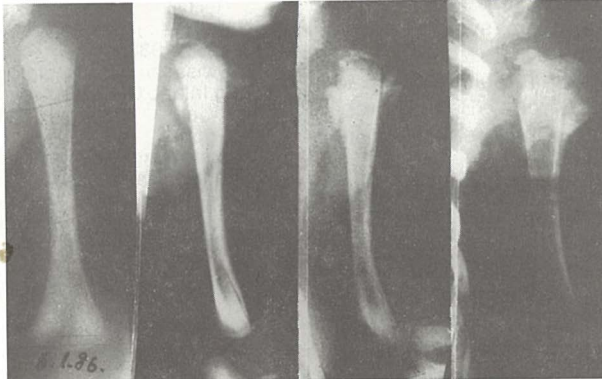Slika 3 — Osteomyelitis humeri, radii et ulnae bilat. Proširenje zglobnog prostora (gnoj u zglobu), otek mekih česti, reakcija periosta, uzure ulnae, 13. dan života.

Fig. 3 — Osteomyelitis humeri, radii and ulnae both sides. Widening of joint spaces, swelling of the soft tissues, periosteal reaction, destructive lesions in the ulnae, both sides, 13th day of life.



Slika 5 — Osteomyelitis femori et coxitis septica lat. sin. Proširenje zglobnog prostora (gnoj u zglobu), dislokacija, uzura metafize femura, odlaganje vapna u jezgru glavice femura (38. dan života!)

Fig. 5 — Osteomyelitis femori and coxitis septica left side. Widening of the joint spaces (pus in the hip joint), dislocation of the hip, metaphyseal destruction of the hip, calcification of the femur head nucleus (38th day of life).



Slika 4 — Osteomyelitis humeri sin., početak i tijek bolesti: 20., 27., 36 i 46. dan života.

Fig. 4 — Osteomyelitis humeri sin., the beginning and course of the disease: 20th, 27th, 36th and 46th day of life.

jer vremena nema a uzročnik je još nepoznat). Iz tih razloga je razumljivo da su rani klinički znaci neonatalnog osteomielitisa oskudni a osnovni laboratorijski nalazi često u granicama normalnog. Tog su mišljenja: Fox (2), Strinović »Izostanak dobro poznatih općih reakcija u prvim tjednima djetetova života ne može se dovoljno naglasiti jer takva atipična slika vodi ka ozbiljnom zakašnjenju u ranom liječenju« (4), Swischuk smatra da se oba ova stanja (septični artritis i neonatalni osteomielitis op. autora) kod novorođenčeta prezentiraju sa neznatnom sistemskom reakcijom gotovo u preko 50 % djece, treba imati na umu da osteomielitis i septični artritis kod novorođenčeta mogu ići kao iznenađujuće tiha (silent) stanja. Zbog toga se bolest često otkriva tek kad je već uznapredovala, što ostavlja deformaciju i ograničenu gibljivost zgloba (7).

Bolest započinje u metafizi i istovremeno se širi na hrskavicu epifize i zglobni prostor kao i na dijafizu i pod periost što se smatra posljedicom specifične opskrbe krvlju kosti i zgloba novorođenčeta, odnosno komuniciranjem epifizne i dijafizne cirkulacije koja se prekida formiranjem hrskavične ploče rasta. Iz toga razloga osteomielitis starijeg djeteta (starijeg od 6 mjeseci) najčešće ograničen na dijafizu a septični artritis na zglob (4, 7).

Što se tiče scintigrafije kostiju u fazi pojave lokalnih kliničkih znakova neonatalnog osteomielitisa naše iskustvo nije zadovoljavajuće: kod 5 bolesnika lokalizacije procesa nisu bile signirane, a kod 2 bolesnika pozitivan scintigrafski nalaz nismo uspjeli potvrditi radiološki tijekom terapije.

Swischuk smatra da za razliku od starije djece, kod kojih su izotopske pretrage vrlo efektne u otkrivanju ranih infekcija kostiju i zglobova kod novorođenčeta to nisu. Izgleda da kod novorođenčeta postoji slaba osteoplastična aktivnost sve do uznapredovalog stadija bolesti. To je razlog zbog čega je u ranoj fazi izotopsko skeniranje kostiju negativno« (7).

Rana radiološka dijagnoza neonatalnog osteomielitisa i septičnog artritisa važnija je kod novorođenčeta nego kod starijeg djeteta iz razloga:

— klinička slika je oskudna, osnovni laboratorijski nalazi nepouzdana, u 30 % normalni, za razliku od osteomielitisa starijeg djeteta.

— scintigrafija kosti je nepouzdana, oštećenja kostiju i zglobova su opsežnija u koliko se zakašni sa dijagnozom i terapijom što nije u starijoj dobi.

»Iz tih razloga svaki radiološki znak osteomielitisa ili septičnog artritisa, bez obzira koliko bio jedva zamjetljiv (no matter how subtle), treba tretirati sa najvećim oprezom, sve dok se problem ne riješi« Swischuk (7).

Diferencijalna dijagnoza radiologa obuhvaća:

— frakture tijekom poroda, Battered child syndrome — obilne periostalne reakcije brojnih kostiju,

— kongenitalni lues i kongenitalni rubeola sindrom — promjene na svim kostima osobito metafize,

— familijarna hiperfosfatazija i kongenitalni hiperparatireoidizam — promjene na svim kostima prisutne pri rođenju,

— prematurni rahitis i prematurni skorbut — promjene na svim kostima, osobito metafize,

— displazija kuka — kod artritisa acetabularna cirkumferencija je dobro svedena,

— kod novorođenčeta periost dugih kostiju obično se nešto više vidi nego kod starijeg djeteta, nema svjetle zone nakupljenog pusa između kosti i periosta.

Zaključak — Neonatalni osteomielitis i septični artritis bitno se razlikuju od osteomielitisa starijeg djeteta kliničkom i radiološkom slikom. Radiogrami, nadamo se, predstavljaju najsigurniji način prepoznavanja ranih znakova neonatalnog osteomielitisa i septičnog artritisa. Oskudna klinička slika, nepouzdana rani scintigrafski i laboratorijski nalazi daju prioritet radiogramu, brzom, relativno sigurnom dijagnostičkom postupku, koji omogućava dokumentirano praćenje tijeka bolesti.

Sažetak

U Centru za ugroženu novorođenčad i nedonošćad u periodu 1983.—1985. godine liječeno je 120 novo-

rođenčadi od neonatalne sepse, sa incidencijom neonatalnog osteomielitisa i septičnog artritisa od 11 %. Autori prikazuju početak, tijek i ishod bolesti u radiološkoj slici kod 14 pacijenata. Ukazuju na razlike osteomielitisa novorođenčeta i starijeg djeteta u kliničkoj i radiološkoj slici.

Bolest je u prvim danima života, relativno benignog tijeka i dobre prognoze.

Radiogrami su brz i siguran način za prepoznavanje neonatalnog osteomielitisa i septičnog artritisa. Oskudna klinička slika, nepouzdana laboratorijski nalazi daju prioritet radiogramu.

Literatura

1. Bressler E., Conway J., Weiss S.: Neonatal Osteomyelitis Examined by Bone Scintigraphy. *Radiology* 152: 685—688, 1984.

2. Fox L., Sprunt K.: Neonatal Osteomyelitis. *Pediatrics* 62 (4): 535—542, 1978.

3. Highland T., Lamont R.: Osteomyelitis of Pelvis in Children. *J. Bone Joint Smg. (AM)* 65-A, (2): 230—234, 1983.

4. Matasović T., Strinović B.: Dječja ortopedija (Prvo izdanje), Školska knjiga, Zagreb 1986, (47—56)

5. Okoroma E., Agbo D.: Childhood Osteomyelitis. *Clin. Pediatrics* 23 (10): 548—552, 1984.

6. Reilly B.: Osteomyelitis in the Neonate. *Diagnosis and longterm sequelae. Ann. Radiol.* 26 (2—3): 262—268, 1983.

7. Swischuk L.: *Radiology of the Newborn and Young Infant. U: Osteomyelitis and septic arthris. Williams and Wilkins, Baltimore / London, 1980 (646—650).*

8. Weissberg E., Smith A., Smith D.: *Clinical Features of Neonatal Osteomyelitis. Pediatrics* 53 (4): 505—509, 1974.

Adresa autora: Dr. Presečki V., Centar za ugroženu novorođenčad i nedonošćad, Dječja klinika KBC Rebro, Zagreb.

ANEURIZMA EKSTRAKRANIJALNOG DIJELA UNUTARNJE KAROTIDNE ARTERIJE

ANEURYSM OF THE EXTRACRANIAL SEGMENT OF THE INTERNAL CAROTID ARTERY

Mašković J., Lahman M., Jurinović M., Boschi S., Kuštera S.

Abstract — An aneurysm of the extracranial segment of the carotid artery is rare. Clinical picture is characterized by cerebral ischemia which can be caused by embolization or diminished blood circulation. Local symptoms on the neck are various and depend upon the size and location of the aneurysm. In both our patients cerebral ischemia was the main symptom.

UDC: 616.133.3-007.64

Key words: carotid artery internal-diagnosis, aneurysm

Case report

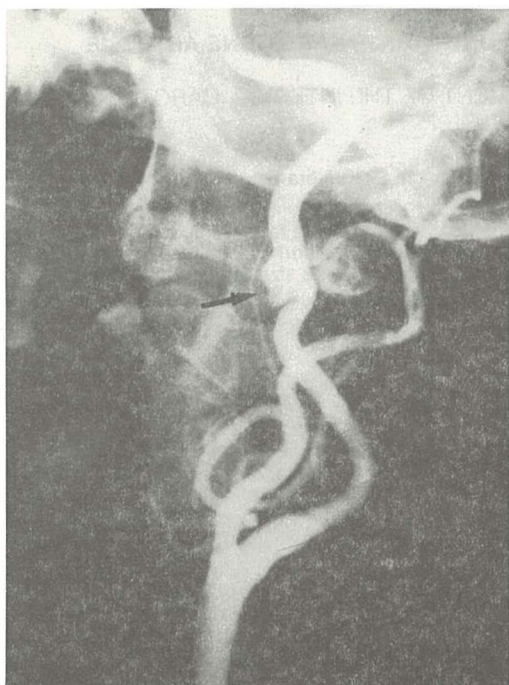
Radiol. Jugosl. 22 (3) 235—238, 1988

Uvod — Aneurizme ekstrakranijskog dijela karotidne arterije jesu rijetka vaskularna bolest (2, 7, 14, 18, 21, 22, 25). Najčešće su udružene s aterosklerotskim promjenama na karotidnim arterijama. Simptomi bolesti prouzročeni su lokalnom kompresijom aneurizme na strukture vrata i cerebralnom ishemijom kao posljedicom embolizacije mobiliziranih tromba iz aneurizme, ili pak smetnjama krvnog protoka kroz karotidnu arteriju. Pri angiografskom pregledu prikazuju se kao fuziformne ili sakularne tvorbe uz cervikalni dio karotidne arterije (14, 20). Usljed prisutnosti intraaneurizmatskih trombotičkih naslaga na angiogramima mogu imponirati manjima nego što su to u stvarnosti.

Prikaz bolesnika — Bolesnik B. N., star 52 godina, primljen je u bolnicu s kliničkom slikom tranzitorne ishemične atake. Iz anamneze dobiju se podaci da bolesnik već 12 godina boluje od arterijalne hipertenzije koju neredovito kontrolira i liječi. Prije tri godine imao je prolazne poremećaje vida, a nakon godinu dana i prolazne smetnje u govoru. Posljednju godinu ima klaudikaciju bol nakon prijeđenih 200 koraka. Dan prije prijema u bolnicu ponovno ima smetnje u govoru. U neurološkom statusu zapažena je diskretna devijacija protruziranog jezika ulijevo,

kao i diskretno tonjenje i proniranje lijeve ruke pri supinacijom testu. Ostali neurološki nalazi jesu u granicama normale. EEG-e, CT mozga, kao i nalazi cerebralne angioscintigrafije i gammaencefalografije jesu u granicama normale. Pri pregledu očne pozadine utvrđeno se hipertonični fundus. Eho flow ukazuje na smanjeni protok krvi kroz desnu unutarnju karotidnu arteriju. Za angiografije arkusa aorte vidljiva je anatomska varijanta izlazišta arterija. Desna zajednička karotidna arterija i lijeva vertebralna arterija izlaze direktno iz arkusa aorte. Pri selektivnoj angiografiji desne zajedničke karotidne arterije vidi se aterosklerotska elongacija unutarnje karotidne arterije na kojoj se u projekciji korpusa C2 kralješka vidi aneurizma veličine 1,5 × 1 cm (slika 1.). Unutar lumena aneurizme vidi se trombotičke naslage. Angiografski se dokažu i znakovi opsežnih aterosklerotskih promjena na abdominalnoj aorti i arterijama donjih ekstremiteta. Budući da se stanje bolesnika popravilo, a on odbija kirurško liječenje, otpušta se na kućnu njegu.

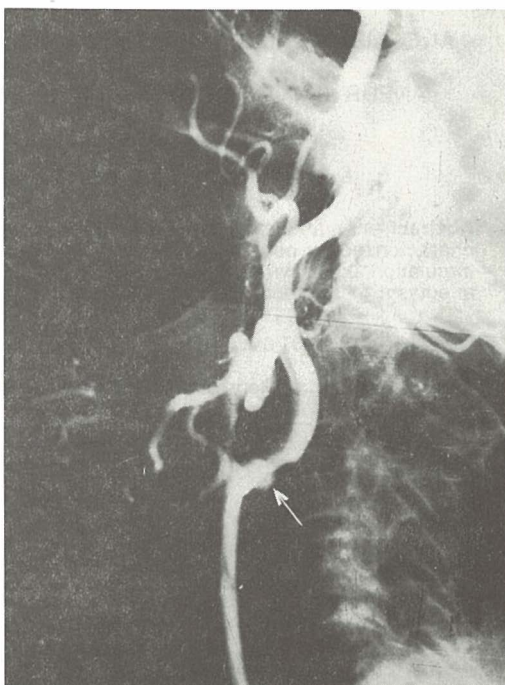
Bolesnica D. V., stara 71 godinu, primljena je u bolnicu s kliničkom slikom lijevostrane hemiplegije. Iz heteroanamneze vidljivo je da bolesnica posljednju godinu boluje od arterijalne hipertenzije, međutim, odbija uzimati ordiniranu terapiju.



Slika 1 — Angiogram desne zajedničke karotidne arterije, profilna proekcija: aneurizma srednjeg ekstrakranijalnog dijela unutarnje karotidne arterije (strelica). Lošija opacifikacija lumena aneurizme ukazuje na prisustvo intraluminalnog tromba.

Fig. 1 — Angiogram of the right common carotid artery, lateral projection: aneurysm of the extracranial segment of the internal carotid artery (arrow). The poor opacification of the aneurysm lumen suggests the presence of an intraluminal clot.

Dva dana prije prijema u bolnicu iznenada joj je oslabila desna noga i ruka te nije mogla hodati. Otežano je gutala tekuću i krutu hranu. Prilikom prijema u neurološkom statusu prisutna je lijevostrana hemiplegija s hipotonijom miškulature, ugašenim miotatskim refleksima i nijemim lijevim stopalom. Osjet je oslabljen na bolne podražaje lijevo. Prisutna je anartrija i inkontinencija urina. Izražen je poremećaj svijesti na granici somnolencije i sopora. Pri angiografiji desne karotidne arterije vidi se u području bifurkacije okrugla nakupina kontrastnog sredstva veličine 1×1 cm koja se užim vratom spaja s unutarnjom karotidnom arterijom i odgovara aneurizmu (slika 2.). Slabija opacifikacija lumena aneurizme ukazuje na postojanje intraaneurizmatičkog tromba. Na početnom dijelu unutarnje karotidne arterije vidljiv je veći aterosklerotski plak. Na traženje rod-bine bolesnica se bez daljnje obrade uz nepromijenjenu kliničku sliku otpušta na kućnu njegu.



Slika 2 — Angiogram desne zajedničke karotidne arterije, profilna proekcija: aneurizma na bifurkaciji karotidne arterije (strelica). Vidljivo je suženje arterijalnog lumena na bifurkaciji.

Fig. 2 — Angiogram of the right common carotid artery, lateral projection: aneurysm of the carotid bifurcation (arrow). Note the narrowed appearance of the arterial lumen of the bifurcation.

Rasprava — Aneurizma cervikalnog dijela karotidne arterije predstavlja rijetki vaskularni entitet (2, 7, 14, 18, 25). Međutim, Margolis i suradnici (22) navode da ova promjena i nije tako rijetka kako se to prije mislilo. Aneurizme su najčešće lokalizirane u području bifurkacije karotidne arterije, ali mogu biti lokalizirane i na zajedničkoj karotidnoj arteriji, kao i na unutarnjoj karotidnoj arteriji (14, 15, 22). U naše bolesnice aneurizma je bila lokalizirana na bifurkaciji karotidne arterije, dok je u bolesnika bila lokalizirana na distalnom ekstrakranijalnom dijelu unutarnje karotidne arterije. Mogu imati sakularni ili fuziformni oblik (11, 14, 17). Rhodes i suradnici (25) navode da je ateroskleroza najčešći uzrok nastajanja ove promjene. Histološkom je analizom utvrđena disrupcija elastičnog sloja intime i medije kao i napredujuća kalcificirajuća ateroskleroza. U naših bolesnika uz aneurizme na cervikalnom dijelu unutarnje karotidne arterije, postojali su i znakovi aterosklerotskih promjena, kao što su to elongacija arterija i aterosklerotski plakovi. U bo-

lesnika osim aterosklerotskih promjena na karotidnim arterijama postojali su i znakovi generalizirane ateroskleroze s izraženim promjenama na abdominalnoj aorti i arterijama donjih ekstremiteta. Osim ateroskleroze, kao uzrok nastanka aneurizmi cervikalnog dijela karotidne arterije u literaturi se navodi i trauma (25). Penetrantne traume izrazito rijetko jesu uzrokom nastajanja aneurizme, dok tupe traume češće dovode do tromboze traumatizirane arterije (27). Međutim, traumatskim povredama vrata mogu nastati i disecirajuće aneurizme karotidnih arterija (27). Infekcije, kao i degenerativna oštećenja arterijalnog zida mogu biti uzrokom nastajanja aneurizmi vratnog dijela karotidnih arterija (4, 9, 19). Hodge (14) i Luken (20) opisuju spontano nastajanje aneurizmi na oštrom dijelu zavoja koljena-stih presavinuća karotidnih arterija, a Brown (5) i Ekrenfeald (9) kod fibromuskularne displazije. Crawford (8) opisuje nastanak aneurizme kao komplikacije direktne punkcije angiografije karotidne arterije. U literaturi su opisane lažne aneurizme što se javljaju nakon ranijih endarterektomija karotidnih arterija (1, 9, 29).

Rodes i suradnici (25) primjetili su visoku učestalost arterijalne hipertenzije u bolesnika s aterosklerotskim aneurizmama te smatraju da ona predstavlja više od ko incidencije u nastajanju ove vaskularne promjene na vratnom dijelu karotidne arterije. Naši bolesnici imali su arterijalnu hipertenziju koja u oba slučaja nije adekvatno liječena.

Raznolika je simptomatologija aneurizme cervikalnog dijela karotidne arterije a ovisi o lokalizaciji i veličini aneurizme (7, 22). Mogu biti primjećene kao velike i tvrde tvorbe na vratu (26), koje bolesnika mogu uputiti otorinolaringologu (18) tako da su u nekim slučajevima i napravljene pogrešne punkcijonebiopsije. Usljed svojeg položaja i veličine mogu biti uzrokom facijalne, retroorbitalne i cervikalne boli (4, 18, 24—26). U pojedinim slučajevima čujni šum nad karotidnom arterijom može biti vodeći simptom (12). Usljed kompresije na strukture vrata mogu se javiti opstrukcijske smetnje gornjih dišnih puteva (23, 25), promuklost (28), disfagija (28, 31) pareza IX, X, XI i XII kranijalnog živca (18, 22), a Hornerov se sindrom može javiti kao posljedica kompresije simpatičkog pleksusa (23). Vodeći klinički simptomi mogu biti prouzročeni cerebralnom ishemijom kao posljedicom embolije (2, 16) ili smetnji u krvnom protoku (7, 24, 26, 30). U prvog bolesnika pregledom Eho flowom ustanovljene su smetnje protoka kroz desnu karotidnu arteriju. Klinički se simptomi mogu javiti u različitim formama: od vrtoglavice i tranzitornih ishemičnih ataka do fatalnog cerebralnog in-

farkta (3, 22, 24—26). U naših bolesnika simptomatologija je prouzročena emboličkim ishemijskim i smanjenjem krvnog protoka. Smatramo da tranzitorne smetnje govora, u bolesnika, i disfagične smetnje, u bolesnice, nisu posljedica kompresije aneurizme na strukture vrata, nego su posljedica cerebralne ishemije izazvane embolizacijom mobiliziranih dijelova tromba iz aneurizmi.

Aneurizma cervikalnog dijela karotidne arterije angiografski se prikazuje kao sakularno i fuziformno proširenje arterije (14, 20). Rubovi su joj često nepravilni, a unutar lumena vide se defekti punjenja što odgovaraju intraaneurizmatским trombotičkim masama. Aneurizma pri angiografiji može imponirati manjom usljed prisustva ovih naslaga. CT je važan za određivanje realne veličine aneurizme (13). Ultrazvučnom se analizom mogu dobiti korisni podaci o krvnom protoku.

U literaturi su prikazani različiti terapijski tretmani (6, 9, 10, 12, 14, 16, 20, 24, 31), međutim, većina je autora suglasna da je primarna resekcija lezije — aneurizmektomija — s rekonstrukcijom arterijalnog kontinuiteta optimalna terapijska metoda. Naši su bolesnici odbili kiruršku intervenciju te im je ordinirana medikamentozna terapija radi poboljšanja cerebralnih ishemičnih neuroloških deficita i regulacije arterijalne hipertenzije.

Zaključak — Aneurizme cervikalnog dijela karotidne arterije predstavljaju rijetku vaskularnu bolest. Najčešće se javljaju u bolesnika s generaliziranom aterosklerozom udruženom s arterijalnom hipertenzijom. Mogu biti fuziformnog i sakularnog oblika. Simptomatologija ovisi o lokalizaciji i veličini aneurizme a može biti prouzročena kompresijom na strukture vrata te cerebralnom ishemijom kao posljedicom embolizacije ili smanjenog protoka krvi. Angiografski se prikazuje kao sakularno proširenje arterije unutar kojega se vide ispadi punjenja prouzročeni intraaneurizmatским trombotičkim naslagama. CT je vrlo važan za određivanje realne veličine aneurizme, dok se ultrazvučnim pregledom dobija dobar uvid u krvni protok aneurizmatским izmijenjene karotidne arterije.

Sažetak

Rijetka je aneurizma ekstrakranijalnog dijela karotidne arterije. Klinička je slika prouzročena cerebralnom ishemijom koja može biti posljedica embolizacije ili smanjenog protoka krvi. Različiti su lokalni simptomi na vratu, a ovisi o veličini i lokalizaciji aneurizme. Vodeći znak bolesti u naših bolesnika bio je posljedica cerebralne ishemije.

Literatura

1. Blackford J. M., McLaughlin J. S.: Pseudoaneurysms of the carotid artery. *Am. Surg.* 38: 257, 1973.
2. Bladin P. F.: Dissecting aneurysms of carotid and vertebral arteries: a clinical and angiographic study of early diagnosis, natural history, and pathophysiology of cerebral lesions. *Vasc. Surg.* 8: 204, 1974.
3. Boddie H. G.: Transient ischemic attacks and due to extracranial aneurysms of internal carotid artery. *Br. Med. J.* 3: 802, 1972.
4. Brice J. G., Crompton M. R.: Spontaneous dissecting aneurysms of cervical internal carotid artery. *Br. Med. J.* 2: 790, 1964.
5. Brown O. L., Armitage J. L.: Spontaneous dissecting aneurysms of the cervical internal carotid artery: two case reports and a survey of the literature. *AJR* 118: 648, 1973.
6. Coleman P. G., Kittle C. F.: Aneurysms of the common carotid artery. *Surg. Clin. North. Am.* 53: 231, 1973.
7. Countee R. W., Vijayanthan T., Barrese C.: Cervical carotid aneurysm presenting as recurrent cerebral ischemia with head turning. *Stroke* 10: 144, 1979.
8. Crawford T.: The pathological effects of cerebral angiography. *J. Neurol. Neurosurg. Psychiatry* 19: 217, 1965.
9. Ehrenfeld W. K., Hays R. J.: False aneurysms after carotid endarterectomy. *Arch. Surg.* 104: 288, 1972.
10. Ehrenfeld W. K., Wylie E. J.: Spontaneous dissection of the internal carotid artery. *Arch. Surg.* 111: 1294, 1976.
11. Halasz N. A., Kennady J. C.: Excision of arteriosclerotic aneurysms of the cervical internal carotid artery. *J. Neurosurg.* 21: 352, 1964.
12. Hardin C. A.: Surgical treatment of extracranial carotid aneurysms with excision and arterial restoration. *Vasc. Surg.* 7: 247, 1973.
13. Heintz E. R., Pizer S. M., Fram E. K., Burger P., Drayer B., Osborne D. R.: Examination of the extracranial carotid bifurcation by the thin-section dynamic CT: direct visualization of the internal atheroma in man (part 1) *AJNR* 5: 355, 1984.
14. Hodge C. J., Lee S. H.: Spontaneous dissecting cervical carotid artery aneurysm. *Neurosurgery* 10: 93, 1982.
15. Houser O. W., Baker H. L.: Fibromuscular dysplasia and other uncommon disease of the cervical carotid artery: angiographic aspects. *AJR* 104: 201, 1968.
16. Jantzer A.: Dissecting aneurysms of the left internal carotid artery. *Angiology* 5: 232, 1954.
17. Kaupp H. A., Haid S. P., Jurayj M. N., Bergan J. J., Trippel O. H.: Aneurysms of the extracranial carotid artery. *Surgery* 72: 946, 1972.
18. Lane R. J., Weisman R. A.: Carotid artery aneurysms: an otolaryngologic perspective. *Laryngoscope* 90: 897, 1980.
19. Lilequist B.: The roentgenologic appearance of spontaneous dissecting aneurysm of the cervical internal carotid artery: report of case. *Vasc. Surg.* 2: 223, 1968.
20. Luken M. G. III, Aschler G. F. Jr., Correll J. W., Hilal S. K.: Spontaneous dissecting aneurysms of the extracranial internal carotid artery. *Clin. Neurosurg.* 26: 353, 1978.
21. Little J. M., May J., Vanderfield C. K., Laymond S.: Traumatic thrombosis of the internal carotid artery. *Lancet* 11: 926, 1969.
22. Margolis M. T., Stein R. J., Newton T. H.: Extracranial aneurysms of the internal carotid artery. *Neuroradiology* 4: 78, 1972.
23. Mokri B., Sundt T. M., Houser O. W.: Spontaneous internal carotid dissection, hemiparesis and Horner's syndrome. *Arch. Neurol.* 36: 677, 1979.
24. Ojemann R. G., Fisher C. M., Rich C. J.: Spontaneous dissecting aneurysm of the internal carotid artery. *Stroke* 3: 434, 1972.
25. Rhodes E. L., Stanley J. C., Hoffman G. L., Cronenwett J. L., Fry W. J.: Aneurysm of extracranial carotid artery. *Arch. Surg.* 111: 339, 1976.
26. Rittenhouse E. A., Radke H. M., Sumner D. S.: Carotid artery aneurysms: review of the literature and report of a case with rupture into the oropharynx. *Arch. Surg.* 105: 786, 1972.
27. Salamon J. H., Blatt E. S.: Aneurysms of the internal carotid artery due to closed trauma. *J. Torac. Surg.* 56: 28, 1968.
28. Shipley A. M., Winslow N., Walker W. W.: Aneurysms in the cervical portion of the internal carotid artery. An analytical study of the cases recorded in the literature between Aug 1, 1925 and July 31, 1936: report of two new cases. *Ann. Surg.* 105: 675, 1973.
29. Smith R. B. III., Perdue G. D. Jr., Collier R. H., Stone H. H.: Post-operative false aneurysms of the carotid artery. *Am. Surg.* 32: 335, 1970.
30. Thapedi I., Ashenhurst E., Rozdilsky B.: Spontaneous dissecting aneurysm of internal carotid artery in the neck. *Arch. Neurol.* 23: 549, 1970.
31. Wilson J. R., Jordan P. H.: Excision of air internal carotid artery aneurysm: restitution of continuity by substitution of external for internal carotid artery. *Ann. Surg.* 154: 45, 1961.

Adresa autora: Prim. Mr. Sci. dr. Josip Mašković, KBC »FIRULE« SPLIT, Zavod za radiologiju, Spinićeva 1

EKSTRARENALNA-GASTROINTESTINALNA MANIFESTACIJA RENALNIH NEOPLAZMI

EXTRARENAL-GASTROINTESTINAL MANIFESTATION OF RENAL NEOPLASMS

Frković M., Mandić A., Agbaba M., Šimunić S.

Abstract — The authors describe their observations in 4 patients with renal tumors. One of these patients had additional enormous hydronephrosis due to the pyeloureteric calculi. None had any subjective symptomatology of the urotract. The symptomatology of digestive tract (subileus, ileus, melaena, diarrhea) was dominant in all patients. Only on further diagnostic treatment (i.v.u., CT, US, renal angiography) the right diagnosis was made.

These rare clinical manifestations of renal tumors can at least partly be explained by topographical-anatomical relations of kidneys and adjacent structures (colon, small bowel, stomach, pancreas, duodenum, v.c.i.). The result is the compression and dislocation of above mentioned intraabdominal structures which lead to the disorder of their innervation and blood and lymphatic circulation.

Two patients had left sided renal tumors with consecutive paresis of small bowel loops due to the radix mesenterii lesion. The other 2 patients had right sided renal tumors. In one patient, the tumor compressed duodnum, small bowel and colon, and in the other the renal tumorous process and regional lymph nodes compressed and infiltrated duodenum, v.c.i. and mesocolon.

UDC: 616.61-006.6-06:616.34

Key words: kidney neoplasms, gastrointestinal diseases

Case report

Radiol. Jugosl. 22 (3) 239—243, 1988

Uvod — Topografsko-anatomski prikaz bubrega i okolnih intraabdominalnih struktura omogućit će da shvatimo zašto se, iako izuzetno rijetko, neoplazme bubrega dominantno manifestiraju simptomatologijom gastrointestinalnog trakta, a tek daljnjom dijagnostičkom obradom nađe se tumorski proces bubrega.

U literaturi, relativno češće, nalazimo opis asimptomatskih tumora bubrega bez karakterističnog trijasa: bol, tumor, hematurija (1, 3, 7, 9), a kliničku i radiološku sliku u tim slučajevima maskirale su druge bolesti urotrakta koje su ujedno bile razlog dolaska bolesnika liječniku.

Mali broj autora opisuje invaziju ili metastaziranje renalnih tumora u digestivni sustav. Opisane su subakutne opstrukcije, invaginacije, nekroze i perforacije stijenke crijeva s krvarenjima iz digestivnog trakta izazvane metastazama renalnih tumora, metastaze renalnog tumora u želudac, te krvarenja i submukozni hematomi tankog crijeva kao posljedica metastaza renalnih tumora (5, 6, 8).

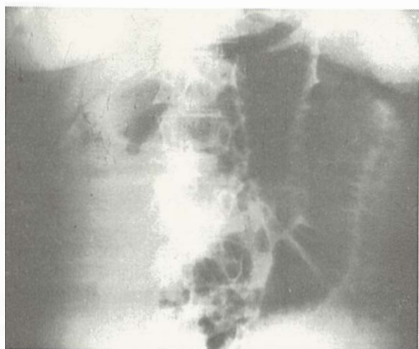
Materijal i metode— U toku rada, baveći se radiološkom problematikom gastrointestinalnog trakta, primjetili smo da su diskretne i posve atipične promjene crijevnih vijuga ponekad uzro-

kovane primarnim patološkim procesom susjednih intraabdominalnih struktura.

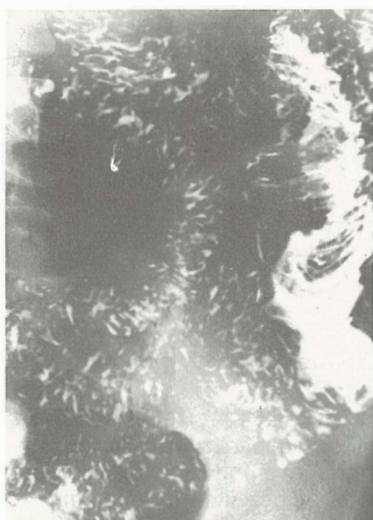Prikaz slučajeva — Opisujemo četiri bolesnika koji su hospitalizirani i upućeni na rendgenske preglede pod kliničkom slikom akutnog abdomena, a bez ikakve simptomatologije sa strane urotrakta.

1. bolesnik: B. B., muškarac, 44 godine. Upućen je na nativnu rđg snimku abdomena (slika 1a) i pasažu crijeva (slika 1b) zbog tvrdokornih i na terapiju rezistentnih proljeva. Nađena je nekarakteristična intermitentna pareza vijuga jejunuma, čija je etiologija objašnjena tek daljnjom obradom. Ekskrecijska urografija, kompjuterizirana tomografija (slika 1c), ultrazvuk i renalna angiografija (slika 1d), otkrili su tumor donjeg pola lijevog bubrega. Kod nefrektomije nađeno je da je tumor na jednom mjestu probio kapsulu bubrega. Pato-histološki nalaz bio je hipernefroid. Bolesnik do kraja nije imao subjektivnih smetnji sa strane urotrakta. Umro je nakon dvije godine sa cerebralnim i pulmonalnim metastazama.

2. bolesnik: T. T., muškarac, 76 godina. Upućen je na nativnu snimku abdomena zbog kliničke slike akutnog abdomena pri čemu je nađena velika sjena intenziteta mekih česti u

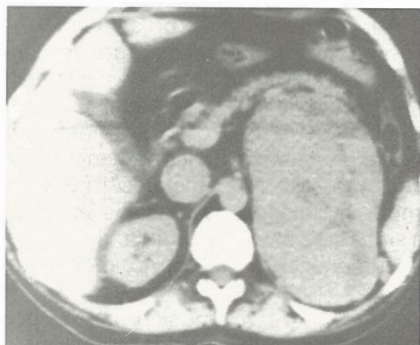


Slika 1a — Pareza vijuga jejunama.
Fig. 1a — Paresis of jejunal loops.

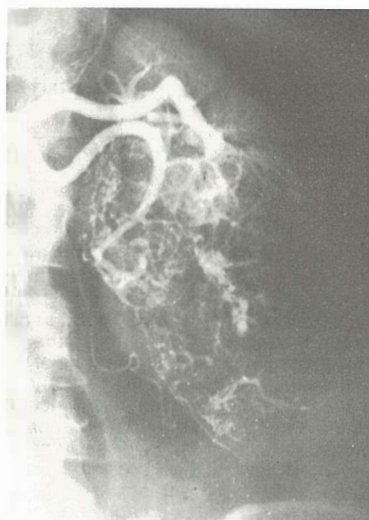


Slika 1b — Pasaža tankog crijeva — nespecifične promjene jejunuma.

Fig. 1b — Passage of contrast in small bowel-non specific changes of jejunum.



Slika 1c — CT-tumor lijevog bubrega.
Fig. 1c — CT-the tumor of the left kidney.

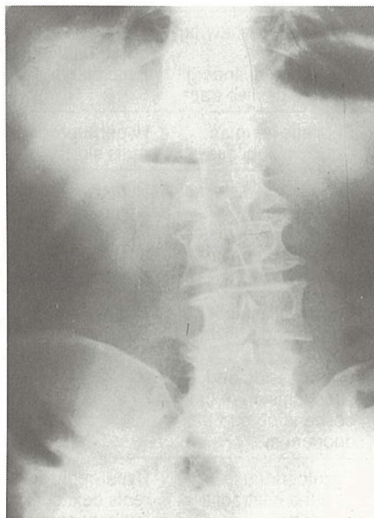


Slika 1d — Renalna angiografija — patološka vaskularizacija neoplastičnog procesa donjeg pola lijevog bubrega.

Fig. 1d — Renal angiography — pathologic vascularization of the left kidney.

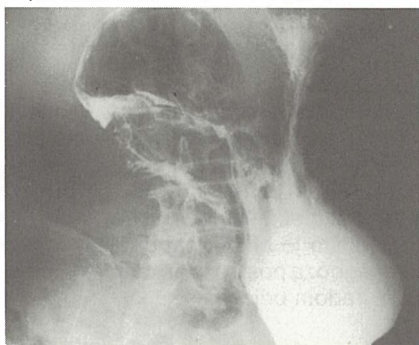
cijelom lijevom hemiabdmenu sa širenjem preko medijalne linije u desnu stranu potiskujući i razmičući distendirane vijuge crijeva sa značima subileusa. Ekskrecijska urografija otkriva afunkciju lijevog bubrega i konkrement u pijeloureteričnom vratu, te postavlja sumnju na tumor bubrega. Kompjuterizirana tomografija i ultrazvuk dokazuju enormnu hidronefrozu. Kod nefrektomije nađe se hidronefroza i konkrement pijeloureteričnog vrata lijevog bubrega, a prema patohistološkom nalazu evidentiran je anaplastični karcinom pijelona. Bolesnik nije imao subjektivnih simptoma sa strane urotrakta. Umire u postoperativnom periodu od kardiopulmonalnih komplikacija. Etiologija akutnog abdomena odnosno subileusa tumači se kompresijom i dislokacijom vijuga crijeva što dovodi do smetnji krvne opskrbe crijeva.

3. bolesnik: J. R., muškarac, 68 godina. Upućen je na nativnu snimku abdomena pod kliničkom slikom visokog ileusa i suspektnog tumora pankreasa. Na učinjenoj nativnoj snimci abdomena u stojećem stavu i kontrastnim pregledom gastroduodenuma nađu se znakovi postbulbarne stenozu duodenuma i u desnom hemiabdmenu ovalna sjena intenziteta mekih česti koja komprimira i subtotalno opstruira drugi odsječak duodenuma i kaudalno dislocira vijuge tankog i debelog crijeva (slika 2a i 2b). Ekskrecijska urografija i nefrotomografija otkrivaju tumor desnog bubrega (slika 2c). I ovdje je



Slika 2a — Nativna snimka abdomena — znaci postbulbarne stenozе duodenuma.

Fig. 2a — Plain radiograph of abdomen — signs of postbulbar stenosis of the duodenum.

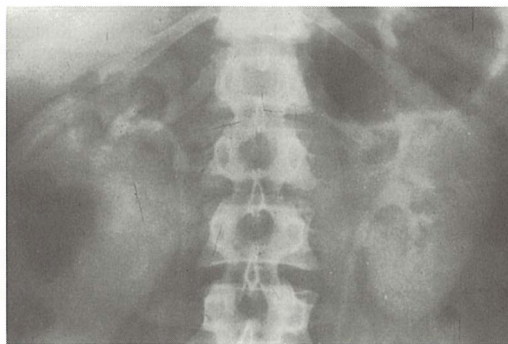


Slika 2b — Pregled gastroduodenuma barijem sa evidentnom kompresijom i dislokacijom drugog odsječka duodenuma.

Fig. 2b — Barium examination of duodenum apparent compression and dislocation of the second part of the duodenum.

bila potpuno odsutna simptomatologija urotrakta. Bolesnik je odbio operativni zahvat.

4. bolesnik: G. T., muškarac, 54 godine. Primljen u hitnoj službi zbog obilne melene koja je počela prije dva dana i bila popraćena tupom nelagodom u epigastriju. Gastroskopski nađe se čvorasta proliferativna tvorba koja prominira u lumen descendentnog segmenta duodenuma i onemogućava prolaz gastroskopa u distalne dijelove duodenuma. Pregled gastroduodenuma barijevom kašom otkriva medioponiran drugi odsječak duodenuma, suženog lumena, atipičnog nepravilnog makroreljefa s multiplim policikličkim defektima punjenja i dvije nakupine kon-



Slika 2c — I.v.u. — Ekspanzivni proces donjeg pola desnog bubrega.

Fig. 2c — I.v.u. — Expansive process of the lowest part of the right kidney.

trastnog sredstva koje odgovaraju egzulceracijama tumora. Irigografski nađe se diskretna nepravilnost kontura mezokolona hepatalne fleksure. Ekskrecijska urografija, kompjuterizirana tomografija i renalna angiografija pokazuju tumor u području hilusa, srednjeg, lateralnog i donjeg dijela desnog bubrega s infiltracijom duodenuma, mezokolona, limfnih čvorova i donje šuplje vene. Spomenuti nalazi potvrđeni su eksplorativnom laparatomijom te patohistološkim nalazom hipernefroma. Pacijent je umro nakon šest mjeseci sa, do kraja dominantnom simptomatologijom probavnog trakta, a odsutne simptomatologije urotrakta. Sličnog primjera ovome ne nalazimo opisano u literaturi.

Pregledno prikazane, u tekstu opisane bolesnike, daje tabela 1.

Diskusija — Nisu rijetki slučajevi renalnih tumora, koji se kraće ili dulje vrijeme razvijaju bez karakterističnog trijasa simptoma: bol, tumor, hematurija (1, 2, 3, 4, 7, 9). Neki od njih, iako rijetko, počinju se klinički manifestirati smetnjama digestivnog trakta (5, 6, 8). Tek u daljnjoj dijagnostičkoj obradi (i.v.u., CT, UZ, angiografija) postavlja se prava dijagnoza.

Ove činjenice mogu objasniti topografsko-anatomski odnosi bubrega s okolnim intra-abdominalnim strukturama.

Lijevi bubreg, promatrajući ga na A—P rendgenogramu, a u odnosu na strukture probavnog trakta, u neposrednom je kontaktu sa želucem, gušteračom, jejunumom i poprečnim mezokolonom. U našem radu prikazali smo dva naša bolesnika sa lijevostranim renalnim tumorom, bez karakteristične urološke simptomatologije, ali sa dominantnom simptomatologijom sa strane probavnog trakta.

Bolesnici Patients	Klinička dg Clinical diagnosis	Dominantna klinička simptomatologija Dominant clinical symptomatology	Klinička simpto- matologija urotrakta Clinical symptomato- logy of the urinary tract	Rtg nalaz probavnog trakta Radiological finding of the digestive tract	Konačna dijagnoza Final diagnosis
B. B. 44 g. (y)	Enterocolitis Enterocolitis	proljev diarrhoea	— —	Subileus jejunuma Jejunum subileus	Hypernephroma renis sin.
T. T. 76 g. (y)	Hernia incarcerata Incarcerate hernia	ileus ileus	— —	Kompresija, dislokacija, pareza crijeva Compression, disloca- tion paresis of small bowel	Hydronephrosis, Nephrolithiasis, Carcinoma anaphasticum pyelonis renis sin
J. R. 68 g. (y)	Neo pancreatis susp. Pancreatis tumor susp.	visoki ileus high ileus	— —	Kompresija i suboklu- zija silaznog dijela duodenuma Compression and subocclusion of the descending part the duodenum	Neoplasma renis dex.
G. T. 54 g. (y)	Ulcus duodeni sanguinans Duodenal ulcer	melena melaena	— —	Egzulcerirajuća maligna infiltracija duodenuma Malignant ulceration and infiltration of the duodenum	Hypernephroma renis dex. cum infiltratione duodeni, mesocolonis et v.c.i.

Tabela 1 — Pregled u tekstu opisanih bolesnika
Table 1 — List of presented patients

Pojava tumorskog procesa desnog bubrega dati će reperkusije na gastrointestinalnom traktu u vidu medijalnog i anteriornog pomaka drugog odsječka duodenuma sa znacima više ili manje izražene ekstraluminalne kompresije istog, eventualno dislokaciju ventralno i kaudalno vijuga tankog crijeva, te kaudalni i ventralni pomak hepatalne fleksure. Rijetko se događa (6) da direktna invazija tumorskog procesa bubrega u susjedne vijuga crijeva dovede do opstrukcije njihovog lumena. Međutim, u našem radu prikazali smo dva bolesnika, sa dominantnom, ranije spomenutom simptomatologijom gastrointestinalnog trakta, a odsutne simtomatologije urotrakta.

Simptomatologija probavnog trakta uzrokovana tumorom bubrega, rezultat je kompresije i dislokacije okolnih struktura volumenom tumorske mase, odnosno, posljedica je metastaziranja te poremećaja inervacije, krvne i limfne cirkulacije.

Zaključak — Tumori bubrega mogu se relativno često kroz kraće ili dulje vrijeme razvijati bez karakterističnog trijasa simptoma: bol, tumor, hematurija. U svih naših prikazanih bolesnika do kraja života nisu se manifestirali ovi simptomi. Vrlo rijetko tumori bubrega počinju se klinički manifestirati raznovrsnim digestivnim

smetnjama: subileus, ileus, melena, proljevi. Ove smetnje se, barem djelomično, mogu objasniti kompresijom i dislokacijom dijelova probavnog trakta izazvanom tumorskom masom ili metastazama, te poremećajem inervacije, krvne i limfne cirkulacije, što je bio slučaj u naših bolesnika. Točna dijagnoza postavlja se daljnjom dijagnostičkom obradom bolesnika.

Sažetak

Autori opisuju 4 bolesnika s tumorom bubrega od kojih je jedan imao i dodatnu popratnu enormnu hidronefrozu zbog pijeloureteričnog konkrementa. Ni jedan od njih nije imao nikakvih subjektivnih simptoma sa strane urotrakta. U svih je dominirala simptomatologija probavnog trakta (subileus, ileus, melena, proljev). Tek daljnjom dijagnostičkom obradom (i.v.u., CT, UZ, renalna angiografija došlo se do točne dijagnoze.

Ovakve rijetke kliničke manifestacije tumora bubrega mogu se barem djelomično objasniti topografsko-anatomskim odnosima bubrega i susjednih struktura (kolon, tanko crijevo, želudac, gušterača, duodenum, v.c.i.). Posljedica su kompresije i dislokacije spomenutih intraabdominalnih struktura, a što dovodi do poremećaja u njihovoj inervaciji, te krvnoj i limfnoj cirkulaciji.

U dva bolesnika radilo se o lijevostranom tumoru bubrega s posljedničnom parezom vijuga crijeva zbog lezije mezenterijalnog radiksa.

U druga dva bolesnika naden je desnostrani tumor bubrega. U jednog od njih tumor je komprimirao duodenum, tanko i debelo crijevo, a u drugog tumorski proces bubrega i regionalnih limfnih čvorova komprimirao je i infiltrirao duodenum, v.c.i. i mezokolon.

Literatura

1. Emmet J. Z., Witten D. M.: Tumors of the genitourinary tract. In Clinical Urography Vol. 2, third edition, Philadelphia, 1047—1188, 1971.
2. Hanger W.: Der »maskierte« Nebennierentumor, Fortschritt, Röntgenstr. 122: 245—247, 1975.
3. Honorè L. H.: Asymptomatic Renal Carcinoma Associated with Severe Obstructive Hydronephrosis. Br. J. Urol. 56(3): 333, 1984.
4. Horn G. W. Baumann: Diagnostische Irrthümer bei urologischem Tumoren. Z. Urolog. 64: 257—270, 1971.
5. Khilnani M. T. and Wolf B. S.: Late involvement of the alimentary tract by carcinoma of the kidney. Am. J. Digest. Dis. American 5: 429—540, 1960.
6. Mackenzie J. W.: Recurrent obscure small-bowel haemorrhage due to metastatic renal carcinoma. Br. J. Hosp. Med. 34(4): 236, 1985.

7. Maurer H. J. u C Winkler: Röntgenologisch nuklearmedizinische Diagnostik der Nierentumoren. Radiobiol. Radiother. 9: 543—551, 1968.

8. Mayers M. A.: Intrapertoneal Spread of malignancies and its Effect on the Bowel. Clinical Radiology 32: 129—146, 1981.

9. Weissbach L., Tümers H., Bücheler E.: Klinische und röntgenologische Maskierung maligner Nierentumoren. Z. Urol. 68: 99—106, 1975.

Adresa autora: Dr Marija Frković, KBC Rebro, Zavod za radiologiju Medicinskog fakulteta u Zagrebu, 41000 Zagreb, Kišpatičeva 12.



SALUS

DELOVNA ORGANIZACIJA ZA PROMET
S FARMACEVTSKIMI, MEDICINSKIMI,
VETERINARSKIMI IN DRUGIMI PROIZVODI

Sedež: Ljubljana, Mašera-Spasiča 10
v novih prostorih poslujemo od 7. 12. 1987

Osnovna dejavnost »SALUSA« je:

oskrba lekarn, bolnišnic, zdravstvenih domov
in drugih delovnih organizacij s farmacevtskimi,
medicinskimi, veterinarskimi in drugimi proizvodi
tako domačih kot tujih proizvajalcev.

Prodajna in dostavna služba posluje vsak dan neprekinjeno
od 7. do 16. ure razen sobote.

P.O.B.
01-278

TELEGRAM:
SALUS—LJUBLJANA

TELEFON:
(061) 371-744, 371-568, 474-809,
374-981, 372-219, 374-436

TELEX: 31-336 YU SALUS

TEKOČI RAČUN PRI SDK LJUBLJANA
50102-601-20860



Byk Gulden Pharmazeutika Konstanz/SR Nemačka

RENTGENSKA KONTRASTNA SREDSTVA:

HEXABRIX

— kontrastno sredstvo niskog osmolaliteta, smanjene toksičnosti i gotovo bezbolan u primeni.

INDIKACIJE:

Sva arteriografska ispitivanja, zatim cerebralna angiografija, i flebografija, kao i selektivna koronarografija.

PAKOVANJA:

- Hexabrix amp. (5 amp. × 10 ml)
- Hexabrix amp. (20 amp. × 20 ml)
- Hexabrix boč. (2 boč. × 50 ml)
- Hexabrix boč. (1 boč. × 100 ml)
- Hexabrix inf. (1 boč. × 200 ml bez pribora za infuziju)

DIMER X ampule 5 × 5 ml

— kontrast za lumbosakralnu mielografiju

TELEBRIX

— kontrast za urografije, angiografije, periferne i selektivne arteriografije.

PAKOVANJA:

- Telebrix 300 amp. (20 amp. × 30 ml sa špricom)
- Telebrix 300 amp. (20 amp. × 30 ml bez šprica)
- Telebrix 380 amp. (20 amp. × 30 ml sa špricom)
- Telebrix 380 amp. (20 amp. × 30 ml bez šprica)
- Telebrix 380 za inf. (2 boč. × 50 ml)
- Telebrix 300 za inf. (2 boč. × 50 ml)
- Telebrix 30 za inf. (1 boca × 100 ml)
- Telebrix 45 za inf. (1 boca × 250 ml)



Byk Gulden
Pharmazeutika
Konstanz/SR Nemačka



FABEG
Inostrana zastupstva
Beograd Kosovska 17/M
telefoni: 321-440 i 321-791

Predstavništvo:
Zagreb, Savska cesta 41/M
telefoni: 539-355 i 539-476

**PRILOG RADIOLOŠKOJ DIJAGNOSTICI MEDULOBLASTOMA
— CT I HISTOLOŠKA KORELACIJA**

CONTRIBUTION TO RADIOLOGICAL DIAGNOSTICS OF MEDULOBLASTOMA — CT AND HISTOLOGICAL CORRELATION

Bešenski N., Kogler A., Jadro-Šantel D., Crkvenac Ž.

Abstract — In this study the authors have correlated CT findings of 17 medulloblastomas with the histological features of the tumor. In CT scans 15 of 17 medulloblastomas were hyperdense, and 9 of 15 medulloblastomas showed high contrast enhancement. CT scans in 6 of 9 medulloblastomas showed inhomogeneous structure of the tumor with hypodense zones, histologically corresponding to central necrosis of the tumor. Correlation between the contrast enhancement of medulloblastoma in CT scans and the histological findings of the tumor in differentiated and typical findings of the tumor in differentiated and typical medulloblastoma was not confirmed.

UDC: 616.831.71-006.482-073.75

Key words: medulloblastoma, nuclear neoplasms-radiography, tomography x-ray computed

Profess. paper

Radiol. Jugosl. 22 (3) 245—248, 1988

Uvod — Meduloblastom je infratentorijalni tumor pretežno dječje dobi. U tom životnom dobu gotovo je isto toliko čest kao i piloidni gliom maloga mozga (8, 3, 2). Početak rasta meduloblastoma obično se veže uz vermis odakle se tumor širi u jednu od hemisfera maloga mozga, i u prostor četvrte komore (8). Druge lokalizacije meduloblastoma izvanredno su rijetke (7). Upravo zbog smještaja tumora u djece sa meduloblastomom relativno rano javljaju se znaci ekspanzivnog procesa u području stražnje jame ili pak znaci povećanog intrakranijalnog tlaka (4). Kompjutorizirana tomografija (CT) predstavlja suverenu dijagnostičku metodu u dijagnostici meduloblastoma i potisnula je gotovo sve dosadašnje neuroradiološke metode. Uz CT ponekad se izvodi angiografija arterije vertebralis prvenstveno radi preoperativnog utvrđivanja odnosa tumorskog procesa prema krvnim žilama.

Meduloblastom se u CT slici prezentira kao solidni, obično oštro ograničeni, ovalno oblikovani, često lobulirani tumor koji se dobro imbira nakon primjene kontrastnog sredstva (5, 6, 9, 12).

Njegova je struktura u ranijim radovima uglavnom opisivana kao homogena (6, 7, 8). U novije vrijeme u nekim se radovima ističe inhomogena

građa meduloblastoma u CT slici prije i nakon primjene kontrastnog sredstva (10, 11) kao i izostanak imbicije nakon kontrastnog sredstva (12). Osim toga u nekim je novijim radovima istaknuta mogućnost verifikacije patološkog procesa na CT-u (Grčević). Ova spoznaja ponukala nas je da na našem materijalu istražimo CT promjene na nativnim presjecima kao i na presjecima nakon aplikacije kontrastnog sredstva, a u korelaciji sa histološkom slikom operiranog meduloblastoma.

Materijal i metode — U Klinici za neurokirurgiju u razdoblju od 1981—1985. g. operirano je sedamnaestero (17) djece s meduloblastomom, u dobi od 2—11 godina. Radilo se o 13 dječaka i 4 djevojčice. Svi bolesnici imali su simptome tumora stražnje lubanjske jame. Klinički simptomi od početka bolesti do postavljanja dijagnoze trajali su od 1—9 m. Dominantni simptomi bili su glavobolja, povraćanje, zastojna papila, trunkalna ataksija i bilateralna adiadohokineza. Preoperativno sva su djeca pregledana CT-om, pri čemu je obavezno aplicirano kontrastno sredstvo. Od svakog tumora dobivena je na taj način opsežna fotodokumentacija koja je poslužila za istraživanje. Operativno odstranjen materijal tumora poslužio je za izradu histoloških

N	Dob Age	Spol Sex	Hidro- cefalus Hydro cephalus	Obojenost tumora nakon kontrastnog sredstva Enhancement after contrast medium	CT karak- teristike CT findings	Ograničenost tumora Tumor margins	Oblik tumora Tumor appearance	Histologija Histology
1.	4	Ž	++	++	—	—	lobuliran	nediferenciran
	4	F	++	++	—	—	lobulated	not differentiated
2.	2	M	+	+++	+	+	ovalan	diferenciran
	2	M	+	+++	+	+	oval	differentiated
3.	9	Ž	++	+++	—	—	ovalan	nediferenciran
	9	F	++	+++	—	—	oval	not differentiated
4.	8	M	++	+	—	+	ovalan	nediferenciran
	8	M	++	+	—	+	oval	not differentiated
5.	11	M	+	++	—	—	ovalan	nediferenciran
	11	M	+	++	—	—	oval	not differentiated
6.	2	M	++	++	+	+	lobuliran	nediferenciran
	2	M	++	++	+	+	lobulated	not differentiated
7.	6	M	+	++	+	+	ovalan	nediferenciran
	6	M	+	++	+	+	oval	not differentiated
8.	8	Ž	++	++	+	+	lobuliran	nediferenciran
	8	F	++	++	+	+	lobulated	not differentiated
9.	6	M	++	+++	—	—	ovalan	nediferenciran
	6	M	++	+++	—	—	oval	not differentiated
10.	2	Ž	++	+++	+	+	ovalan	nediferenciran
	2	F	++	+++	+	+	oval	not differentiated
11.	3	M	+	+++	—	+	lobuliran	nediferenciran
	3	M	+	+++	—	+	lobulated	not differentiated
12.	6	M	++	+++	—	—	ovalan + kalcific.	nediferenciran
	6	M	++	+++	—	—	oval + calcified	not differentiated
13.	3	Ž	++	+++	—	—	lobuliran	nediferenciran
	3	F	++	+++	—	—	lobulated	not differentiated
14.	2	M	++	+++	—	+	ovalan	diferenciran
	2	M	++	+++	—	+	oval	differentiated
15.	5	M	+	++	—	—	lobuliran	diferenciran
	5	M	+	++	—	—	lobulated	differentiated
16.	4	M	+	+++	+	+	ovalan	nediferenciran
	4	M	+	+++	+	+	oval	not differentiated
17.	3	M	+	++	—	+	ovalan	diferenciran
	3	M	+	++	—	+	oval	differentiated

Tabela 1 — Histološke karakteristike meduloblastoma tokom CT na skenovima prije i nakon aplikacije kontrastnog sredstva

Table 1 — Histologic features of meduloblastoma on CT scans before and after application of contrast medium.

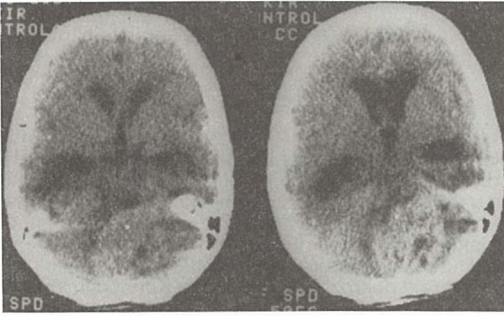
Hidrocefalus: Hydrocephalus:	umjereni = + moderate = +
Obojenost tumora nakon kontrastnog sredstva	slaba = + umjerena = ++ jaka = +++
Tumor enhancement after contrast medium application	poor = + moderate = ++ strong = +++
CT karakteristike:	homogen tumor = + inhomogen tumor: = —
CT findings:	homogeneous tumor = + heterogeneous tumor: = —
Ograničenost tumora	oštra = + neoštra = —
Tumor margins	clearly defined = + not clearly defined = —

preparata koji su dijagnosticirani kao meduloblastom.

Rezultati — Rezultati rada prikazani su na tabeli 1. U sve djece kompjutoriziranom tomografijom bila je evidentirana dilatacija ventrikularnog

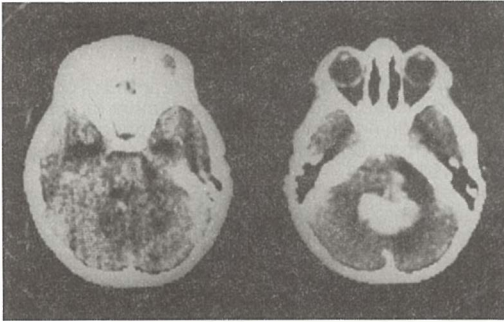
sistema. Pri tome se u desetero djece radilo o jače izraženom hipertenzijskom hidrocefalusu te je u tih bolesnika najprije učinjen likvorsko derivacijski postupak prema Pudenzu ili Hakimu kao prvi akt, a operacija tumora uslijedila je naknadno. U preostale sedmero djece hidrocefalus je također bio hipertenzivan, ali znatno umjerenije izražen, te na CT nije bilo znakova periventrikularne leukomalacije u ove djece. U četrnaesetero djece tumor je bio smješten medijalno u području vermisa, a u troje djece pretežno lateralno u području cerebelarne hemisfere (slika 1).

Na nativnim presjecima u jednom slučaju našli smo hipodenzan tumor (slika 2). U dva slučaja tumor je na nativnim presjecima bio izodenzan (slika 3), dok je u preostalim bio više ili manje hiperdenzan. Imbicija tumora nakon aplikacije kontrastnog sredstva ocijenjena je kao slaba +



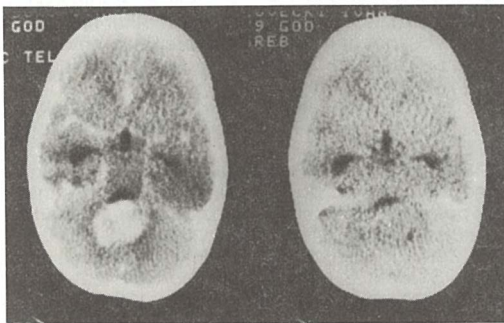
Slika 1 — Lateralno smješten opsežan meduloblastom inhomogene imbibicije nakon primjene kontrastnog sredstva

Fig. 1 — Laterally situated, large medulloblastoma, with heterogeneous enhancement after contrast medium application



Slika 2 — Hipodenzan tumor na nativnim presjecima sa jakom homogenom imbibicijom nakon primjene kontrastnog sredstva

Fig. 2 — Hypodense tumor on plain scans with strong homogeneous enhancement after contrast medium application

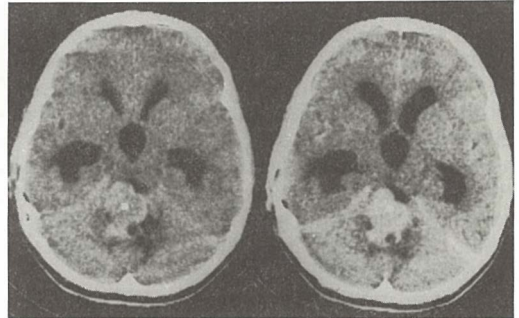


Slika 3 — Izodenzan tumor na nativnim presjecima (desno) koji se inhomogeno imbibirao nakon primjene kontrastnog sredstva (lijevo)

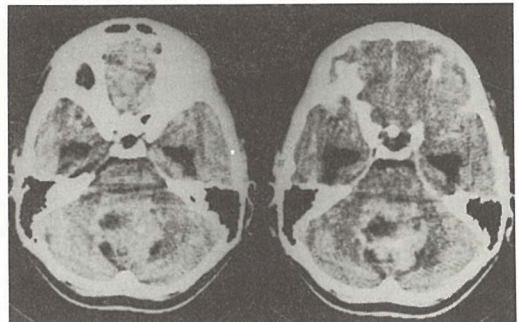
Fig. 3 — Isodense tumor on plain scans (on the right) with heterogeneous enhancement after contrast medium application (on the left)

(1 slučaj), umjerena ++ (7 slučajeva) i jaka +++ (9 slučajeva). U CT slici tumor se nakon aplikacije kontrastnog sredstva imbibirao homogeno u 6 slučajeva (slika 4), a inhomogeno u 11 slučajeva (slika 5). Ograničenost tumora također je varirala. Oštro ograničenih bilo je 10 tumora, dok je 7 tumora bilo neoštro ograničeno. U 11 bolesnika tumor je bio ovalan, dok je u preostalih 6 bio lobuliran. Samo u jednom slučaju nađene su kalcifikacije na CT-u. U histološkoj slici bilo je 12 nediferenciranih i 5 diferenciranih tumora. Ta diferencijacija odnosila se na glijalnu odnosno ganglionarnu komponentu tkiva tumora kada su se među nediferenciranim stanicama tumora primjećivali diferencirani elementi. U većini tumora postojala je nekroza.

Diskusija — U našem materijalu meduloblastom je u 82 % slučajeva bio smješten u središnjim strukturama malog mozga, a što je u skladu s navodima drugih autora (8, 3, 2, 13, 9). U 85 % slučajeva djeca sa meduloblastomom imala su izraziti hipertenzivni hidrocefalus, koji je na CT pokazivao znakove periventrikularne leukomalacije. Preostalih 15 % bolesnika sa medijalnom lokalizacijom tumora nisu pokazivali znakove periventrikularne leukomalacije na CT kao znak



Slika 4 — Homogena imbibicija meduloblastoma
Fig. 4 — Homogeneous enhancement of medulloblastoma



Slika 5 — Inhomogena imbibicija meduloblastoma
Fig. 5 — Heterogeneous enhancement of medulloblastoma

hipertenzivnog hidrocefalusa. U tim slučajevima radilo se o tumorskom procesu promjera ispod 2 cm, iz čega proizlazi poznata korelacija veličine tumora i hidrocefalusa. U djece sa hipertenzivnim hidrocefalusom učinjen je likvorsko-derivacijski postupak. U slučaju hipodenznog tumora na nativnim presjecima došlo je do izrazite imbicije tumora nakon primjene kontrastnog sredstva, dok u literaturi opisan hipodenzan meduloblastom nije pokazivao opacifikaciju nakon kontrastnog sredstva (11). U oba slučaja izodenznih tumora na nativnim presjecima uslijedila je homogena imbicija nakon primjene kontrastnog sredstva, a što je opisao i Zimmerman (13).

Tsuchida je među 11 meduloblastoma našao 5 heterogenih tumora. Od toga su dva bila diferencirani, a preostala 3 tipični nediferencirani meduloblastomi (10). Zimmerman u svom materijalu, a i drugi autori prije njega nisu našli hipodenznih zona (12), Naidich objavljuje 73 primarna tumora stražnje jame od toga 8 meduloblastoma, ali također ne nalazi hipodenznih zona unutar tumora (9).

U našem materijalu bilo je 89 % hiperdenznih tumora koji su se nakon aplikacije kontrastnog sredstva različito imbibirali. Jaka imbicija tumora uslijedila je u 54 % slučajeva. Pri tome je važno istaći da je od 54 % tumora sa jakom imbicijom u 35 % slučajeva meduloblastom pokazivao inhomogenu strukturu, a unutar hiperdenznih area verificirane su hipodenzne zone. U histološkoj slici svih ovih tumora radilo se o nediferenciranom tumoru, osim u slučaju br. 14. Hipodenzne zone odgovarale su nekrozi unutar tumora. Mi nismo našli korelaciju između imbicije tumora i histološke slike diferenciranih i nediferenciranih meduloblastoma.

U našem materijalu radilo se o oštro ograničenom tumoru u 48 % a ovalno oblikovanim tumorima u 52 %. Meduloblastom je potrebno diferencirati od ependimoma koji također pokazuje dobru imbiciju nakon aplikacije kontrastnog sredstva i često je medijalno smješten. Ponekad osim ependimoma mogu u CT slici poteškoće u diferencijaciji činiti i cerebelarni astroцитomi (9, 5, 1).

Zaključak — CT je pouzdana metoda u dijagnostici meduloblastoma zbog dosta karakterističnog izgleda, iako medijalna lokalizacija, dobra i homogena imbicija, lobularan ili ovalan izgled tumora nisu uvijek i u svim slučajevima dovoljni za postavljanje dijagnoze. Meduloblastomi mogu i ne tako rijetko u CT slici pokazivati i inhomogenu strukturu i nekrozu unutar tumora, a što otežava njihovu diferencijaciju prema drugim infratentorialnim tumorima. Imbicija tumora

nakon primjene KS ne korelira sa histološkom slikom diferenciranih i nediferenciranih meduloblastoma.

Sažetak

U radu su korelirani CT i histološki nalazi meduloblastoma u 17 bolesnika. Na nativnim presjecima u 15 bolesnika radilo se o hiperdenznim tumorima, koji su se u 9 bolesnika jako imbibirali nakon primjene kontrastnog sredstva. U 6 bolesnika s meduloblastomom sa jakom imbicijom, tumor je pokazivao inhomogenu strukturu, sa hipodenznim zonama, koje su histološki odgovarale nekrozi unutar tumora. Korelacija imbicije tumora u CT slici nakon primjene kontrastnog sredstva i histološke slike u diferenciranom i nediferenciranom meduloblastomu nije utvrđena.

Literatura

1. Caputy A. J., McCullough D. C., Manz H. L., Patterson K., Hammock M. K.: A review of the factors influencing the prognosis of medulloblastoma. The importance of cell differentiation. *J. Neurosurg.* 66: 80—87, 1987.
2. Farwell J. R., Dohrmann G. J., Flannery J. T.: Medulloblastoma in childhood: an epidemiological study. *J. Neurosurg.* 61: 657—664, 1984.
3. Grčević N., Jadro-Santel D., Frantz G.: Topography and incidence of intracranial tumors in children presented on horizontal planes corresponding the CT levels. *Congr. book of IX Int. Congr. of Neuropath., Wien, 1982.*
4. Heiskanen O., Lehtosalo J.: Surgery of cerebellar astrocytomas, ependymomas and medulloblastomas in children. *Acta Neurochirurgica* 78: 1—3, 1985.
5. Kazner E., Anrich A., Grumme T. H.: Results of computerized axial tomography with infratentorial tumors, in Lanksch, Kazner, Cranial computerized tomography, Springer, Berlin 90—103, 1976.
6. Kingsley D. P. E., Kendall B. E.: The CT scanner in posterior fossa tumors of childhood. *Br. J. Radiol.* 52: 769—776, 1977.
7. Kingsley D. P. E., Harwood-Nash D. C. F.: Orbitofacial extension of intracranial medulloblastoma. *Neuroradiology* 27: 88, 1985.
8. Koos Th., W. and Miller H. M.: Intracranial Tumors of Infants and Children. G. Thieme Verlag 1971, 28—43.
9. Naidich T. P., Lin J. P., Leeds N. E., Podlowski R. M., Naidich J. B.: Primary tumors and other masses of the cerebellum and fourth ventricle: differential diagnosis by computed tomography. *Neuroradiology* 14: 153—174, 1977.
10. Tsuchida T., Tanaka R., Fukada M., Takeda N., Ito J., Honda H.: CT Findings of Medulloblastoma. *Childs Brain* 11: 60—88, 1984.
11. Woodrow P. K., Gajarawala J., Pinck R. L.: Computed tomographic documentation of a non-enhancing posterior fossa medulloblastoma: an uncommon presentation. *Computed Tomogr.* 5: 41—43, 1981.
12. Zee C. S., Segall H. D., Miller C., McComb J. G., Han J. S., Park S. H.: Less common CT features of medulloblastoma. *Radiology* 144: 97—102, 1982.
13. Zimmerman R. A., Bilaniuk L. T., Pahlajny H.: Spectrum of medulloblastomas demonstrated by computed tomography. *Radiology* 126: 137—141, 1978.

Adresa autora: Dr. Nada Bešenski, Zavod za radiologiju, Medicinskog fakulteta Sveučilišta u Zagrebu, Kišpatićeva 12, 41000 Zagreb.

KARAKTERISTIKE FAHR-OVE BOLESTI U KOMPJUTERIZIRANOJ TOMOGRAFIJI MOZGA

COMPUTED TOMOGRAPHY BRAIN SCANS IN FAHR DISEASE

Nutrizio V., Svoren E., Papa J., Bešenski N.

Abstract — Computed tomography of the brain was done with positive Contrast Medium »Johexol^R«, 380 mg/ml in five patients with Fahr disease. Differential diagnosis of the diseases characterized by calcifications prevailing the in basal ganglia or cortex is reviewed. All of these diseases are congenital or familial and the exact aetiology is difficult to establish.

UDC: 616.831-004-073.756.8

Key words: brain-radiography, tomography x-ray computed, Fahr disease

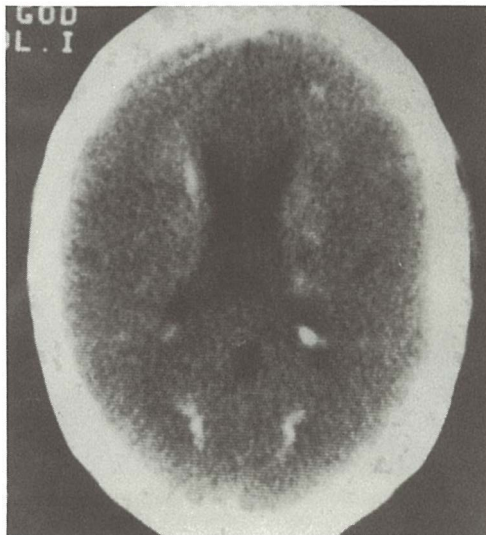
Orig. sci. paper

Radiol. jugosl. 22 (3) 249—251, 1988

Uvod — Fahrova bolest je idiopatska nearteriosklerotična intracerebralna kalcifikacija krvnih žila u području centralnih ganglija. Osobito su karakteristične kalcifikacije u nucleus dentatusu cerebelli. Histiokemijski unutar nakupina vapna nalazi se mukopolisaharidna tvar čiji postanak do sada nije objašnjen.

Materijal i metode — Kompjuteriziranom tomografijom s kontrastnim sredstvom Johexol 380 (u dalnjem tekstu CT) ukupno smo obradili pet bolesnika u razdoblju od 1975 do 1987 godine. Od tog broja dvije su bile ženske a tri muške osobe u dobnjoj skupini od 30 do 50 godina starosti. U naših pet slučajeva, ovisno o razvoju bolesti, tijekom CT smo mogli kod svih slučajeva dokazati ovapnjenja u: nucleus dentatus cerebelli, talamusu, nucleus caudatusu, capsuli interni i centrumu semiovale.

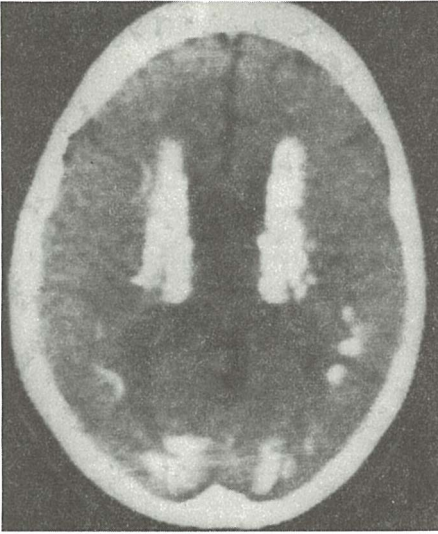
Za primjer potpuno razvijene slike Fahr-ove bolesti odabrali smo našeg bolesnika starog 38 godina. Slučaj je prikazan na slikama od 1 do 5, a što je vrlo rijetko pokazuje opsežne kalcifikacije nucleus dentatusa cerebelli koje se obostrano šire kroz cerebellum prema gore (1, 2, 3). Na slici 1 vidljive su kalcifikacije nucleus dentatusa cerebelli uz simetrične paraventrikularne kalcifikacije. Kalcifikacije su vidljive obostrano u tala-



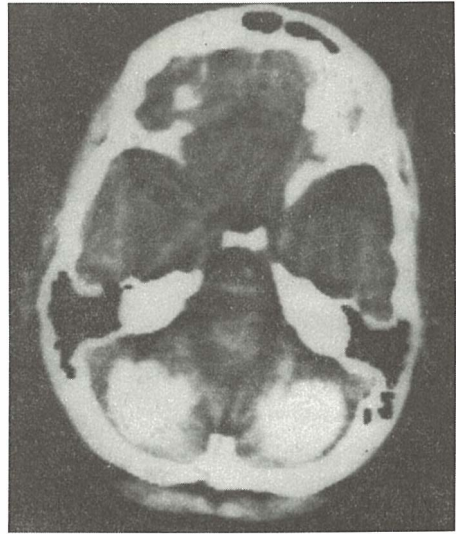
Slika 1 — Simetrične paraventrikularne kalcifikacije i kalcifikacije nucleus dentatusa cerebelli.

Fig. 1 — Symmetric paraventricular calcifications and calcifications of the dentate nucleus of the cerebellum.

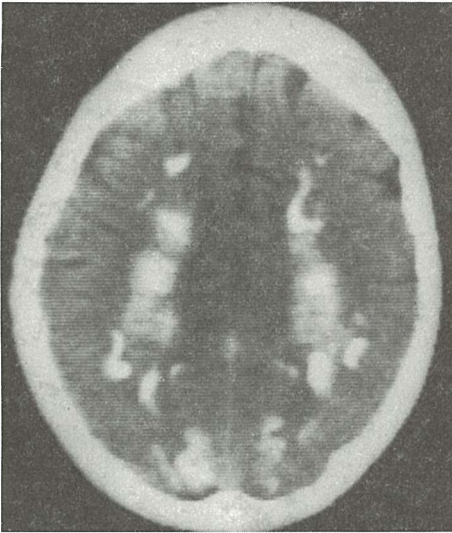musu i paraventrikularno okcipitalno (slika 2). Opsežne kalcifikacije su i u centrumu semiovale i capsuli interni (slika 3). Središnji dijelovi cere-



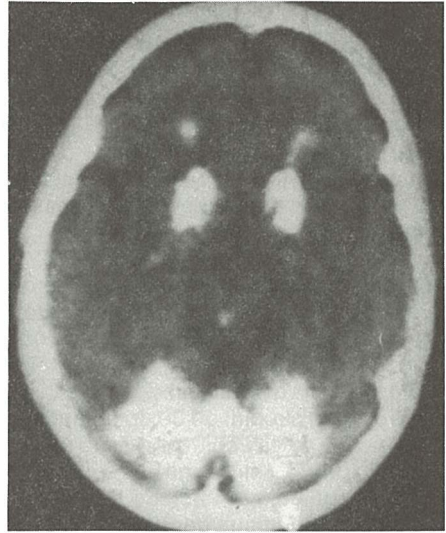
Slika 2 — Vidljive su kalcifikacije obostrano u nucleus caudatusu, talamusu i paraventrikularno okcipitalno.
Fig. 2 — Calcifications are visible bilaterally in the caudate nucleus, thalamus and paraventricularly in the occipital region.



Slika 4 — Ospežne kalcifikacije obostrano u cerebellumu uz uredno prohodnu aperturu medianu ventriculi IV.
Fig 4 — Extensive calcifications bilaterally in the cerebellum, leaving the median aperture of Magendie free.



Slika 3 — Postoje kalcifikacije u centru semiovale i capsuli interni.
Fig. 3 — Calcifications in the centrum semiovale and internal capsule.



Slika 5 — Vidljive kalcifikacije gornjeg dijela cerebelluma, caput nucleii caudati a koje se šire i prema gyrusu cinguli.
Fig. 5 — Calcifications in the upper part of the cerebellum and head of the caudate nucleus, extending towards the cingulate gyrus.

belluma prekriveni su opsežnim kalcifikacijama a apertura mediana ventriculi IV uredno je prohodna (slika 4). Kalcifikacije iz područja cerebel-

luma šire se visoko prema gore, obuhvaćaju caput nucleii caudati i šire se prema gyrusu cinguli (slika 5).

Diskusija — Fahr-ova bolest nalikuje široj grupi oboljenja kod kojih se stvaraju simetrične kalcifikacije u mozgu. Uzrok ovih oboljenja kao i njihova genetska determinanta slabo je poznat (5,6). Diferencijalno dijagnostički ova oboljenja dijelimo u grupu sa kalcifikacijama bazalnih ganglija i grupu sa simetričnim kalcifikacijama u korteksu mozga.

a) Kalcifikacije u bazalnim ganglijima:

1. Kalcifikacije kod hipoparatiroidizma obuhvaćaju centralne ganglije a nema ih u nucleus dentatus cerebelli.

2. Mikrocefalija pokazuje kalcifikacije u bazalnim ganglijima, tentoriju a često su kalcifikacije smještene retroselarno i nema ih u nucleusu dentatusu cerebelli.

b) Kalcifikacije u korteksu mozga:

1. Geylin-Bawle-ov sindrom pokazuje simetrične linearne ili nodularne kalcifikacije koje mogu biti diseminirane a nalazimo ih frontalno ili parijetalno. Kalcifikacija nema u nucleusu dentatusu cerebelli. (4).

2. Cerebralna kongenitalna granulomatoza pokazuje difuzne kalcifikacije veličine leće bez kalcifikacija u nucleusu dentatusu.

3. Sindrom hijalne membrane sadrži kortikalne kalcifikacije koje zahvaćaju hipocampus i nema ih u nucleusu dentatusu cerebelli.

Zaključak — Fahr-ova bolest je vrlo rijetko oboljenje koje se manifestira u postojanju kalcifikacija u području nucleus dentatusa cerebelli. Kod ove bolesti su vrlo rijetke opsežne simetrične kalcifikacije cerebelluma prikazane na primjeru našeg 38 godina starog bolesnika. Fahr-ovoj bolesti nalikuje šira grupa navedenih oboljenja, međutim ova oboljenja nikada ne pokazuju kalcifikacije u nucleus dentatusu cerebelli.

Sažetak

Kompjuteriziranom tomografijom mozga s pozitivnim kontrastnim sredstvom Iohesol 380 obrađeno je ukupno pet naših slučajeva Fahr-ove bolesti. Diferencijalno-dijagnostički navedeni su podaci o sličnim oboljenjima kod kojih postoje kalcifikacije centralnih ganglija ili kalcifikacije koje prevladavaju u kori mozga. Sva ova oboljenja redovito su kongenitalna ili se češće javljaju u pojedinim obiteljima a njihovu etiologiju teško je sa sigurnošću ustanoviti.

Literatura

1. Babbit D. P., Tangy T., Dodds I., Berk R.: Idiopathic familial cerebro-vascular ferrocalsinosis (Fahr's disease) and review of differential diagnosis intracranial calcification. *Am. J. Roentgenol.* 105: 352—358, 1976.
2. Friedman L., Dubonowitz B., Papert B., Botha J.: Computed tomographic findings in Fahr's disease. *S. Af. Med. J.* 70 (11): 704—705, 1986.

3. Lee S. H., Krishna C. V. G Rao.: Cranial computed tomography and mri. Mc Graw-Hill Book Company, New York, 1987 (225—230).

4. Salamon G., Fischgold H., Metzger J.: *Traite de radiodiagnostic Tome XIV, 2*, Masson et Cie, Paris, 1969 (64—76).

5. Schnitzlein H. N., Murtagh F. R.: *Imaging anatomy of the head and spine*. Urban et Schwarzenberg, Baltimore, 1985 (38—42).

6. Velisavljev M.: *Klinički leksikon*. Medicinska knjiga, Beograd—Zagreb, 1983 (200—201).

Adresa autora: Svoren dr Emica, Kliničko bolnički centar — Klinika za dječje bolesti, Zagreb, Šalata 4.



NYCOMED
Contrast Media

Periferna i visceralna arteriografija

OMNIPAQUE™

ioheksol

neionsko kontrastno
sredstvo
gotovo za upotrebu

**GLAVNE PREDNOSTI OMNIPAQUEA
U PERIFERNOJ I VISCERALNOJ
ARTERIOGRAFIJI**

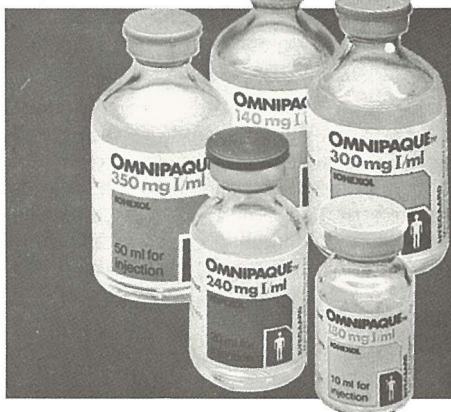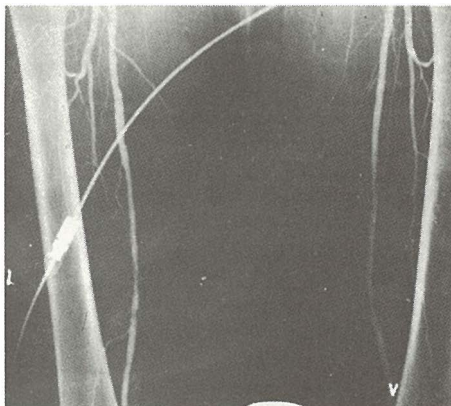dobra opća podnošljivost
nikakvi ili klinički beznačajni učinci na
hemodinamičke i kardiovaskularne
parametre

značajno smanjena učestalost i težina
subjektivnih reakcija bolesnika u
usporedbi s konvencionalnim ionskim
kontrastnim sredstvima

nikakav učinak na enzime jetre i
gušterače

izuzetno rijetka pojava
alergijskih reakcija

visokokvalitetni angiogrami



**IZ NYEGAARDA - INOVATORA U
PODRUČJU KONTRASTNIH
SREDSTAVA**

Omnipaque je zaštićeno ime.

SIGURNIJE KONTRASTNO SREDSTVO U RADIOLOŠKOJ DIJAGNOSTICI

Proizvođač Nycomed A/S Oslo, Norveška

**Isključiva prava prodaje u Jugoslaviji ima firma
M. R. LECLERC & CO. Schaffhausen/Švicarska.**

Zastupstvo za Jugoslaviju ima:

**REPLEK-MAKEDONIJA,
91000 Skopje, Jurij Gagarin b.b., 091/237-266, 237-272.**

ULTRASOUND IN PRIMARY TESTICULAR LYMPHOMA

Kauzlaric D.,¹ Peyer P.,² Luscieti P.,³ Barneir E.,⁴ Tschour-Costa S.,¹ Luzuy S.¹

Abstract — Primary testicular lymphoma has attracted attention for its rarity and poor prognosis. In men over age 50, primary testicular lymphoma accounts for 25—50% of all testicular neoplasms. The most common features of primary testicular lymphoma are rapid emergence and spread to specific extranodal sites.

UDC: 616.681-006.441-073:534-8

Key words: testicular neoplasms, lymphoma, ultrasonic diagnosis

Case report.

Radiol. Iugosl. 22 (3) 253—255, 1988

Introduction — A case of testicular Non-Hodgkin lymphoma is reported.

Lymphoma of the testis is rare, thus the ultrasound pattern is not well known (5). Diagnostic ultrasound has been found useful for the evaluation of scrotal abnormalities. Primary lymphoma of the testis affects men over 50 years of age, with poor response to therapy and bad prognosis. Ultrasound, being rapid and non-invasive, plays an important role in the diagnosis by demonstrating hypoechoic areas in a diffusely enlarged testis. In addition, it plays an important role in the post-operative follow-up, owing to increased incidence of lymphomatous malignancy in the other testis, either synchronous or metachronous (40%) (8, 10).

Case report — An 83-year old male was admitted with a three-month history of painless left testicular swelling. On physical examination an indurated tender mass was found in the left hemiscrotum which was twice the size of the right testicle. Ultrasonography performed with a 7.5 MHz transducer demonstrated a markedly enlarged left testicle. The structure was inhomogeneous and »macronodular« with distortion of the contours of the testicle (fig.1). Marked thickening of the skin and subcutaneous tissue was noted (fig. 2).




Fig. 1 — Longitudinal sonogram. The testis is markedly enlarged with inhomogeneous »macronodular« pattern (arrowheads).

Based on the clinical and sonographic findings, testicular neoplasm was diagnosed and the patient underwent left radical orchiectomy.

Histological examination of the surgical specimen revealed malignant lymphoma, composed of large and small lymphoid cells, replacing the normal testicular parenchyma and extending as far as the tunica albuginea (fig. 3). Additional foci of lymphoma were found in the spermatic cord. The patient's post-operative course was uneventful.

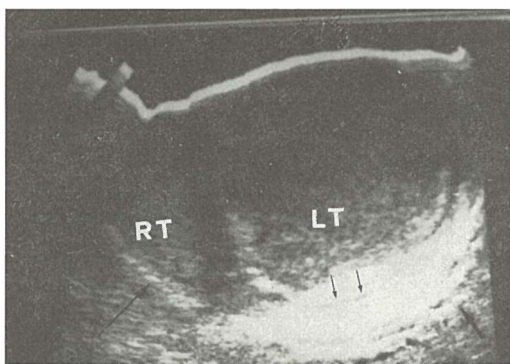


Fig. 2 — Transverse sonogram showing normal right testis (RT). Left scrotum and testis (LT) are enlarged with onion-like skin thickening (arrows).

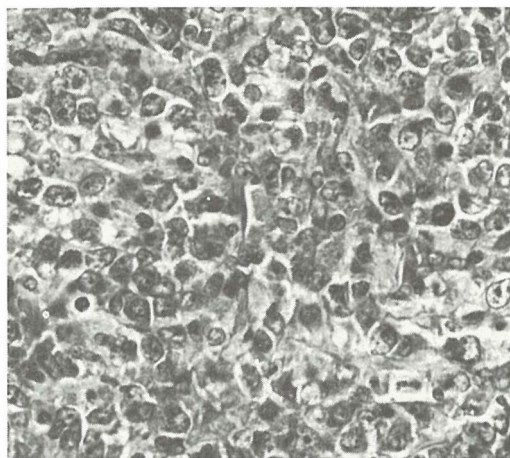


Fig. 3 — a) Nearly complete replacement of testicular parenchyma by diffuse malignant lymphoma cells extending as far as the tunica albuginea (TA). (HE, $\times 10$). b) High power view showing mixed population of small and large lymphoid cells. (HE, $\times 160$).

CT-scan of the abdomen done postoperatively showed no evidence of adenopathy or metastatic disease.

Two months later CT scan demonstrated spread to paraortic and iliac nodes.

Combination therapy was used as primary treatment.

Follow-up ultrasound showed no pathology in the right testis.

Discussion — On the basis of physical examination alone it is often difficult to distinguish scrotal contents, especially in patients with intra and extra-testicular diseases. On ultrasound, the normal testis demonstrates uniform pattern with medium-level echoes and granular texture (4). Using ultrasound, a distinction between testicular and extratesticular lesions is possible in 80 % (9).

Testicular tumors generally disrupt the homogeneous echo pattern of the testis (3, 9). Infrequently, the neoplasm may appear hyperechoic or of mixed echogenicity. Three findings are significant in the diagnosis of neoplasm by ultrasound: The presence of a mass, bright echogenic foci and diffuse texture change (7).

Benign diseases such as orchitis, torsion or infarction may also disrupt testicular structure and may mimic neoplastic appearance (3). Testicular tumors, however, are generally confined to the gland, with the exception of embryonal carcinoma which tends to invade the capsule and the epididymis (2).

With the use of high resolution 7.5—10 MHz detectors, the rate of detection of testicular neoplasm has been reported as high as 90 % (6). Early detection is essential for curative treatment.

Testicular lymphoma comprises up to 7 % of all testicular neoplasms. The prognosis of scrotal lymphoma is poor with rapid progression to systemic lymphomatous involvement within 6 to 12 months. A 5-year survival rate ranges from 10—30 % (10). The affected testis demonstrates well defined areas of hypoechoic lesions resembling cystic masses (1, 6). However, unlike cysts, they lack a well-defined capsule and posterior enhancement.

In our case, ultrasound showed echo structure composed of medium and low level echoes in a markedly enlarged testis (Fig. 1). In addition, the contour of the testicle was distorted, and the

associated scrotal skin was thick with posterior acoustic enhancement (Fig. 2).

We believe that ultrasound should be a routine study in the evaluation of scrotal masses.

In cases of primary testicular lymphoma, sonographic follow-up is recommended because of the incidence of bilaterality (40%) (2).

Sažetak

Primena ultrazvuka u diagnostici primarnog limfoma testisa

Primarni limfom testisa privlači pažnju zbog svoje učestalosti i loše prognoze. Kod populacije muškaraca starijih od 50 godina primarni limfom testisa iznosi 25—50% primera od svih primarnih malignoma te lokalizacije. Najuoobičajenije osobine primarnog limfoma testisa su iznenadno pojavljivanje i progres u specifične ektranodalne lokalizacije.

Literatura

1. Arger P. H., Mulhern Ch. B., Coleman B. G., Pollack H. M., Wein A., Koss J., Arenson R., Banner M.: Prospective analysis of the value of scrotal ultrasounds. *Radiology* 141: 763—766, 1981.

2. Grantham J. G., Charboneau J. W., James E. M., Kirschling R. J., Kvols L. D., Segura J. W., Wold L. E.: Testicular neoplasm: 29 tumors studies by high-resolution ultrasounds *Radiology* 157: 775—780, 1985.

3. Hricak H., Filly R. A.: Sonography of the scrotum. *Invest. Radiol.* 18: 112—121, 1983.

4. Leopold G. R., Woo W. L., Scheible F. W., Nachtsheim D., Gosink B. B.: High-resolution ultrasonography of scrotal pathology. *Radiology* 131: 219—233, 1978.

5. Martin-Lalardrie B., Marsot-Dupuch K.: Les lymphomes testiculaires en echographie. A propos de 2 cas. *J. Radiol.* 66 (2): 125—129, 1985.

6. Mostofi F. K.: Testes, scrotum, and penis. In: *Pathology* (Anderson W. A. D., Kissane J. M., eds.), St. Louis C. V. Mosby, 1977 (1013—1037).

7. Philips G. N., Schneider M., Goodman J. D., Macchia R. J.: Ultrasonic evaluation of the scrotum. *Urol. Radiol.* 1: 157—163, 1980.

8. Portalez D., Song M. Y., Marty M. H., Joffre F.: Ultrasonographic patterns of testicular non-Hodgkin's lymphoma. *Europ. J. Radiol.* 2: 222—225, 1982.


9. Sample W. F., Gottesman J. E., Skinner D. G., Ehrlich R. M.: Gray scale ultrasound of the scrotum. *Radiology* 127: 225—228, 1978.

10. Tepperman B. S., Gospodarowich M. K., Bush R. S., Brown T. C.: Non-Hodgkin lymphoma of the testis. *Radiology* 142: 203 208, 1982.

Author's adress: Kauzarić D., Ospedale distrettuale »La Carità« Reparto di radiologia, Locarno, Switzerland



KOMPAS
JUGOSLAVIJA

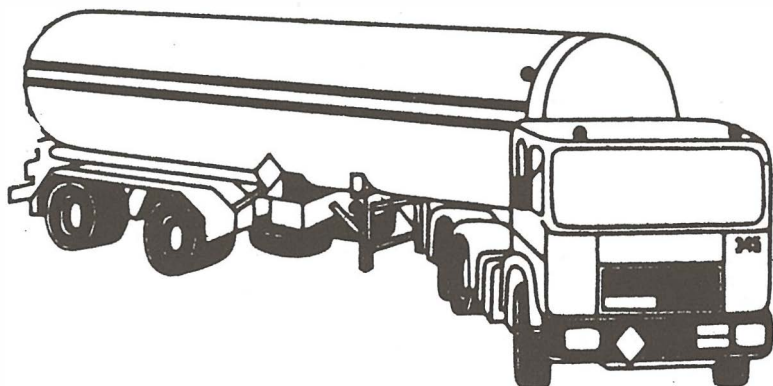


Znanstveniki, strokovnjaki,
zakaj bi vas skrbelo,
kako organizirati kongres,
simpozij, seminar...

KOMPAS JUGOSLAVIJA
KONGRESNI ODDELEK
bo mislil namesto vas!

S SKUPNIMI MOČMI
DO POPOLNEGA USPEHA!

KOMPAS JUGOSLAVIJA / KONGRESNI ODDELEK,
Pražakova 4, 61000 LJUBLJANA,
tel. 061/319-445, tlx: 31-209, 31-290



***PREVAŽAMO.
PO VSEH
CESTAH EVROPE.
ŽE OD 1947.***

PETROL

transport ilirska bistrica



ODREĐIVANJE KONCENTRACIJE ENDOGENOG THYROTROPIN-RELEASING HORMONA U PLAZMI ZDRAVIH OSOBA I TIREOIDNIH BOLESNIKA

THYROTROPIN-RELEASING HORMONE PLASMA LEVEL IN NORMAL SUBJECTS AND ABNORMAL THYROID STATES

Paunković N., Miladinović J., Albahari S.

Abstract — Plasma TRH was investigated by specific radioimmunoassay. Synthetic TRH was labeled with ^{125}I using Chloramin T technique. Antibodies to TRH were raised in rabbits after coupling a TRH molecule to BSA. Blood samples were obtained on cold tubes containing EDTA and 8-hydroxyquinolin (HQ), without Tween 20 which was found to enhance cross-reactivity with TRH antibodies. Sensitivity of the test was 20 pg/ml and recovery of synthetic TRH over 70 percent. Determination of endogenous TRH was performed in 5 normal subjects, 5 nontreated Graves' disease patients, 6 primary and 2 pituitary hypothyroid patients. The thyroid metabolic state was evaluated by total plasma T_4 , T_3 and TSH. No detectable TRH concentrations (over 20 pg/ml) were found in any of investigated samples. Simultaneously, low doses of intravenously administered synthetic TRH (5 to 40 μg) were easily detectable in five healthy volunteers, and its biological half-life was determined. These results support some findings in literature and contradict with others. We consider that numerous factors could produce false TRH detectability in systemic circulation such as Tween 20, impurities in methanol and so on.

UDC: 616.441:612.433.441

Key words: thyroid diseases, thyrotropin releasing hormone-blood

Orig. sci. paper

Radiol. Jugosl. 22 (3) 257—260, 1988

Uvod — Podaci iz literature o rezultatima određivanja endogenog TRH su vrlo kontradiktorni. Neki autori nalaze da je endogeni TRH detektabilan u eutireoidnih osoba, nizak (suprimiran) kod hipertireoze a visok kod primarne hipotireoze (1, 5). Na suprot njima, drugi nalaze da je TRH povišen kod hipertireoze a snižen kod primarne hipotireoze (3), dok treći ne nalaze nikakve razlike u koncentraciji TRH između eutireoidnih osoba i bolesnika sa hiper i hipotireozom (4) kao ni na eksperimentalnom modelu (6). Najzad, podaci iz vrlo svežeg saopštenja govore da je TRH ispod granica detektabilnosti, doduše određivan samo kod eutireoidnih osoba (2).

Zbog postojanja ovako kontraverznih podataka, mi smo pokušali da radioimunološkim metodom detektujemo endogeni TRH u eutireoidnih osoba i bolesnika sa tireoidnim disfunkcijama.

Materijal i metode — Reagensi za određivanje TRH pripremljeni su u Institutu »Boris Kidrič«-Vinča. Antitela su dobijena imunizacijom zečeva sintetskim TRH vezanim na goveđi serum albumin. Obeležavanje TRH je vršeno hloramin T metodom. Kao sekundarna antitela korišćen je anti zečji gama globulin kože (INEP-Zemun).

Kao pufer za rekonstituciju liofiliziranih reagensa korišćen je PBS.

Za određivanje TRH korišćena je metoda Mitsume (5). Uzorci venske krvi su uzimani u predhodno ohlađene staklene epruvete koje sadrže inhibiciju mešavinu: 0,1 ml 10% EDTA; 0,5 ml 8-hydroxyquinolina (HQ) i 10 mg Tween 20 (T), na svaki mililitar uzete krvi. Plazma je odvajana neposrednim centrifugovanjem na hladno i odmah vršena ekstrakcija hladnim metanolom (Merck) i uparavanje ekstrakta u struji vazduha na temperaturi od 60°C. Rekonstitucija uzorka je vršena rastvaranjem suvog ostatka u 1 ml pufera (PBS).

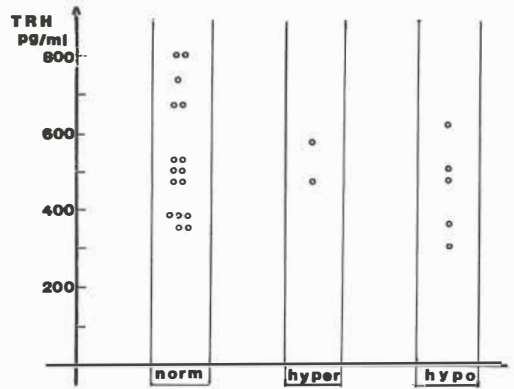
Radioimunološko određivanje se započinje postavljanjem RIA sistema, oko 18 h na 4°C. Separacija imunih kompleksa je obavljena dodavanjem smeše sekundarna antitela — 10% PEG, i posle druge inkubacije (1 h na 4°C) dovršena centrifugovanjem i aspiracijom supernatanta. Standardna kriva je konstruisana testiranjem pripremljenih standarda sintetskog TRH. Karakteristike metode bile su: osetljivost 20 pg/ml, preciznost 3% (intraassay varijabilnost), i reproduciбилnost 8% (interassay varijabilnost).

Opisanim postupkom ispitano je: 15 eutireoidnih osoba, 2 bolesnika sa nelečenom Basedovljevom bolešću i 5 bolesnika sa nesupstituisanom primarnom hipotireozom. Zbog nezadovoljstva

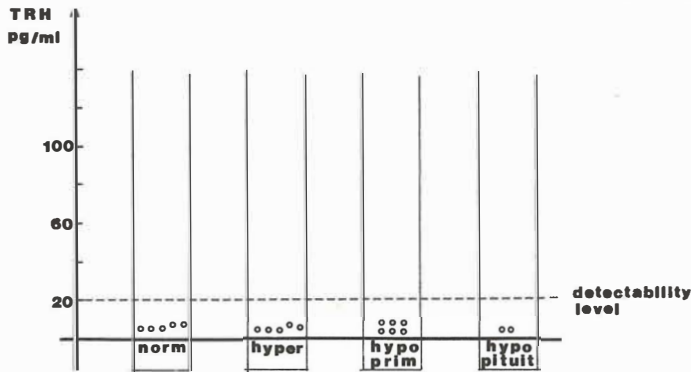
Rad je predložen na XXI godišnjem sastanku UNMJ, Nova Gorica, 22.—26. septembra. 1987 godine.

ljavajućih rezultata (grafikon 1) izvršili smo proveru i modifikaciju metode (tabele 1 i 2). Ovako modifikovana metoda je primenjena kod 5 eutireoidnih osoba, 5 bolesnika sa hipertireozom, 6 sa primarnom i 2 sa pituitarnom hipotireozom (grafikon 2). U jedne eutireoidne osobe pokušana je stimulacija endogenog TRH Metoclopramidom. U pet eutireoidnih osoba vršenaje detekcija intravenski aplikovanih malih količina sintetskog TRH (grafikon 3).

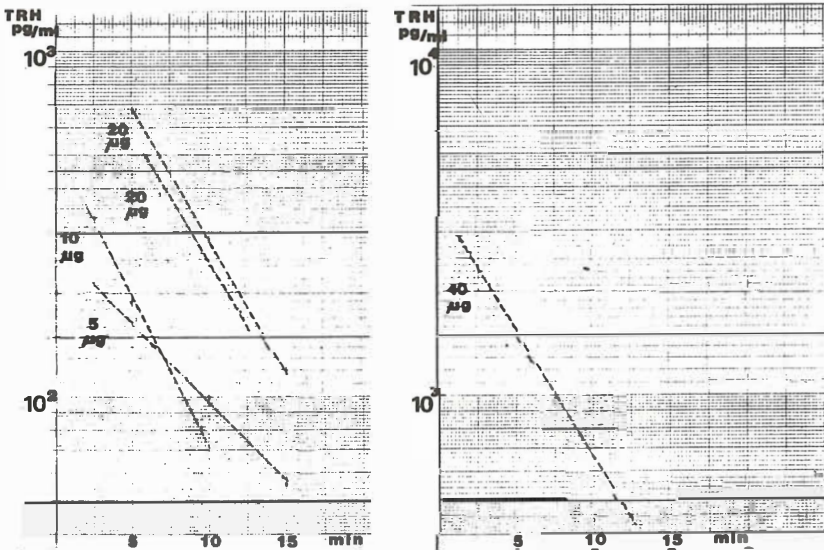
Rezultati — Rezultati prvog ispitivanja opisanim metodom prikazani su na grafikonu 1. Oni su pokazali da nema razlike u koncentraciji TRH kod osoba sa eutireozom, ili bolesnika od hiper i hipotireoze. Sem toga, bili su nešto viši nego što ih navodi većina autora.



Graf. 1 — Naši prvi rezultati određivanja TRH.
Graph. 1 Our first results of TRH measurement.



Graf. 2 — Naši definitivni rezultati radioimunološkog određivanja TRH u plazmi
Graph. 2 — Our final results of radioimmunoassay of endogenous TRH in plasma



Graf. 3 — Radioimunološko određivanje sintetskog TRH u plazmi
Graph 3. — Radioimmunoassay of synthetic TRH in plasma

Započeli smo analizu uzroka ovakvih nalaza. Pošto je RIA postupkom dobijana dobra standardna kriva, testirane su pojedine faze manipulacije sa uzorcima plazme (ekstrakcija metanolom, dodavanje inhibicione mešavine). Rezultati su prikazani na tabeli 1.

Plazma bez TRH i bez HQT smeše	Detektovano 350 pg/ml »TRH« ??
Plasma without TRH and HQT mixture	350 pg/ml »TRH« detected ??
Plazma bez TRH sa HQT smešom	Detektovano 540 pg/ml »TRH« ?!
Plasma without TRH with HQT mixture	540 pg/ml »TRH« detected ?!

Tabela 1 — Testiranje uzroka lažne detektabilnosti TRH

Table 1 — The cause of false TRH detectability testing

Izvršena je zamena metanola korišćenog za ekstrakciju (isti proizvođač, nova boca). U obnovljenom određivanju, u plazmi bez TRH i bez HQT sada nema detektovanog TRH. Kada se doda HQT detektuje se ali na nivou od oko 350 pg/ml.

Izvršeno je određivanje bez dodatka Tween 20 (T), inhibicionoj smeši. U plazmi bez TRH sada nema lažno detektovanog TRH.

Provereno je da li se bez Tween 20 može zadovoljavajuće da blokira degradacija TRH (tabela 2).

Plazma bez TRH (EDTA, HQ)	Dodato 50 pg/ml sintetskog TRH Detektovano $70 \pm 2\%$
Plasma without TRH (EDTA, HQ)	50 pg/ml of synthetic TRH added 70 ± 2 per cent detected
Ista plazma	Dodato 200 pg/ml sintetskog TRH Detektovano $84 \pm 4\%$
The same plasma	200 pg/ml of synthetic TRH added 84 ± 4 per cent detected

Tabela 2 — Dokaz da je 8-HQ (bez Tween 20) dovoljan za inhibiciju degradacije TRH u plazmi

Table 2 — The prove that 8-HQ (without Tween 20) is sufficient for inhibition of TRH degradation in plasma

Ovako modifikovanim postupkom pripremanja uzoraka plazme izvršeno je određivanje endogenog TRH u drugoj grupi ispitanika (grafikon 2).

Pokušana je stimulacija endogenog TRH intravenskom aplikacijom 20 mg metoclopramida (Reglan). Nije detektovan TRH ni u bazalnom uzorku ni u plazmi uzetoj 5 i 30 min nakon apikacije.

Provera RIA sistema za određivanje koncentracije TRH u plazmi in vivo, izvršena je injiciranjem malih količina sintetskog TRH (5 do 40 µg) grupi od 5 zdravih dobrovoljaca. Rezultati određivanja su prikazani na grafikonu 3.

Diskusija — Na ideju da se najčešće korišćenim postupkom određivanja endogenog TRH (1, 3, 5) verovatno detektuje i neki produkt koji nije TRH, došli smo nakon pažljivog analiziranja podataka iz literature. Podatak da se koncentracija TRH u plazmi ne smanjuje posle inkubacije plazme bez enzimskih inhibitora na 37 °C (3) sa velikom verovatnoćom potvrđuje ovakvo razmišljanje. Na tu ideju su došli i drugi (4). Rezultati našeg prvog testiranja endogenog TRH (grafikon 1) u plazmi potvrdili su ovu sumnju (mada smo i mi mogli da ih interpretiramo slično nekim nalazima iz literature: »TRH u plazmi je detektabilan, i bez razlike kod eutireoze i hiper i hipostanja«). Kako smo uvek dobijali dobru standardnu krivu (sintetski TRH za krivu je rastvaran u puferu) to smo uzrok lažnoj detektabilnosti endogenog TRH tražili u postupcima kojima se tretira plazma (ekstrakcija, dodavanje inhibicione mešavine). Pokazali smo da je uzrok lažnoj detektabilnosti TRH u plazmi bez TRH kod nas bio dvostruk: poticao je od nečistoća u metanolu korišćenom za ekstrakciju i od Tween 20 iz inhibicione smeše. Oba uzroka smo otklonili — zamenu metanola i izbacivanjem Tween, pošto smo predhodno pokazali da se i bez njega vrši zadovoljavajuća inhibicija razgradnje TRH u plazmi (uzimanje krvi sa EDTA i 8-HQ). Senzitivnost metode i dalje je dobra (20 pg/ml, ako se uzorak plazme dvostruko koncentriše detektuje se 10 pg).

Ovakvo modifikovana metoda primenjena je za određivanje endogenog TRH. Nismo uspeli da registrujemo detektabilnu koncentraciju u plazmi pet eutireoidnih osoba, pet bolesnika sa nelečenom Bazedovljevom bolešću, šest bolesnika sa nesupstituisanom primarnom, kao ni dva sa pituitarnom hipotireozom. Pokušali smo da kod jednog zdravog dobrovoljca postignemo eventualno stimulaciju otpuštanja endogenog TRH primenom veće doze dopaminskog blokera metoklopramida — bez efekta.

RIA sistem za detekciju TRH u plazmi smo proverili intravenskom aplikacijom malih količina (5 do 40 µg) sintetskog TRH petorici zdravih dobrovoljaca. Nakon aplikacije TRH, našim modifikovanim postupkom, detektovane su odgovarajuće koncentracije TRH u plazmi (250 do 3.000 pg/ml nakon 2 minuta od aplikacije), koje su se eksponencijalno smanjivale sa poluvremenom od 4—5 minuta. Distribucionni volumen TRH izračunat iz ovih krivulija njegovog iščežavanja iz cirkulacije iznosio je između 15 do 20 litara. U uzorcima plazme koje smo istovremeno uzeli bez enzimskog inhibitora (bez HQ) došlo je posle 3 časa na 37 °C do iščežavanja detektabilnih količina TRH (oko 10 % je preostalo kod naj-

viših koncentracija), što govori da je određivan samo TRH.

Rezultati koje smo izneli govore da u plazmi periferne krvi ljudi ne može da se detektuje endogeni »thyrotropin-releasing hormone«. U toku manipulacije se uzorcima plazme u kojima se vrši određivanje, može da dođe do nastanka raznih produkata koji reaguju sa anti-TRH antitelima, pa da se detektuju kao »TRH«. Mi smo na neke od uzroka ove lažne detektabilnosti ukazali.

Sažetak

Vršeno je određivanje »thyrotropin-releasing hormona« (TRH) specifičim radioimunim testom. Markiranje TRH je vršeno pomoću ^{125}I hloramin T metodom, a anti-TRH antitela dobijena su kod zečeva posle vezivanja molekula TRH na bovini serum albumin. Uzimanje uzoraka plazme vršeno je sa EDTA i 8-hydroxi-quinolinom, bez dodatka Tween 20, za koji smo dokazali da jako povećava unakrsnu reakciju sa anti-TRH antitelima. Osetljivost korišćene metode je 20 pg/ml »recovery« sintetskog TRH preko 70%. Određivanje endogenog TRH je izvršeno u 6 zdravih osoba, 5 sa nelečenom Bezedovljevom bolešću, 6 sa primarnom i 2 sa pituitarnom hipotireozom. Hormonski status je dokumentovan određivanjem koncentracije T_4 , T_3 i TSH. Ni u jedne osobe nije detektovana značajna koncentracija endogenog TRH (preko 20 pg/ml). U isto vreme detektabilne su bile i male količine intravenski aplikovanog sintetskog TRH (5 do 40 μg) u 5 zdravih dobrovoljaca, u kojih je određeno i vreme biološkog poluživota. Ovi nalazi su u saglasnosti sa nekim navodima iz literature, ali i u suprotnosti sa nekim drugim. Mišljenja smo da brojni tehnički činioci mogu da utiču na lažnu detektabilnost TRH (Tween 20, nečistoće u metanolu i slično) u perifernoj cirkulaciji.

Literatura

1. Guignier F., Pelletier J. L., Touzery C., et al.: Thyrotropin releasing hormone radioimmunoassay in human serum and its application in thyroidal pathology. *Europ. Nucl. Med.* 6: 73—78, 1981.
2. Iversen E.: Thyrotropin-releasing hormone cannot be detected in plasma from normal subjects. *J. Clin. Endocrinol. Metab.* 63: 516—519, 1986.
3. Lombardi G., Panza N., Cei S., et al.: Radioimmunoassay of thyrotropin-releasing hormone (TRH) in normal subjects, in abnormal thyroid states and under catecholaminergic influences. *Acta Endocrinol.* 87: 70—79, 1978.
4. Mallik T., Wilber J., Pegues J.: Measurement of thyrotropin releasing hormone like material in human peripheral blood by affinity chromatography and radioimmunoassay. *J. Clin. Endocrinol. Metab.* 54: 1194—1198, 1982.
5. Mitsuma T., Hirooka Y., Nihei N.: Radioimmunoassay of thyrotropin releasing hormone in human serum and its clinical application. *Acta Endocrinol.* 83: 225—235, 1976.
6. Montoya E., Seibel M., Wilber J.: Thyrotropin-releasing hormone secretory physiology: Studies by radioimmunoassay and affinity chromatography. *Endocrinology* 96: 1413—1418, 1975.

Adresa autora: Dr Nebojša Paunković, Medicinski centar Zaječar, Služba za nuklearnu medicinu, 19000 Zaječar.

○ knjigotisk ○ ofset ○ knjigoveznica

kočevski tisk
kočevje

RAZVOJ INVERZNOG RIA TESTA NA ČVRSTOM NOSAČU ZA KARAKTERIZACIJU ANTI-IgM MONOKLONSKIH ANTITELA

DEVELOPMENT OF INVERSE SOLID-PHASE RADIOIMMUNOASSAY FOR CHARACTERIZATION OF ANTI-IgM MONOCLONAL ANTIBODIES

Kovačina K., Dimitrijević Lj., Ratković M., Tešić M., Ilić D., Popović Lj., Ivanović V.

Abstract — The main purpose of this study is the development of an efficient test for characterization of binding parameters for the series of anti-IgM monoclonal antibodies 1-7Y7. The use of a solid-phase radioimmunoassay with an inverse addition of RIA components (an Inverse Solid-RIA) has been explored. Softwell polyvinyl chloride microtiter plates were coated with anti-mouse IgG antibodies. This was followed by addition of hybridoma supernatants containing murine anti-IgM monoclonal antibodies (MoAb) and ^{125}I -labeled IgM_{Dj, J} as an antigen. The specific binding of 55% was detected revealing that this method is about 4-times more sensitive than a Direct Solid-RIA. The antigenic specificity of anti-IgM MoAt 3Y7 for the initial immunogen $^{\text{H}}$ IgM_{Dj, J} was confirmed. The nature of this binding was further analyzed by competition study between ^{125}I -labeled and unlabeled IgM_{Dj, J}. The competition curves for three anti-IgM MoAb are presented as well as the competition curve with unlabeled structurally related antigen $^{\text{H}}$ IgM_{B, B}. The described test should be useful for rapid characterization of series of MoAb from hybridoma supernatants or ascitic fluids without purification. The Inverse Solid-RIA may also be applicable in clinical diagnostics for the determination of MoAb-specific epitope in human circulation.

UDC: 612.017.1:612.398.132-083

Key words: antibodies monoclonal, IgM, radioimmunoassay, hybridomas

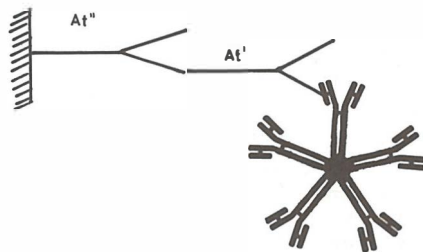
Orig. sci. paper

Radiol. Jugosl. 22 (3) 261—265, 1988

Uvod — Nedavno smo klonirali stabilan hibridom Y7 i njegovim subkloniranjem dobili šest subklonova 1-7Y7 koji luče anti-IgM monoklonska antitela (3). Pomoću direktnog RIA testa na čvrstom nosaču od polivinilhlorida (PVC)* utvrdili smo antigenu specifičnost monoklonskih antitela (MoAt) prolaznog kiona i pojedinačnih subklonova. Ovakav način testiranja podrazumeva standardan redosled dodavanja RIA komponentata. Naime, ispitivani antigen (Ag) se vezuje neposredno za plastiku mikroploča. Zatim se nanosi i supernatant koji sadrži mišje monoklonsko antitelo (MoAt') i na kraju ^{125}J -obeleženo kozje anti-mišje IgG antitelo («sekundarno» antitelo, At''). Iako je jednostavan i efikasan ovaj test ima izvesne nedostatke. Mogući su lažno-negativni rezultati, usled blokiranja nekih antigenih determinanti koje postaju nedostupne za kontakt sa MoAt, vezivanjem antigena za plastiku. Osim toga, kao što su ranije opisali drugi autori (10), svako dalje ispitivanje parametara vezivanja MoAt-Ag ili epitopne specifičnosti bi iziskivalo kompletno prečišćavanje svakog pojedinog MoAt.

Ustanovljeno je mišljenje da se opisani nedostaci prevazilaze korišćenjem alternativnog testa za ispitivanje MoAt (1). Poznato je da izbor takvog testa zavisi od prirode antigena, stepena

njegove prečišćenosti i mogućnosti da se obeleži radioizotopom (7). Takođe se zna da pentaerska struktura IgM-a čini ovaj molekul nepodesnim za imunohe miju i problematičnim u RIA testu (4, 7). Imajući u vidu navedene činjenice, pristupili smo razvoju inverznog PVC-RIA testa na IgM koji bi omogućio pouzdano ispitivanje specifičnosti kao i efikasnu karakterizaciju parametara vezivanja anti-IgM MoAt serije 1-7Y7.



Šema 1 — Princip inverznog PVC-RIA testa na IgM. Anti-mišja IgG antitela (At'') su vezana neposredno za plastiku. Zatim je dodata konstantna količina mišjeg monoklonskog antitela (At') u supernatantu. Na kraju je nanet ^{125}J -obeleženi antigen IgM_{Dj, J}.

Scheme 1 — Principle of an Inverse Solid-RIA. Plastic microtiter plates were coated with anti-mouse IgG antibodies (At''). This was followed by addition of hybridoma supernatants containing anti-IgM monoclonal antibodies (At') and ^{125}I -labeled IgM_{Dj, J} as an antigen.

Princip inverznog PVC-RIA testa je prikazan na šemi 1 (8). Vezivanjem sekundarnih antitela At'' neposredno za plastiku otvorena je mogućnost za detaljno ispitivanje interakcije MoAt-Ag kompeticijom neobebeženog i obebeženog antigena, uz prethodno dodavanje konstantne količine MoAt' u supernatantu. U okviru ovog rada uspostavljen je inverzni PVC-RIA test u našim uslovima za potrebe kompletne karakterizacije anti-IgM MoAt serije 1-7Y7. Definisani su optimalni uslovi reakcije kojima se postiže ukupno specifično vezivanje obebeženog antigena $^{125}\text{J-IgM}_{\text{Dj.J.}}$ od 55 %. Unakrsnom kompeticijom sa neobebeženim imunoglobulinima je potvrđena antigena specifičnost MoAt 3Y7 za polazni imunogen $\text{IgM}_{\text{Dj.J.}}$. Prikazane su krive kompeticije za tri MoAt iz serije 1-7Y7 i ukrštena reaktivnost MoAt 1Y7 sa strukturno srodnim antigenom $\text{IgM}_{\text{B.R.}}$.

Materijal i metode — 1. Prečišćavanje antigena: Kao antigen je korišćen monoklonski $\text{IgM}_{\text{Dj.J.}}$ izolovan iz seruma pacijenta sa Waldenström makroglobulinemijom. Uzorak je prečišćen preparativnom gel elektroforezom na agarozu kao što je ranije opisano (3). Čistoća uzoraka je iznosila 99 %, posle ispitivanja SDS-poliakrilamidnom gel elektroforezom (6). Uzorak $\text{IgM}_{\text{B.R.}}$ je izolovan na sličan način iz seruma pacijenta B. R. obolelog takođe od Waldenström makroglobulinemije.

2. Ostali humani imunoglobulini: Humani poliklonski IgM i μ -lanac su nabavljeni od Calbiochem-a (San Diego, Ca., USA), a poliklonski IgG od Transfuzije Beograd, Yu. Kozja anti mišji IgG antitela su naručena od Pharmacie (Uppsala, Sweden).

3. Jodinovanje antigena: Monoklonski $\text{IgM}_{\text{Dj.J.}}$ je ^{125}J -obebežen modifikovanom hloramin T metodom (2). Reakciona smeša je sadržala: 10—20 μl rastvora antigena koncentracije 0,1 mg/ml u PBS puferu, 20 μl 0,5 M fosfatnog pufera pH 7,2 1200 $\mu\text{Ci Na}^{125}\text{J}$ (»CIS«) i 5 μg hloramina T. Posle 15 sekundi reakcija je zaustavljena sa 10 $\mu\text{g Na}_2\text{S}_2\text{O}_5$. Jodinovani proizvod je prečišćen Sephadex G-200 kolonom veličine $21 \times 0,8 \text{ cm}$ koja je uravnotežena i eluirana puferom koji sadrži 0,05 NaCl u 0,2 M TRIS-HCl pH 7,4. Specifična aktivnost $^{125}\text{J-IgM}_{\text{Dj.J.}}$ uzorka je iznosila 60 $\mu\text{Ci}/\mu\text{g}$.

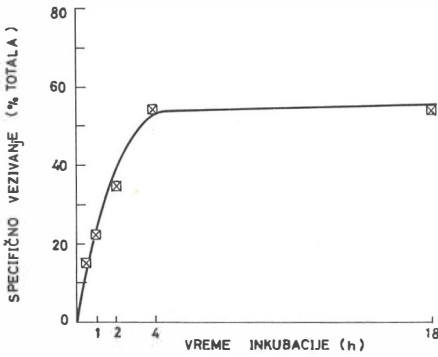
4. Dobijanje MoAt: Hibridomi 1-7Y7 koji luče anti-IgM MoAt su dobijeni subkloniranjem klona Y7 metodom Oi i Herzenberg-a (9). Detalji oko dobijanja i karakterizacije klona Y7 i subklonova 1-7Y7 su opisani ranije (3).

5. Inverzni PVC-RIA test: predstavlja modifikaciju metode Morgan-a i Roth-a (8). U otvore

savitljivih mikroploča od polivinilhlorida (PVC) je naneto 50 μl kozijih anti mišjih IgG antitela (40 $\mu\text{g}/\text{ml}$) koja su inkubirana preko noći na 4 °C. Nespecifična, preostala mesta su blokirana 10 % rastvorom telećeg seruma u PBS-u, 0,15 M NaCl u 0,01 M fosfatnom puferu pH 7,2 (100 μl inkubirano je 1 h na 37 °C). Nakon ispiranja ploča PBS-om (150 μl) u otvore mikroploča su nanošeni supernatanti (50 μl) koji su sadržali monoklonska anti-IgM antitela i inkubirani na sobnoj temperaturi. Testovi nespecifičnog vezivanja su rađeni istovremeno kada i testovi ukupnog vezivanja. Za određivanje nespecifičnog vezivanja, umesto supernatanata nanošena je radna podloga za ćelijsku kulturu, RPML-1640 + 10 % fetalni goveđi serum (Flow. Labs). Otvori ploča su ponovo ispirani sa PBS-om. Zatim je nanošeno po 25 μl pufera ili rastuće koncentracije neobebeženog antigena i inkubirano 1 h na sobnoj temperaturi.

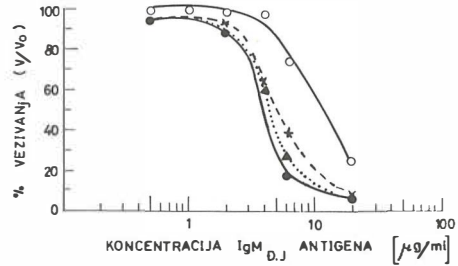
Ploče su isprane 5X sa PBS-om, sečene na pojedine otvore i vezana radioaktivnost je merena gama brojačem (LKB, Wallac). Sve eksperimentalne tačke su rađene u duplikatu. Nespecifično vezivanje nije prelazilo vrednost od 1 % totala. Ta vrednost je oduzeta od ukupnog vezivanja da bi se dobilo specifično vezivanje. Rezultati na slici 1 su izraženi kao procenat totala: % TOTALA = $(U.V.-N.S.)/TOTAL \times 100$, gde je U.V. ukupno vezivanje $^{125}\text{J-IgM}_{\text{Dj.J.}}$ za dato MoAt; N.S., nespecifično vezivanje $^{125}\text{J-IgM}_{\text{Dj.J.}}$ za »sekundarna« antitela i TOTAL, polazni otkucaji $^{125}\text{J-IgM}_{\text{Dj.J.}}$ antigena u 25 μl (100.000 cpm) nanetih u otvore PVC mikroploča. Rezultati kompeticije između obebeženog i neobebeženog antigena na slikama 2—4 su izraženi odnosom vezivanja V/Vo izraženom u procentima. Ove vrednosti predstavljaju specifično vezivanje $^{125}\text{J-IgM}_{\text{Dj.J.}}$ za dato MoAt u prisustvu (V) i u odsustvu (Vo) neobebeženog kompetitora. Unakrsna kompeticija u Tabeli I za inverzni PVC-RIA test je izražena procentom inhibicije, % inhibicije = $100-V/Vo$.

Rezultati i diskusija — Optimizacija uslova reakcije ● Svi prikazani rezultati su ostvareni sa $^{125}\text{J-IgM}_{\text{Dj.J.}}$ kao obebeženim antigenom. Na slici 1 je prikazana kinetika vezivanja MoAt' za »sekundarna« antitela vezana za čvrst nosač. U PVC mikroploče, obložene konstantnom količinom kozijih anti-mišjih IgG antitela, nanet je supernatant koji je sadržao mišje MoAt 3Y7. Inkubacija MoAt' je rađena u intervalima vremena od 0,5—18 sati na sobnoj temperaturi. Vezivanje MoAt za »sekundarno« antitelo je detektovano vezivanjem ^{125}J -obebeženog antigena $\text{IgM}_{\text{Dj.J.}}$. Rezultati ukazuju da se vezivanje At''-MoAt' odvija brzo tokom prvih nekoliko sati od početka



Slika 1 — Kinetika vezivanja mišjih MoAt' 3Y7 za PVC-vezana anti-mišji IgG antitela (At''), praćena specifičnim vezivanjem ¹²⁵J-obebeženog antigena IgM_{D_J} za MoAt'. (Za detalje vidi Materijal i Metode).

Fig. 1 — Time course of binding of murine MoAt' 3Y7 to PVC-coated anti-mouse IgG antibodies (At'') as detected by specific binding of ¹²⁵I-labeled IgM_{D_J} as an antigen to MoAt'. (For details see Materials and Methods).



Slika 2 — Krive kompeticije ¹²⁵J-obeleženi/neobeleženi IgM_{D_J} u funkciji vremena inkubacije mišjih MoAt' 3Y7 sa PVC-vezanim anti-mišji IgG antitelima (At''): 0,5h (○—○); 1h (x---x); 4h (●—●) i 18h (Δ.....Δ).

Fig. 2 — Competitions curves of ¹²⁵I-labeled/unlabeled IgM_{D_J} as a function of incubation time of murine MoAt' 3Y7 with PVC-coated anti-mouse IgG antibodies (At''): 0.5h (○—○); 1h (x---x); 4h (●—●) and 18h (Δ.....Δ).

inkubacije (slika 1). Nakon 4 sata inkubacije, vezivanje dostiže maksimalnu vrednost od 55 % od ukupno dodatnog ¹²⁵J-IgM_{D_J}, posle čega nastaje plato. Slika 2 prikazuje krive kompeticije ¹²⁵J-obebeženog i neobebeženog IgM_{D_J} u različitim intervalima vremena od početka interakcije At''-MoAt'. Rezultati potvrđuju da je 4-ro časovna inkubacija MoAt' u prisustvu At'' vezanih za mikroploču najpovoljnija za ostvarenje kompletne krive kompeticije (slika 2). Time su za dalji rad definisani eksperimentalni uslovi kojima se postiže maksimalno specifično vezivanje ¹²⁵J-IgM_{D_J}, kao i najosetljivije krive kompeticije.

Analiza antigene specifičnosti MoAt • Antigena specifičnost pomoću inverznog PVC-RIA testa je ispitana unakrsnom kompeticijom sa neobebeženim humanim imunoglobulinima. Re-

zultati istiskivanja obeležene ¹²⁵J-IgM_{D_J} komponente u slučaju MoAt 3Y7 su prikazani u Tabeli I.

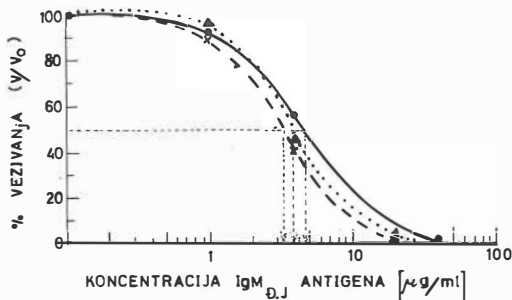
Podaci ukazuju da dolazi do 99,2 % inhibicije vezivanja u prisustvu 50 μg/ml neobebeženog homologog antigena IgM_{D_J}. Ista koncentracija neobebeženog ¹²⁵IgM_{poli} i heterologog monoklonskog IgM_{B_R} dovodi do 72,5% odnosno 47,1 % inhibicije vezivanja, ukazujući na ukrštenu reaktivnost sa MoAt 3Y7. Dok procenat inhibicije u prisustvu ¹²⁵IgG_{poli}, ¹²⁵IgA_{poli} i ¹²⁵η_{poli} iznosi 21,9, 23,4 i 12,4 %, respektivno (Tabela I). Ovi rezultati su u saglasnosti sa ispitivanjem antigene specifičnosti MoAt 3Y7 direktnim PVC-RIA testom, gde je ostvareno specifično vezivanje od 11,1 % i 4,8 % za IgM_{D_J} i ¹²⁵IgM_{poli}, respektivno (3). Opisanim rezultatima pomoću inverznog PVC-RIA testa je potvrđena antigena specifičnost 3Y7 MoAt za polazni antigen IgM_{D_J}.

HUMANI IMUNOGLOBULINI HUMAN IMMUNOGLOBULINS	IgM _{D_J}	IgM _{poli}	IgM _{B_R}	IgG _{poli}	IgA _{poli}	η _{poli}
% INHIBICIJE** INHIBITION %**	99.2	72.5	47.1	21.9	23.4	12.4

** Rezultati su izraženi kao procenat inhibicije specifičnog vezivanja MoAt 3Y7 za obeleženi polazni antigen ¹²⁵I-IgM_{D_J} kompeticijom sa 50 μg/ml neobebeženog humanog imunoglobulina. Ukupno specifično vezivanje u odsustvu kompetitora iznosilo je 50.3% (za detalje vidi MATERIJAL I METODE).

** The results are presented as percent of specific MoAt 3Y7 binding on marked initial ¹²⁵I-IgM_{D_J} antigen in competition with 50 μg/ml of unmarked human immunoglobulin. Total specific binding in the absence of the competitor was 50.3% (For details see Materials and Methods).

Tabela 1 — Ispitivanje antigene specifičnosti anti-IgM MoAt 3Y7 inverznim PVC-RIA testom
Table 1 — Investigation of antigen specificity (Anti-IgM MoAt 3Y7) by inverse PVC-RIA test



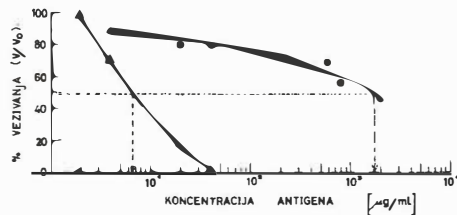
Slika 3 — Ispitivanje interakcije MoAt'-Ag pomoću dozno zavisnih kriva kompeticije ^{125}J -obeleženog i neobeleženog antigena $\text{IgM}_{\text{Dj.J.}}$ sa tri anti- $^{\text{H}}\text{IgM}$ monoklonska antitela: 1Y7 (Δ -..... Δ); 3Y7 (\bullet -..... \bullet) i 5Y7 (\times -... \times).

Fig. 3 — Analysis of MoAt'-Ag interaction using dose-dependent competition curves of ^{125}I -labeled/unlabeled $\text{IgM}_{\text{Dj.J.}}$ for three anti- $^{\text{H}}\text{IgM}$ monoclonal antibodies: 1Y7 (Δ -..... Δ); 3Y7 (\bullet -..... \bullet) and 5Y7 (\times -... \times).

Ispitivanje parametara vezivanja serije MoAt • U cilju ispitivanja interakcije MoAt'-Ag, supernatanti pojedinačnih subklonova serije 1-7Y sa sličnim koncentracijama anti-IgM MoAt su nani na AB"-obeležene mikroploče. Zatim je praćena inhibicija vezivanja ^{125}J - $\text{IgM}_{\text{Dj.J.}}$ antigena, dodavanjem povećanih doza neobeleženog antigena za svako pojedino MoAt. Na slici 3 su prikazane krive kompeticije za tri anti-IgM MoAt. Rezultati ukazuju da inhibitorna doza neobeleženog $\text{IgM}_{\text{Dj.J.}}$ koje istiskuje 50% vezanog ^{125}J - $\text{IgM}_{\text{Dj.J.}}$, I. D.₅₀ iznosi 3,2, 3,7 i 4,6 $\mu\text{g/ml}$ za MoAt 1Y7, 3Y7 i 5Y7, respektivno (slika 3). Slične I.D.₅₀ vrednosti su dobijene za ostala MoAt iz serije 1-7Y7 (rezultati nisu prikazani). Iz ovih podataka zaključujemo, koristeći I.D.₅₀ kao parametar vezivanja, da se anti-IgM MoAt serije 1-7Y7 na sličan naćin vezuju za antigen $\text{IgM}_{\text{Dj.J.}}$.

Naše iskustvo pokazuje da je izbor parametara vezivanja takođe uslovljen velićinom i strukturom ispitivanog antigena (vidi UVOD). U slućaju antigena manje molekulske teŹine, kriva kompeticije obeleženog i neobeleženog antigena za MoAt moŹe da posluŹi kao polazna osnova za Scatchard-ovu analizu kojom se mogu dobiti podaci o kapacitetu i afinitetu MoAt-Ag interakcije.

Ukrštena reaktivnost MoAt sa srodnim antigenima • Još jedna prednost inverznog PVC-RIA testa se ogleda u mogućnosti ispitivanja ukrštena reaktivnosti između monoklonskog antitela i srodnih antigena. Primer za MoAt 1Y7 je ilustriran na Slici 4. Specifićno vezivanje ^{125}J - $\text{IgM}_{\text{Dj.J.}}$ je praćeno u prisustvu rastuće koncentracije homologog ($\text{IgM}_{\text{Dj.J.}}$) i heterologog ($\text{IgM}_{\text{B.R.}}$) kompetitora. Dobijene krive kompeticije



Slika 4 — Ispitivanje ukrštena reaktivnosti MoAt 1Y7 inhibicijom specifićnog vezivanja ^{125}J - $\text{IgM}_{\text{Dj.J.}}$ u prisustvu rastuće koncentracije homologog ($\text{IgM}_{\text{Dj.J.}}$, (Δ -..... Δ) i heterologog ($\text{IgM}_{\text{B.R.}}$, (\bullet -..... \bullet) neobeleženog kompetitora.

Fig. 4 — Analysis of cross-reactivity of MoAt 1Y7 by inhibition of specific binding of ^{125}I - $\text{IgM}_{\text{Dj.J.}}$ in the presence of increasing concentration of homologous ($\text{IgM}_{\text{Dj.J.}}$, (Δ -..... Δ) and heterologous ($\text{IgM}_{\text{B.R.}}$, (\bullet -..... \bullet) unlabeled competitor.

ukazuju da se ova dva antigena na skali dozne zavisnosti razlikuju za dva reda velićine (slika 4). Odgovarajuće I.D.₅₀ vrednosti iznose 7 $\mu\text{g/ml}$ i 1080 $\mu\text{g/ml}$ za $\text{IgM}_{\text{Dj.J.}}$ i $\text{IgM}_{\text{B.R.}}$, respektivno. Ukrštena reaktivnost sa $\text{IgM}_{\text{B.R.}}$ iznosi 0,65%, ukazujući na relativno malu zastupljenost 1Y7-specifićne epitope na $\text{IgM}_{\text{B.R.}}$ molekulu. Opisani rezultati otvaraju mogućnost za ispitivanje prisustva Y7 specifićne epitope kod ostalih uzoraka IgM-a pacijenata limfoproliferativnih maligniteta.

Zaključak — Od nastanka prvog hibridoma koji lući monoklonska antitela (5) do danas, proizveden je veliki broj monoklonskih antitela protiv antigena od klinićkog znaćaja. Tehnologija dobijanja hibridoma i izbora odgovarajućeg klona je do sada već prešla u rutinu (11). Svako dalje ispitivanje serije monoklonskih antitela posle kloniranja i subkloniranja iziskuje kompletno prećišćavanje svakog pojedinog MoAt i oduzima puno eksperimentalnog vremena.

U okviru ovog rada uspostavljen je inverzni RIA test na ćvrstom nosaću. Ovim testom je ispitana priroda vezivanja anti-IgM MoAt serije 1-7Y7 za polazni imunogen $\text{IgM}_{\text{Dj.J.}}$. Potvrđena je antigena specifićnost 3Y7 za polazni imunogen $\text{IgM}_{\text{Dj.J.}}$. Ispitane su i krive kompeticije i ukrštena reaktivnost sa srodnim antigenom. Naši rezultati ukazuju da opisani test moŹe uspešno da posluŹi za brzu karakterizaciju monoklonskih antitela, bez njihovog prethodnog prećišćavanja iz supernatanta ili ascita. Osim toga, ovaj test moŹe da naće primenu i u klinićkoj dijagnostici, u ispitivanju prisustva MoAt-specifićne epitope u humanoj cirkulaciji.

Sažetak

Cilj ovog istraživanja je uspostavljanje efikasnog testa za karakterizaciju parametara vezivanja serije 1-7Y7 anti-IgM monoklonskih antitela (MoAt). Za tu svrhu je razvijen inverzni RIA test na mikroploči od polivinilhlorida (PVC-RIA) sa obrnutim redosledom dodavanja RIA komponenata. Posle vezivanja anti-mišjih IgG antitela neposredno za plastiku, dodata je konstantna količina mišjeg MoAt u supernatantu. Na kraju je nanet ^{125}J -obebežen antigen $\text{IgM}_{\text{Dj},\text{J}}$. Testiranjem na ovaj način, postižu se vrednosti specifičnog vezivanja i do 55% od ukupno dodatog ^{125}J - $\text{IgM}_{\text{Dj},\text{J}}$. To ukazuje da je inverzni PVC-RIA test 4 puta osetljiviji od direktnog PVC-RIA testa. Ovim testom je potvrđena antigena specifičnost anti-IgM MoAt za polazni imunogen $\text{IgM}_{\text{Dj},\text{J}}$. Priroda ovog veziva ispitana kompeticijom ^{125}J -obebeženog i neobebeženog $\text{IgM}_{\text{Dj},\text{J}}$ antigena. Prikazane su krive kompeticije za tri MoAt iz serije 1-7Y7 i u odnosu na strukturno srodni, neobebeženi $\text{IgM}_{\text{B,R}}$ antigen.

Korišćenjem ovog testa će se znatno ubrzati karakterizacija serije MoAt iz supernatanta ili ascita, bez njihovog prethodnog prečišćavanja. Opisani inverzni PVC-RIA test može da nađe primenu i u kliničkoj dijagnostici, u ispitivanju prisustva MoAt-specifične epitope u humanoj cirkulaciji.

* **Skraćenice u tekstu:** Ag, antigen; At, antitelo; MoAt, monoklonsko antitelo; PVC, polivinilhlord; PVC-RIA, radioimunološka analiza pomoću dvostrukih antitela na PVC mikroploči kao čvrstom nosaču; MoAt', mišje monoklonsko antitelo kao »primarno« antitelo u PVC-RIA testu; At'', kozje anti-mišje IgG antitelo (αIgG) kao »sekundarno« antitelo u PVC-RIA testu; I.D.₅₀, inhibitorna doza neobebeženog Ag koja istiskuje 50% vezanog ^{125}J -Ag; $^{\text{H}}\text{IgM}_{\text{poli}}$, poliklonski humani IgM; supernatant, podloga u kojoj su rasli hibridomi koja sadrži monoklonska antitela.

Literatura

1. Davis W. C., Mc. Guire T. C., Perryman L. E.: Biomedical and biological application of monoclonal antibody technology in developing countries. *Period. Biol.* 85: 259—282, 1983.
2. Hunter W. M., Greenwood F. C.: Preparation of iodine-131 labelled human growth hormone of high specific activity. *Nature* 194: 4950—4990, 1962.
3. Ivanović V., Dimitrijević Lj., Del Bianco F., Kovačina K., Ratković M., Dragović M., Graciosi G.: Dobijanje i karakterizacija hibridoma koji luče anti-IgM monoklonska antitela. *Radiol. Iugosl.* 21: 19—22, 1987.
4. Klein F., de Bruijn A. M., Kornman — van den Bosch H. J.: Quantification of monoclonal human IgM. *Clin. Chem.* 31: 353, 1985.
5. Köhler G., Milstein C.: Continuous cultures of fused cells secreting antibody of predefined specificity. *Nature* 256: 495—497, 1975.
6. Laemmli U. K.: Cleavage of structural proteins during the assembly of the head of bacteriophage T4. *Nature* 227: 680—685, 1970.
7. Morgan J.: Monoclonal antibody production. U: *Modern methods in pharmacology*. Alan R. Liss, Inc., New York, 1984 (29—67).
8. Morgan P. O., Roth R. A.: Plate binding assay for monoclonal antireceptor antibodies. *Endocrinol.* 116: 1224—1226, 1985.
9. Oi V. T., Herzenberg L. A.: Immunoglobulin-producing cell lines. U: *Selected methods in cellular immunology*. Mishell B., Shugi S. M. (eds.), W. H. Freeman and Company, San Francisco, 1980 (351—372).

10. Sanchez-Madrid F., Morago G., Corbi A. L., Carriera J.: Monoclonal antibodies to three distinct epitopes to human IgE. Their use for determination of allergen — specific IgE. *J. of Immunol. Meth.* 73: 367—378, 1984.

11. Sevier E. D., David G. S., Martinis J., Desmond W. J., Bartholomew R. M., Wang R.: Monoclonal antibodies in clinical immunology. *Clin. Chem.* 27: 1797—1806, 1981.

Napomena:

Ovo istraživanje finansira Republička zajednica Srbije (Ugovor broj 3284).

Adresa autora: Ivanović Vesna, Institut za nuklearne nauke »Boris Kidrič« — Vinča, OOUR Institut za radioizotope »RI«, p. p. 522, 11000 Beograd.

apifit® 3

valerijana



Okrepite svojo notranjo moč!

Vas popade jeza za vsako malenkost?

Slabo spite?

Težko prenašate svojo okolico?

***Imate občutek, da ste bolni, a zdravnik pravi,
da niste?***

***Če že na eno od teh vprašanj odgovorite z
»da«, popravite svoje občutke z apifitom 3
VALERIJANO, naravnim proizvodom iz
medu, baldrijana, kamilic, matičnega mlečka
in drugih naravnih sestavin.***

Zaupajte naravi – zaupajte Medexu.

hp  medex
ljubljana

CONGENITAL APICAL DIVERTICULUM OF THE LEFT VENTRICLE IN A CHILD — FOLOW UP WITH RADIONUCLIDE VENTRICULOGRAPHY

Robida A., Fettich J.

Abstract — A 9-year old asymptomatic girl with congenital apical diverticulum of the left ventricle is presented. The child was investigated because of the heart murmur which mimics the murmur of mitral stenosis. The diagnosis was confirmed by two-dimensional echocardiography, left ventricular angiography, and radionuclide angiography. Ejection fraction of the left ventricle measured by radionuclide technique was 50 %. It was about the same 2 and 4 years later, but increased to 68 % after the exercise. We think that radionuclide ventriculography is the most suitable way for evaluation and following of the left ventricular function in this rare disease.

UDC: 616.124.1-007.64-073.75

Key words: heart defects congenital, heart ventricle, diverticulosis, heart-radionuclide imaging

Case report

Radiol. lugosl. 22 (3) 267—268, 1988

Introduction — Diverticulum of the left ventricle is a rare anomaly. It is composed of three cardiac layers and contracts normally. The anomaly must be distinguished from true or false aneurysm. The former contains thinned myocardium intermingled with fibrous tissue, the latter is usually formed only by pericardium (1). The contraction of the aneurysm are abnormal (2).

Case report — A-9-year old asymptomatic girl was referred to us for the evaluation of the heart murmur. The diastolic rumble with praesystolic accentuation was best heard at the apex. Electrocardiogram was normal. Chest roentgenogram showed protrusion of the apical border below the level of the diaphragm. Cross-sectional echocardiogram revealed left ventricular apical diverticulum which was confirmed on left ventricular cineangiogram (fig. 1). Coronary arteries were normally distributed and haemodynamic data were normal. First pass radionuclide angiography supported echocardiographic and cineangiographic findings (fig. 2). The contraction of the diverticulum was synchronous with the left ventricular wall which was well seen on cross-sectional echocardiography, cineangiography and radionuclide investigations. Radionuclide ventriculography showed left ventricular

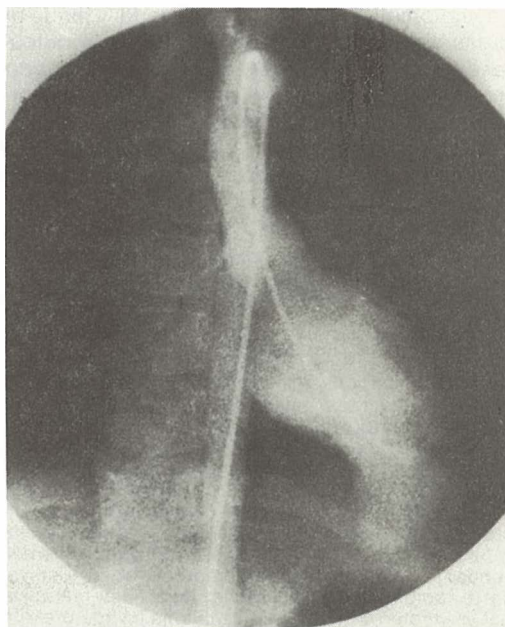


Fig. 1 — Left ventriculogram in frontal projection demonstrates apical diverticulum with broad connection to the left ventricular cavity.

Slika 1 — Ventrikulogram levega prekata v frontalni projekciji prikazuje apikalni divertikel, ki je na široko povezan z votlino levega prekata.

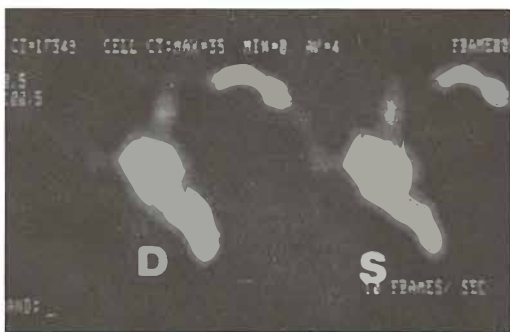

Fig. 2 — Diastolic (D) and systolic (S) frames of radionuclide angiography in frontal projection show diminution of the diverticulum during systole.

Slika 2 — Diastolična (D) in sistolična (S) slika radionuklidne angiografije v frontalni projekciji kaže zmanjšanje divertikla med sistolo.

2. Gueron M., Hirsch M., Opschitzer I., Mogel P.: Left ventricular diverticulum and mitral incompetence in asymptomatic children. *Circulation* 53: 181—186.

3. Hoeffel J. C., Henry M., Pernot C.: Les diverticules du coeur chez l'enfant. *Aspects radiologique. Ann. Radiol.* 17: 411—418, 1974.

4. Mardini M. K.: Congenital diverticulum of the left ventricle. *Br. Heart J.* 51: 321—326, 1984.

ejection fraction of 50%. This was about the same 2 and 4 years later. It increased after the exercise to 68%.

Discussion — The isolated apical left ventricular diverticulum is the rarest type of the left ventricular diverticula (3). The anomaly could be asymptomatic. The diagnosis is readily made by cross-sectional echocardiography and ventricular angiography (4). There is no need for surgical treatment in asymptomatic patients. Nevertheless, the deterioration of left ventricular function may occur, and therefore the follow up of its function is warranted. We think that radionuclide ventriculography at rest and exercise is a valuable tool in assessing left ventricular function in this anomaly because it is noninvasive, reproducible and can be easily repeated.

Povzetek

Kongenitalni apikalni divertikel levega prekata pri otroku — sledenje z radionuklidno angiografijo.

Prikazujeva devetletno dekllico z apikalnim divertiklom levega prekata, ki je bila brez subjektivnih težav. Preiskave sva napravila zaradi šuma, ki je spominjal na šum mitralne stenoze. Diagnozo sva potrdila z dvodimenzionalno ehokardiografijo, angiokardiografijo in radionuklidno angiografijo. Iztisni delež levega prekata je bil 50%. Dve in štiri leta kasneje je bil približno enak, vendar je narasel na 68% med obremenitvijo. Meniva, da je radionuklidna ventrikulografija najprimernejša pot vrednotenja in sledenja delovanja levega prekata pri tej redki bolezni.

References

1. Baltaxe H. A., Wilson W. J., Amiel M.: Diverticulosis of the left ventricle. *Am. J. Roentgenol.* 133: 257—261, 1979.

Author's address: Andrej Robida, M. D., University Clinical Center Ljubljana, University Paediatric Hospital, Vrazov trg 1, 61000 Ljubljana.

CHEMOTHERAPY FOR HÜRTHLE CELL CARCINOMA BASED ON SEQUENTIAL DNA MEASUREMENTS***

Auersperg M.*, Zorc R.**, Us-Krašovec M.**, Pogačnik A.*, Petrič G.*, Porenta-Vraspir O.**

Abstract — Inoperable or disseminated Hürthle cell carcinoma is a therapeutic challenge as therapy with ^{131}I , radiation or chemotherapy is usually ineffective. In order to find an effective chemotherapy the influence of Vinblastine (VLB) (2 mg bolus or infusion over 6, 12, 24^h) was studied in 5 patients (4 women, 1 man; age 43—69 years) and that of Cisplatinum (CDP) in 3 patients. CDP 20 mg was administered in two and CDP 50 mg/m² in one patient. Four patients had distant metastases, one locoregional disease only. Thin-needle aspiration biopsies of tumors (1 primary, 4 metastases) were performed before and repeatedly after VLB or CDP application. The smears were stained after Feulgen and were used for cytophotometric DNA measurements. VLB and CDP produced an increase of cells in S phase compartment. On the basis of changes produced in the DNA distribution pattern by the test dose of VLB or CDP chemotherapy was planned: either a sequence of 3 VLB infusions with individual intervals or a combination of VLB, Cisplatinum, Methotrexate, Bleomycin, 5-Fu and Adriamycin was used. All 5 patients responded — 1 CR, 3 PR, 1 MR. Chemotherapy was combined with surgery in one, and with radiation in 3 patients. Two out of 5 patients have NED 43 +, 29 + months after treatment, one patient is living with disease 41 months after chemotherapy, one patient died of tumor 5 months after chemotherapy and one patient 6 weeks after start of chemotherapy of pulmonary embolism with more than 90 necrosis in the tumor.

UDC: 616.441:615.277.3

Key words: thyroid neoplasms-drug therapy, carcinoma Hurthle cell, DNA-analysis

Orig. sci. paper

Radiol. lugosl. 22 (3) 269—275, 1988

Introduction — Hürthle cell carcinoma is a thyroid tumor of moderate aggressiveness (9). It is relatively uncommon (6, 8). An incidence from about 3%—10% of all thyroid carcinomas was reported (6, 9). It is considered to be a variant of follicular carcinoma by some authors (4, 11). The

prognosis of Hürthle cell carcinoma, however, is much worse than that of follicular carcinoma (4). Surgery is the treatment of choice (8, 9, 12, 14). When inoperable or disseminated, Hürthle cell carcinoma is a difficult therapeutic problem as it usually does not concentrate ^{131}I (6, 8, 9, 10, 12)

Author		No. of cases	Chemotherapy	Response
Thompson	1974 (14)	2	Endoxan	not cited
Gottlieb	1974 (7)	9	Adria	2/5 PR
Droz	1981 (5)	3	Adria VP-16, 5-Fu Endoxan	1/3 MR
Gundry	1983 (8)	9	Adria Various	∅
Miller	1983 (12)	1	CDP Adria	∅
Har-El	1986 (9)	4	not cited	3/4 ∅ 1/4 survived 5 yrs (CT + S + RTX)
Auersperg (present study)	1987	5	VLB sequence VLB, MTX, 5-Fu, Bleo Adra, CDP Individualized CT	1 CR, 3 PR, 1 MR

CT = chemotherapy
 S = surgery
 Rtx = radiotherapy

Table 1 — Results of chemotherapy in Hürthle cell carcinoma

*** Presented at IXth Meeting of the European Association for Cancer Research, Helsinki, 3—6 June 1987

and is relatively radioresistant (6, 8). Har-El reported that palliation but never cure was achieved by radiation (9). Only few patients with Hürthle cell carcinoma were treated by chemotherapy (CT) (Table 1), therefore experience with this modality of treatment is scarce and most authors (5, 7, 8, 9, 12) consider the effect of chemotherapy in Hürthle cell carcinoma as disappointing. There are few reports on chemotherapy in thyroid malignancies — the schedule combining Adriamycin (Adria) and Cis-platinum (CDP) described by Shimaoka (13) is rather aggressive and therefore not easily applicable in patients with inoperable or disseminated Hürthle cell carcinoma. Those patients are usually in the older age group and have usually contraindications for aggressive chemotherapy because of cardiovascular and other diseases.

In our previous studies sequential DNA measurements in aspiration biopsies of tumors together with morphological studies of changes in tumor cells, induced by chemotherapy proved to be useful in development of rational nonaggressive chemotherapy for a variety of rare or chemoresistant tumors (1, 2, 3). The aim of this study was to find an effective and nonaggressive chemotherapy for inoperable or disseminated Hürthle cell tumors which would be applicable in

poor risk patients, or in patients after failure of standard chemotherapy for thyroid cancer, Adria and CDP (13).

Material and methods — From 1984—1987 5 patients (1 male, 4 females; age 43—69 years) with inoperable or disseminated Hürthle cell carcinomas in whom standard CT for thyroid cancer (Adria + CDP) was not possible, were treated with individualized chemotherapeutic schedules. Two patients were previously treated with CT; one with Adria and one with Adria + CDP. In 3 patients Adria and CDP in standard doses could not be given because of impaired renal function in 1, severe respiratory distress in 1 and cardiac arrhythmia in one patient.

The effect of low doses of VLB on tumor cell population 2 mg in bolus or i.v. infusion over 6, 12, 24^h was tested in 4 patients and that of CDP 20 mg i.v. over 2 hours in 2 patients, and CDP 50 mg/m² i.v. infusion over 12 hours in 1 patient. Thin needle aspiration biopsy of the primary tumor (1 patient) or metastases (4 patients) were performed before and at uneven intervals after VLB or CDP infusion. Half of smears were stained acc. May-Grünwald-Giemsa for morphological studies and the other half by a Feulgen

Patient No.	Tumor site	Chemotherapy	Other therapy	Follow-up
M. Z. (1) female 69 yrs	soft tissue metastasis right hip 16 × 12 cm	VLB CDP — PR VLB CDP Bleo 5-Fu MTX 2 courses — CR	radiation 5000 cGy	NED 43 + months
K. H. (2) female 56 yrs	locoregional tumor inoperable	VLB CDP VLB — PR CDP MTX Bleo — PR	∅	died 6 weeks after CT, pulmonary embolism, ~ 90 % necrosis of the tumor
J. B. (3) female 60 yrs	metastasis clavicle 15 × 11 cm	VLB CDP — PR VLB CDP VLB Bleo Adria Endoxan — PR	surgery	NED 29 + months
K. A. (4) male 60 yrs	Locoregional tu pulmonary metastases mediastinal lymph nodes	VLB VLB VLB — PR VLB Bleo MTX 5-Fu — PR At 21 months reinduction of CT VLB VLB VLB — PR	radiation + VLB 3000 cGy radiation 3000 cGy	alive with disease 41 months
G. M. (5) female 43 yrs	pulmonary metastases, mediastinal tu pleural, pericardial effusion, respiratory distress	VLB VLB VLB VLB Adria VLB CDP — MR 4.5 months	radiation 1000 cGy	dead 5 months

CT = chemotherapy

Table 2 — Patients characteristics

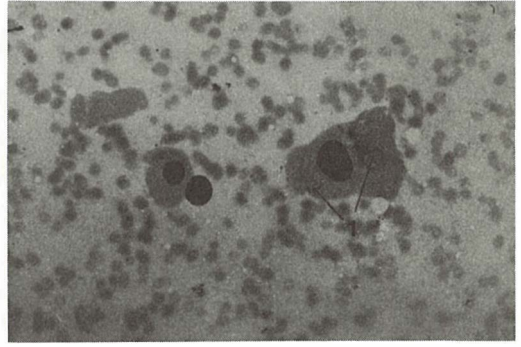
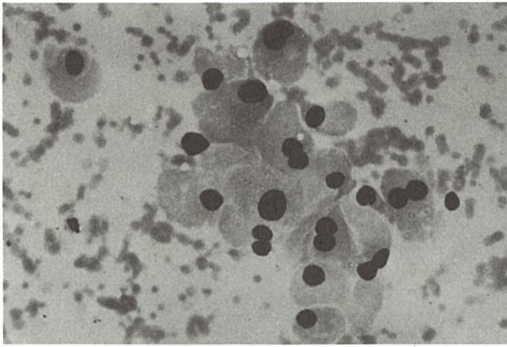


Fig. 1 — Patient No. 3, Hürthle-cell carcinoma, metastasis in the right clavicle.
Aspiration biopsy sample, Giemsa, 100 x.
Large, round and polyhedral cells: ample, homogeneous, slightly eosinophilic stained cytoplasm, round, regular nuclei, fine chromatine structure, occasional nucleoli.

Fig. 2 — The same patient as in Fig. 1 54 hours after 2 mg VLB in 12-hour intravenous infusion, aspiration biopsy sample, Giemsa, 100 x. Few cells with slightly enlarged nuclei and vacuoles within the cytoplasm (1).

Patient No.	Chemotherapy	Response
(1)	test VLB 2 mg 24 ^h interval 96 ^h CDP 70 mg 12 ^h	PR
	CT VLB 2 mg 24 ^h interval 28 ^h CDP 70 mg 12 ^h interval 33 ^h MTX 50 mg 18 ^h Bleo 15 mg 8 ^h 5-Fu 500 mg 18 ^h 2 courses	CR
(2)	test VLB 2 mg bolus VLB 2 mg 12 ^h	PR
	CT CDP 20 mg 2 ^h interval 30 ^h VLB 2 mg 12 ^h Bleo 15 mg 12 ^h MTX 50 mg 16 ^h VLB 2 mg 12 ^h Bleo 15 mg 12 ^h	PR PR/90% tu necrosis at autopsy
(3)	test VLB 2 mg 12 ^h CDP 20 mg 2 ^h	PR
	CT VLB 2 mg 12 ^h interval 120 ^h CDP 70 mg 7 ^h interval 10 ^h Bleo 15 mg 10 ^h Adria 40 mg 4 ^h Endoxan 400 mg 4 ^h VLB 2 mg 12 ^h Bleo 15 mg 12 ^h	PR
(4)	test VLB 2 mg 12 ^h VLB 2 mg 6 ^h VLB 2 mg bolus	PR
	CT 1) VLB 2 mg 6 ^h Bleo 15 mg 6 ^h MTX 50 mg 12 ^h VLB 2 mg 12 ^h 1) 5-Fu 750 mg 12 ^h Bleo 15 mg 12 ^h 2) VLB 2 mg 12 ^h interval 36 ^h VLB 2 mg 12 ^h interval 36 ^h VLB 2 mg 12 ^h (test and CT 2 better than CT 1)	PR
(5)	CT 1) VLB 2 mg 12 ^h interval 24 ^h VLB 2 mg 12 ^h interval 18 ^h Adria 70 mg 7 ^h 2) CT 2 = 1 without Adria 3) CT 3 = 1	

CT = Chemotherapy

Table 3 — Chemotherapy

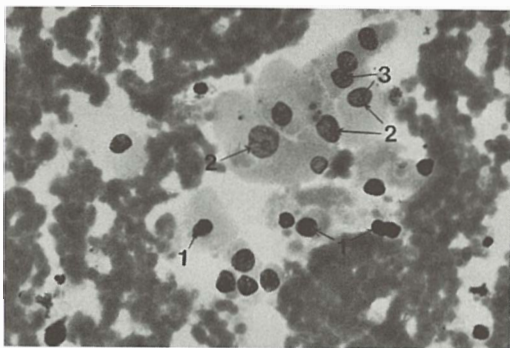


Fig. 3 — To same patient 72 hours after 2 mg VLB in 12-hour infusion. Aspiration biopsy sample, Giemsa, 100 x. Small picnotic (1) and hypochromatic, pale stained nuclei (2) and nucleoli (3).

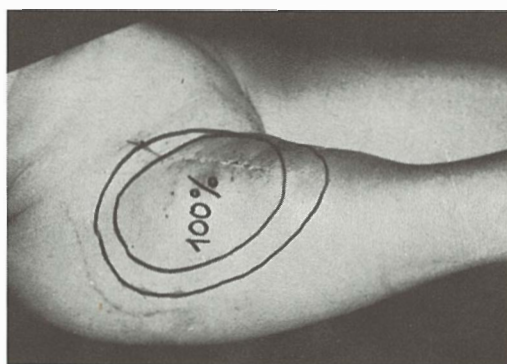


Fig. 4 — Patient No. 1, soft tissue metastasis of an anaplastic clear cell carcinoma (12 × 16 cm) before CT (outer circle), after test dose of VLB 2 mg/24^h and CDP 70 mg/12^h (inner circle). A CR was achieved after the first course of CT with VLB 2 mg, CDP 70 mg, MTX 50 mg, Bleo 15 mg and 5-Fu 500 mg.

staining procedure including acid hydrolysis in 4 NHC1 at 28 °C for 60 min. DNA measurements were carried out on a Vickers 85 scanning microdensitometer at wavelength 560 nm and processed by a computer. In each smear 150—250 tumor cells and 25—100 leukocytes were measured. The DNA value for leukocytes served as a reference value.

Data obtained by DNA measurement were used in planning of time sequence of cytostatics. It was attempted to infuse drugs predominantly effective in S-phase (MTX, VLB, Adria, Endoxan, 5-Fu) and G₂-phase (Bleo, VLB, Adria) during the time after VLB or CDP when DNA histograms showed a maximum in relative increase in S- and G₂-compartments.

A block of cells at the beginning of S-phase which was found after VLB was a basis for a combination of VLB and irradiation which was used in 2 patients after CT (patients No. 4 and 5, Table 2).

CT was individualized according to the results of DNA measurements and cytomorphological studies. Data on drugs, dosage and time sequence of cytostatics are in Table 3.

Results — Results of DNA studies — DNA distribution pattern after VLB was individual and seems to depend on the tumor sensitivity and time of exposure to the drug. In patients 1 and 4 (table 3) the number of cells with high DNA values was reduced after VLB. In patient No. 3 (Table 3) the cells in S-phase accumulated from 0—48^h, at later hours, the cells in were probably blocked at the beginning of S-phase (Fig. 5, A and B). In patient No. 2 a difference in the DNA distribution pattern depending on time of the exposure to the drug was demonstrated (Fig. 6). In

patient No. 1 (Table 3) there was an impressive tumor reduction already after the test dose of VLB. The DNA histograms showed, however, only minor changes — endoreduplication — and later on elimination of cells with high DNA values.

After CDP 20 mg in 2ⁿ there was an accumulation of cells in S- and G₂ + M compartment (Fig. 5 B) in patient No. 1 (Table 3) again — after CDP 70 mg in 12 hours — the cells with high DNA values were eliminated. The tumor in this patient regressed rapidly — 20 hours after the first chemotherapy no more malignant cells were obtained by aspiration biopsy.

Results of morphological study — Morphological changes of tumor cells after chemotherapy were found in aspiration biopsies of tumors in patients No. 1—4. In patient No. 5 the cell sample was inadequate. Different degenerative changes were caused by chemotherapy. The intensity of changes and the time of their onset seems to depend on the tumor sensitivity and the time of exposure to the drug. In the patients No. 2 and 4 the changes of tumor cells were more pronounced and were detected earlier after VLB 2 mg in 12^h infusion in comparison with VLB 2 mg in bolus. In patient No. 3 the first morphological changes were observed 54 hours after VLB 2 mg in 12 hours administration. Among morphologically unchanged tumor cells, cells with slightly

enlarged nuclei with pycnotic or regular chromatin structure and vacuoles within the cytoplasm could be found. More diffuse, however discrete changes appeared 72 hours after VLB administration; hypochromatic, pale stained nuclei, wrinkled nuclear membrane, pale stained nucleoli, degenerated cells and naked nuclei.

On general, the morphological changes appeared rather late 54—72 hours after chemotherapy and were rather discrete. In patient No. 4 (Table 3) the morphological changes appeared only 5 months after chemotherapy.

Clinical results — Four out of 5 patients responded, one patient had complete response (CR), 3 patients partial response (PR), one patient had minimal response (MR) and subjective improvement lasting 4, 5 months. This patient died 5 months after CT in respiratory distress. One patient died 6 weeks after CT of pulmonary embolism. At autopsy more than 90% of the tumor was necrotic. Two patients are alive with no evidence of disease (NED) 29 and 43 months after therapy, one is living with disease 41 months after CT. CT was combined with surgery in one patient and with irradiation in 3 patients — the

duration of the effect of CT alone could be evaluated only in patient No. 4 (Table 3). The PR obtained after test dose of VLB and 1st combined CT lasted 20 months. After the 1st CT this patient refused further treatment and had reinduction of chemotherapy only after tumor progression 21 months later.

Chemotherapy was well tolerated with no major side effects.

The patient No. 1 had malaise and loss of appetite during CT. Patients No. 2 and 3 had palpitations during infusion of VLB. Patient No. 2 developed diarrhea on month after CT. The fatal pulmonary embolism two weeks later in this case could be connected with dehydration.

Discussion — DNA studies in aspiration biopsies of Hürthle cell tumors yielded useful information for planning of CT. On the basis of changes in the DNA distribution pattern after VLB an effective regimen consisting of sequence of VLB infusions with individualized intervals between infusions was designed. The second and third infusion of VLB were applied during the time of accumulation of cells in S-phases. Another possibility was sequence of VLB and CDP

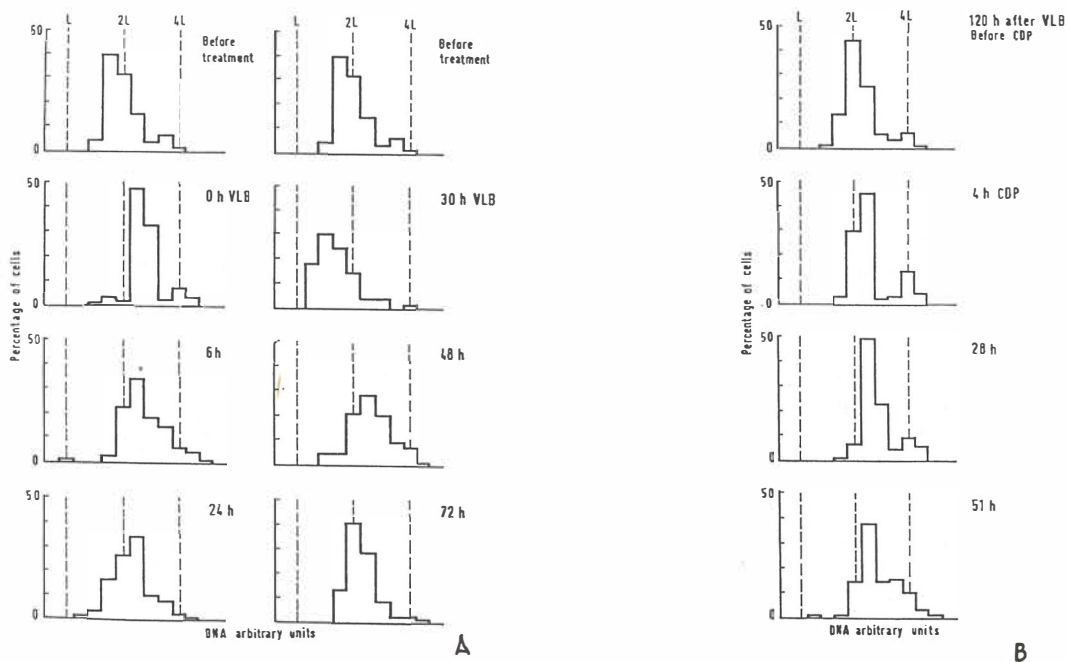


Fig. 5 — Patient No. 3, well differentiated Hürthle-cell carcinoma — metastasis in the clavicle. DNA histograms of histograms of aspiration biopsies specimens before, 0, 6, 24, 30, 48 and 72 hours after VLB 2 mg in 12-hour intravenous infusion (A). The DNA distribution pattern shows a progression delay through the S phase. The relative number of cells in S phase is increased from 0—48^h, at 72—120 hours (B) the cells are probably blocked at the beginning of S phase. At 30^h there is a shift of DNA values toward left. After CDP 20 mg in 2^h infusion (B) there is a block of cells in the S phase and G₂+M compartment.

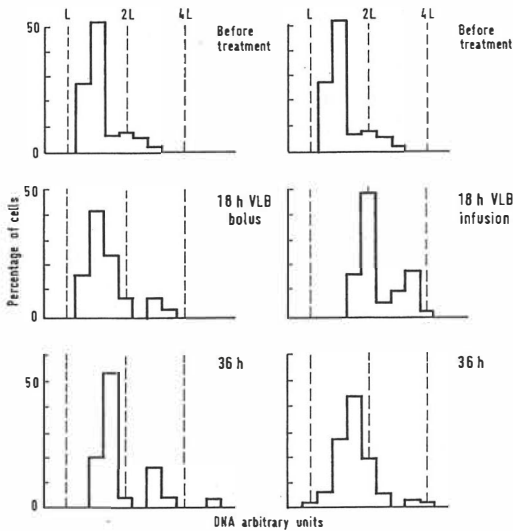


Fig. 6 — Patient No. 2, low differentiated Hürthle-cell carcinoma — inoperable primary tumor. DNA histograms of aspiration biopsies specimens before, 18 and 36 hours after VLB 2 mg in bolus and VLB 2 mg in 12-hour intravenous infusion. The DNA distribution patterns are different at 18 hours: After VLB in bolus there is an accumulation of cells at the beginning of S phase, whereas after VLB infusion the cells accumulate in the middle of S and G₂ + M compartment.

infusion — CDP being applied during the block of tumor cells in the beginning of S-phase. When tested in the same patient, sequence of VLB or VLB and CDP infusions seemed to be more effective than combined chemotherapy with more drugs. The most impressive clinical response was achieved in patient No. 1 (Table 3). In this patient the first chemotherapy course resulted in a CR. The DNA histograms of the tumor in this patient, however, showed only minor changes. Apparently, the cells remained in a frozen state until they were eliminated. Another interesting observation is the rather slow tumor regression and late onset of morphological changes after chemotherapy in patient No. 4, with long lasting effect of CT.

DNA measurements were an useful aid in planning CT. There is, however, not enough experience yet to assess the predictive value of changes in the DNA distribution pattern of tumors for the outcome of CT.

Conclusions — Low doses of VLB or CDP are effective modulators of cellular kinetics in Hürthle cell tumors. Cytophotometric DNA measurements were useful in designing non aggressive effective chemotherapeutic schedules. A

sequence of low doses of VLB and CDP infusion was effective in Hürthle cell carcinoma. DNA distribution patterns of tumors after VLB infusion and bolus are different.

Povzetek

KEMOTERAPIJA PRI KARCINOMU HÜRTHLOVIH CELIC. PLANIRANJE NA OSNOVI MERITEV DNK

Zdravljenje inoperabilnega ali diseminiranega karcinoma Hürthlovih celic je težko, ker je zdravljenje z J,¹³¹ obsevanjem ali kemoterapijo največkrat neuspešno. Z namenom, da bi izdelali uspešno in neagresivno kemoterapijo smo preučevali učinek nizkih doz Vinblastina (VLB) in Cisplatinuma (CDP) na karcinom Hürthlovih celic pri 5 bolnikih. Zasedovali smo razporeditev vrednosti dezoksiribonukleinske kisline (DNK) v vzorcih aspiracijskih biopsij tumorjev (barvanje po Feulgenu, meritve na posameznih celicah) pred in po infuziji VLB in CDP ter zasledovali učinek VLB in CDP na morfologijo tumorskih celic. Po VLB in CDP smo ugotavljali relativno kopičenje celic v S fazah celičnega ciklusa, kar smo izkoristili za načrtovanje kemoterapije. Uporabili smo infuzijo 3 zaporednih odmerkov VLB z individualnimi presledki ali pa kombinacijo VLB, CDP, Methotrexata, Bleomycina, 5-Fluorouracila in Adriamycina. Pri vseh 5 bolnikih smo dosegli zmanjšanje tumorja (1 popolen regres, 3 delni regres, 1 minimalen regres. Kemoterapijo smo kombinirali z operacijo pri 1 bolniku in z obsevanjem pri 3 bolnikih. Dva bolnika sta brez bolezni 43 in 29 mesecev, 1 živi z boleznijo 41 mesecev. Dve bolnici sta umrli, ena 5 mesecev, druga 6 tednov po začetku kemoterapije. Ta bolnica je umrla zaradi pljučne embolije, v tumorju ščitnice smo našli 90 % nekroze po kemoterapiji.

References

1. Auersperg M., Zorc R., Us-Krašovec M., Porenta-Vraspir O.: DNA measurements used for individual planning of chemotherapy in rare or chemoresistant tumors. International meeting on clinical and experimental cancer research, Trieste 1985. Abstracts, 6.
2. Auersperg M., Zorc R., Us-Krašovec M., Porenta-Vraspir O., Petrič J., Vodnik A., Novak J., Senčar M.: DNA measurements used for planning of multimodal treatment in sarcomas. 14th international cancer congress, Budapest 1986. Abstracts, Vol. 2: 637.
3. Auersperg M., Zorc R., Us-Krašovec M., Vraspir-Porenta O.: DNA measurements and cytomorphology — a basis for planning chemotherapy in anaplastic giant-cell carcinoma of the thyroid. Radiol. lugsosl. 21: 47—53, 1987.
4. Crile G., Jr., Pontius K. I., Hawk W. A.: Factors influencing the survival of patients with follicular carcinoma of the thyroid gland. Surg. Gynec. Obstet. 160 (5): 409—413, 1985.
5. Droz J. P., Charbord P., Rougier Ph., Parmentier Cl.: Échec de la chimiothérapie des cancers de la thyroïde. Bull. Cancer 68 (4): 350—352, 1981.
6. Goldenberg I. S.: Hürthle cell carcinoma. Arch. Surg. 67: 495—501, 1953.
7. Gottlieb J. A., Hill C. S., Jr.: Chemotherapy of thyroid cancer with adriamycin. Experience with 30 patients. New Engl. J. Med. 290 (4): 193—197, 1974.
8. Gundry S. R., Burney R. E., Thompson N. W., Lloyd R.: Total thyroidectomy for Hürthle cell neoplasm of the thyroid. Arch. Surg. 118 (5): 529—532, 1983.

9. Har-El G., Hadar T., Segal K., Levy R., Sidi J.: Hürthle cell carcinoma of the thyroid gland. A tumor of moderate malignancy. *Cancer* 57 (8): 1613—1627, 1986.

10. Krishnamurthy G. T., Bland W. H.: Radioiodine I-131 therapy in the management of thyroid cancer. A prospective study. *Cancer* 40 (1): 195—202, 1977.

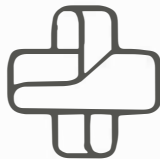
11. LiVolsi V. A.: Pathology of thyroid cancer. U: Thyroid cancer (Greenfield L. D., ed.), CRS Press, Palm Beach, Florida, 1978, (85—141).

12. Miller R. H., Estrada R., Sneed W. F., Mace M. L.: Hürthle cell tumors of the thyroid gland. *Laryngoscope* 93 (7): 884—888, 1983.

13. Shimaoka K., Schoenfeld D. A., DeWys W. D., Creech R. H., DeConti R.: A randomized trial of doxorubicin versus doxorubicin plus cisplatin in patients with advanced thyroid carcinoma. *Cancer* 56 (9): 2155—2160, 1985.

14. Thompson N. W., Dunn E. L., Batsakis J. G., Nishiyama R. H.: Hürthle cell lesions of the thyroid gland. *Surg. Gynec. Obstet.* 139: 555—560, 1974.

Author's address: Prof. dr. Marija Auersperg, Onkološki inštitut, Zaloška 2, 61105 Ljubljana.




TOSAMA

Proizvaja in nudi kvalitetne izdelke:

Komprese vseh vrst
Gazo sterilno in nesterilno
Elastične ovoje
Virfix mrežo
Micropore obliže
Obliže vseh vrst
Gypsona in mavčene ovoje
Sanitetno vato PhJ III
Zdravniške maske in kape
Sanitetne torbice in omarice
Avtomobilske apoteke

SIEMENS



Pružam vam jedinstvenu nezavisnost kod planiranja MR-uređaja . . .
MAGNETOM-Siemens — sa sopstvenom zaštitom.

Rezultat ovih pionirskih istraživanja je novi Siemens-MR-sistem . . .
MAGNETOM sa sopstvenom zaštitom.

Sada, prvi put, smanjuje Siemens-ova sopstvena zaštita kritično rastojanje
između MR-sistema i drugim magnetno osetljivih dijagnostičkih uređaja
za više od 50 %.

Kompletno, bez inače neophodne zaštite prostorija . . . vezane sa komplikovanim
i skupim građevinskim radovima koji često vode do velikih troškova
kod postavljanja MR-uređaja.

Siemens AG

Medical Engineering Group
Henkestraße 127,
D-8520 Erlangen

Banex

Trg Sportova 11, Poštanski fah 48
YU-41000 Zagreb
Tel. (041) 31 33 34
Jurija Gagarina 216, Blok 61
YU-11070 Beograd
Tel. (011) 15 00 65

Banex-Meditehna

Novi Skopski Sajem,
Belasica bb, Rayon 40
YU-91000 Skopje
Tel. (091) 20 30 73

**NAŠA ISKUSTVA SA HORMONALNOM TERAPIJOM
UZNAPREDOVALOG KARCINOMA DOJKE**

**OUR EXPERIENCE WITH HORMONAL THERAPY OF
ADVANCED BREAST CANCER**

Dorđević J., Dorđević M.

Abstract — The authors report results of advanced breast carcinoma treatment in 141 patients who were treated at random with MPA (medroxyprogesteron acetate) 500 mg. i.m. daily during 28 days after that 500 mg. orally (A group 49 patients), TAM (tamoxifen) 40 mg. daily (B group 56 patients), MPA (medroxyprogesteron) and chemotherapy according to scheme FAC (5-Fluorouracil, Adriamycin and Endoxan) (C group 17 patients) and TAM (tamoxifen) and chemotherapy FAC (D group 19 patients). In group A we achieved remission in 38,78 % (19/49), group B in 39,28 % (22/56), group C in 47 % (8/17), and group D in 42 % (8/19). In groups A and B, we recorded similar results in metastatic subgroups (bones, skin, soft tissues, visceral organs). In groups C and D, subgroups results were also similar.

UDC: 618.19-006.6-085:612.63.031.3

Key words: breast neoplasms-drug therapy, medroxyprogesterone

Profess. paper

Radiol. lugosl. 22 (3) 277—281, 1988

Uvod — Medroxyprogesteron acetat (MPA) i tamoxifen (TAM) su našli široku primjenu u terapiji uznapređovalog tj. metastatskog karcinoma dojke, jer se pokazalo da se kompletna ili parcijalna remisija može postići u visokom procentu.

Medroxyprogesteron acetat je semisintetski progesterogen, koji posjeduje visoku progesterogensku aktivnost i dovodi do pituitarne inhibicije.

Tamoxifen ima antiestrogenu dejstvo, sintetiziran je 1963. god. i prodaje se u mnogim zemljama pod imenom »Nolvadex« u vidu tableta. Prva klinička iskustva sa tamoxifenom kod uznapređovalog karcinoma dojke su publikovana od 1971 do 1973. godine (1, 4, 14, 15).

Unazad 10 do 15 godina smatralo se da se kod metastatskog karcinoma dojke ne može postići visoki procenat remisija sa MPA kao sa TAM. U tom periodu bolesnice su primale MPA po različitim šemama i dnevne doze obično nisu prelazile 300 mg/i.m. Doze MPA su bile relativno niske a i procenat remisija je bio nizak svega do 20%. Međutim, 1974 i 1976. objavljeni su rezultati kliničkog ispitivanja gdje su dnevne doze MPA bile daleko veće (1500 mg. do 2000 mg.) i tada je i procenat remisija bio isto mnogo veći od 45%. Slične rezultate su kasnije postigli i drugi autori, koristeći visoke doze MPA (9, 10, 13).

Materijal i metode — Obađena je grupa od 141 bolesnice sa uznapređovalim karcinomom dojke, koje su bile liječene u periodu od 1981. do 1984. godine sa tamoxifenom (TAM) ili medroxyprogesterone acetat (MPA), zatim sa TAM i kemoterapijom ili MPA i kemoterapijom. Pri izboru pacijentice rukovodili smo se kriterijem da su sve imale uznapređovali karcinom dojke i da su bile u menopauzi, prirodno ili nastaloj hormonskim ili radiacionim tretmanom. Hormonski receptori nisu određivani u tumorskom tkivu. Takođe, nismo imali posebne kliničke pokazatelje koji bi govorili za hormonsku zavisnost.

Bolesnice su bile sa »performance status« do 60 po Karnofskyom i Burchenalu, kao i bolesnice do 75 godina starosti.

Pri izboru bolesnice za hormonalnu terapiju slobodni interval bolesti nije bio duži od 2 mjeseca.

Broj metastatskih lokalizacija, nije predstavljao kontraindikacije za primjenu kemoterapije. Pri uvođenju kemoterapije rukovodili smo se »Performance status«-om, internističkih nalaza (EKG nalazom) i godinama starosti bolesnice. Ipak, najčešća indikacija za primjenu kemoterapije je bila plućna diseminacija bolesti (karcinoma, pleuralni izliv i dr.).

Nakon tri mjeseca je vršena klinička evaluacija. Kriteriji za kliničku evaluaciju bili su slijedeći: Kompletna krvna slika, analiza urina, holesterol u krvi, alkalna fosfataza, ukupni bilirubin, SGOT/SGPT, albumin, glukoza, kreatinin, trigliceridi i ukupni proteini. Nalazi su rađeni nakon četiri nedelje, a zatim svakih 8 do 12 nedelje.

Bolesnice koje su imale remisiju ili su bile bez promjena tj. nisu pokazivale znake progresije su nastavljale tretman do progresije bolesti. Bolesnice koje nisu imale odgovor na navedenu terapiju bile su isključene iz studija. Kriteriji za evaluaciju su bili opšte stanje bolesnice koje se posuđivana kliničkim pregledom i biokemijskom obradom.

A grupa — U ovoj grupi smo imali 49 bolesnica koje su liječene sa MPA. Dnevna doza je iznosila 500 mg./i.m. u trajanju od 28 dana, a nakon toga su nastavljale terapiju per oralno isto 500 mg. (5 tableta po 100 mg.). Prosječna starost bolesnica je iznosila 56 godina.

Predominantne metastaze:

kosti	koža i meke česti	visceralni organi
23/49	18/49	8/49
47 %	37 %	16 %

B grupa — U ovoj grupi je bilo 56 bolesnica, prosječne starosti 55 godina. Liječene su sa 40 mg. TAM dnevno tj. dva puta dnevno po 20 mg. do pojave progresije.

Predominantne metastaze:

kosti	kože i meke česti	visceralni organi
25/56	22/56	9/56
46 %	39 %	16 %

C grupa — U ovoj grupi smo imali 17 bolesnica, prosječne starosti 49 godina. Liječene su sa MPA po 500 mg./i.m. dnevno, 28 dana, zatim 500 mg. dnevno (5 tableta po 100 mg.) per oralno do progresije bolesti. Pored MPA ova grupa je primala kemoterapiju po šemi FAC.

Šema FAC — doza citostatika i vremenski interval apliciranja:

5 FV	ADR	ENDOKSAN
500 mgr./m ² (do 1000 mgr.)	50 mgr/m ² MTX	500 mgr./m ² (do 1000 mgr.)

Terapija je primjenjivana svake tri nedelje uz obavezne kontrole hematološkog statusa do ukupne doze zasječenja.

Predominantne metastaze:

kosti	koža i meke česti	visceralni organi
6/17	5/17	6/17
35 %	29 %	35 %

D grupa — U ovoj grupi smo imali 19 bolesnica, prosječne starosti 52 god. Liječene su sa 40 mg. TAM dnevno (dva puta dnevno po 20 mg.) do progresije bolesti. Pored TAM one su tretirane i sa kemoterapijom po šemi FAC koja je ranije navedena.

Predominantne metastaze:

kosti	koža i meke česti	visceralni organi
8/19	8/19	3/19
42 %	42 %	16 %

Rezultati — Na tabelama su prikazani rezultati liječenja, dužina preživljavanja i nuspojave; (Tab. 1—7).

Diskusija — Rezultate koje smo postigli u sve naše 4 grupe bolesnica koje su liječene radi uznapredovalog karcinoma dojke su slični sa rezultatima drugih autora (7, 11, 6). Kod sve 4 grupe (A, B, C, i D) smo primjenjivali iste doze MPA ili TAM kao što smo ranije naglasili a to znači MPA 500 mg. dnevno, 28 dana i.m. a nakon toga per oralno 500 mg. dnevno (grupa A i C), a TAM 40 mg. dnevno (grupa B i D). Prema citatima nekih autora koji su koristili veće dnevne doze MPA od 1000 mg., 1500 mg. ili 2000 mg. dnevno i postizali su veći procenat odgovora od 48 do

Vrsta odgovora	Terapija MPA (medroxy-progesteron acetate)	Terapija TAM (tamoxifen)
Kind of response	MPA therapy	TAM therapy
Remisija	19/49	22/56
Remission	39 %	39 %
Bez promjena	13/49	14/56
No changes	27 %	25 %
Progresija	17/49	20/56
Progression	35 %	36 %

Tabela 1 — Odgovor na terapiju sa MPA (medroxy-progesteron acetate) i TAM (tamoxifen)
Table 1 — Response to MPA therapy

Lokalizacija metastaza Metastases localization	Terapija MPA (medroxyprogesteron acetate)			Terapija TAM (tamoxifen)		
	R.	B.P.	P.	R.	B.P.	P.
	MFA therapy	N.C.	P.	TAM therapy	N.C.	P.
Kosti Bones	12/23 52 %	5/23 22 %	6/23 26 %	11/25 44 %	6/25 24 %	8/25 32 %
Koža i meke česti Skin and tissues	6/18 33 %	6/18 33 %	6/18 33 %	10/22 45 %	6/22 27 %	6/22 27 %
Visceralni organi Visceral organs	1/8 13 %	2/8 25 %	5/8 63 %	1/9 11 %	2/9 22 %	6/9 67 %

R. — Remission
N.C. — No changes
P. — Progression

Tabela 2 — Odgovor pojedinih predominantnih metastaza
Table 2 — Response of the particular predominant metastases

Vrsta odgovora Kind of response	Terapija MPA (medroxy- + FAC (fluorouracil, progesteron acetate) adriamycin and andoxan)		Terapija TAM (medroxy- + FAC (fluorouracil, progesteron acetate) adriamycin and andoxan)	
	MPA + FAC therapy		TAM + FAC therapy	
Remisija Remission	8/17 47 %		8/19 42 %	
Bez promjena No Changes	5/17 29 %		6/19 32 %	
Progresija Progression	4/17 24 %		5/19 26 %	

Tabela 3 — Odgovor na terapiju sa MPA, (medroxyprogesteron acetate), FAC (5-fluorouracil, adriamycin and endoxan) TAM (tamoxifen)
Table 3 — Response to MPA, FAC and TAM therapy

Lokalizacija metastaza Metastases-localization	Terapija MPA (medroxy- + FAC (fluorouracil, progesteron acetate) adriamycin and endoxan)			Terapija TAM (medroxy- + FAC (fluorouracil, progesteron acetate) adriamycin and endoxan)		
	R.	N.C.	P.	R.	B.P.	P.
	MPA + FAC therapy			TAM + FAC therapy		
	R.	N.C.	P.	R.	B.P.	P.
Kosti Bones	3/6 50 %	1/6 17 %	2/6 33 %	4/8 50 %	2/8 25 %	2/8 25 %
Koža i meke česti Skin and soft tissues	3/5 60 %	1/5 20 %	1/5 20 %	4/8 50 %	2/8 25 %	2/8 25 %
Visceralni organi Visceral organs	2/6 33 %	3/6 50 %	1/6 17 %	0/3 0 %	2/3 67 %	1/3 33 %

R — Remisija
R — Remission
BP — Bez promjena
NC — No changes
P — Progresija
P — Progression

Tabela 4 — Odgovor pojedinih predominantnih metastaza
Table 4 — Response of the particular predominant metastases

Grupa Group	A	B	C	D
Mjeseci Months	12	11	17,5	15

Tabela 5 — Ukupno preživljavanje izraženo u mjesecima
Table 5 — Total survival in months

Vrsta toksičnosti Kind of toxicity	Broj No	%
tromboflebitis trombophlebitis	1/49	2
mjesečevo lice moon face	6/49	12
fini tremor fine tremor	4/49	8
pojačano znojenje intense sweat	4/49	8
mišićni grčevi muscle spasm	1/49	2

Tabela 6 — Procenat nus pojava kod grupe A
Table 6 — The percentage of side-effects in group A

Vrsta toksičnosti Kind of toxicity	Broj No	%
povraćanje i mučnina vomiting and nausea	1/56	2
vrućina heat	5/56	9
trombocitopenija trombocytopenia	2/56	4
vaginalno krvarenje vaginal bleeding	1/56	2

Tabela 7 — Procenat nus pojava kod grupe B
Table 7 — The percentage of side-effects in group B

65% kod pojedinih metastatskih lokalizacija, a ne možemo ove rezultate da komentarišemo jer su naše doze u komparaciji sa tim dozama bile znatno niže (3, 8). Međutim, niže doze, ili ne niže od 500 mg. dnevno MPA, dovode do istih rezultata kako po dužini preživljavanja tako i po procentu odgovora (remisija). Visoke doze MPA dovode najčešće do pojave abscesa a i sama terapija je mnogo skuplja, što je najvjerovatnije razlog da se mnogi autori odlučuju na niže doze (12, 2, 5).

U grupi A (MPA) kod naših bolesnica je postignuta remisija 39% a »bez promjena« u 27%, dok se progresija javila u 35%. Slične rezultate smo postigli i kod grupe B (TAM), remisiju u 39%, »bez promjena« u 25% a progresiju u 36% (14). Kod C grupa (MPA + FAC) i D (TAM + FAC) remisije smo postigli u 47% i 42%, »bez promjena« u 29% i 32%, a progresija je bila u 24% i 26% (tabela 3).

Ukoliko se posebno analiziraju rezultati pojedinih predominantnih metastaza u grupi A je remisija koštanih metastaza bila u 52% a kod grupa B u 44%, kod metastaza kože i mekih česti 33% (A grupa) i 45% (B grupa). Primjenom citostatika smo postigli remisije kod koštanih metastaza u 50% i kod C i D grupe, a kod metastaza kože i mekih česti u grupi C (MPA + FAC) u 60%, a u grupi D (TAM + FAC) u 50%. Interesantno je reagovanje visceralnih metastaza u grupi C gdje je postignuta remisija u 33% i »bez promjena« u 50%.

U grupi D remisija nismo imali kod visceralnih metastaza, samo »bez promjena« u 67%.

Prosječna dužina preživljavanja kod svih grupa je slična, kao što se vidi iz tabele 4. Ako se slučajevi posmatraju pojedinačno tada moramo naglasiti da jedna bolesnica živi 48 mjeseci pod terapijom MPA sa koštanim metastazama (A grupa), a druga je u remisiji 56 mjeseci sa metastazama kože i mekih česti, pod terapijom TAM (B grupa).

Zaključak — Primjena Medroxyprogesterona acetata (MPA) i Tamoxifena (TAM) u liječenju uznapredovalog karcinoma dojke je vrlo važna alternativa u sklopu ostalih sistemskih liječenja. Odgovori, odnosno remisije koje se postižu na ovaj način su visoke (od 30 do 60%) posebno ako se posmatraju određene metastatske lokalizacije kao npr.: kosti, meke česti i čak pojedini visceralni organi (pluća, pleuralni izljevi, jetra i sl.). Toksičnost, odnosno nus efekti, nisu česti što je posebno važno ako se radi o ženama u postmenopauzi. Primjenom kemoterapije u postmenopauzi postiže se nešto bolji efekat ali je toksičnost više izražena. Primjena kemoterapije ima opravdanost u slučaju plućne diseminacije i diseminacije u nekim visceralnim organima (kao napr. jetra). U drugim metastatskim lokalizacijama (kosti, meke česti) pogodna je hormonalna terapija. Hormonalna terapija je primjenjiva i kod mlađih žena koje su rezistentne na kemoterapiju ili koje imaju kontraindikaciju za primjenu kemoterapije.

Naši rezultati koje smo postigli terapijom sa MPA (grupa A) ili TAM (grupa B) su slični, kao u grupama C i D. Na osnovu toga mi smatramo da se dozama od 500 mg. dnevno MPA mogu postići isti rezultati kao i sa TAM.

Sažetak

Autori su prezentirali rezultate tretmana 141 pacijentice sa uznapredovalim karcinomom dojke, primjenjujući MPA u dnevnoj dozi od 500 mg. i.m. u trajanju od 28 dana, a nakon toga je nastavljena terapija per oralno 500 mg. dnevno (A grupa 49 pacijentica), TAM 40 mg. dnevno (B grupa 56 pacijentica), MPA i kemoterapija prema FAC šemi (5 Fluorouracil, Adriamycin i Endoxan) (C grupa 17 pacijentica) i TAM i FAC kemoterapija (D grupa 19 pacijentica). U grupi A postignuta je remisija kod 38,78% (19/49), u grupi B kod 39,28% (22/56), grupi C kod 47% (8/17), a u grupi D kod 42% (8/19). U grupama A i B, imali smo slične rezultate kod metastatskih podgrupa (kosti, koža, meke česti i visceralni organi). U grupama C i D rezultati podgrupa su također slični.

Literatura

1. Bonadonna G.: Adjuvant chemoendocrine therapy in breast cancer. *J Clin Oncol* 4 (4): 451—4, 1986.
2. Henderson IC.: New agents and new medical treatments for advanced breast cancer. *Semin Oncol*. 14 (1): 34—64, 1987.
3. Höffken K.: Hormone therapy of metastatic breast carcinoma. *Dtsch. Med. Wochensch.* 110 (47): 1799—802, 1985.
4. Manni A.: Tamoxifen therapy of metastatic breast cancer. *J Lab Clin Med.* 109 (3): 290—9, 1987.
5. Marshall JS.: Assessment of tamoxifen as adjuvant therapy in stage II breast cancer: a long-term follow-up. *J. Lab Clin Med.* 109 (3): 300—7, 1987.
6. Possinger K.: Adjuvant therapy of breast cancer. 2: Hormone therapy, *Fortschr Med.* 104 (37): 689—91, 1986.

7. Pedrazzini A.: Complete remission following endocrine or combined breast cancer. A retrospective analysis. *Oncology* 44 (1):51—9, 1987.

8. Pritchard KI.: Current status of adjuvant endocrine therapy for resectable breast cancer. *Semin. Oncol.* 14 (1): 23—33, 1987.

9. Pannuti F., Martoni A., Lenaz G. R., Piana E., Nanni P.: A possible new approach to the treatment of metastatic breast cancer: massive doses of medroxyprogesterone acetate. *Cancer Treat. Rep.* 62:499-504, 1978.

10. Ribeiro G.: The Crristie Hospital tamoxifen (Nolvadex) adjuvant trial for operable breast carcinoma — 7 yr results. *Eur J Cancer Clin. Oncol.* 21 (8): 897—900, 1985.

11. Robustelli Della Cuna G., Calciati A., Strada M. R., Bumma C., Campio L.: High dose medroxyprogesterone acetate (MPA) treatment in metastatic carcinoma of

the breast: A dose response evaluation. *Tumori* 64:143—149, 1978.

12. Stoll B. A.: Progestin therapy of breast cancer: Comparison of agent. *Br. Med. J.* 2: 338—342, 1967.

13. Ward H. W. C.: Anti-oestrogen therapy for breast cancer: A trial of tamoxifen at two dose levels. *Br. Med. J.* 1: 13—14.

14. Williams MR.: Surival patterns in hormone treated advanced breast cancer. *Br J Surg* 73 (9): 752—5, 1986.

15. Williamson J. G., Elli J. D.: The induction of evaluation by tamoxifen J. *Obstet. Gyn British Commonwealth* 80: 844—852, 1973.

Adresa autora: Prof. dr Jelena Dorđević, Institut za radiologiju i onkologiju, UMC-a, Sarajevo, Moše Pijade br. 25

SANOLABOR

Delovna organizacija za promet z medicinskimi instrumenti, aparati, opremo za bolnišnice, laboratorije in lekarnе

LJUBLJANA, Cigaletova 9
Telefon: (061) 317-355
Telex: 31-668

s predstavništvom v **ZAGREBU, Šulekova 12**
Telefon: (041) 227-938

Nudi široko izbiro blaga domačega in inozemskega izvora:

- ▶ medicinske, znanstvene, optične, farmacevtske in druge aparate ter opremo,
- ▶ medicinske instrumente in specialno medicinsko potrošno blago za enkratno uporabo,
- ▶ rentgen aparate, filme in kemikalije,
- ▶ zobozdravstvene aparate, instrumente, potrošno blago
- ▶ lekarniško opremo, embalažo, obvezilni material, sanitetno potrošno blago, ortopedske pripomočke,
- ▶ laboratorijske aparate, opremo, laboratorijsko steklo, reagente, kemikalije in pribor,
- ▶ aparate, instrumente za medicino dela in varstvo okolja,
- ▶ tekstil, konfekcijo in obutev za potrebe bolnišnic in ostalih ustanov, bolniško opremo,
- ▶ opremljamo zdravstvene in ostale organizacije z najsodobnejšo medicinsko in drugo opremo,
- ▶ preko Poslovne skupnosti IRIS uvažamo za lastno skladišče ter na željo in račun naših kupcev,
- ▶ blago dostavljamo kupcem na področju Slovenije z lastnimi prevoznimi sredstvi.

ZNAČILNOSTI ZDRAVLJENJA RAKA ŠIROKEGA ČREVEŠA IN DANKE

SOME CHARACTERISTICS OF COLORECTAL CANCER TREATMENT

Snoj M.

Abstract — Presented work is aimed to show some characteristics of colorectal cancer patients treated at the Institute of Oncology in Ljubljana in years 1971—1981. 736 patients records files were reviewed. Mean admission age was 60.7 ± 13.4 years (AM \pm SD). Malignancy was localized in 70 % in the rectum, in 12 % in the sigmoid colon and in the remaining 18 % in other parts of colon. In half of the patients Dukes stage could be determined (16 stage A, 46 stage B, 58 stage C, 261 stage D). The patients that started treatment in our institute were older and had more advanced disease. Almost half of Dukes' D patients had only liver metastases, approximately 2/3 had involvement of the liver together with other organs.

There were 736 patients treated; 569 patients were given specific oncologic treatment, the rest of the patients only symptomatic. In spite of therapy, 325 patients had progress, 138 had recurrence, 80 patients had no sign of recurrence, and 26 patients were not evaluable.

The illness recurrence was local in nearly three fourths of the cases, whereas in one fifth of the cases metastases were found in the liver. In the rest of the cases there were metastases in the lung, bones and in other organs. Almost half of the recurrences appeared within ten months after initial therapy. 163 operations were done, half of them were palliative procedures, one third were abdominoperineal amputations and the rest were other surgical procedures. Postoperative mortality was 10,4 %

UDC: 616.348-08:616.351-08

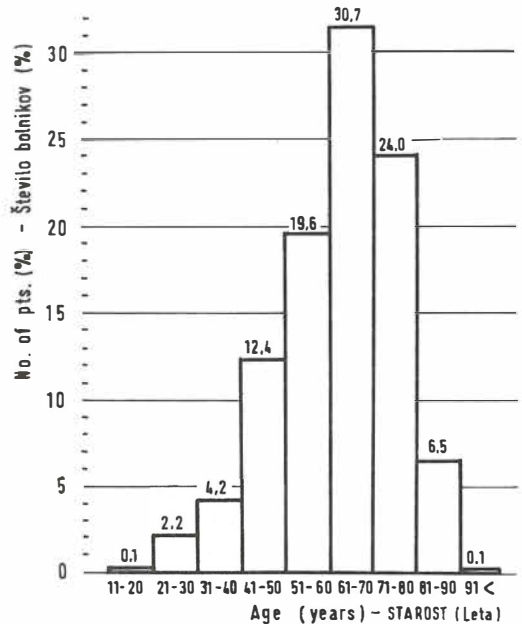
Key words: colonic neoplasms-therapy, rectal neoplasms-therapy**Orig. sci. paper****Radiol. Jugosl.** 22 (3) 282—286, 1988

Uvod — Rak širokega črevesa in danke je danes v visoko industrializiranih deželah glede na pogostnost pojavljanja eden vodilnih. Podobno je tudi v SR Sloveniji, kjer ta rak predstavlja 8 % na novo odkritih rakavih obolenj (9).

Slovenija sodi med dežele s srednjo visoko stopnjo obolevnosti za rakom širokega črevesa in danke (19,5 novih primerov na 100 000 prebivalcev letno) trend obolevnosti pa kaže na zmerno naraščanje obolevanja pri obeh spolih (9), tako, da bo ta patologija v prihodnosti predstavljala še pomemben zdravstveni problem.

Rak širokega črevesa in danke je zapletena in do neke mere nepredvidljiva bolezen, zato so kompleksni in raznovrstni načini njegovega zdravljenja. Zgodovinsko prvi in dolgo časa tudi edini način zdravljenja je bil kirurški. Kasneje, v zgodnjih 60 letih so začeli uvajati zdravljenje z obsevanjem (14), približno istočasno pa tudi zdravljenje s kemičnimi sredstvi (3). Postopoma so razvili tudi kombinacije prej opisanih načinov zdravljenja in postavili indikacije za njihovo uporabo (4).

V pričujočem članku so prikazani različni načini zdravljenja, uporabljeni v Onkološkem inštitutu v Ljubljani med leti 1971—1981, ter vpliv zdravljenja na potek bolezni.



Slika 1 — Starost bolnikov zdravljenih zaradi raka širokega črevesa in danke v Onkološkem inštitutu med leti 1971 in 1981.

Fig. 1 — Age of the patients treated for colorectal cancer at the Institute of Oncology in the years 1971—1981.

Bolniki in metode — Pregledani so bili popisi 868 bolnikov, ki so se zdravili zaradi raka širokega črevesa in danke v Onkološkem inštitutu med leti 1971 ter 1981. Vsak primer, ki je bil obravnavan, je moral izpolnjevati naslednje pogoje:

— rak širokega črevesa in danke je moral biti histološko dokazan:

— med zdravljenjem, pred njim ali po njem, ni smel bolnik imeti nobene druge rakave bolezni; — v popisu so morali biti podatki o morebitnem datumu smrti, pri živih bolnikih pa je moral biti zadnji pregled po 1. 10. 1983.

Bolniki, ki so bili prvič sprejeti v Onkološki inštitut v terminalnem stadiju, in so bili brez preiskav in zdravljenja vrnjeni ali domov ali v drugo bolnico, niso bili obravnavani. Glede na te kriterije je bilo izločeno 132 primerov, 736 bolnikov pa je bilo obdelanih.

Stadij bolezni je bil določen po Dukesovi klasifikaciji, modificirani po Turnbullu (15), če so bili dani potrebni histološki parametri.

Zaradi ugotovitve metastaz ob sprejemu so morale biti opravljene vsaj te preiskave: klinični pregled, scintigrafski pregled jeter in skeleta, kadar smo pri kliničnem pregledu posumili na metastaze teh lokalizacij, ter RTG prsnih organov.

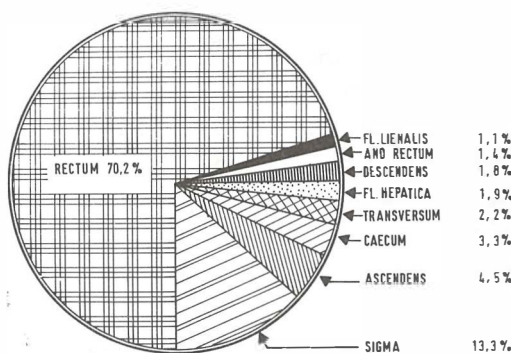
Mortaliteta po kirurškem zdravljenju je računana za vse tiste bolnike, ki so bili kirurško zdravljeni na našem inštitutu, in so umrli do 30 dni po operaciji.

Podatki so bili obdelani s pomočjo domačega programskega paketa STAT, vgrajenega v sistem računalnika DEC—10.

Starost bolnikov ob sprejemu je bila $60,7 \pm 13,4$ let (AS \pm SD). Frekvenčno distribucijo glede na starost kaže slika 1. 52,2% bolnikov je bilo moških, 47,8% pa žensk.

Dukesov stadij Dukes' stage	Število bolnikov No. of pts
A	16
B	46
C	62
D	261
Skupaj Total	385

Tabela 1 — Število bolnikov glede na Dukesov stadij pri bolnikih zdravljenih v Onkološkem inštitutu zaradi raka širokega črevesa in danke v letih 1971—1981
Table 1 — The distribution of colorectal cancer patients, treated at the Institute of Oncology in the years 1971—1981, according to Duke's stage (classification)



Slika 2 — Lokalizacija rakave rašče pri bolnikih z rakom širokega črevesa in danke zdravljenih v O. I. med leti 1971—1981. Vseh bolnikov je 736.

Fig. 2 — Localization of process in colorectal cancer patients treated at the Institute of Oncology in the years 1971—1981. Total 736 patients.

Rezultati — Lokalizacijo rakave rašče prikazuje slika 2. Stadij bolezni po Dukesu smo lahko določili v 378 primerih (51,3%) (tabela 1). Vsi bolniki, ocenjeni z Dukes D, so imeli ob sprejemu metastaze. Lokalizacijo le-teh in čas preživetja glede na lokalizacijo kaže tabela 2.

Začetno zdravljenje je bilo v 210 primerih izvedeno v Onkološkem inštitutu, v ostalih primerih pa v drugih bolnišnicah. Statistično signifikantna ($p < 0,01$) je bila razlika v starosti ob sprejemu med tistimi, ki so začeli zdravljenje v našem inštitutu, in onimi, ki so ga začeli v drugih bolnišnicah (tabela 3).

Na Onkološkem inštitutu smo specifično onkološko zdravili 569 ljudi, ostali bolniki (167) pa so bili sprejeti na naš inštitut zaradi rednih kontrolnih pregledov ali pa so bili zaradi medicinskih kontraindikacij nesposobni za specifično zdravljenje; nekateri od njih se niso hoteli zdraviti iz osebnih razlogov, pri nekaterih pa se je zdravljenje po začetnem pregledu v Onkološkem inštitutu nadaljevalo v drugi ustanovi. Način zdravljenja kaže tabela 4.

Kot je razvidno iz te tabele, je bilo kirurško zdravljenje lahko edini način zdravljenja, lahko pa smo ga kombinirali z drugimi vrstami zdravljenja. Imeli smo 163 operativnih posegov. Razporeditev po vrsti operacije kaže tabela 5. Mortaliteta po kirurškem zdravljenju je znašala 10,4% (17 bolnikov). Dehiscenca šivov je bila vzrok operativne smrtnosti samo v dveh primerih.

Kot omenjeno, smo specifično zdravili 569 bolnikov. Izid zdravljenja kaže tabela 6.

Če je bolezen napredovala, je bila mediana preživetja od zdravljenja pa do prvih bolezens-

Lokalizacija metastaz Site of metastases	Število bolnikov No. of patients	Preživetje: mediana (meseči) Median survival
jetra liver	121	7,3
pljuča lungs	42	4,7
kosti bones	9	5,2
ostali organi other organs	42	5,2
jetra in pljuča liver and lungs	14	7,5
jetra in kosti liver and bones	1	3,0
jetra, pljuča in kosti liver, lungs and bones	6	6,5
jetra in ostali organi liver and other organs	20	4,5
jetra, pljuča in drugi organi liver, lungs and other organs	3	3,0
jetra, kosti in drugi organi liver, bones and other organs	2	3,5
jetra, pljuča, kosti in drugi organi liver, lungs, bones and other organs	1	5,0

Tabela 2 — Čas preživetja glede na lokalizacijo metastaz pri bolnikih z rakom širokega črevesa in danke, zdravljenih v Onkološkem inštitutu v letih 1971—1981
Table 2 — Median survival according to localization of metastases in colorectal cancer patients treated at the Institute of Oncology in the years 1971—1981

Začetek zdravljenja Beginning of treatment	Onkološki inštitut Institute of Oncology	Druge bolnišnice Other hospitals
starost v letih ($x \pm s$) age (years) ($x \pm s$)	64,3 ± 12,4	59,2 ± 13,6

Tabela 3 — Starost ob sprejemu glede na začetek zdravljenja pri bolnikih z rakom širokega črevesa in danke, zdravljenih v onkološkem inštitutu v letih 1971—1981
Table 3 — Age on admission at the beginning of treatment in colorectal cancer patients treated at the institute of Oncology, between the years 1971—1981

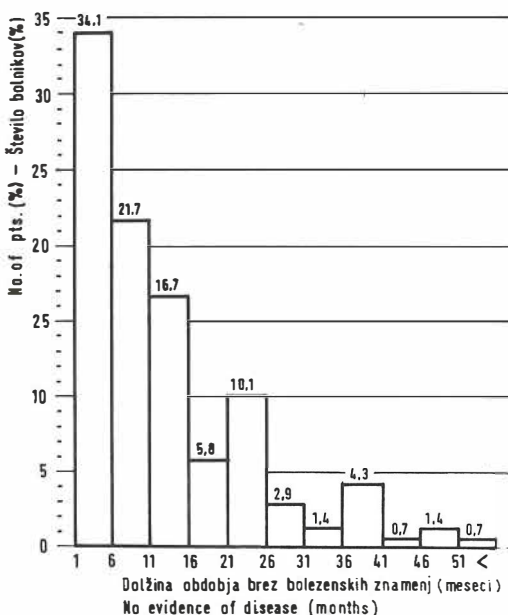
kih znamenj ponovitve 6,9 meseca. Ta interval lahko prikažemo tudi grafično (slika 3). Lokalizacijo ponovitve bolezni prikazuje tabela 7.

Če se je bolezen ponovila lokalno, je bila mediana preživetja od odkritja ponovitve 6,7 mesecev, pri metastazah v pljučih je bila mediana preživetja 9,5 meseca, pri metastazah v jetrih 6,2 meseca, pri metastazah v kosteh 35,0 meseca ter pri metastazah v druge organe 4,2 meseca.

Način zdravljenja Treatment modality	Število bolnikov No. of pts.
kemoterapija chemotherapy	113
radioterapija radiotherapy	199
radioterapija in kemoterapija radiotherapy and chemotherapy	94
radioterapija in kirurgija radiotherapy and surgery	41
kirurgija surgery	89
kemoterapija in kirurgija chemotherapy and surgery	16
kemoterapija, kirurgija in radioterapija chemotherapy, surgery and radiotherapy	17
skupaj total	569

Tabela 4 — Način zdravljenja pri bolnikih z rakom širokega črevesa in danke, zdravljenih v Onkološkem inštitutu v letih 1971—1981
Table 4 — Treatment modality in colorectal cancer patients treated at the Institute of Oncology in the years 1971—1981

Table 4 — Treatment modality in colorectal cancer patients treated at the Institute of Oncology in the years 1971—1981



Slika 3 — Dolžina intervala brez bolezenskih znamenj po prvem zdravljenju pri bolnikih z rakom širokega črevesa in danke zdravljenih v Onkološkem inštitutu v letih 1971—1981. Vseh bolnikov je 138.
Fig. 3 — No-evidence-of-disease interval in colorectal cancer patients treated at the Institute of Oncology in the years 1971—1981. Total 138 patients.

Fig. 3 — No-evidence-of-disease interval in colorectal cancer patients treated at the Institute of Oncology in the years 1971—1981. Total 138 patients.

Vrsta operacije Surgical procedure	Število bolnikov No. of pts.
transverzalna kolektomija transverse colectomy	2
desna kolektomija right colectomy	8
leva kolektomija left colectomy	1
sigmoidna resekcija sigmoid resection	8
Mikulitzeva operacija Mikulitz procedure	1
abdominoperinealna resekcija abdominoperineal resection	46
Hartmanov postopek Hartman's procedure	3
pelvična eksenteracija pelvic exenteration	2
lokalna ekscizija local excision	1
nizka sprednja resekcija low anterior resection	11
D'Allainesov postopek D'Allaines procedure	1
paliativne operacije palliative procedure	80
skupaj total	163

Tabela 5 — Kirurško zdravljenje bolnikov z rakom širokega črevesa in danke, zdravljenih v Onkološkem inštitutu v letih 1971—1981, po vrsti operacije

Table 5 — Surgical treatment of colorectal cancer patients, treated at the Institute of Oncology in the years 1971—1981.

Potek bolezni Course of disease	Število bolnikov No. of pts.
napredovanje bolezni progress of disease	325
ponovitev bolezni recurrence of disease	138
ni bilo ponovitve bolezni no recurrence of disease	80
ni dovolj podatkov za oceno poteka bolezni data for the reevaluation of course of disease not available	26
skupaj total	569

Tabela 6 — Izid zdravljenja pri bolnikih z rakom širokega črevesa in danke, zdravljenih v Onkološkem inštitutu med leti 1971—1981

Table 6 — Treatment outcome in colorectal cancer patients, treated at the Institute of Oncology in the years 1971—1981

Lokalizacija ponovitve bolezni Localisation of recurrence	Število bolnikov No. of pts.
lokalna ponovitev bolezni local recurrence	95
metastaze v jetrih liver metastases	27
metastaze v pljučih lung metastases	8
metastaze v kosteh bone metastases	1
metastaze v drugih organih other organ metastases	7
skupaj total	138

Tabela 7 — Lokalizacija napredovanja bolezni pri bolnikih z rakom širokega črevesa in danke, zdravljenih v Onkološkem inštitutu v letih 1971—1981

Table 7 — Localisation of recurrence of disease in colorectal cancer patients treated at the Institute of Oncology in the years 1971—1981

Diskusija — Kot številne rakave bolezni je tudi rak širokega črevesa in danke bolezen starejših ljudi (10). Skoraj dve tretjini bolnikov je bilo starejših od 60 let, največ pa jih je bilo v starostni skupini od 61 do 70 let. Čeprav meni Burdette (13), da je nevarnost obolevanja za rakom širokega črevesa in danke šele po 40. letu, smo pri naših bolnikih opazili, da jih je 6,5 % mlajših od 40 let. Pri teh bolnikih pa je prognoza slabša (16).

Dukesov stadij smo lahko določili v 378 (51,3 %) primerov bolnikov, zdravljenih v Onkološkem inštitutu. Odstotek določljivosti je nizek zlasti zato, ker na podlagi zapisov iz drugih bolnišnic ni bilo mogoče rekonstruirati podatkov, ki so nujno potrebni za opredelitev stadija.

Dobri dve tretjini bolnikov je imelo Dukesov stadij D, kar pomeni, da so bile pri njih ugotovljene oddaljene metastaze. Bolnikov z lokalizirano boleznijo (stadij A in B) je relativno malo, prav tako stadija C.

Če primerjamo te podatke s tistimi v Registru raka za SR Slovenijo za leto 1980 (10), vidimo, da je bilo v našem inštitutu zdravljeno več bolnikov z razsejano obliko bolezni (Dukes D), kot kažejo podatki Registra za SR Slovenijo; v Sloveniji je bilo namreč leta 1980 pri raku širokega črevesa samo 21 %, pri raku danke pa 15 % stadija D.

Podobne podatke, kot jih imamo za Slovenijo, navaja za ZDA Stearns (12).

Skoraj polovica bolnikov z metastazami je imela ob sprejemu metastaze samo v jetrih, skoraj dve tretjini pa v jetrih in drugih organih. Samo v pljučih, samo v kosteh ali samo v katerem od drugih organov, so bile metastaze sorazmerno redke. Podobne podatke navajajo tudi drugi av-

torji (17). Čas preživetja je bil pri tistih, ki so imeli metastaze lokalizirane samo v jetrih, nekoliko daljši kot pri drugih lokalizacijah, kar se ujema s poročilom Graega (5).

Večina bolnikov je bila zdravljena z radioterapijo ali kemoterapijo ali pa s kombinacijo obeh, kar je razumljivo glede na dejstvo, da je bilo skoraj dve tretjini bolnikov začetno zdravljenih v drugih bolnicah in so prišli na naš inštitut samo na dodatno zdravljenje. Kirurgija je bila samostojna, ali v kombinacijah z drugimi oblikami zdravljenja, zastopana s 163 primeri. Skoraj polovica operativnih posegov je bilo paliativnih operacij, dobra četrtnina pa abdominoperinealnih resekcij, kar je razumljivo glede na strukturo populacije.

Operativna smrtnost 10,4% je sprejemljiva, posebno če upoštevamo, da prihajajo na zdravljenje v Onkološki inštitut starejši bolniki. Odstotek operativne smrtnosti pri takih operacijah se giblje med 5,1% (2) in 16% (7), največkrat pa je okrog 10% (1, 6).

Bolezen je napredovala kljub začetnemu zdravljenju v dobri polovici primerov, v sedmini primerov pa se bolezen ni več ponovila.

Bolezen se je ponovila v četrtnini primerov. Če se je ponovila, se je v polovici primerov v 10 mesecih, v treh četrtninah pa v dvajsetih mesecih. To je hitreje kot poroča Minton (8). Lokalizacija ponovitve boleznij je v 68% na mestu primarnega tumorja, kar je v skladu s podatki drugih avtorjev (11). Čas preživetja po zdravljenju ponovitve obolenja je bil kratek, in to ne glede na to, na katerem mestu se je obolenje ponovilo.

Izvelek

Pričujoče delo naj bi prikazalo nekatere značilnosti 736 bolnikov zdravljenih zaradi raka širokega črevesa in danke v Onkološkem inštitutu v Ljubljani med leti 1971—1981. Starost ob sprejemu je bila $60,7 \pm 13,4$ let ($x \pm s$). V 70% je bila rakava rašča lokalizirana v danki, v 12% v sigmi ter v preostalih 18% v drugih delih širokega črevesa.

Pri polovici bolnikov je bil stadij po Dukesu določen (16 stadij A, 46 stadij B, 58 stadij C, 261 stadij D). Bolniki, ki so začeli zdravljenje v naši ustanovi, so bili starejši in so imeli bolj napredovalo obliko boleznij. Polovica bolnikov s stadijem Dukes D je imela metastaze v jetrih, približno 2/3 pa skupaj v jetrih in drugih organih.

Zdravili smo 736 bolnikov, 569 specifično, 167 pa samo simptomatsko. Pri 325 bolnikih je bilo kljub specifičnem zdravljenju zapaženo napredovanje boleznij, pri 138 je prišlo do ponovitve, pri 80 se bolezen ni ponovila, pri 26 bolnikih pa nismo imeli dovolj podatkov za oceno poteka boleznij.

V primerih, ko se je bolezen ponovila, je bila ponovitev v skoraj treh četrtninah lokalna, približno v petini primerov pa so nastale metastaze v jetrih; pri ostalih primerih je bil razsoj v pljučih, kosteh in drugih organih. Skoraj polovica ponovitev boleznij je bila v 10 mesecih po začetni terapiji.

Operativni smo 163 operacij, od katerih je bila približno polovica paliativnih, slaba tretjina abdominoperinealnih resekcij, ostalo pa so bili drugi tipi operacij. Postoperativna smrtnost je znašala 10,4%.


Literatura

1. Bokelman D., Druner H. U., Shutz V.: Klinik und Prognose des Kolon und Rectum Carcinome. Dtsch Med Wsch 97: 1590—1594, 1971.
2. Butler E. C.: Treatment of carcinoma of the large intestine. Br. J. Surg. 58: 29—32, 1971.
3. Davis H. L.: Chemotherapy of large bowel cancer. Cancer 50: 2638—46, 1982.
4. Carter S. K.: Future directions in the therapy for large bowel cancers. Cancer 50: 2647—56, 1982.
5. Grae T. B., Vassilopoulos P. P., Shingleton W. W., Jubert A. U., Elias E. G., Aust J. B., Moss S. E.: Result of a prospective randomised trial of hepatic artery infusion with 5—FU versus intravenous 5—FU in patients with hepatic metastases from colorectal cancer. Surgery 86: 550—555, 1979.
6. Holder E.: Operationstatik und Technik beim Kolon und Rectum Carcinom. Langenbecks Arch. Chir. 329: 320—8, 1971.
7. Kroneberger L., Teutzer M.: Dickdarmcarcinom, Therapie und Prognose. Langenbecks. Arch. Chir. 329: 350—1, 1971.
8. Minton J. P.: Colon cancer: special surgical considerations. Cancer 50: 2624—6, 1982.
9. Pompe-Kirn V.: Epidemiologija malignih tumorjev debelega črevesa in danke. Zdrav. Vestn. 47: 373—6, 1978.
10. Pompe-Kirn V.: Številčni prikaz raka debelega črevesa in danke v SRS. V: Rak debelega črevesa in danke. 4. podiplomski izobraževalni dan iz klinične onkologije, Ljubljana, 1985 (5—8).
11. Slanetz Jr C. A., Herter F. P., Grinell R. S.: Anterior resection versus abdominoperineal resection for cancer of the rectum and rectosigmoid. Am. J. Surg. 123: 110—7, 1972.
12. Stearns W. M. Jr.: Staging colonic and rectal cancer. Int Adv. Surg. Oncol. 4: 189—208, 1981.
13. Sugerbaker P. H., MacDonald J. S., Gunderson L. L.: Colorectal cancer. V: De Vitta V. T., Hellman S., Rosenberg S. A. (eds.). Cancer. Principles and practice in oncology. Lippincott, Philadelphia, 1982 (643—723).
14. Tepper J. E.: Radiation therapy of colorectal cancer. Cancer 51: 2528—34, 1983.
15. Turnbull R. B., Kylek N., Watson F. R., Spatt J.: Cancer of colon: The influence of no-touch isolation technique on survival rates. Ann. Surg. 166: 420—7, 1967.
16. Vezzoni E., Clemente C., Gennari L.: Adenocarcinom of the large intestine. Tumori 63: 565—73, 1977.
17. Welch J. P., Donaldson G. A.: The clinical correlation of an autopsy study of recurrent colorectal cancer. Ann. Surg. 189: 496—502, 1979.

Delo je priredba magistrske naloge »Zdravljenje raka širokega črevesa in danke v O.I. med leti 1971—1981« pod mentorstvom prof. dr. Franca Lukiča in prof. dr. Stefana Adamiča.

Naslov avtorja: Snaj Marko, dr. med., Onkološki inštitut v Ljubljani, Zaloška c. 2, 61105 Ljubljana

DIJAGNOSTIČKI RENDGEN STATIV



UNDISTAT 3

UNDISTAT 3 sa automatskim uređajem za ciljano snimanje je ekonomičan dijagnostički rendgen uređaj sa mnogostranim mogućnostima primene. Undistat 3 je naročito pogodan za opremanje ordinacija radiologa i internista. Uređaj za ciljano snimanje može da bude po želji isporučen sa ekranom ili sa rendgenskim pojačavačem slike i TV lancem. Takođe je predviđena mogućnost montaže i korišćenja kamera pojačavača slike sistema SIRCAM 70 ili SIRCAM 100 za tehniku indirektnog snimanja. Mnogobrojne mogućnosti kombinacije i nadgradnje, kao npr. za tele-snimanja i snimanja iznad stola pomoću rastera, proširuje opseg primene ovog uređaja.

Pomoću motornog pogona, zadnji zid Undistata 3 može da se dovode u položaj do 15 stepeni trendelenburg. Pokretna ploča za pacijenta se, pomoću motornog pogona, može pokretati podužno za ± 40 cm i poprečno za ± 10 cm.

UNDISTAT 3 se može isporučiti i kao tele-stativ sa jednim ili dva rendgen zračnika, sa stubnim ili plafonskim stativom za nošenje rendgen zračnika.

ELEKTRONSKA INDUSTRIJA
FABRIKA RENDGEN APARATA — NIŠ
JUGOSLAVIJA

Citozin-Arabinozin (Citarabin, INN)
Antimetabolit za cistostatsku terapiju
hemoblastoza i malignih limfoma

Alexan[®]

Indikacije

Akutne nelimfoblastične i limfoblastične leukemije,
akutne egzacerbacije kronične leukemije;
maligni limfomi tipa nehodgkinog limfoma.

Na zahtjev šaljemo literaturu.

Potpune informacije sadržava stručni prospekt



Heinrich Mack Nachf.
Chem.-pharm. Fabrik
7918 Illertissen / Bayern
B. R. Deutschland

VITAMINI A, C, E I RAK

VITAMINS A, C, E, AND CANCER

Osmak M.

Abstract — In most cases the tumors in human population are caused by environmental factors and could be considered as in principle avoidable. The review of the literature data in this paper indicate the essential role of vitamins A, C, and E in prevention of cancer. The possible mechanisms of suppression of the neoplastic expression of initiated cells acting during the carcinogenesis are named as well as the possible ways involved in decreased invasiveness of tumor cells. The present experience in tumor therapy with high doses of vitamins are discussed.

UDC: 616-006.6-039.71:615.356

Key words: neoplasms-prevention and control, vitamin A, vitamin E, ascorbic acid

Review paper

Radiol. Jugosl. 22 (3) 289—294, 1988

Danas je poznato da je većina tumora kod ljudi uzrokovana okolišnim faktorima (16). Osim sunčevog svjetla, to jest njegovog ultravioletnog dijela spektra, kemijske supstance iz okoline glavni su uzrok nastanka raka. Dokazi za to dolaze od epidemioloških studija kao i od eksperimenata na životinjskim modelima (61).

Kemijski karcinogeni, to jest tvari koje uzrokuju nastanak tumora, mogu se podijeliti na dvije grupe: direktno djelujuće karcinogene (alkilirajući agensi, anorganski elementi i spojevi, radioizotopi), te na indirektno djelujuće karcinogene koji su u većini (policiklički ugljikohidrati, aromatski amini, nitrosamini, hidrazini, hormoni i slične tvari, te ostale različite tvari kao DDT, cikasin, mitomicin C...) (62). Indirektno djelujući karcinogeni sami po sebi nisu kemijski reaktivni. Metaboličkom aktivacijom oni prelaze u kemijski aktivnu, elektrofilnu formu, te u reakciji sa nukleofilnim grupama staničnih molekula započinju karcinogenezu (38, 39).

Nastanak tumora, to jest karcinogeneza, višestepeni je proces. U inicijalnoj fazi, u većini slučajeva karcinogen se kovalentno veže na staničnu deoksiribonukleinsku kiselinu (DNK), centralnu molekulu u stanici koja je odgovorna za normalno funkcioniranje kao i za diobu stanica. Kao posljedica ovog procesa, direktno ili

tokom popravka oštećenja u DNK, nastaju mutacije, to jest trajne promjene u genomu stanice. Pretpostavci da je prvi korak u karcinogenezi mutacija govori u prilog vrlo dobra korelacija između karcinogenosti mnogih karcinogena i njihove mutagene aktivnosti (1, 34). Potvrdu da je mutacija, govori u prilog vrlo dobra korelacija nužan početni korak u karcinogenezi, dolazi posljednjih godina od analize aktivacije onkogena koje jasno pokazuju, da su promjene u DNK i kromosomima nužno uključene u proces karcinogeneze. Novije studije o malignoj transformaciji stanica ukazuju na to, da se barem dvije mutacije uključene u transformaciju stanica koje vode do inicijacije raka (32, 47, 58).

Inicijalna faza karcinogeneze ireverzibilni je proces koji nastupa nakon jednokratnog djelovanja karcinogena. Da bi se od ovakve genetski izmjenjene stanice razvio rak potrebno je da se stanica dijeli. Diobu stanice potiču i tvari nazvane tumor-promotori. Tumor-promotori (TP) su takve tvari, koje same nisu karcinogeni, ili su slabi karcinogeni. Ako je u stanici već nastala promjena u genomu, TP će omogućiti da se iz izmjenjene stanice razvije tumor. TP primarno djeluju na staničnu membranu uzrokujući peroksidaciju lipida i stvaranje radikala, ali mogu djelovati i na DNK (11, 12), te inducirati amplifi-

kaciju gena (68). Danas se smatra da je glavno djelovanje TP i vjerojatno konačni uzrok promocije, nastanak radikala putem peroksidacije lipida, kaskadom arahidonske kiseline i sintezom prostaglandina (12). Rana faza promocije epigenetski je i reverzibilni proces dok je kasnija faza ireverzibilna i vjerojatno genetski uvjetovana.

Vitamini A, C i E imaju vrlo važnu ulogu u karcinogenezi, točnije rečeno, u njenoj prevenciji, zahvaljujući antioksidativnom svojstvu, odnosno sposobnosti da inaktiviraju radikale kisika. Nastanak endogenih kisikovih radikala normalni je proces koji se stalno odvija u svim stanicama. Ovi radikali nastaju pri proizvodnji energije, kod oksidacije lipida, tokom fagocitoze u viralnim i bakterijskim upalama. Mnogi mutageni i karcinogeni također stvaraju kisikove radikale (2). Čak je postavljena i teorija prema kojoj bi formacija kisikovih radikala bila važniji uzrok genetičkim bolestima i raku, nego li djelovanje elektrofilnog aktivnog metabolita karcinogena (2). Kisilovi radikali štetni su za stanice. Upravo djelovanjem kisikovih radikala u najvećoj se mjeri objašnjava mutageno, karcinogeno i letalno djelovanje ionizirajućeg zračenja. Mnogi enzimi štite stanice od štetnog djelovanja kisikovih radikala, naročito superoksid dismutaza, glutathion peroksidaza i S-transferaza i NAD(P)H: kinon reduktaza. Osim njih veliku ulogu imaju antioksidansi, odnosno »čistači«² kisikovih radikala iz voća i povrća i mesa: vitamini A i njegovi analozi retinoidi, C i E. Nađeno je da postoji povezanost između vitamina C i E. Vitamin C uklanja oksidativne radikale iz vodenih otopina, dok vitamin E uklanja oksidativne radikale iz membrana. Vitamin C može regenerirati reducirani radikal vitamina E koji nastaje reakcijom vitamina E i oksidativnog radikala. Ova interakcija može se desiti ne samo u homogenim otopinama nego i u liposomalnim membranama, gdje vitamin C i vitamin E mogu djelovati kao sinergisti (48).

Vitamini C, askorbinska kiselina, i E, tokoferol, sprječavaju nastanak karcinogena nitrozamina, pa i tako sudjeluju u prevenciji raka. Naime, nitrati iz vode, zraka i hrane prelaze pomoću sline ili metabolizmom bakterije u nitrite. Nitriti u želucu reagiraju sa razgradnim produktima hrane, aminima i amidima, te tvore nitrozospojeve, poznate i jake karcinogene. Vitamini C i E mogu inhibirati ovaj proces (42). Vitamin C također inaktivira izrazito mutageni spoj 1,4-dinitro-2-metil pirol koji se stvara reakcijom između aditiva hrani i natrijevog nitrita, prevodeći ga u nemutagenu molekulu 1-nitro-2-metil-4-amino pirola (51). I vitamin E pokazuje antimutageno i antikarcinogeno djelovanje protiv oksidativnih

radikala ili karcinogena koji ih stvaraju (5, 14). Sličnu ulogu imali bi i retinoidi.

Osim u prevenciji raka, vitamini mogu kočiti pojedine stepenice karcinogeneze. Analozi vitamina A, retinoidi, mogu kočiti karcinogenezu u različitim sistemima (66) kao i malignu transformaciju stanica in vitro izazvanu zračenjem (26), kemijskim karcinogenima (8, 37, 44) ili ultravioletnim svjetlom (31). Treba napomenuti da retinoidi mogu djelovati i kao tumor-promotori (21, 60). Kemijska struktura retinoida određuje, da li će oni djelovati kao supresori, to jest tvari koje koče karcinogenezu, biti neaktivni ili djelovati kao kokarcinogeni (59). Vitamin C također može zakočiti kemijsku karcinogenezu in vitro (6, 7, 24, 57).

In vitro je opaženo, da retinoidi mogu djelovati na već razvijene tumore uzrokujući diferencijaciju stanica kao teratokarcinoma, prevodeći stanice iz tumorskog stanja u ne-djeleće, ne-tumorske endodermalne stanice. Ovaj proces objašnjava se na postranskripcijskoj razini skraćanjem poluživota primarnih transkriptata c-myc i p53 onkogeno (17). Retinoidna kiselina može među ostalim kočiti rast glioma stanica te izazvati reverziju transformiranog fenotipa, ali nije poznato, da li je ovaj proces posljedica modificirane ekspresije gena ili promjene stanične membranske strukture i površinskih glikoproteina (19).

Protektivnu ulogu vitamina C u nastanku raka potvrđuju eksperimenti sa životinjama kao i epidemiološke studije (pregledni članak 6). Kod osoba koje uzimaju hranu sa visokim sadržajem vitamina C u znatno manjoj mjeri oboljevaju od raka gastrointestinalnog trakta (15, 25, 27, 35, 67). Visok unos vitamina C u korelaciji je i sa smanjenjem displazija cerviksa (69). Protektivna uloga vitamina C u nastanku tumora primarno se odnosi na inhibiciju stvaranja nitrozamina. Uloga vitamina C u sprječavanju nastanka drugih vrsta tumora nije sasvim jasna niti jednoznačna (23, 45, 29). Čak ima eksperimentalnih podataka koji pokazuju, da vitamin C može djelovati kao kokarcinogen u kemijskoj karcinogenezi (3).

Vrlo rano opažena je korelacija između raka želuca i prehrane sa malim sadržajem vitamina A. Ova opažanja dopunjena su kasnijih godina podacima, da retinoidi mogu sprječavati nastanak prekanceroza kao benignih epitelnih tumora i metaplazija na životinjskim modelima kao i u humanim populacijama (pregledni članci 9, 46). Da li beta-karoten (provitamin A, molekula, čijim cjepanjem nastaje vitamin A) ima ulogu u prevenciji raka nije sasvim jasno. Studija rađena u Brazilu sa populacijom koja troši hranu sa izra-

zito visokim sadržajem beta-karotena pokazala je da kod ove populacije nema razlike u incidenci tumora (30).

Do danas nema još epidemioloških dokaza da vitamin E može kočiti indukciju tumora kod ljudi, ali brojne studije na životinjskim modelima pokazuju, da vitamin E može smanjivati incidenciju tumora kod životinja (pregledni članak, 46).

Vitamin C može i drugim načinom kočiti invazivnost tumora. Poznato je, da je strukturni integritet međustanične tvari prva barijera koja koči invazivnost tumora. Međustanični matriks vođeni je gel sa elektrolitima, metabolitima, otopljenim plinovima, elementima u tragovima, vitaminima, hormonima, enzimima, ugljikohidratima, mastima, i proteinima. U toj sredini nalaze se lanci — mukopolisaharidni polimeri, glikozaminoglikani i proteoglikani, koji zajedno sa kolagenim vlaknima čine stabilnu trodimenzionalnu strukturu. U normalnim uvjetima polimerizacija i depolimerizacija su u ravnoteži. No u blizini tumorskih stanica pojačana je razgradnja međustanične tvari. Tumorske stanice trajno izlučuju hidrolitičke enzime, koji razgrađuju međustaničnu tvar te time omogućuju trajnu diobu i invazivnost stanica (63). Ovaj proces vitamin C može kočiti na dva načina. Vitamin C nužan je kofaktor u sintezi kolagena, pa bi povećane količine vitamina C mogle poticati stvaranje većeg broja međustaničnih vlakana-kolagena (4, 49, 53). Osim toga, vitamin C sudjeluje u sintezi inhibitora hijaluronidaze. Ovaj enzim koji u povećanoj količini luče tumorske stanice, razgrađuje međustanične polimerizirane lance (hijaluronsku kiselinu). Inhibicijom djelovanja ovog enzima smanjuje se i degradacija međustanične tvari, a time i invazivnost tumorskih stanica (pregledni članak, 10). Prema tome, vitamin C bi održavao stabilnost međustanične tvari i tako smanjivao invazivnost tumorskih stanica.

Vitamin C može utjecati i na imunološki sustav, koji opet može imati utjecaja na razvitak tumora. Nađeno je, da vitamin C, među ostalim potiče blastičnu transformaciju limfocita, da je nužan za aktivnu fagocitozu, da potiče produkciju interferona, kao i nespecifičnu antiviralnu i antibakterijsku aktivnost (pregledni članak 10). Vitamin C može biti u visokim dozama i direktno toksičan za stanice inhibirajući rast stanica i staničnu diobu (18, 40, 50, 70), interferirajući direktno sa metabolizmom tumorskih stanica (33, 52, 55). Vitamin C može i direktno oštećivati DNK, to jest genom stanice (54, 65).

Poznato je, da pacijenti sa tumorom imaju sniženu razinu vitamina C u plazmi, ali da dolazi do nakupljanja visokih koncentracija vitamina C u tumorskim stanicama osobito u onom dijelu

tumora u kojem se stanice intenzivno dijele (pregledni članak 10). Davanje visokih doza vitamina C, 1—10 g na dan, moglo bi povećati raspoloživu količinu vitamina C u plazmi, te time, putem brojnih i važnih funkcija u organizmu u koje je vitamin C uključen, poboljšati opće stanje pacijenta, te selektivno inaktivirati tumorske stanice.

Na pitanje da li davanje visokih doza vitamina C može produžiti životini vijek pacijenata sa rakom i poboljšati njihov život, nema jedinstvenog odgovora. Rezultati različitih grupa istraživača su kontradiktorni. Tako su na primjer, Moffat i suradnici našli, da davanje visokih doza vitamina C značajno produžuje život pacijenata sa rakom želuca, crijeva i mokraćnog mjehura, te da nema efekta ovakva terapija za pacijente sa rakom prostate, pluća ili dojke (43). Suprotno tome, Creagan i suradnici nisu našli nikakvo poboljšanje nakon davanja visokih doza vitamina C pacijentima sa različitim tumorima (13). Također nisu jedinstvena mišljenja o tome, da li su visoke doze vitamina C štetne, odnosno da li imaju neželjene nuspojave. Raniji radovi su izvještavali o štetnom popratnom djelovanju visokih doza vitamina C, kao što su acidoza, oksalurijska, poremećaji u gastrointestinalnom traktu, pa čak i sterilnost (28, 41). Rezultati novih istraživanja pokazuju, da visoke doze vitamina C kod normalnih zdravih osoba ne izazivaju nepoželjne posljedice (56). Razlog za to vjerojatno je u činjenici, da visoke doze vitamina C zasite kapacitet reapsorpcije bubrežnih tubula, što ima za posljedicu povećano izlučivanje vitamina putem mokraće (36).

Na kraju treba spomenuti, da je prema preporuci Američkog savjeta za hranu i prehranu od 1980. godine dnevna količina vitamina C potrebna za normalno funkcioniranje organizma 60 mg (20). No noviji radovi pokazuju, da bi dnevna doza trebala biti viša: oko 75 mg za žene i oko 125 mg za muškarce (22). Ova razlika dolazi do toga, što će kod istog unosa vitamina C, njegova razina u plazmi muškaraca biti manja zbog niže reapsorpcije u tubulima bubrega. Ove vrijednosti treba povećati za približno 59 mg za pušače, jer je kod njih razgradnja vitamina C 1,4 puta brža (64).

Za razliku od vitamina C, visoke doze retinoida mogu izazvati sindrom hipervitaminoze. Zbog toga se danas veoma mnogo ispituje djelovanje beta-karotena, to jest provitamina A. Ovaj spoj ima slična antioksidativna svojstva kao i vitamin A, ali pri terapiji visokim dozama nisu opaženi znaci hipervitaminoze.

U terapiji preneoplastičnih lezija, benignih i semimalignih neoplazija, retinoidi su pokazali vrlo dobre rezultate. No maligni epitelni tumori,

kao na primjer skvamozni karcinomi glave, vrata i pluća, pokazuju u terapiji retinoidima djelomičnu i kratkotrajnu remisiju i to samo kod malog broja pacijenata (pregledni članak 9).

Na kraju možemo zaključiti, da brojne studije na životinjskim modelima kao i epidemiološke studije pokazuju, da vitamini A, C i E imaju važnu ulogu u prevenciji raka. Uloga ovih vitamina u terapiji već uznapredovalih tumora nije sasvim jasna i jednoznačna, mada ima podataka koji ukazuju na mogućnost, da bi velike doze vitamina mogle biti korisne u terapiji.

Sažetak

Najveći broj tumora kod ljudi uzrokovan je tvarima iz okoliša, pa je stoga moguća i prevencija raka. U članku je dan literaturni pregled koji ukazuje na bitnu ulogu vitamina A, C i E u prevenciji nastanka tumora. Navedeni su i mehanizmi kojima bi vitamini mogli zakočiti razvoj tumora iz već inicijalno izmijenjenih stanica, odnosno smanjiti invazivnost tumora. Na kraju je dan osvrt na dosadašnja iskustva u liječenju uznapredovalih tumora visokim dozama vitamina.

Literatura

- Ames B. N., McCann J., Yamaski E.: Methods for detecting carcinogens and mutagens with the Salmonella/mammalian-microsome mutagenicity test. *Mutat. Res.* 31: 347—364, 1975.
- Ames, B. N.: Dietary carcinogens and anticarcinogens. *Science* 221: 1256—1263, 1983.
- Banić S.: Vitamin C acts as a cocarcinogen to methylcholanthrene in guinea pigs. *Cancer Lett.* 11: 239—242, 1981.
- Basu T. K., Schorak C. J.: Vitamin C in health and disease. *Avi Publishing Co, Westport, Conn.*, 1982.
- Beckman C., Roy R. M., Sproule A.: Modification of radiation-induced sex-linked recessive lethal mutation frequency by tocopherol. *Mutation Res.* 105: 73—77, 1982.
- Benedict, W. F., Whetley, W. L., Jones P. A.: Inhibition of chemically induced morphologic transformation and reversion of the transformed phenotype by ascorbic acid in C3H10T1/2 cells. *Cancer Res.* 40: 2796—2801, 1980.
- Benedict, W. F., Wheatley, W. L., Jones P. A.: Differences in anchorage-dependent growth and tumorigenicities between transformed C3H/10T1/2 cells with morphologies that are or are not reverted to a normal phenotype by ascorbic acid. *Cancer Res.* 42: 1041—1045, 1982.
- Bertram, J. S.: Structure-activity relationships among various retinoids and their ability to inhibit neoplastic transformation and to increase cell adhesion in the C3H/10T1/2 Cl 8 cell line. *Cancer Res.* 40: 3141—3146, 1980.
- Bollag W.: Chemistry, pharmacology and clinical aspects of retinoids. U: *Protective Agents in Cancer* (McBrien D.C.H., Slater T. F., eds.) Academic Press, New York, 1983 (257—273).
- Cameron E., Pauling L., Leibovitz B.: Ascorbic acid and cancer: a review. *Cancer Res.* 39: 663—681, 1979.
- Cerutti, P. A., Emerit J., Amstad P.: Membrane mediated chromosome damage. U: (Weinstein I. B., Vogel F., eds.), *Genes and Proteins in Oncogenesis*, Academic Press. New York 1983 (55—67).
- Cerutti, P. A.: Prooxidant states and tumor promotion. *Science* 227: 375—381, 1985.
- Creagen E. T., Moertel C. G., O'Fallon J. R.: Failure of high dose vitamin C (ascorbic acid) therapy to benefit patients with advanced cancer. *New Engl. J. Med.* 301: 687—690, 1979.
- Cook, M. G., McNamara P.: Effect of dietary vitamin E on dimethylhydrazine-induced colonic tumors in mice. *Cancer Res.* 40: 1329—1331, 1980.
- Cook-Mozaffari P.: The epidemiology of cancer of esophagus. *Nutr. Cancer* 1: 51—60, 1979.
- Doll R., Peto R.: The causes of cancer: Quantitative estimates of avoidable risks of cancer in the United States today. *J. Natl. Cancer Inst.* 66: 1192—1265, 1981.
- Dony C., Kessel M., Gruss P.: Post-transcriptional control of myc and p53 expression during differentiation of the embryonal carcinoma cell line F9. *Nature* 317: 636—639, 1985.
- Edgar J. A.: Is dehydroascorbic acid an inhibitor in the regulation of cell division in plants and animals? *Experientia* 25: 1214—1215, 1969.
- Fischer I., Nolan C. E., Shea T. B.: Effects of retinoic acid on expression of the transformed phenotype in C6 glioma cells. *Life Sci.* 41: 463—470, 1987.
- Food and Nutrition Board: *Recommended Dietary Allowances*. 9th ed. National Academy Press. Washington, D. C., 1980 (72—82).
- Forbes P. D., Urbach F., Davies R. E.: Enhancement of experimental photocarcinogenesis by topical retinoic acid. *Cancer Lett.* 7: 85—89, 1979.
- Garry P. J., Vander Jagt D. J., Hunt W. C.: Ascorbic acid intakes and plasma levels in healthy elderly. U: *Third Conference on Vitamin C* (Burns J. J., Rivers J. M., Machlin J. L., eds.) The New York Academy of Sciences, New York, 1987 (90—98).
- Glatthaar B. E., Hornig D. H., Moser U.: The role of vitamin C in carcinogenesis. *JNCI Monograph Series*. In press.
- Gol-Winkler, R., De Clerck Y., Gieler, J. E.: Ascorbic acid effect on methylcholanthrene-induced transformation in C3H10T1/2 clone 8 cells. *Toxicology* 17: 237—239, 1980.
- Haenszel W., Correa P.: Developments in the epidemiology of stomach cancer over the past decade. *Cancer Res* 35: 3452—3457, 1975.
- Harisiadis, L., Miller R. C., Hall E. J., Borek C.: A vitamin A analogue inhibits radiation-induced oncogenic transformation. *Nature, Lond.* 274: 486—487, 1978.
- Higginson J.: Etiological factors in gastrointestinal cancer in man. *J. Natl. Cancer Inst.* 37: 527—545, 1966.
- Ivanković S., Preussmann R., Schmahl D., Zeller J. W.: Prevention of ascorbic acid in vivo formation of N-nitroso compounds. U: *N-nitroso compounds in the environment*. IARC publ. No 9: 101—102, 1975 (IARC, Lyon).
- Jain M., Cook G. M., Davis F. G., Grace G., Howe R., Miller A. B.: A case-control study of diet and colorectal cancer. *Int. J. Cancer* 26: 756—768, 1980.
- Kalache, A., Buckley J., Peto R., Doll R.: Case control study of consumption of β -carotene and cancer in Salvador, Brazil. *Abstr. VII Meeting of the Europ. Ass. for Cancer Res.*, 1983 (1292).
- Kennedy A. R.: Prevention of radiation transformation in vitro. U: *Vitamins, Nutrition and Cancer* (Prasad K. N., ed.) Karger, Basel, 1984 (166—179).
- Land H., Parada L. F., Weinberg R. A.: Tumorigenic conversion of primary embryo fibroblasts requires at least two cooperating oncogenes. *Nature (London)* 304: 596—602, 1983.

33. Lewin S. Evaluation of potential effects of high intake of ascorbic acid. *Comp. Biochem. Physiol.* 47: 681—695, 1973.
34. McCann J., Ames B. N.: Detection of carcinogens as mutagens in *Salmonella* microsome test: Assay of 300 chemicals. Discussion. *Proc. Natl. Acad. Sci. U.S.A.* 73: 950—954, 1976.
35. Meinsma L.: Nutrition and cancer. *Voeding* 2: 357—365, 1964.
36. Melethil S., Subrahmanyam M. B., Chang C. J., Mason W. D.: Megadoses of vitamin C: A pharmacokinetic evaluation. U: Third Conference on Vitamin C (Burns J. J., Rivers J. M., Machlin J. L., eds.) The New York Academy of Sciences, New York, 1987 (491—493).
37. Merriman, R. L., Bertram J. S.: Reversible inhibition by retinoids of 3-methyl-cholanthrene-induced neoplastic transformation of C3H10T1/2 clone 8 cells. *Cancer Res.* 39: 1661—1666, 1979.
38. Miller E. C., Miller J. A.: The metabolism of chemical carcinogenesis to reactive electrophiles and their possible mechanism of action in carcinogenesis. U: Chemical Carcinogens (Searle C. E., ed.) American Chemical Society, Washington, D. C., 1976 (737—762).
39. Miller E. C.: Some current perspectives on chemical carcinogenesis in humans and experimental animals: Presidential address. *Cancer Res.* 38: 1479—1496, 1978.
40. Mills C. A.: Bone marrow nutrition in relation to the phagocytic activity of blood granulocytes. Effect of ascorbic acid in phagocytic activity established quantitatively. *Blood* 4: 153—159, 1949.
41. Mirvish S., Cardesa A., Wallcane L., Shubik P.: Induction of mouse lung adenomas by amines or urea plus nitrite. *J. Natl. Cancer Inst.* 55: 633—636, 1975.
42. Mirvish S. S.: Inhibition of the formation of carcinogenic N-nitrosocompounds by ascorbic acid and other compounds. U: Cancer: achievements, challenges and prospects for the 1980s, vol. 1, (Grune & Stratton eds. New York, 1981 (557—587).
43. Moffat L., Cameron E., Campbell A.: High dose ascorbate therapy and cancer. U: Protective Agents in Cancer (McBrien D. C. H., Slater T. F., eds.) Academic Press, New York, 1983 (243—250).
44. Moon R. C., Otri L. M.: Retinoids and cancer. U: The Retinoids (Sporn M. B., Roberts A. B., Goodman D. D., eds.) Academic Press, New York, 1984 (327—371).
45. National Academy of Science, National Research Council: Diet, Nutrition and Cancer. National Academy Press, Washington, D. C., 1982.
46. Newborne P. M., Suphakarn V.: Influence of the antioxidants vitamin C and E and selenium on cancer. U: Vitamins, Nutrition, and Cancer (Prasad K. N., ed.) Karger, Basel, 1984 (46—67).
47. Newbold, R. F., Overell R. W.: Fibroblast immortality is a prerequisite for transformation by EJ c-Ha-ras oncogene. *Nature (London)* 304: 648—651, 1983.
48. Niki E.: Interaction of ascorbate and α -tocopherol. U: Third Conference on Vitamin C (Burns J. J., Rivers J. M., Machlin J. L., eds.) The New York Academy of Sciences, New York, 1987 (124—131).
49. Nobile S., Woodhill J. M.: Vitamin C. Mtp Press, Boston, 1981.
50. Omura H., Tomita Y., Yasuhiko N., Murakami H.: Anti-tumor potentially of some ascorbate derivatives. *J. Fac. Agric. Kyushu Univ.* 18: 189—195, 1974.
51. Osawa, T., Ishibashi H., Namiki M., Kada T.: Desmutagenic actions of ascorbic acid nad cysteine on a new pyrrole mutagen formed by the reaction between food additives; sorbic acid and sodium nitrite. *Biochem. Biophys. Res. Commun.* 95: 835—841, 1980.
52. Park C. H., Amare M., Savin M. A., Hoogstraten B.: Growth suppression of human leukemia cells in vitro by L-ascorbic acid. *Cancer Res.* 40: 1062—1065, 1980.
53. Pauling L.: Medicine on the mioways. *Preventive Nutr.* 27: 15—18, 1972.
54. Pavelić K.: L-ascorbic acid-induced DNA strand breaks and cross-links in human neuroblastoma cells. *Brain Res.* 342-373, 1985.
55. Prasad K. N., Nobles E., Sinha P. K., Ramanujam M., Sakamoto A.: Sodium ascorbate potentiates the growth inhibitory effect of certain agents on neuroblastoma cells in culture. In: Vitamin C, Recent Advances and Aspects in Virus Diseases, Cancer and in Lipid Metabolism (Hanck A., Rizel G., eds.) Hans Huber, Bern, 1979, (155—166).
56. Rivers J. M.: Safety of high-level vitamin C ingestion. U: Third Conference on Vitamin C (Burns J. J., Rivers J. M., Machlin J. L., eds.) The New York Academy of Sciences, New York, 1987 (445—453).
57. Rosin M. P., Peterson, A. R., Stich H. F.: The effect of ascorbate on 3-methylcholanthrene-induced cell transformation in C3H10T1/2 mouse-embryo fibroblast cell cultures. *Mutation Res.* 72: 533—537, 1980.
58. Ruley H. E.: Adenovirus early region 1A enables viral and cellular transformation gens to transform primary cells in culture. *Nature (London)*, 403, 602—606, 1983.
59. Rundhaug J., Gubler M. L., Sherman M. I., Blaner W. S., Bertram J. S.: Differential uptake, binding, and metabolism of retinol and retinoic acid by 10T1/2 cells. *Cancer Res.* 47: 5637—5643, 1987.
60. Shroder E. W., Black P. H.: Retinoids: tumor preventers or tumor enhancers? *J. Natn. Cancer Inst.* 65: 671—674, 1980.
61. Slaga T. J.: Cancer: etiology, mechanisms and prevention — A summary. U: Carcinogenesis: A Comprehensive Survey, Vol. 5, »Modifiers of Chemical Carcinogenesis« (Slaga T. J., ed.), Raven Press, New York, 1980 (243—262).
62. Slaga T. J., Overview of chemical carcinogenesis and anticarcinogenesis. U: Radioprotectors and Anticarcinogens (Nygaard O. F. and Simic M. G., eds.) Academic Press, New York, 1983 (437—488).
63. Sloane B. F., Kenneth V. Hohn: Cysteine proteinases and metastasis. *Cancer metastasis Reviews* 3: 249—263, 1984.
64. Smith J. L., Hodges R. E.: Serum levels of vitamin C in relation to dietary and supplemental intake of vitamin C in smokers and nonsmokers. U: Third Conference on Vitamin C (Burns J. J., Rivers J. M., Machlin J. L., eds.) The New York Academy of Sciences, New York, 1987 (144—151).
65. Speit G., Wolf M., Vogel W.: The SCE-inducing capacity of vitamin C: investigations in vitro and in vivo. *Mutat. Res.* 78: 273—278, 1980.
66. Sporn, M. B., Newton D. L.: Chemoprevention of cancer with retinoids. *Fed. Proc.* 38: 2528—2534, 1979.
67. Stähelin B. H., Gey K. F., Brubacker G.: Plasma vitamin C and cancer death: The prospective basal study. U: Third Conference on vitamin C (Burns J. J., Rivers J. M., Machlin L. J., eds.) The New York Academy of Sciences, New York, 1987 (124—130).
68. Varsharsky A.: Phorbol ester dramatically increases incidence of methotrexate-resistant mouse cells. *Cell* 25: 561—672, 1981.
69. Wassertheil-Smoller, S., Romney S. L., Wylie-Rosett J., Slagle S., Miller G., Lucido D., Duttgupta C., Palan R. R.: Dietary vitamin C and uterine cervical dysplasia. *Am. J. Epidemiol* 114: 714—724, 1981.

70. Yamafuji K., Nakamura Y., Omura H., Soedi T., Gytoku K.: Anti-tumor potency of ascorbic, dehydroascorbic or 2,3-diketogulonic acid and their action on deoxyribonucleic acid. Z. Krebsforsch. 76: 1—7, 1971.

Adresa autora: Dr Maja Osmak, Institut »Rudjer Bošković«, Odjel za eksperimentalnu biologiju i medicinu, Bijenička c. 54, p. p. 1016, 41000 Zagreb.

XIII KONGRES RADIOLOGA JUGOSLAVIJE

održaće se oktobra 1988. godine
na Ohridskom jezeru

TEME KONGRESA:

- A. Radiodijagnostika:
 - Interventna radiologija
 - Ultrazvučna dijagnostika
 - Neuroradiologija
 - Pedijatrijska radiologija
 - Profesionalna obolenja
 - Slobodne teme
- B. Radioterapija:
 - Mesto i uloga radioterapije u lečenju malignoma genitalnih organa
 - Planiranje, kontrola i efekti radiološke terapije pomoću savremenih metoda
 - Problematika terapije malignih obolenja u pedijatriji
 - Slobodne teme
- C. Radiobiologija, radiofizika i radiološka zaštita (tematika po slobodnom izboru)

PRESEDNIK ORGANIZACIONOG ODBORA
Doc. Dr Boris Jamakoski, s. r.

Adresa: Udruženje radiologa Jugoslavije
(organizacioni odbor)
Poštanski fah 703, 91000 Skopje

KOREKCIJE KUTOVA U RADIOTERAPIJI DOJKE

ANGLE CORRECTIONS IN THE RADIOTHERAPY OF BREAST

Bistrović M., Bišćan M., Dujmović I.

Abstract — The treatment volume for radiotherapy of the breast includes the breast, the chest wall and the supraclavicular region. Divergence-provided overdosage within the match region of the supraclavicular and the tangential fields may be overcome by careful positioning of the beams. The beam directions are modified using correction angles given in the tables. The dose distribution within the matching area, as verified by densitometry, exhibited some oscillations limited within the narrow match region and not exceeding $\pm 10\%$ for ^{60}Co -beams.

UDC: 616.19-006.6:615.849.5

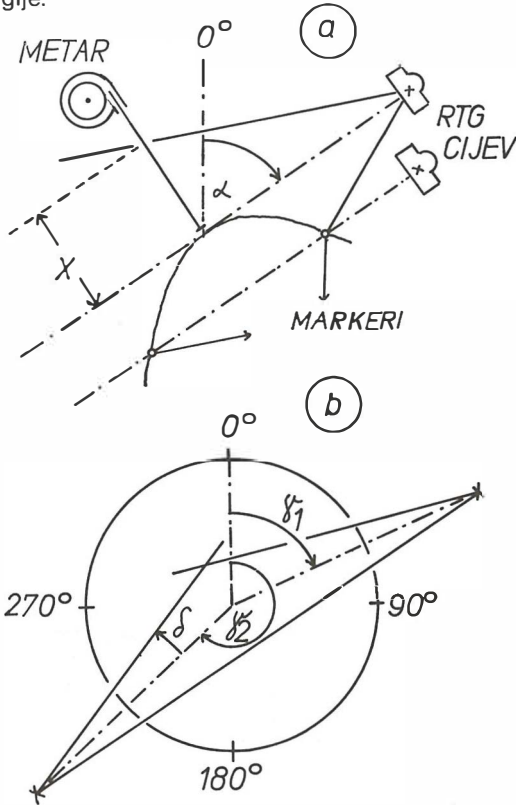
Key words: breast neoplasms-radiotherapy, radiotherapy dosage**Orig. sci. paper****Radiol. Jugosl.** 22 (3) 295—299, 1988

Uvod — Radioterapija dojke poslije poštenog kirurškog zahvata obuhvaća dvije susjedne regije (3): regiju dojke i supraklavikularnu regiju. Supraklavikularna regija ozračuje se vertikalnim ili malo nagnutim snopom, a sama dojka dvama tangencijalnim snopovima fotona. Pod potonjima se podrazumijevaju dva, manje više nasuprotna snopa, kojih unutarnji rub dosiže do torakalne stijenke, a nagnuta su prema vertikali za 30° — 60° . Uslijed divergencije snopova, na području spajanja obiju regija može doći do hiperodnosno hipodoziranja. U namjeri da se to izbjegne, primjenjuju se asimetrični kolimatori i tehnike prekrivanja polja blokovima (1, 2). Ovim se tehnikama postiže vrlo dobro spajanje ozračenih regija a da se bolesnica ne izvrgne riziku hiper- odnosno hipodoziranja.

Manje je poznato, da izocentrička pokretljivost većine radioterapijskih uređaja dopušta postizanje ekvivalentnog učinka isključivo zakretanjem kolimatora i bolesničkog stola za unaprijed izračunate korekcijske kutove bez upotrebe blokova u tangencijalnim snopovima. Namjera ovog prikaza jest ilustrirati planiranje i namještanje bolesnice uz pomoć unaprijed pripremljenih tablica korekcijskih kutova.

Metode i materijali — a) Rad na simulatoru ili rendgen-uređaju. Pod leđa bolesnice podmetne se kosina, koja će torakalnu stijenku bolesne strane izravnati, tj. maksimalno približiti konfiguraciji horizontalno položenog valjka, kojeg je os približno paralelna osi rotacije uređaja. Pri tom bolesnica istostranu ruku stavlja pod glavu koja je okrenuta u suprotan smjer. Najprije se lagano naznači linija spajanja supraklavilukarne regije i regije dojke. Ova linija mora biti okomita na uzdužnu os bolesnice i kroza nju će prolaziti zamišljena vertikalna ravnina spajanja Σ , na kojoj će se nadovezivati ozračeni volumeni dviju susjednih regija. Nakon toga označe se približni distalni, medijalni i lateralni rubovi regije dojke. U središte lateralnog i medijalnog ruba stave se tinalni markeri. Središnja zraka rendgenskog snopa (simulator ili rendgen uređaj) nacilja se na medijalni marker, a uređaj se zakreće oko bolesnice sve dok na monitoru ne vidimo prekrivanje medijalnog i lateralnog markera. U tom položaju očita se kut otklona simulatora (rendgen uređaja) od vertikale, α (slika 1 a). Sada se translacijom bolesnice ili rendgenske cijevi, ne mijenjajući smjer snopa, središnja zraka nacilja tangencijalno na vršni dio dojke i polje snopa

proširi do medijalnog ruba regije. Centimetrom se, okomito na smjer snopa (slika 1 a), očita poluširina polja, x . Širina terapijskog tangencijalnog polja, b , izračunat će se kao $b = 4x/3$ odnosno $b = 3x/2$, pri čem će približno $3/4$ odnosno $2/3$ širine snopa zahvatiti volumen regije dojke. Duljina terapijskog snopa, a , određuje se na osnovi proksimalno-distalne dimenzije regije.



Slika 1 — a) Mjerenje kuta α i parametra x na simulatoru. b) Definicija kutova na terapijskom uređaju.

Fig. 1 — a) Measurement of angle α and the parameter x on the simulator. b) Definition of angles on the therapy machine.

b) Rad na terapijskom uređaju: prije namještanja snopova, sve kutove uređaja (bolesnički stol, kolimator, nagi uređaja) treba staviti na 0° . Pod leđa se podmetne kosina i bolesnica zauzme isti položaj kao i tokom simulacije. Uzdužna os bolesnice mora biti što paralelnija osi rotacije terapijskog uređaja. Uz pomoć projekcije vertikalne ravnine okomito na os rotacije uređaja, što se svjetlosno projicira laserom ili kolimatorskom niti, precizno se na bolesnici zacrtava buduća linija spajanja dviju regija.

Supraklavikularna regija može se ozračiti na dva načina, pa da distalni rub regije bude točno gore — definirana ravnina Σ . Prvi način zahtijeva otklanjanje vertikalnog smjera snopa u proksimalnom smjeru za kut određen tablicom 1. U linearnih akceleratora i kobaltnih aparata s nefleksibilnom glavom, bolesnički stol treba okrenuti za 90° , da bi ovaj manevar bio tehnički izvediv. Drugi način zahtijeva primjenu zaštitnog olovnog bloka na nosaču pričvršćenom na kolimator. Vertikalno usmjereni snop centriraju se na liniji spajanja i primijeni dvostruko polje, s tim da se distalna polovica, točno do linije spajanja zaštiti olovnim blokom. Dodatnim blokom odnosno dodatnom korekcijom smjera moguće je, također, zaštititi npr. rameni zglob odnosno kraješnicu.

Regija dojke ozračuje se tangencijalnim snopovima pri čemu se kutovi na uređaju moraju unaprijed precizno odrediti. Kutovi rotacije uređaja (ako se kutovi mijenjaju od 0° — 360° u smjeru kazaljke na uri, a pod 0° se podrazumijeva najviši položaj izvora) γ_1 (za medijalno polje) i γ_2 (za lateralno polje) izračunavaju se ovako:

$$\text{za desnu dojku: } \gamma_1 = \alpha + \delta$$

$$\gamma_2 = 180^\circ + \alpha - \delta;$$

$$\text{za lijevu dojku: } \gamma_1 = 360^\circ - \alpha + \delta,$$

$$\gamma_2 = 180^\circ - \alpha - \delta,$$

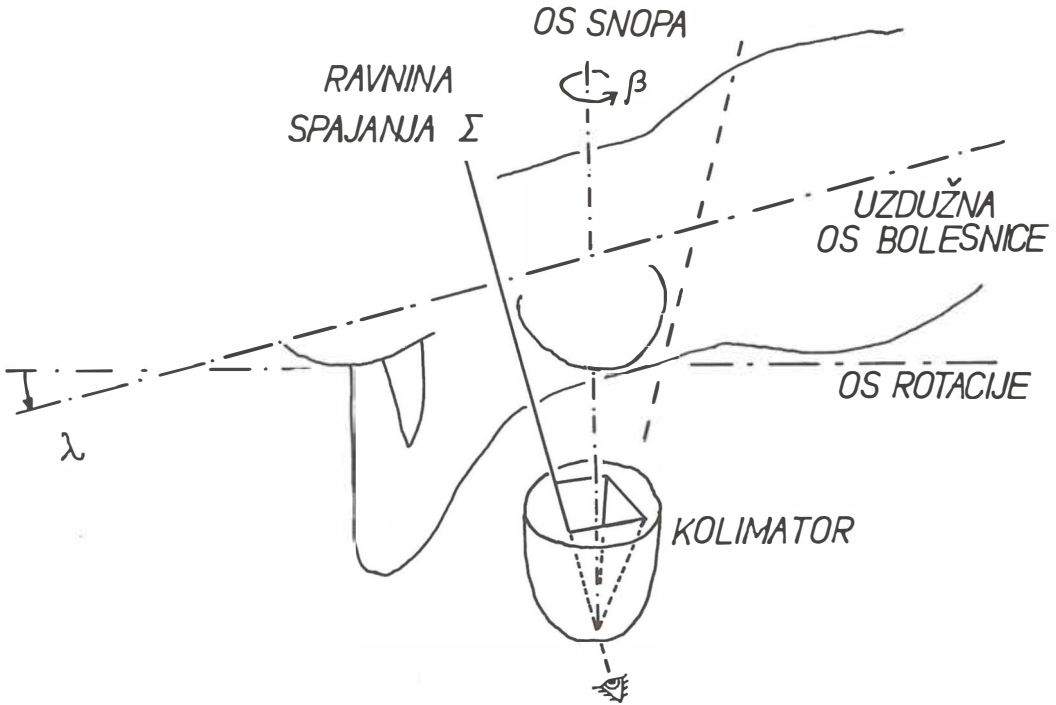
gdje je $\delta = \arctg\left(\frac{a}{2FKD}\right)$, korekcija na smjer

nasuprotnih snopova, nužan da bi granična ravnina prema plućima bila zajednička obim tangencijalnim snopovima (slika 1 b). Vrijednosti kuta δ za razne vrijednosti a/FKD , dane su, radi kliničke primjene, u tablici 1.

a/FKD	δ
0,04	1,1 ⁰
0,06	1,7 ⁰
0,08	2,3 ⁰
0,10	2,9 ⁰
0,12	3,4 ⁰
0,14	4,0 ⁰
0,16	4,6 ⁰
0,18	5,1 ⁰
0,20	5,7 ⁰
0,22	6,3 ⁰
0,24	6,8 ⁰
0,26	7,4 ⁰
0,28	8,0 ⁰

Tabela 1 — Kutovi δ za korekciju divergencija snopa, u ovisnosti o parametru a/FKD , gdje je a pripadna dimenzija polja.

Table 1 — Beam-divergence correcting angles δ as they depend on the parameter a/FKD , where a is the corresponding field dimension.



Slika 2 — Geometrija namještanja bolesnice, kako je viđena okom smještenim u ravninu Σ .

Fig. 2 — The patient-positioning geometry from the view-point of the eye placed within the plane Σ .

Tangencijalno polje namješta se na slijedeći način. Uređaj se zakrene za kut γ_1 , odnosno γ_2 . Odaberu se unaprijed procijenjene dimenzije polja $a \times b$. Da bi se proksimalna ravnina granice snopa učinila vertikalnom i paralelnom ravnini Σ , kolimator treba zakrenuti za kut β , a bolesnički stol za kut λ . Ovi kutovi ovise o nagibu uređaja α i o longitudinalnoj dimenziji polja b (izvod vidi u dodatku):

$$\sin \alpha = \operatorname{tg} \varepsilon / \operatorname{tg} \alpha,$$

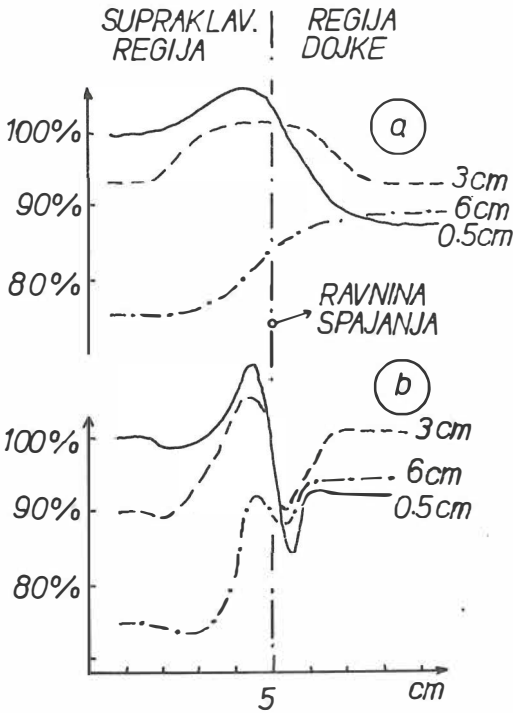
$$\cos \lambda = \cos \beta \cos \varepsilon,$$

gdje je $\operatorname{tg} \varepsilon = \frac{b}{2FKD}$. Vrijednosti kutova β i λ

dani su u tablici 2 u ovisnosti o veličini kuta α i omjera b/FKD . Stol treba zakrenuti za kut λ uvijek tako, da se noge bolesnice okreću u smjer suprotan položaju izvora. Kolimator treba zakrenuti za kut β i to tako da se, za desnu dojku, snop uvrne u bolesnicu, a za lijevu dojku, odvrne (slika 2). Nakon korekcije položaja stola i kolimatora, snop se namjesti na osnovi već označene linije spajanja i lateralne, odnosno medijalne granice regije. Nakon postizanja korektno pozicije

snopa, označe se centri polja. Naposljetku, mogu se primijeniti klinasti filtri radi ravnomjerne raspodjele doze. Cijeli postupak znatno bi se pojednostavnio primjenom izocentričnog načina namještanja, ali bi pritom bila otežana primjena klinova zbog manje FKD.

Postavlja se pitanje, da li je ove snopove moguće svakodnevno i reproducibilno namjestiti. Idealno, dakako, ne, ali se može postići visok stupanj preciznosti vodeći računa o slijedeća dva momenta. Prvo, pri postavljanju polja, mora se svratiti pozornost, da se, nakon lijevanja bolesnice na stol, provjeri da li je linija spajanja strogo okomita na os rotacije uređaja. Ako nije, treba ispraviti položaj bolesnice u odnosu na stol. Kada je ova početna radnja korektno izvršena, navedene vrijednosti zakretanja kolimatora i stola ispravno će korigirati položaj snopa. Manje dnevne varijacije dotjeruju se laganom translacijom stola, tako da proksimalni rub tangencijalnog polja točno pokrije liniju spajanja. Drugo, doze treba procijeniti tako, da se svaki dan primijene sva tri snopa, pri čem bolesnica ne mijenja položaj.



Slika 3 — Raspodjela doza na raznim dubinama, na presjeku kroz područje spajanja. Doze su normalizirane na 100%, na površini u supraklavikularnom polju. a) Supraklavikularno polje dobiveno kutnom korekcijom. b) Supraklavikularno polje dobiveno dvostrukim snopom i prekrivanjem olovnim blokom.

Fig. 3 — The dose distribution in various depths on the cross-section throughout the match-area. Doses are normalized to 100% on the surface within the supraclavicular field. a) Supraclavicular field inclined for divergence-correcting angle. b) Supraclavicular field obtained by block-shielding of a double-sized beam.

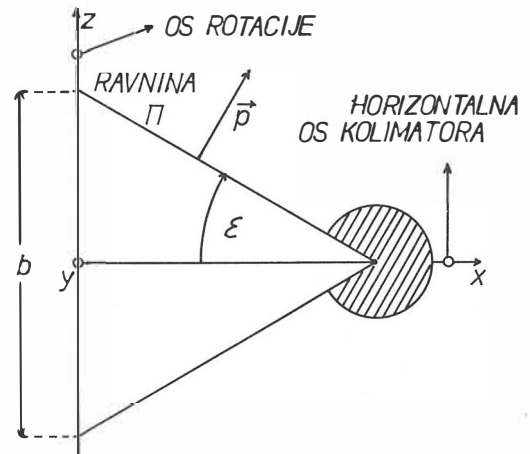
Rezultati — Raspodjela doza u području spajanja, u smjeru okomitom na ravninu spajanja, provjerena je denzitometriranjem filmova smještenih u akrilatni fantom i ozračenih ⁶⁰Co snopovima (slika 3). Nešto veće oscilacije doze, kada je supraklavikularno polje dobiveno prekrivanjem distalne polovice dvostrukog polja blokom, mogu se objasniti superponiranjem manje polusjene definirane blokom i veće, definirane kolimatorom. Naime, donji rub bloka bliže je bolesnici nego donji rub kolimatora.

Zaključak — Metodom korekcije kutova izbjegava se rizik hiper-, odnosno hipodoziranja na spoju dviju ozračenih regija. Na mjestu spajanja snopova, superponiraju se polusjene, pa su stoga moguće oscilacije doze do ± 10%, u vrlo ograničenom volumnom sloju.

Dodatak — Izvod izraza za kutove β i λ. Neka je os snopa »a × b« (b — longitudinalna dimenzija snopa paralelna osi rotacije uređaja, a — transverzalna dimenzija snopa na distanci FKD) horizontalna, a kolimator u nultoj poziciji. Proksimalna granična ravnina snopa, ravnina Π, je vertikalna i dovoljno je zakrenuti stol za kut λ = ε (slika 4), pa da se ravnina spajanja regija — ravnina Σ, orijentira u smjer ravnine Π. Ako, međutim, os snopa nije horizontalna, već zatvara oštar kut α s vertikalom, bit će potrebno zakrenuti i kolimator za kut β, da bi, najprije, ravnina Π postala vertikalnom. Uvjet vertikalnosti ravnine Π je da jedinični vektor p̄, normalan na ravninu Π ima iščezavajuću y-komponentu u sustavu (x, y, z), gdje je z os rotacije uređaja, a x i y — horizontalna, odnosno vertikalna os. Ako je poluotvor kolimatora ε = arctg (b/2.FKD) (slika 4), tada je p̄ = (sin ε, 0, cos ε). Zadatak se sada može formulirati na slijedeći način: za koliki kut β, oko osi x, treba zarotirati vektor p̄, da bi, nakon rotacije, oko osi z, za kut δ = 90° - α, opet bio u ravnini (x, z). Ako su R_z(δ) i R_x(β) odgovarajući operatori rotacije, opisane rotacije možemo prikazati u obliku:

$$R_z(\delta) R_x(\beta) \vec{p} =$$

$$\begin{pmatrix} \cos \delta & \sin \delta & 0 \\ -\sin \delta & \cos \delta & 0 \\ 0 & 0 & 1 \end{pmatrix} \begin{pmatrix} 1 & 0 & 0 \\ 0 & \cos \beta & \sin \beta \\ 0 & -\sin \beta & \cos \beta \end{pmatrix} \begin{pmatrix} \sin \varepsilon \\ 0 \\ \cos \varepsilon \end{pmatrix} = \begin{pmatrix} \cos \delta \sin \varepsilon + \sin \delta \sin \beta \cos \varepsilon \\ -\sin \delta \sin \varepsilon + \cos \delta \sin \beta \cos \varepsilon \\ \cos \beta \cos \varepsilon \end{pmatrix}$$



Slika 4 — Definicija koordinatnog sustava (x, y, z) s ishodištem u izocentru.

Fig. 4 — Definition of the coordinate system (x, y, z) with origine in the izocenter.

b/FKD	α										
	20°	25°	30°	35°	40°	45°	50°	55°	60°	65°	70°
0,08	6	5	4	3	3	2	2	2	1	1	1
	7	5	5	4	4	3	3	3	3	3	2
0,12	9	7	6	5	4	3	3	2	2	2	1
	10	8	7	6	5	5	4	4	4	4	4
0,16	13	10	8	7	5	5	4	3	3	2	2
	13	11	9	8	7	6	6	6	5	5	5
0,20	16	12	10	8	7	6	5	4	3	3	2
	17	14	11	10	9	8	7	7	7	6	6
0,24	19	15	12	10	8	7	6	5	4	3	3
	20	16	14	12	11	10	9	8	8	8	7
0,28	23	17	14	12	10	8	7	6	5	4	3
	24	19	16	14	12	11	10	10	9	9	8
0,32	26	20	16	13	11	9	8	6	5	4	3
	28	22	18	16	14	13	12	11	11	10	10
0,36	30	23	18	15	12	10	9	7	6	5	4
	31	25	21	18	16	15	13	12	12	11	11
0,40	33	25	20	17	14	12	10	8	7	5	4
	35	28	23	20	18	16	15	14	13	12	12
0,44	37	28	22	18	15	13	11	9	7	6	5
	39	31	25	22	20	18	16	15	14	14	13
0,48	41	31	25	20	17	14	12	10	8	6	5
	43	34	28	24	21	19	18	17	16	15	14

Tabela 2 — Ovisnost kutova β (gornji broj) i λ (donji broj) o parametru b/FKD i kutu α . Kutovi su dani u stupnjevima.
Table 2 — Dependence of angles β (upper number) and λ (lower number) on parameter b/FKD and gantry angle α . Angles are given in degrees.

Iz zahtjeva da je $p_y = 0$ i s obzirom da je ϑ komplement kuta α , dobivamo za kut β :

$$\sin \beta = \operatorname{tg} \varepsilon \operatorname{tg} \vartheta = \operatorname{tg} \varepsilon / \operatorname{tg} \alpha.$$

Kut λ dobivamo iz uvjeta da je $\cos \lambda = p_z$, tj.:

$$\cos \lambda = \cos \beta \cos \varepsilon,$$

gdje je kut β dan prethodnim izrazom.

Sažetak

U radioterapiji dojke tretirani volumen obuhvaća sâmu dojku, torakalnu stijenk u i supraklavikularnu regiju. Divergencijom uzrokovano predoziranje unutar područja spajanja supraklavikularnog i tangencijalnih polja, može se izbjeći pažljivim namještanjem snopova. Smjerovi snopova se modificiraju pomoću korekcijskih kutova danih u tablicama. Raspodjela doza unutar područja spajanja provjerena je filmdozimetrijom, u PMMA fantomu, na dubinama od 0,5 cm, 3 cm i 6 cm u snopu kobaltnog aparata. Dozimetrija je pokazala da oscilacije doze unutar ograničenog uskog područja spajanja ne premašuju $\pm 10\%$.

Reference

1. Siddon R. L., Buck B. A., Harris J. R., Svensson G. K.: Three-field technique for breast irradiation using tangential field corner blocks. *Int. J. Radiat. Oncol. Biol. Phys.* 9: 583—588, 1983.
2. Svensson G. K., Bjarngard B. E., Larsen R. D., Levene M. B.: A modified three-field technique for breast treatment. *Int. J. Radiat. Oncol. Biol. Phys.* 6: 689—694, 1980.
3. Tobias M. D.: Radiotherapy of breast conservation. *Brit. J. Radiol.* 59: 653—666, 1986.

Adresa autora: Matija Bistrović, Institut za tumore i slične bolesti, Ilica 197, 41000 Zagreb.



**RO INSTITUT ZA NUKLEARNE NAUKE
»BORIS KIDRIČ«, VINČA
OOUR INSTITUT ZA RADIOIZOTOPE »RI«**

11001 Beograd, p. p. 522
Telefon: (011) 438-134
Telex: YU 11563
Telegram: VINČA INSTITUT

Uz našu redovnu proizvodnju i snabdevanje korisnika pribora za in vitro ispitivanja:

**T3 — RIA
T4 — RIA
Insulin — RIA
HR — RIA**

u 1988. godini pustili smo u redovan promet:

ACTH — RIA

Služi za određivanje hipofunkcije adrenalnih žlezda (primarna i sekundarna) i hiperfunkcije adrenalnog korteksa (Conn-ov, Cushing-ov i adrenogenitalni sindrom).

U toku 1988. godine planiramo puštanje u promet novog preparata za in vitro ispitivanje

CEA — RIA

Pribor za određivanje karcinoembrionalnog antigena (CEA) u serumu metodom radioimunološke analize.

**PRILAGOĐAVANJE KVALITETA SNOPA ELEKTRONA SL 75—20 AKCELERATORA
RADIOTERAPIJSKIM ZAHTEVIMA**

**ADAPTATION OF ELECTRON BEAM QUALITY FROM SL 75—20 ACCELERATOR TO
RADIOTHERAPY REQUIREMENTS**

Andrić S.

Abstract — In this paper the results of measurements (NACP chamber, semiconductor, film) 5 MeV electron beam from SL 75—20 accelerator, adapted to the essential radiotherapy requirements for introduction of superficial total body irradiation method (Mycosis Fungoides) are presented. The adaptations are performed both by energy reduction to 3.6 MeV and field size increase to a larger distances by electron scattering and beam divergency trough air. The beam quality parameters are investigated in relation both to energies 5, 4.3, 3.6 MeV (perspex inside the cone is used for 5 MeV reduction), and air gaps (1, 2, 3, 10, 20, 30, 80, 180, 250, 305 cm) between the end of the cone and the phantom. According to the results, the separation between lighth projection for two vertical combined fields, usually used for Mycosis Fungoides irradiation, has been determinated.

UDC: 616-006.443:615.849.5

Key words: mycosis fungoides-radiotherapy, whole body irradiation, electrons

Orig. sci. paper

Radiol. lugosl. 22 (3) 301—305, 1988

Uvod — Kvalitet kolimisanog snopa visoko-energetskih elektrona (preko 3 MeV) akceleratorskih uređaja primarno je definisan energijom elektrona izraženom parametrima dubinske doze merene u vodenom fantomu, za određenu veličinu polja i FFD (cm) (fokus-fantom distanca). Za radioterapijsko planiranje i primenu kvalitet snopa mora biti određen i parametrima profila polja, izodozne raspodele i jačinom apsorbovane doze na dubini maksimuma (output). Verifikacija svih parametara vrši se odgovarajućim metodama kliničke dozimetrije pod uslovima potpunog kontakta kolimacionog tubusa sa površinom mernog fantoma (3).

Izrazita prednost elektronske nad fotonomskom terapijom, kod plitko lokalizovanih volumena mete, omogućena je naglim padom doze iza dubine maksimuma, konačnim dometom elektrona proporcionalno sa energijom i niskim procentom zakočnog zračenja.

I pored veoma velikih mogućnosti korišćenja kolimisanog snopa elektrona akceleratorskih uređaja (izbor energije i veličine polja) u praksi se često javljaju potrebe, prilikom metodoloških i individualnih radioterapijskih pristupa pacijentu, prilagođavanja kvaliteta snopa (oblika distribucije doze) volumenu mete (8).

Jedan od specifičnih metodoloških pristupa je potreba za znatno većim poljem i nižom energijom zračenja od onih koji se uobičajeno ostvaruju akceleratorskim uređajem. Povećano polje ostvaruje se udalžavanjem tubusa od površine fantoma, čime se gubi efekat kolimacije elektrona, koji resejavanjem kroz vazduh, izrazitim za niže energije (2, 25), drastično menjaju pojedine parametre kvaliteta snopa. Redukcija energije ostvaruje se relativno jednostavno, pitanje je izbora materijala i geometrije postavljanja reduktora.

Prikazani rezultati merenja relevantnih parametara snopa elektrona, prilagođenog za potrebe zračenja Mycosis Fungoides, mogu biti korišćeni pri izboru i realizaciji metodološkog tretmana.

Materijal i metode — Merenja su vršena na SL 75—20 linearnom akceleratoru za osnovnu energiju elektrona 5 MeV i redukovane energije 4.3 MeV i 3.6 MeV; za promenjene uslove kolimacije elektrona (povećanje FFD) prisustvom vazdušnog sloja, $g = 1, 2, 3, 10, 20, 30, 80, 180, 250, 305$ cm.

Merenje dubinskih doza vršeno je poluprovodničkim detektorom automatskog analizatora polja RFA-3, u vodenom fantomu za osnovnu

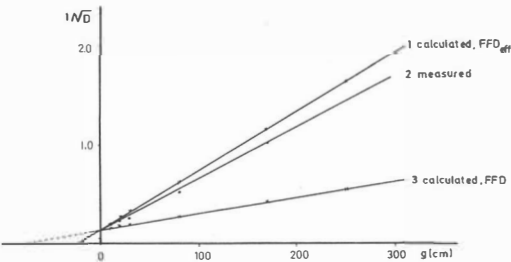
nost od maksimuma, R_m (cm), korišćenog u prikazu profila polja (slika 2).

Jačina apsorbovane doze (output) određena je merenjem sa NACP komorom u centru polja za 3.6 MeV i $g = 0, 10, 20, 30, 180, 250$ cm. Rezultati merenih i izračunatih vrednosti, preko inverznog kvadratnog zakona korišćenjem stvarne i efektivne FFD (cm), prikazani su u tabeli 1 i na slici 3.

g	D	$1/\sqrt{D}$ 1	$1/\sqrt{D}$ 2	$1/\sqrt{D}$ 3
0	44.0	0.151	0.151	0.151
10	29.8	0.183	0.211	0.166
20	20.1	0.223	0.271	0.183
30	13.9	0.268	0.331	0.198
80	3.6	0.527	0.632	0.277
180	0.93	1.037	1.162	0.419
250	0.43	1.525	1.666	0.555

Tabela 1 — Vrednosti jačine doze, D(Gy/imp), prema visini vazdušnog sloja, g(cm), izražene kao $1/\sqrt{D}$ (2); izračunate prema inverznom kvadratnom zakonu prema efektivnoj (1) i stvarnoj FFD (3)

Table 1 — Dose rate values, D(Gy/imp), for different air gaps, g(cm), expressed as $1/\sqrt{D}$ (2); calculated by inverse square law for effective (1) and standard FFD (3)

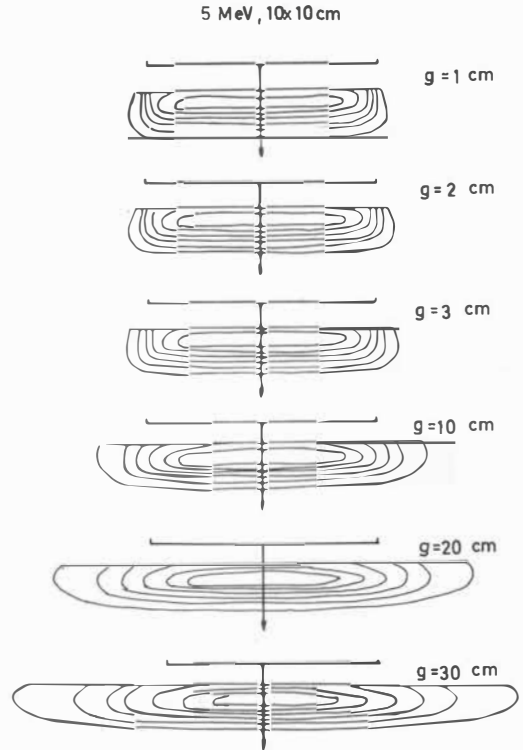


Slika 3 — Jačina doze (D), grafički prikazana kao $1/\sqrt{D}$ za merene vrednosti (2), izračunate preko inverznog kvadratnog zakona za standardnu (3) i efektivnu FFD distancu (1)

Fig. 3 — Graph of dose rate, presented as $1/\sqrt{D}$ for measured values (2), calculated using inverse square law for standard (3) and effective distance (1)

Veoma ilustrativna izodозна merenja izvršena su, obzirom na izrazito lateralno širenje polja, samo za osnovnu energiju 5 MeV, poluprovodnikom u vodenom fantomu, za polje 10×10 cm i $g = 1, 2, 3, 10, 20, 30$ cm (slika 4).

Rezultati i diskusija — Krive dubinskih doza, izmerene filmom u perspekti i poluprovodnikom u vodi, neznatno se razlikuju na dubinama do R_m i od R_p , što se može objasniti razlikom u osetljivosti filma i poluprovodnika (3, 5, 16), kao i delikatnom geometrijom nameštanja filmova na velikoj distanci.



Slika 4 — Izodозна merenja, za 5 MeV, 10×10 cm, izvršena poluprovodničkim detektorom u vodi za porast distance do 30 cm, koja ilustruju karakteristične promene kvaliteta snopa

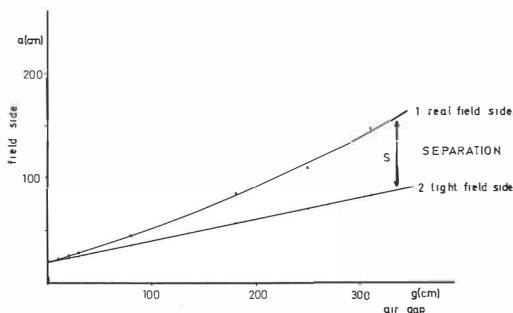
Fig 4 — Isodose measurements with semiconductor in water, for 5 MeV, 10×10 cm field size, and distance increase up to 30 cm, for illustration of characteristic beam quality changes

Za redukciju energije uobičajeno se koriste apsorberi od materijala nižeg rednog broja (perspeks, polistirol, grafit) i to u odgovarajućoj geometriji unutar kolimacionog sistema (7), ili neposredno ispred pacijenta na rastojanju manjem od 30 cm (6). Materijal nižeg rednog broja koristi se radi postizanja optimalnog efekta rasejavanja elektrona i manje verovatnoće formiranja zakačnog zračenja (2). Konstrukcija kolimacionog tubusa za elektrone SL 75—20 akceleratora omogućava jednostavnu aplikaciju perspeks apsorbera, u geometriji prikazanoj na slici 1, kojim je postignuta redukcija energije elektrona uz manje 2% prisutnog zakačnog zračenja (4). Veoma je značajno da energija elektrona bude određena i pod geometrijskim uslovima predviđenim za zračenje pacijenta, uz redovnu kontrolu energetskih parametara (3). Energija elektrona se može menjati u toku rada akceleratora, kako zbog starenja materijala os-

novnih delova uređaja tako i zbog mogućih promena u samom režimu rada (14).

Stvarna veličina polja zračenja, određena pozicijom 50 % relativne doze na profilu polja za ispitivane uslove (slika 2), znatno je veća od svetlosne indikacije polja, koja je beležena na filmovima i u potpunosti odgovara geometrijskoj divergenciji otvora tubusa.

Veliko polje zračenja, koje treba da obuhvati celo telo, ne može se ostvariti samo divergencijom snopa zračenja kolimisanog najvećim tubusom akceleratora na maksimalnom rastojanju koje omogućava radioterapijski bunker. Uobičajen pristup rešavanju ovog problema su razne modifikacije prvobitne Stanford tehnike (6, 9, 10, 12) ili tehnike pokretnim poljima, koje zahtevaju ozbiljnije adaptacije samog akceleratora uređaja (18). Stanford tehnika se sastoji od odgovarajuće vertikalne kombinacije dva polja, pod određenim uglom, na velikom rastojanju, pri kojoj je minimizirana kontaminacija snopa zračnim zračenjem (14). U vertikalnoj kombinaciji polja treba očekivati razlike u ukupnom kvalitetu snopa zavisno od načina redukcije energije, međusobnog ugla polja u kombinaciji koji zavisi od pozicije 50 % relativne doze, dijametra i oblika pacijenta (13), odnosa otvora primarnog kolimatora i tubusa (4), kao i gubitka energije usled višestrukog rasejanja elektrona u okviru kolimacionog sistema (2, 10), tako da realizacija tehnike, pored verifikacione zahteva i dozimetriju in vivo.



Slika 5 — Grafički prikaz promene stranice polja uzrokovane geometrijskom divergencijom svetlosnog indikatora (2) i ukupnom divergencijom polja zračenja određenog pozicijom 50 % doze (1)

Fig. 5 — Graph of field side changes caused by geometrical divergency of light indicator (2) and by total irradiation divergency determined by the position of 50 % dose level (1)

Na slici 5 je dat paralelan grafički prikaz, veličine svetlosnog i ukupnog zračnog polja u funkciji g (cm) vazduha, sa koga se može odrediti separacija (S) između svetlosnih granica polja u

vertikalnoj kombinaciji. Separacija direktno zavisi od oblika profila polja na koji se može uticati primenom izravnavajućeg filtra. (17).

Vrednosti jačine apsorbovane doze, određene merenjem sa NACP komorom, date su u tabeli 1 i na slici 3. Za procenu vrednosti jačine apsorbovane doze elektrona na povećanoj FFD (cm) ne postoji generalno pravilo zasnovano na univerzalnom inverznom kvadratnom zakonu zbog specifičnosti kolimacije elektrona, procesa višestrukog rasejavanja kroz vazduh, uticaja veličine polja i energije elektrona itd. (12, 15). Gruba procena preko inverznog kvadratnog zakona moguća je na osnovu efektivne distance određene prema poziciji virtuelnog izvora elektrona, što opet podrazumeva obaveznu merenja pod posmatranim uslovima. Za precizniju procenu neophodni su parametri višestrukog rasejavanja posebno izraženi kod nižih energija elektrona (11). Izodozne promene, prikazane na slici 4 i u tabeli 2 preko izodoznih parametara, veoma su ilustrativne u isticanju promene kvaliteta snopa, pri porastu distance i visine vazdušnog sloja, koja se na odgovarajući način može prilagoditi radioterapijskim potrebama.

g	0	1	2	3	10	20	30
$P_{t,g}$	0.8	1.3	1.4	1.5	2.8	4.8	6.4
P_{g}	0.5	0.6	0.7	0.8	1.6	2.8	3.9
a_t	9.0	8.8	8.7	8.7	8.7	8.6	8.6
a_{50}	10.0	10.1	10.3	10.5	11.0	12.3	13.8
a_{10}	11.0	11.3	11.5	11.7	14.1	17.9	21.7
R_t	1.0	1.1	1.1	1.1	1.1	1.1	1.1
$R_{t,10}$	2.4	2.3	2.3	2.2	2.0	2.0	2.0
N_t	9.0	9.7	9.6	9.6	9.5	9.5	9.5
N_i	24.2	25.8	26.0	26.3	28.2	35.8	43.4
I	0.37	0.37	0.37	0.36	0.34	0.26	0.22

Tabela 2 — Izodozni parametri za polje 10×10 cm, 5 MeV i $g = 0, 1, 2, 3, 10, 20, 30$ cm ($P_{t,g}$ — terapijska i geometrijska polusenka; $a_{t, 50, 10}$ — širina polja na terapijskoj, 50 % i 10 % izodozi; $R_{t, 10}$ — terapijski i 10 % domet elektrona; $N_{t, i}$ — terapijska i izodozna površina; I — izodozni indeks /3/)

Table 2 — Isodose parameters for 10×10 cm, 5 MeV i $g = 0, 1, 2, 3, 10, 20, 30$ cm ($P_{t,g}$ — therapeutic and geometrical penumbra; $a_{t, 50, 10}$ — field side at therapeutic, 50 % and 10 % isodose level; $R_{t, 10}$ — electron range for therapeutic and 10 % level; $N_{t, 10}$ — total therapy and isodose surface; I — isodose index /3/)

Zaključak — Prikazani rezultati predstavljaju eksperimentalni napor u analizi relevantnih parametara snopa elektrona, adaptiranog za potrebe zračenja potkožnih struktura celog tela, uz očuvanje unutrašnjih organa neželjenog efekta zračenja (kontaminacija zračnim zračenjem od oko 2 % je u granici tolerancije), i predstavljaju

samo polazni osnov merenja neophodnih za potpunu realizaciju tehnike zračenja Mycosis Fungoides, ali dovoljan da istakne signifikantne promene parametara kvaliteta snopa koje neminovno moraju biti definisane.

Poseban akcenat stavljen je na određivanje separacije svetlosne granice polja u kombinaciji, kojom se ostvaruje homogena distribucija doze u okviru terapijskog volumena. U daljoj razredi tehnike zračenja i izbora broja vertikalnih kombinacija polja, separacija polja ima veoma značajnu ulogu.

Redukcija energije elektrona ostvarena pogodnim i pristupačnim materijalom (perspektom) pozicioniranim unutar kolimacionog tubusa, što je tehnički jednostavnije rešenje od pozicioniranja ispred pacijenta (manja dimenzija reduktora, precizna fiksacija u tubusu, olakšana manipulacija sa pacijentom), omogućava optimalni kvalitet snopa neophodan za tretman.

Za finalni izbor tehnike zračenja svakog akceleratorskog uređaja neophodna su merenja dubinskih doza, profila polja i jačine doze pod geometrijskim uslovima predviđenim za tretman. Pored poluprovodnika u vodenom fantomu, za merenje dubinskih doza i profila polja veoma je pogodan kalibrisan dozimetrijski film. Za merenje jačine doze u opsegu energija elektrona za tretman Mycosis Fungoides preporučuje se korišćenje kalibrisane planparalelne komore (1).

Sažetak

U radu su prikazani rezultati merenja (NACP planparalelnom komorom, poluprovodnikom i filmom) snopa elektrona akceleratora SL 75—20 osnovne energije 5 MeV, koji je prilagođen: elementarnim radioterapijskim zahtevima u postavci metode zračenja potkožnih struktura celog tela (Mycosis Fungoides).

Prilagodavanje je izvršeno redukcijom energije elektrona na 3.6 MeV i povećanjem polja zračenja raseljavanjem elektrona kroz vazduh i geometrijskom divergencijom snopa pri porastu distance. Ispitivani su parametri kvaliteta snopa u funkciji energija 5, 4.3, 3.6 MeV (redukcija 5 MeV ostvarena perspektom unutar tubusa) i visine vazdušnog sloja (1, 2, 3, 10, 20, 30, 80, 180, 250, 305 cm) od iverice tubusa do fantoma.

Na osnovu rezultata merenja određena je separacija između svetlosne granice polja u kombinaciji S, koja se uobičajeno koristi u tehnici zračenja Mycosis Fungoides.

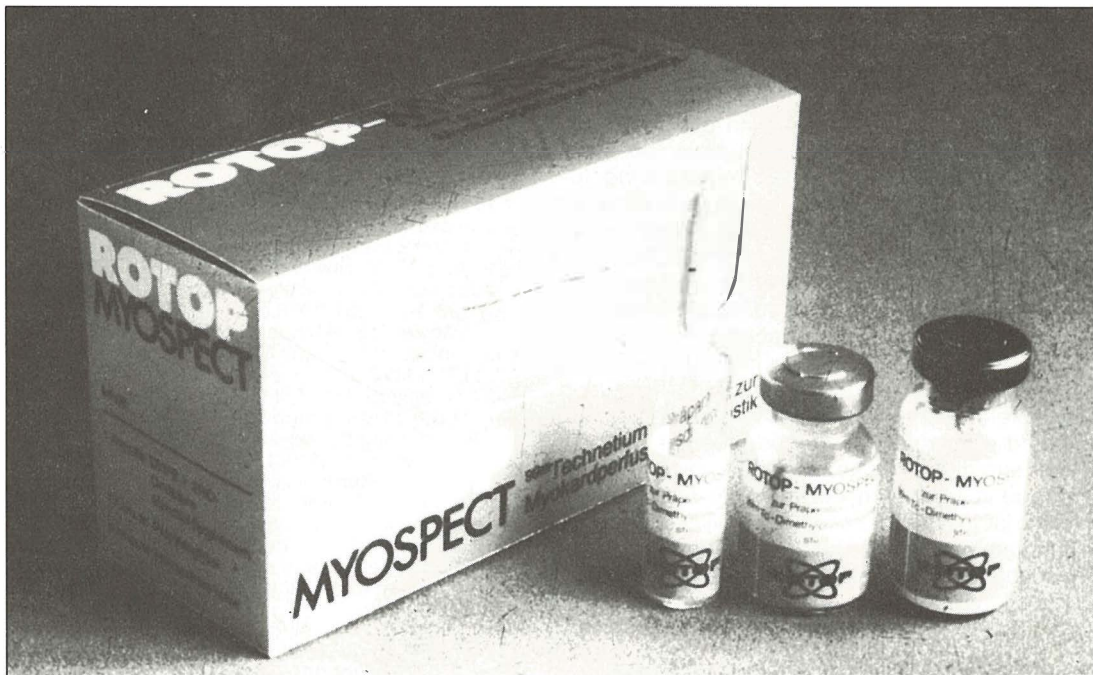
Literatura

1. Absorbed dose determination in photon and electron beams: An International Code of Practice, IAEA technical report, No 277, Vienna, 1987.
2. Andreo P.: The interaction of electrons with matter. Scattering. U: The Computation of Dose Distributions in Electron Beam Radiotherapy (Nahum A. E., ed.), Umea University, 1985 (56—72).
3. Andrić S.: Specifikacija kvaliteta terapijskog snopa visokoenergetskih elektrona, I—III deo, Radiol. Jugosl. 21(2): 179—193, 1987.

4. Bruinvis I.A.D.: Physical aspects of electron therapy up to 20 MeV, *Medicamundi* 24 (3): 119—126, 1979.
5. Dutreix J., Dutreix A.: Film dosimetry of high energy electrons, *Ann. of the New York Acad. of Sci.*, Vol. 161, 33—43, 1969.
6. Edelstein G. R., Clark T., Holt J. G.: Dosimetry for total body electron beam therapy in the treatment of Mycosis Fungoides. *Radiology* 108: 691—694, 1973.
7. Frass B. A., Robertson P. L., Glastein E.: Whole skin electron treatment: Patient skin dose distribution. *Radiology* 146: 811—814, 1983.
8. ICRU (International Commission on Radiation Units and Measurements): Dose specification for reporting external beam therapy with photons and electrons. Report 29. Washington D.C. 1978.
9. Karzmark C. J., Loevinger R., Steele R. E., Weissbluth M.: A technique for large-field, superficial electron therapy. *Br. J. Radiol.* 74: 633—643, 1960.
10. Karzmark C. J.: Physical aspect of whole body superficial therapy with electrons. *Front. Rad. Ther. Oncol.*, Vol 2. Karger-Basel/New York, 1968. (36—54).
11. Khan F. M., Sewchard W., Levitt S. H.: Effect of air space on depth dose in electron beam therapy. *Radiology* 126: 249—251, 1978.
12. Meyler T. S., Blumberg A. L., Purser P.: Total skin electron beam therapy in Mycosis Fungoides. *Cancer* 42: 1171—1176, 1978.
13. Niromand R. A., Gillin M. T., Komaki R., Kline R., Grimm D. F.: Dose distribution in total electron beam irradiation using the six-field technique. *Int. J. Oncol. Biol. Phys.* 12: 415—419, 1986.
14. Page V., Gardner A., Karzmark C. J.: Patient dosimetry in the electron treatment of large superficial lesions. *Radiology* 94: 635—641, 1970.
15. Polman H. L. A., vander Linden P. M.: Determination of three parameters describing the uncollimated electron beam in air. *Phys. Med. Biol.* 32: 345—353, 1987.
16. Rikner G., Grusell E.: General specifications for silicon semiconductors for use in radiation dosimetry. *Phys. Med. Biol.* 32: 1109—1117, 1987.
17. Tetenes P. J., Goodwin P. N.: Comparative study of superficial whole body radiotherapeutic technique using a 4 MeV nonangulated electron beam. *Radiology* 122: 219—226, 1977.
18. Williams P. C., Hunter R. D., Jackson S. M.: Whole body electron therapy in Mycosis Fungoides — a successful translational technique achieved by modification of an established linear accelerator. *Br. J. Radiol.* 52: 302—307, 1979.

Adresa autora: Svetlana Andrić dr sci fiz. Institut za radiologiju VMA, Crnotravska 17, 11000 Beograd

ROTOP Tehnecijum-99 m **MYOSPECT** -DPO-preparat za miokard - perfuzionu dijagnostiku



*Prolom u
oblasti
scintigrafije srca*

MYOSPECT je novi dijagnostički radio-farmakon. On omogućuje efikasno korišćenje povoljnih svojstava preparata Tehnecijum-99 m u nuklearno-medicinskom ispitivanju perfuzije srca.

Karakteristike :

- niski troškovi i svakodnevna raspoloživost
- dobra stabilnost in vitro
- brzo upijanje u srcu
- brzi krvni klirens
- kratko vreme upijanja

Imanentna svojstva MYOSPECT-a pružaju mogućnost trigerovanja. Time je MYOSPECT radio-farmakon po izboru za SPECT-studije sa snažnim iskazom bez superpozicije slika optimalne oštine.

 **isocommerz**

VEB Außenhandel- und Binnenhandelsbetrieb
Robert-Rössle-Straße 10
Berlin
DDR - 1115

RADIOGRAFSKA TEHNIKA SKELETA

Bešenski N., Škergo N.
Založnik: Školska knjiga — Zagreb

Školska knjiga — Zagreb 1987, tvrdi uvez, format 17 × 24 cm, tisak: RO »Zrinski«, TIZ Čakovac, naklada 2000 primjeraka, cijena 22.000.— dinara.

Knjiga obuhvaća 303 stranice. Ilustrirana je s 250 crnobijelih fotografija, 256 rendgenograma i 505 shematskih prikaza skeleta i položaja pri rendgenskim snimanjima.

Podijeljena je u 7 poglavlja (uvod, snimanje gornjih i donjih ekstremiteta, kralježnice, prsnog koša, glave i zubi) i niz potpoglavlja.

U poglavlju »Uvod« govori se o osnovnim principima radiografije skeleta, pripremi bolesnika, potrebnom priboru, položaju bolesnika, zaštiti od nepotrebnog zračenja, električnim uvjetima, osovinama tijela i ocjeni kvalitete učinjenih snimaka.

U ostalim poglavljima detaljno se govori o osnovnim tipičnim i brojnim specijalnim položajima pri snimanju svih kostiju i zglobova čovječjeg tijela. Građa je iznesena sistematski, jasno i pregledno. Svi položaji za snimanje komparativno su ilustrirani fotografijama, rendgenogramima i shemama.

Precizno poznavanje tehnike rendgenskog snimanja osigurava visoku dijagnostičku kvalitetu rendgenograma, koja je »conditio sine qua non« za njihovu analizu u postavljanju dijagnoze.

Sretna kombinacija dvaju autora (liječnik specijalist-radiolog i inženjer medicinske radiologije sigurno je dodatno utjecala na sistematičnost, jasnoću i kvalitetu prikaza cjelokupne gradnje i rješavanje problema u svakodnevnom radu. Sve ove činjenice pridonose postizanju maksimalne kvalitete rendgenograma, padu ponavljanja snimanja, znatnim uštedama i smanjenju doze zračenja bolesnika i osoblja.

Nakon niza Petrovčičevih knjiga o osnovama radiološke tehnike, o specijalnim radiografskim tehnikama, o zaštiti od jonizantnog zračenja i dr., na kojima su educirane brojne generacije radioloških tehničara, ova knjiga predstavlja daljnji značajni napredak.

Nagli i brzi razvoj tehnologije rendgenskih uređaja i tehnike snimanja zahtijeva vrhunsku stručnost, pa će ova knjiga olakšati edukaciju budućih generacija inženjera medicinske radiologije.

Iako je ovo djelo prvenstveno namijenjeno prvim suradnicima radiologa, tj. inženjerima medicinske radiologije, ono popunjava jednu prazninu u našoj stručnoj literaturi, pa bi moralo biti

sastavni dio svake stručne medicinske knjižnice, svakog specijalista i specijalizanta radiologa i svakog liječnika, koji na bilo koji način u svom radu dolazi u vezu s rendgenogramima skeleta. Jednako tako od velike koristi bit će i studentima medicine odnosno stomatologije.

Prof. dr sci. Slavko Šimunić

PISMO UREDNIKU

Članak Z. Rumboldta — »Zajednički nazivnik loših recenzija i pseudoznanosti« (Radiol. lugosl. 21: 195—199, 1987) preštampan je u vaš časopis, zacijelo s nekom svrhom. Pretpostavljam, da je namjera bila — podsjetiti recenzente časopisa, da pri opredjeljivanju za atribut »orig. sci. paper« budu odgovorniji nego dosad. Ipak, mislim, da rečeno treba upotpuniti sa još nekoliko činjenica.

I sâm autor smatra da je znanost univerzalna, da je, dakle, međunarodna i da su jezične barijere, zapravo, smetnja lakšoj znanstvenoj komunikaciji. Pitanje je, kako se onda, za članak napisan na jednom od jezika naroda Jugoslavije, može zahtijevati atribut »znanstvenosti«, kad na taj način neće nikada biti izložen pogledu međunarodne znanstvene javnosti. Nekada je jezik znanstvene komunikacije bio latinski, a danas je to, svidjelo se to nama ili ne, engleski. Velik broj francuskih, njemačkih i naših časopisa objavljuje članke na engleskom, a Acta Radiologica (Švedska) ili, primjerice, naš Periodicum biologorum — izlazi isključivo na engleskom jeziku.

Stoga se može pozdraviti praksa Radiol. lugosl., da članke na engleskom šalje na međunarodnu recenziju (pretpostavljam da je tako s obzirom na sudbinu jednog mog članka). Međunarodna recenzija ne znači inozemnu recenziju, ako za određeno područje postoji adekvatan domaći stručnjak. Međutim, smatram da bi uredništvo Radiol. lugosl. trebalo učiniti korak dalje, a taj je, da isključivo engleski napisani članci mogu nositi atribut »orig. sci. paper«. To ne mora značiti da neki članak napisan na slovenskom ili hrvatskosrpskom ne zavređuje znanstvenu atribuciju, nego da je to nemoguće provjeriti. Navodim ovdje najmanje dva razloga za to. Prvo, ako ne postoji adekvatan domaći stručnjak, članak nije moguće uputiti na inozemnu recenziju. Drugo, niti sâm članak, a niti rad recenzenata koji su propustili članak, nije izložen kritici međunarodne znanstvene javnosti. U suprotnom bi slučaju recenzent, svjestan veće kritične izloženosti, odgovornije obavio svoj posao, a časopis bi stekao veći međunarodni ugled.

Jednom riječju, zalažem se da nužan preduvjet za atribut »orig. sci. paper« bude engleskim jezikom napisan članak. Smijemo li mi, uostalom, neko vrijedno znanstveno dostignuće skrivati od očiju šire znanstvene javnosti?

Na kraju svog članka Z. Rumboldt u pet točaka predlaže, što bismo trebali poduzeti, ne bismo li poboljšali našu znanstvenu publicistiku. Mislim da prijedlozi pogađaju suštinu, iako se ne mogu složiti s onim, da se recenzije honoriraju, a evo zašto.

Dobiti članak na recenziju jest svojevrсна čast, ali prije svega obaveza. Pod njom prvenstveno podrazumijevam obavezu prema samom sebi, tj. prema svom užem stručnom i znanstvenom interesu, dakle prema svojoj znanstvenoj i stručnoj savjesti i svijesti. Ne znam da li svi, ali velik broj uglednih međunarodnih časopisa izabire recenzente često »ad hoc«, prema objavljenim radovima iz kojeg užeg problema. Dakako, računa se na osjećaj znanstvene znatiželje recenzenta, a i na njegovu potrebu da pomogne kolegi u stručnom pogledu. Računa se i sa njegovom dobronamjernošću. Dobronamjernost je ipak pozitivna odlika recenzenta, ako se pod tim podrazumijeva njegova želja da autorima pomogne da iz ponuđena materijala sačine prihvatljiv članak. Iz dobronamjerne, bilo pozitivne, negativne ili kritične recenzije, autori mogu naučiti, kako treba pisati valjani članak. Osobno

sam prošao tu školu odbijenih i mijenjanih rukopisa. Toga se ne treba stidjeti. Nije svatko te sreće da raste uz vrsna stručnjaka, koji će ga uputiti u »tajnu« dobrog pisanja, a bit će mu i prvi pokusni recenzent. Da se vratim na sporne honorare. Ugledni međunarodni znanstveni časopisi **ne honoriraju** svoje recenzente.

Na kraju bih dodao slijedeće. Moglo bi se pomisliti da sam protiv članaka pisanih narodnim jezicima. Ne, naprotiv. Naša medicina, a i druge struke, u nezavidnom su materijalnom položaju. Pod tim uvjetima, nama su potrebni članci koji nude terapijska i dijagnostička rješenja u našim specifičnim uvjetima nestašica i zastarjele opreme. Nama su, također, potrebni revijalni članci, prikazi određene publikacije. Ne možemo se svi baviti svime i kvalitetan revijalni članak može nam proširiti obzorje. Nama su potrebni prikazi i pomoć pri uvođenju novih metoda. Potrebna nam je razmjena iskustava. Međunarodna znanstvena javnost može samo cijeniti takove napore. Međutim, ne želimo li se provincijalizirati i želimo li priključak na Evropu i svijet, kategoriji »znanstvenosti« ne možemo volontaristički pripisati drugi smisao nego što ga ima u svijetu — a to je — originalna novost dana na uvid međunarodnoj znanstvenoj javnosti.

Matija Bistričić,
zn. suradnik

MIACALCIC[®]

(CALCITONIN-SANDOZ)

Calcitonin, hormon iz C-ćelija štitnjače, sprečava aktivnost osteoklasta, odgovornih ćelija za razgradnju kostiju. On izaziva smanjenje mobilizacije kalcijuma iz kostiju i time sniženje povišenog nivoa kalcijuma u krvi.

Terapeutska primjena
Miacalca-a zasniva se na njegovu
tri osnovna dejstva:

- antiosteolitično dejstvo
- hipokalcemično dejstvo
- analgetično dejstvo

Do sada su poznata klinička iskustva
kod slijedećih oboljenja:

- akutna hiperkalcemija
- Morbus Paget
- Morbus Sudeck (algodistrofija)
- metastaze u kostima, praćene bolovima u kostima i hiperkalcemijom
- osteoporoza naročito akutno liječenje kod fraktura

Csobine Miacalcic-a:

- potpuno sintetski:
bez onečišćenja, konstantna aktivnost
- rastvor gotov za upotrebu
- za sva parenteralna davanja:
i. m., s. c., i. v., i. v.-infuzija

SANDOZ

Trijodno kontrastno sredstvo za urografije, angiografije
i druge pretrage

UROTRAST[®] 60% (diatrizoat)

UROTRAST[®] 75% (diatrizoat)

ampule, boce

- **odlična kontrastnost**
- **niska viskoznost**
- **optimalno podnošenje**
- **brzo izlučivanje preko bubrega**
- **vlastita sinteza Krke**

Indikacije

UROTRAST 60 %: intravenska urografija i retrogradna pijelografija, selektivne angiografije, za prikaz šupljina i šupljih organa

UROTRAST 75 %: intravenska urografija, angiokardiografije; artrografije, splenoportografije i aortografije

Kontraindikacije

Preosetljivost na Urotrast, teška oštećenja bubrega, jetre i srčanog mišića; mb. Basedow.

Potreban je oprez kod bolesnika sa visokom hipertenzijom.

Pakovanje

5 ampula od 20 ml Urotrasta 60 %

1 boca od 100 ml Urotrasta 60 %

5 ampula od 20 ml Urotrasta 75 %

1 boca od 100 ml Urotrasta 75 %

Za detaljnije informacije i literaturu obratite se proizvođaču.



Krka, tovarna zdravil, n. sol. o., Novo mesto

UPUTSTVA AUTORIMA

Radiologia Iugoslavica objavljuje originalne naučne radove, stručne radove, pregledne radove, prikaze slučajeva i varia (recenzije, saopštenja, stručne obavesti i drugo) sa područja rendgendijagnostike, radioterapije, onkologije, nuklearne medicine, radiofizike, radiobiologije, zaštite od ionizirajućih zračenja i srodnih područja.

Radove upućivati redakciji preporučeno u 3 primeraka na naslov: Redakcija revije »Radiologia Iugoslavica«, Onkološki inštitut, Zaloška c.2, 61000 Ljubljana. Radovi se objavljuju na jednom od jezika naroda i narodnosti SFRJ i engleskom jeziku.

Rukopisi, koji nisu napisani prema uputama biće odmah vraćeni autorima radi ispravke. Svi primljeni radovi šalju se na recenziju.

Redakcija si pridržava pravo, da traži od autora dopune i izmenu sadržaja, te jezične i stilske ispravke. Sve troškove dodatne obrade rada sa strane redakcije (prevođenje, lektorisanje, dodatna obrada grafičkog materijala, posebne želje autora) snosi autor rada.

Izbor i redosled objavljivanja su isključivo pravo redakcionog odbora uz suradnju izdavačkog saveta revije.

Autorima se preporučuje upotreba domaćih izraza, osim za pojmove koji su neprevodivi. Skraćenoice u tekstu nisu dozvoljene, ukoliko nisu zvanične i tekstem objašnjene. Svi tehnički podaci moraju biti navedeni prema SI sistemu.

Za sve navode u svojim radovima odgovaraju autori.

Radovi ne smeju biti duži od 8 mašinom pisanih stranica (ukupno sa grafičkim materijalom i literaturom), sa proredom broj 2, levi rub mora biti 40 mm, gornji i donji rubovi 40 mm, desni rub 25 mm. Sve strane moraju biti numerisane arapskim brojevima.

Prva strana rukopisa sadrži naziv ustanove i radne jedinice, naslov rada (i na engleskom jeziku), ime(na) autora, abstract (do 200 reči) i tekući naslov (running title). Redosled i oblik prve strane je prikazan na primeru:

UNIVERZITETSKO MEDICINSKI CENTAR
SARAJEVO
RO INSTITUT ZA RADIOLOGIJU
I ONKOLOGIJU

SEMINOMA — DIJAGNOSTIČKI I TERAPIJSKI PRISTUP

SEMINOMA — DIAGNOSTIC
AND THERAPEUTIC MANAGEMENT

Kostić-Radović F., Karišik M., Đorđević J.

Running title (skraćeni naslov): Kostić-Radović F. et al.: Seminoma, dijagnostika, terapija.

UDC i Key words: određuje redakcija.

Tekst podeliti na: Uvod, Materijal i metode, Rezultati, Diskusija, Zaključak, Sažetak, Literatura, Adresa autora.

Grafički materijal (slike, tabele, grafikoni) slati u 2 primerka. Slike moraju biti čiste i kontrastne, tekst u slikama mora biti vidljiv i razumljiv i kod smanjenja na polovinu veličine. Na poledini mora biti olovkom označen arapski broj, prezime prvog autora i prve dve reči naslova rada te strelicom označen gornji rub. Tabele obavezno kucati na mašini bez vertikalnih linija. Grafikone i crteže crtati na belom tehničkom papiru formata A4 i jednako kao slike označiti na poledini. Na grafičkom materijalu nisu dozvoljene naknadne popravke. Tekst uz slike i grafički materijal pisati na posebnoj listi dvojezično, na jeziku rada i na engleskom. Isto tako mora biti dvojezično ispisati i tekst u grafičkom materijalu. Tekst mora objasniti prikazane pojedinosti.

Sažetak — je identičan abstractu, napisan na jeziku članka.

Literaturu otkucati na posebnoj listi prema abecednom redu (prvog) autora. U tekstu citirati autore sa spiska literature sa arapskim brojem u zagradi.

— za citat članaka iz revije:

1. Dent. R. G., Cole P.: In vitro maturation of monocytes in squamous carcinoma of the lung. *Br. J. Cancer* 43 (2) 486—495, 1981.

— za citat iz knjige:

2. Bull J., McKissock W.: An atlas of positive contrast myelography. Grüne & Stratton, New York, 1962 (23—41).

— za citiranje poglavlja iz knjige:

3. Evans R., Alexander P.: Mechanisms of extracellular killing of nucleated mammalian cells by macrophages. U: *Immunobiology of macrophage* (Nelson D. S., ed.), Academic Press, New York, 1976 (45—74).

Referati se ne citiraju.

Iz radova koji se odnose na klinička istraživanja mora biti razvidno, da su se autori pridržavali Kodeksa etike zdravstvenih radnika SFRJ i Deklaracije Helsinki-Tokio.

Poslani radovi ne smeju biti publikovani ili u pripremi za tisk u bilo kojem drugom časopisu. Objavljeni radovi ili njihovi delovi mogu biti objavljeni u drugim revijama ili knjigama samo sa pismenom dozvolom redakcije.

Rukopisa i grafičkog materijala ne vraćamo.

Redakcija revije
»RADIOLOGIA IUGOSLAVICA«

Abstract — U abstractu (na engleskom jeziku) moraju biti navedeni svi podaci, koji u dovoljnoj meri prikazuje glavne navode rada.

Izdavanje revije potpomaže Savez R/P SIZ za naučni rad u SFRJ i Raziskovalna skupnost Slovenije — The publication of the review is subsidized by the Assembly of the Self managing Communities for Research Work of the Republics and Provinces of Yugoslavia, and the Research Community of Slovenia.

Doprinosi ustanova na osnovu samoupravnih dogovora — Contribution on the basis of the self-managing agreements:

- Institut za radiologija i onkologija MF, Skopje
- Institut za rendgenologiju i onkologiju UMC-a Sarajevo
- Inštitut za rentgenologiju, UKC Ljubljana
- Klinički bolnički centar, Rijeka
- Klinika za nuklearno medicino, UKC Ljubljana
- Onkološki inštitut, Ljubljana
- Radiološka služba MC Mostar
- RO Institut za nuklearne nauke »Boris Kidrič«, Vinča
- RO za primenu nuklearne energije, Zemun
- Skupnost zavarovanja imovine in oseb »Croatia«, n. sol. o. Zagreb, poslovna enota v Novi Gorici
- Zavod za nuklearnu medicinu, KBC i MF u Zagrebu

Pomoć reviji i naručnici reklama — Donators and Advertisers:

- | | |
|--|--|
| — ANGIOMED, ZRN | — MEDEX, Ljubljana |
| — BAYER PHARMA JUGOSLAVIJA, Ljubljana | — NYCOMED A/S Oslo, Norveška |
| — BYK GULDEN, ZRN | predstavništvo M. R. LECLERC & CO. |
| predstavništvo FABEG, Beograd | Schaffhausen, Švicarska |
| — ELEKTRONSKA INDUSTRIJA, Niš | zastupstvo za Jugoslaviju |
| — FOTOKEMIKA, Zagreb | REPLEK-MAKEDONIJA, Skopje |
| — HEINRICH MACK NACHF., Illertissen, Büro Karlsruhe, ZRN | — SANDOZ AG, Basel |
| — ISOKOMMERZ, Berlin, DDR | predstavništvo VELEBIT, Zagreb |
| — RO INSTITUT ZA NUKLEARNE NAUKE »BORIS KIDRIČ«, Vinča | — SALUS, Ljubljana |
| OUR INSTITUT ZA RADIOIZOTOPE »RI«, Vinča | — SANOLABOR, Ljubljana |
| — KRKA, Novo mesto | — SIEMENS, Erlangen, ZRN |
| — KOMPAS, Ljubljana | predstavništvo BANEX, Zagreb |
| — MEBLO, Nova Gorica | — TISKARNA »KOČEVSKI TISK«, Kočevje |
| | — TOSAMA, Domžale |
| | — TRANSPORT ILIRSKA BISTRICA |
| | — VEB FOTOCHEMISCHE WERKE, Berlin, DDR |
| | predstavništvo INTERIMPEX, Skopje |

Za potrebe medicinskih snimanja proizvodimo:

- medicinski rendgen film »SANIX RF-90«, za brzu strojnu obradu
- medicinski rendgen film »HS-90-2«, za brzu strojnu i ručnu obradu
- medicinski rendgen film za mamografiju »SANIX M«, za strojnu i ručnu obradu
- medicinski rendgen film — zubni »SANIX DENT«
- medicinski rendgen film za panoramska snimanja čeljusti »STATUS«
- film za koronarografiju
- EFKE FNM-1 za sve metode snimanja kod kojih se slika dobiva optičkim preslikavanjem sa katodne cijevi

Za potrebe fotomikrografiranja:

- mikrofilm NF sa kemikalijama za obradu, podesan za razne sisteme

Kemikalije za ručnu i strojnu obradu medicinskih filmova u prašku i tekućinski koncentratu

Za potrebe fotolaboratorija:

- za snimanja u crno-bijeloj tehnici KB filmove osjetljivosti 14, 17 i 21 DIN
- za izradu crno-bijelih fotografija fotografske papire EFKEBROM, EMAKS i EMAKS PE
- za snimanje u kolor tehnici kolor-negativ film ARSCOLOR i diapozitiv film ARSCHROME

Za sve detaljne obavijesti i primjenu na raspolaganju vam stoje naši stručnjaci

fotokemika®


Radna organizacija za proizvodnju
fotografskih materijala i opreme,
video audio traka s p. o.
ZAGREB, Hondlova 2



OR WO

Röntgenfilm HS 90

Standardni rentgen film za medicinsku rentgen dijagnostiku.
Razvija se zajedno sa folijom za pojačanje.
Prilagođen za brzu obradu kao i za sporiju obradu
u automatima za razvijanje rentgen filmova
i za ručnu obradu.



Visoki sjaj
Optimalni sadržaj informacije
Konstantni parametri kvaliteta

Rentgen filmovi iz Nemačke Demokratske Republike

Generalni zastupnik za SFRJ Interimpex-promet, Skopje

Za vreme Lajpciškog sajma (prolećnog i jesenjeg) posetite nas u sajamskoj zgradi „Bugra“-Gutenbergplatz
gde ćete dobiti kompletne informacije.

VEB FOTO-CHEMISCHE WERKE BERLIN
Preduzeće u VEB
Fotohemijском kombinatu Wolfen

OR WO

ORWO-EXPORT-IMPORT
Narodno preduzeće za spoljnu trgovinu
Nemačke Demokratske Republike