

Strokovni prispevek/Professional article

# IZOLIRANA STRELNA POŠKODBA SEČEVODA – PRIKAZ PRIMERA

## ISOLATED GUNSHOT URETERAL INJURY – CASE REPORT

*Dejan Bratuš, Gregor Hlebič*

Urološki oddelek, Splošna bolnišnica Maribor, Ljubljanska 5, 2000 Maribor

Prispelo 2003-08-04, sprejeto 2003-10-28; ZDRAV VESTN 2004; 73: 293-4

**Ključne besede:** poškodba sečevoda; strelna poškodba

**Izvleček** – Izhodišča. Prikazan je primer 11-letnega otroka, ki je utrpel strelno poškodbo desnega sečevoda s strelom iz zračne puške.

**Metode.** Ob sprejemu v bolnišnico je bil otrok klinično brez subjektivnih težav, ultrazvočno (UZ) in računalniško tomografsko (CT) slikanje pokazeta kovinski tujek tik pod hilusom desne ledvice brez kolekcije tekočine v okolici. Šele ob poslabšanju klinične slike z bolečinami desno ledveno in v trebuhu pokaže kontrolni CT obilno kolekcijo tekočine desno retroperitonealno (urin).

**Rezultati.** Ob operativni eksploraciji ugotovimo, da gre za poškodbo začetnega dela sečevoda, metek zračne puške pa leži tik pod poškodovanim mestom v sečevodu in povzroča njegovo obstrukcijo. Po odstranitvi metka, vstavitvi stenta in zašitju sečevoda otrok okreva brez posledic.

**Zaključki.** Poškodbe sečevoda so med poškodbami sečil in spolovil najredkejše. Po navadi ni problem v zdravljenju teh poškodb, ampak v prepoznavi, saj ostanejo ob prvotni evalvaciji predvsem zaradi številnih pridruženih poškodb neprepoznane. Pozna ugotovitev poškodbe sečevoda je glavni krivec za pridruženo obolevnost, ki jo opazujemo ob poškodbah sečevoda.

### Uvod

Poškodbe sečevoda so sorazmerno redke. Od vseh organov sečil in spolovil se sečevod poškoduje najredkeje. Najpogostejše so iatrogene poškodbe, medtem ko je ob zunanjih poškodbah sečevod poškodovan v manj kot 4% penetrantnih poškodb in v manj kot 1% topih poškodb. Poškodbe, pri katerih se najpogosteje pojavlja tudi poškodba sečevoda, so strelne poškodbe. Ti poškodovanci imajo neredko (v nad 90%) značilne pridružene poškodbe, npr. poškodbo črevesja, ledvic, mehurja ali velikih žil (1). Zaradi teh pridruženih poškodb, ki poškodovanca velikokrat tudi življenjsko ogrožajo, ostane poškodba sečevoda ob prvotni evalvaciji pogosto neprepoznana. Po drugi strani so znaki, ki bi nakazovali na poškodbo sečevoda, sprva večinoma odsotni. Tudi predoperativne slikovne preiskave niso povsem zanesljive, kar v 66% ne dajo zanesljivega podatka o poškodbi sečevoda, tudi ob prisotni

**Key words:** ureteral injury; gunshot injury

**Abstract** – Background. In the article a case report of an eleven years old child who suffered an air rifle gunshot injury of his right ureter is presented.

**Methods.** The child was admitted to the hospital without any subjective complaints while both ultrasound and CT scan showed a metallic alien body just below the hilus of his right kidney with no surrounding liquid collection. After the condition of the child had worsened with right lumbar and abdominal pain, the control CT scan showed a huge urinoma in his right retroperitoneum.

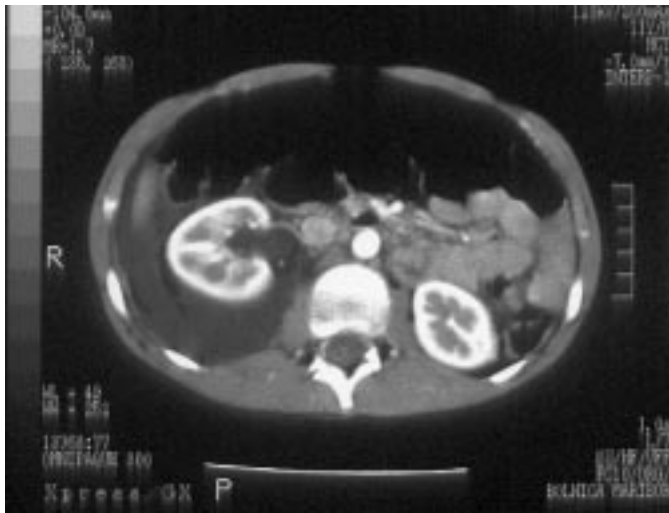
**Results.** During a surgical exploration an ureteral injury was found with the pellet lying inside the right ureter just below the injury, causing an obstruction of the ureter. After the removal of the pellet and suturing of the ureter over a double J stent the child recovered without any sequels.

**Conclusions.** The ureter is the least often injured genitourinary organ. The management of these injuries is usually straightforward and is primarily a problem of recognition at the initial presentation, especially of a patient with multiple injuries. The delayed presentation is principally responsible for the morbidity that is associated with a ureteral injury.

hematuriji (2). Večina poškodb je tako prepoznana šele med operativno eksploracijo retroperitonealnega prostora, ki ostaja edina zanesljiva metoda za izključitev poškodbe sečevoda. Kasno prepoznavanje poškodbe sečevoda pa je poglavitni vzrok obolevnosti, ki spremlja te poškodbe, pri čemer so v ospredju razvoj urinoma, fistul, striktur, sepse, izguba ledvice in v najhujšem primeru smrt poškodovanca.

### Prikaz primera

11-letnega otroka smo sprejeli na naš oddelek zaradi strelne poškodbe desnega ledvenega predela, potem ko ga je med igro na domačem dvorišču po nesreči z zračno puško ustrelil sorodnik. Ob sprejemu je bil obtočilno stabilen, pri polni zavesti in praktično brez vsakih subjektivnih težav. Desno lumbalno v zadnji aksilarni liniji tik pod rebrnim lokom je imel nekaj milimetrov veliko vhodno strelno rano, ki smo jo ob sprejemu kirurško oskrbeli. Ob sprejemu narejena ul-



Sl. 1. Urinom v desnem retroperitonealnem prostoru.

Figure 1. CT scan picture – urinoma in the right retroperitoneum.

trazvočna (UZ) in računalniško tomografska (CT) preiskava trebuha pokažeta kovinski tujek velikosti  $3 \times 4$  mm (metek zračne puške) tik pod hilusom desne ledvice, medtem ko je sama ledvica brez znakov poškodbe, v okolici pa ni videti kakšne tekočinske kolekcije. Laboratorijske vrednosti ob sprejemu so v mejah normale, pregled urina pa pokaže mikrohematurijo. Otrok ostane na opazovanju.

Drugi dan hospitalizacije dobi otrok bolečine desno ledveno in po desni strani trebuha. Kontrolni ultrazvok pokaže zastoj v votlem sistemu desne ledvice ter kolekcijo tekočine desno retroperitonealno. Obtočilno je otrok še vedno stabilen. Naredimo še kontrolni CT trebuha (Sl. 1, sl. 2), ki pokaže obsežni urinom v desnem retroperitonealnem prostoru, medtem ko se kovinski tujek tokrat jasno projicira v zgornji del sečevoda.

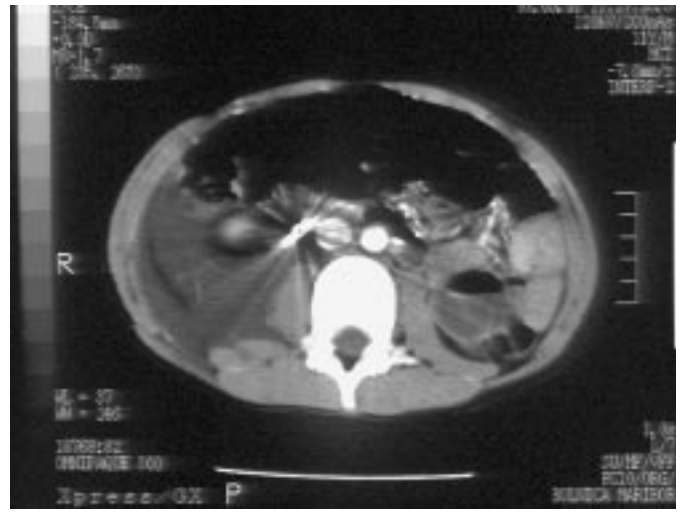Ob operativni eksploraciji najdemo pričakovan urinom, v začetnem delu sečevoda tik pod pieloureteralnim segmentom pa luknjo v sečevodu, medtem ko leži metek zračne puške v sečevodu nekoliko pod mestom poškodbe. Skozi že obstoječo luknjo uspemo metek odstraniti ter sečevod po vstavitvi stenta primarno zašijemo brez bistvene zožitve na mestu poškodbe.

Postoperativni potek je v mejah normale. Otrok je ves čas afebrilen, rana se takoj celí. Kontrolni ultrazvočni pregled desne ledvice je brez posebnosti, diureze so dobre. Tudi po odpustu iz bolnišnice je otrok brez težav. Po dveh tednih cistoskopsko odstranimo stent iz desnega sečevoda. Otrok je tudi nadalje brez težav, kontrolni ultrazvočni pregledi pa brez posebnosti.

## Razpravljanje

Sečevod je pri zunanjih poškodbah največkrat poškodovan pri strelnih ranah. Ker gre za poškodbe s projektili velike kinetične energije, gre po navadi za hkratno poškodbo še drugih struktur, črevesja, ledvic, mehurja ali ožilja (3). V našem primeru je šlo za izolirano poškodbo sečevoda, kar je izjemno redek pojav. Vzrok je verjetno v dejstvu, da je šlo za poškodbo s strelom iz zračne puške, ki ima znatno nižjo hitrost projektila od ostalega strelnega orožja.

V diagnostičnem postopku smo uporabili slikovne preiskave, ki ustrezajo trenutni doktrini obdelave poškodb sečil (CT) (1), vendar pa je ob začetni evalvaciji poškodba sečevoda vseeno ostala neprepoznana, kar pa opisujejo tudi drugi avtorji



Sl. 2. Kovinski tujek v zgornjem delu sečevoda.

Figure 2. CT scan picture – metallic alien body in the upper ureter part.

(2). V nadaljevanju je prišlo do tipičnega zapleta s kliničnim poslabšanjem in nastankom urinoma.

Zdravljenje poškodb sečevoda je odvisno od umestitve in obsežnosti poškodbe. Pri poškodbah zgornjega dela sečevoda pridejo v poštev ureteroureterostomija, avtotransplantacija ledvice ali interpozicija izolirane vijuge tankega črevesa (1). V našem primeru ni šlo za popolno prekinitev sečevoda, tako da je bila možna rekonstrukcija sečevoda z direktnim šivanjem poškodovanega mesta. Pri vseh rekonstrukcijah sečevodov se priporoča uporaba notranje drenaže (stenta), principi uspešne rekonstrukcije pa zahtevajo anastomozo brez tenzije in brez zožitve ter vodotesno zašitje s tankim monofilamentnim resorbirajočim se materialom (1).

## Zaključki

Zdravljenje poškodb sečevoda je po navadi jasno načrtano, ko sta znana mesto in obseg poškodbe. Žal pa je zaradi pridruženih poškodb ostalih organov in pogoste odsotnosti specifičnih znakov poškodbo sečevoda težko prepoznati. Dostikrat je odkrita šele pri operativnem posegu zaradi pridruženih poškodb. Kadar gre samo za poškodbo sečevoda, se seveda toliko bolj zanašamo na predoperativne preiskavne metode, ki pa niso povsem zanesljive. Predvsem je pomembno, da na možnost poškodbe sečevoda pomislimo in poškodovanca spremljamo. Tako že na začetku ustrezno ukrepamo in zmanjšamo možnosti za zaplete, ki lahko nastanejo zaradi pozno odkrite poškodbe sečevoda.

## Literatura

1. McAninch JW, Santucci RA. Ureteral injuries. In: Walsh PC, Retik AB, Vaughan ED, Wein AJ eds. Campbell's Urology. 8<sup>th</sup> ed. Vol. 4. Philadelphia: Saunders, 2002: 3715–21.
2. Azimuddin K, Milanese D, Ivatury R, Porter J, Ehrenpreis M, Allman DB. Penetrating ureteric injuries. Injury 1998; 29: 363–7.
3. Bright TC 3<sup>rd</sup>, Peters PC. Ureteral injuries due to external violence: 10 years' experience with 59 cases. J Trauma 1977; 17: 616–20.