

Oligometastatski rak prostate

Oligometastatic prostate cancer

Janka Čarman

Asist. mag. Janka Čarman, dr. med., Sektor radioterapije, Onkološki inštitut Ljubljana

POVZETEK

Oligometastatski rak prostate predstavlja prehodno stanje med omejeno in obsežno metastatsko boleznijo – gre za heterogeno skupino bolezni. Z izrazom večinoma opredeljujemo stanje z do največ petimi oddaljenimi zasevki. Standardno zdravljenje bolnikov z (oligo)metastatsko boleznijo je sistemsko zdravljenje. Pri bolnikih z novoodkritim rakom prostate z majhnim bremenom bolezni (z največ tremi zasevki v skeletu hrbtenice ali medenice, brez zasevkov v notranjih organih) se priporoča obsevanje prostate, z namenom podaljšanja celotnega preživetja. Kljub spodbudnim rezultatom pri podaljšanju časa do napredovanja bolezni zdravljenje zasevkov pri oligometastatski bolezni zaenkrat ni del standardne obravnave. Molekularna slikovna diagnostika je pri bolnikih z oligometastatskim rakom prostate nepogrešljiva. Z biomarkerji, ki bi omogočili izbor bolnikov za posameznikom prilagojeno zdravljenje, trenutno še ne razpolagamo. Obravnava bolnikov z oligometastatskim rakom prostate je multidisciplinarna.

Ključne besede: rak prostate, oligometastatski, molekularna slikovna diagnostika, lokalno zdravljenje, zdravljenje zasevkov

ABSTRACT

Oligometastatic prostate cancer represents a transitional state between limited and extensive metastatic disease - it is a heterogeneous group of diseases. With the term we mostly define a state with no more than five metastases. The standard

treatment for patients with (oligo)metastatic disease is systemic therapy. Prostate irradiation is recommended for patients with newly diagnosed prostate cancer with a low burden of disease (with a maximum of three metastases in the spine or pelvis bones, without metastases in internal organs), with the aim of prolonging overall survival. Despite encouraging results in terms of postpone disease progression, metastases directed treatment in oligometastatic disease is not part of the standard treatment, yet. Molecular imaging has developed into an indispensable tool in the management of patients with oligometastatic prostate cancer. Currently, we do not have biomarkers that would enable the appropriate selection of patients for individually tailored therapeutic approaches. Treatment of patients with oligometastatic prostate cancer is multidisciplinary.

Keywords: prostate cancer, oligometastatic, molecular imaging, local therapy, metastasis directed treatment

UVOD

Standardno zdravljenje bolnikov z metastatskim rakom prostate je več kot pet desetletij odtegnitev androgenov – kemična ali kirurška kastracija. Dodatek sistemske kemoterapije (docetaksela) ali novejših hormonskih agensov (abirateron acetata s prednizonom, apalutamida, enzalutamida, darolutamida) podaljša preživetje in se zadnjih nekaj let priporoča pri bolnikih, ki so za zdravljenje sposobni.

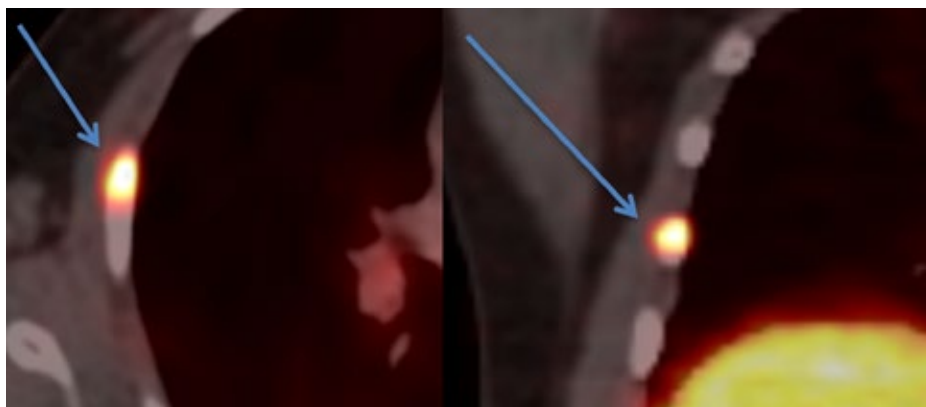Ideja, da imajo bolniki, kjer so zasevki omejeni po številu in lokalizaciji, korist od dodatka lokalnega zdravljenja k sistemskemu zdravljenju, je stara več kot dve desetletji.

Pri t. i. oligometastatskem raku prostate naj bi šlo za prehodno stanje med omejeno in metastatsko boleznijo, z drugačnim, počasnim kliničnim potekom. Kako izbrati bolnike z metastatsko boleznijo, pri katerih je pričakovati korist lokalnega zdravljenja, ni jasno. Število in mesto zasevkov pri raku prostate imata

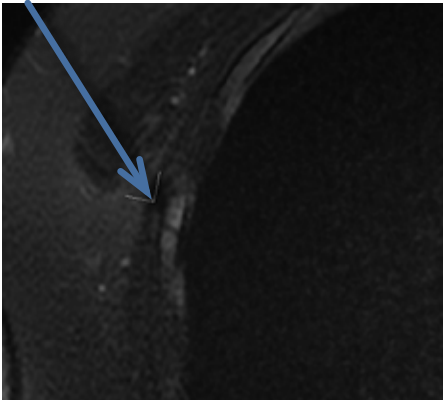
napovedni pomen.

OPREDELITEV

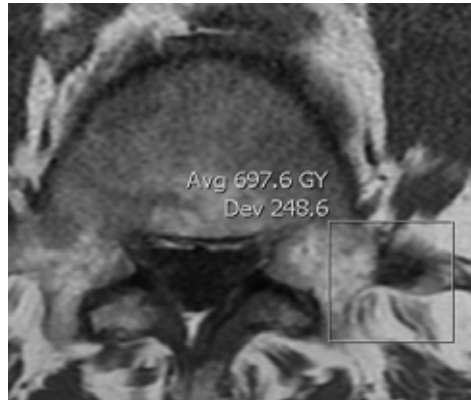
Še danes nimamo ustrezne opredelitve oligometastatskega raka prostate. Poleg standardnih slikovnih preiskav (CT prsnega koša in trebuha, scintigrafija skeleta) v zadnjem času narašča uporaba pozitronske emisijske tomografije s holinom (PET/CT s holinom) in za prostato specifičnim membranskim antigenom z galijem (PSMA PET/CT z galijem), ponekod tudi magnetnoresonančno slikanje (MR) celega telesa (slika 1). Preiskave imajo različno občutljivost za prikaz zasevkov v posameznih organskih sistemih – opredelitev, ki temelji zgolj na številu zasevkov, je torej odvisna od občutljivosti preiskav, ki jih uporabimo (slika 2, slika 3). Pomen novejših slikovnih preiskav v klinični rabi na zdravljenje in izid slednjega ni jasen.



Slika 1. PSMA PET/CT – prikaz zasevka v 5. rebru desno.



Slika 2. MR – usmerjen prikaz zasevka v 5. rebro desno.



Slika 3. MR – usmerjen prikaz zasevka v levem stranskem odrastku 4. ledvenega vretenca.

Oligometastatski rak prostate je heterogena bolezenska skupina; poleg števila in mesta zasevkov je pomemben:

I. hormonski status:

- a) hormonsko občutljiv rak prostate,
- b) na kastracijo odporen rak prostate,

čas, kdaj se pojavijo zasevki:

- a) novoodkrit oligometastatski rak prostate – novoodkrit rak z omejenim številom zasevkov (najpogosteje do tri oz. do pet zasevkov)
- b) oligoponovitev – po zdravljenju primarnega tumorja pride do ponovitve bolezni z omejenim številom zasevkov in
- c) oligoprogres – progres v omejenem številu lezij, medtem ko so ostale lezije obvladovane.

LOKALNO ZDRAVLJENJE PRI NOVOODKRITEM OLIGOMETASTATSKEM RAKU PROSTATE

Podatki iz registrov raka in retrospektivni pregledi nakazujejo korist lokalnega zdravljenja v preživetju pri oligometastatskem raku prostate.

Nizozemska randomizirana raziskava (HORRAD), ki je prva primerjala rezultate zdravljenja 432 bolnikov s primarno metastatskim (hormonsko občutljivim) rakom prostate, ki so bili zdravljeni samo s kastracijo, v primerjavi z dodatnim obsevanjem prostate, ni pokazala razlik v celotnem preživetju. Skupina bolnikov, ki je bila dodatno obsevana, pa je imela značilno daljši srednji čas do PSA (za prostato specifični antigen) progressa.

Podobno je britanska randomizirana raziskava STAMPEDE (angl. *Systemic Therapy in Advancing or Metastatic Prostate Cancer: Evaluation of Drug Efficacy*) poskušala dokazati korist v preživetju z dodatnim obsevanjem prostate pri 2.061 bolnikih s primarno metastatskim (hormonsko občutljivim) rakom prostate, zdravljenih s kastracijo. Izbor bolnikov je temeljil na standardnih zamejitvenih slikovnih preiskavah. Glavni namen raziskave je bil dokazati izboljšanje preživetja – obsevanje primarnega tumorja ni izboljšalo preživetja v celotni skupini preiskovancev. V skupini z dodatnim obsevanjem je bil značilno daljši srednji čas brez napredovanja bolezni (17 proti 13 mesecev; 3-letno preživetje brez napredovanja bolezni 32 % proti 23 %). Pri izbranih bolnikih z majhnim bremenom bolezni (v skladu z raziskavo CHAARTED (angl. *Chemo-hormonal Therapy versus Androgen Ablation Randomized Trial for Extensive Disease in Prostate Cancer*), z največ tremi zasevki v skeletu hrbtenice ali medenice, brez zasevkov v notranjih organih, je bilo 3-letno celotno preživetje bolnikov, ki so imeli obsevano prostato, značilno daljše (za 8 %). Ob tem so imeli 4 % obsevanih bolnikov zaplete stopnje 3 ali 4. Tudi dolgoročni rezultati potrjujejo korist obsevanja prostate (5-letno celotno preživetje 65 % proti 53 %), ob ohranjeni kakovosti življenja.

Po priporočilih Evropskega urološkega združenja se v skladu z izsledki raziskav pri bolnikih z novoodkritim rakom prostate z majhnim bremenom bolezni priporoča obsevanje prostate.

Zaenkrat so dokazi o koristi radikalne prostatektomije omejeni (na raziskave faze 2 in populacijske preglede), vendar s podobnimi izsledki kot pri obsevanju prostate. Prav tako ni povsem jasno, ali obsevanje prostate podaljša preživetje tudi v kombinaciji s sistemsko kemoterapijo (v raziskavi STAMPEDE je bil delež bolnikov, ki so prejeli sistemsko kemoterapijo, samo 18 %) in novejšimi hormonskimi zdravili.

ZDRAVLJENJE ZASEVKOV PRI OLIGOMETASTATSKEM RAKU PROSTATE

Izvor zasevkov pri raku prostate so lahko tumorske celice primarnega tumorja ali zasevkov. Predpostavka, da bi z zdravljenjem, usmerjenim v zasevke, lahko prekinili širitev tumorskih celic pri oligometastatski bolezni, je osnova za lokalno zdravljenje zasevkov. Uničenje zasevkov – s kirurškim zdravljenjem ali t. i. stereotaktičnim obsevanjem (angl. *stereotactic body radiotherapy*, SBRT – visoko natančno, neinvazivno, slikovno vodeno obsevanje, kjer tumorsko tkivo prejme 1–5 visokodoznih odmerkov) – naj bi upočasnilo napredovanje bolezni, odložilo potrebo po sistemskem zdravljenju in izboljšalo preživetje (slika 4).

Retrospektivni pregled stereotaktičnega obsevanja zasevkov pri oligometastatskem raku prostate je pokazal, da je zdravljenje varno, ob ustrezno visokem odmerku (BED 100 Gy<; angl. *biologically effective dose*, biološko učinkovit odmerek – ob predpostavki, da je razmerje alfa/beta za prostato 3) pa je 3-letni lokalni nadzor bolezni več kot 99-%.

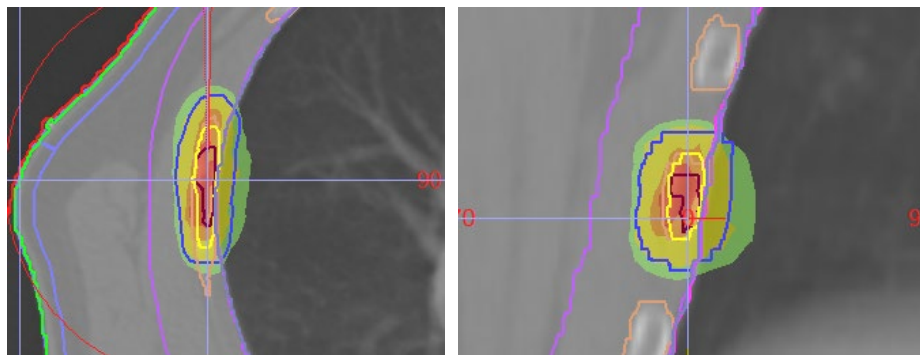
Prva prospektivna randomizirana raziskava STOMP (angl. *Surveillance or metastasis-directed Therapy for OligoMetastatic Prostate cancer recurrence*), ki je vrednotila čas brez kastracije pri opazovanju v primerjavi z zdravljenjem vseh zasevkov (kirurškim ali s SBRT) pri bolnikih z oligoponovitvijo hormonsko občutljivega raka prostate. Vključeni so bili bolniki z največ tremi zasevki, izbira bolnikov je temeljila na PET/CT-ju s holinom. Čas do kastracije je bil daljši

v skupini bolnikov z zdravljenimi zasevki, vendar razlika ni bila značilna (21 mesecev proti 13 mesecev, $p = 0,11$). Značilno daljše pa je bilo preživetje brez biokemične ponovitve bolezni v skupini z zdravljenimi zasevki (10 mesecev proti 6 mesecem, $p = 0,03$).

Cilj raziskave ORIOLE (randomizirana, faza II) je bil čas brez progressa bolezni; po 6 mesecih je bilo v skupini s SBRT značilno manj progressa kot v opazovani skupini (19 % proti 61 %, $p = 0,005$). Raziskava je vključevala bolnike z oligoponovitvijo – z največ tremi zasevki na podlagi konvencionalne diagnostike. PSMA PET/CT je bil opravljen, vendar ni vplival na odločitve o zdravljenju. Pri bolnikih, ki so imeli obsevane vse zasevke, prikazane s PSMA PETCT, je prišlo do progressa bolezni po 6 mesecih v 5 %, pri tistih, ki niso imeli obsevanih vseh zasevkov, pa v 38 % ($p = 0,03$).

Podobno restrospektivne primerjave kažejo korist diagnostike s preiskavo PSMA PET/CT pred reševalnim obsevanjem; manj biokemičnih ponovitev eno leto po reševalnem obsevanju, v primerjavi z reševalnim obsevanjem brez slikovne diagnostike (8 % proti 21 %, $p = 0,007$).

Zaenkrat ni podatkov, ki bi dokazovali izboljšanje celotnega preživetja z zdravljenjem zasevkov pri oligometastaskem raku prostate; slednje se zaenkrat smatra za eksperimentalno in se priporoča v okviru kliničnih raziskav ali prospektivnih kohort.



Slika 4. Stereotaktično obsevanje (angl. *stereotactic body radiotherapy*, SBRT; visoko natančno, neinvazivno, slikovno vodeno obsevanje, kjer tumorsko tkivo prejme 1–5 visokodoznih odmerkov) zasevka v 5. rebro desno.

ZAKLJUČEK

Temeljno zdravljenje bolnikov z oligometastatskim rakom prostate ostaja sistemsko zdravljenje. Obsevanje prostate pri novoodkritem oligometastatskem raku prostate podaljša preživetje brez napredovanja bolezni in pri izbranih bolnikih celotno preživetje.

Glede na razpoložljive podatke je stereotaktično obsevanje zasevkov pri oligometastatskem raku prostate varno, z lokalnim nadzorom preko 90 %, s podaljšanim časom brez napredovanja bolezni (za 50 %), vendar zaenkrat ne velja za standardno zdravljenje. Ni jasno, ali zdravljenje zasevkov (kirurško ali s SBRT) lahko (varno) odloži sistemsko zdravljenje, zaenkrat tudi ni dokazov za izboljšanje celotnega preživetja. Za izbiro bolnikov, ki imajo dobrobit od zdravljenja zasevkov, bo treba poiskati ustrezne biomarkerje. Obravnava bolnikov z oligometastatskim rakom je multidisciplinarna.

LITERATURA

1. Čarman, Janka (2019). Oligometastatski rak prostate. Šola raka prostate, Str. 67-72. URN:NBN:SI:DOC-BF3IYYF3 from <http://www.dlib.si>
2. Parker CC, James ND, Brawley CD, et al. Radiotherapy to the primary tumour for newly diagnosed, metastatic prostate cancer (STAMPEDE): a randomised controlled phase 3 trial. *Lancet*. 2018; 392: 2353–66.
3. Boevé LMS, Hulshof MCCM, Vis AN, et al. Effect on survival of androgen deprivation therapy alone compared to androgen deprivation therapy combined with concurrent radiation therapy to the prostate in patients with primary bone metastatic prostate cancer in a prospective randomised clinical trial: data from the HORRAD trial. *Eur Urol*. 2019; 75: 410–8.
4. Ost P, Reynders D, Decaestecker K, et al. Surveillance or metastasis-directed therapy for oligometastatic prostate cancer recurrence: a prospective, randomized, multicenter phase II trial. *J Clin Oncol*. 2018; 36: 446–53.
5. Phillips R, Shi WY, Deek M, et al. Outcomes of Observation vs Stereotactic Ablative Radiation for Oligometastatic Prostate Cancer: The ORIOLE Phase 2 Randomized Clinical Trial. *JAMA Oncol*. 2020; 6 (5): 650–9.
6. Meijer D, Eppinga WSC, Mohede RM, et al. Prostate-specific Membrane Antigen Positron Emission Tomography/Computed Tomography Is Associated with Improved Oncological Outcome in Men Treated with Salvage Radiation Therapy for Biochemically Recurrent Prostate Cancer. *Eur Urol Oncol*. 2022; 5 (2): 146–52.