

Strokovni prispevek/Professional article

MIKROVASKULARNA DEKOMPRESIJA JE UČINKOVITA IN VARNA METODA ZDRAVLJENJA TRIGEMINUSNE NEURALGIJE PRI STAREJŠIH BOLNIKI

MICROVASCULAR DECOMPRESSION IS EFFECTIVE METHOD FOR TREATMENT OF TRIGEMINAL NEURALGIA IN ELDERLY PATIENTS

Borut Prestor, Domagoj Jugovič

Klinični oddelek za nevrokirurgijo, Klinični center, Zaloška 7, 1525 Ljubljana

Izvleček

- Izhodišča** *Namen študije je bil ugotoviti, ali obstaja pomembna razlika v uspešnosti zdravljenja trigeminusne neuralgije (TN) z mikrovaskularno dekompresijo (MVD) med skupino bolnikov, starih 65 let ali mlajših, in skupino starejših od 65 let in določiti učinkovitost in varnost te metode pri starejših bolnikih.*
- Metode** *40 bolnikov smo operirali zaradi trdovratne tipične TN in pri vseh naredili MVD trigeminusa. Ocenili smo olajšanje bolečine takoj po operaciji in 2 leti po MVD pri 22 bolnikih, starejših od 65 let, in pri 18 bolnikih, mlajših od 65 let. Pri obeh skupinah smo upoštevali še druge dejavnike: trajanje bolečine pred MVD, telesna pripravljenost bolnikov za operacijo, vrsta žile (arterija ali vena), ki je povzročila pritisk na trigeminus, trajanje bolnišnične ga zdravljenja in pooperativne zaplete.*
- Rezultati** *Med obema skupinama ni bilo statistično pomembne razlike pri olajšanju bolečine takoj in 2 leti po MVD ($P = 0,381$, $P = 0,185$). Dve leti po MVD je bilo skupaj več bolnikov brez bolečine pri arterijskih kompresijah kot pri venskih ($P < 0,001$). Mlajši bolniki so bili boljše telesno pripravljene kot starejši ($P = 0,027$). Trajanje zdravljenja je bilo krajše pri mlajši skupini bolnikov ($P < 0,001$). V nobeni skupini ni bilo operativne umrljivosti, okvare možganskih živcev ali drugih resnejših nevroloških zapletov.*
- Zaključki** *Mikrovaskularna dekompresija je učinkovita in varna metoda zdravljenja trigeminusne neuralgije tudi pri starejših bolnikih. Učinkovitost metode je večja v primerih pritiska arterije na trigeminus. MVD je metoda izbire zdravljenja TN tudi pri starejših telesno dobro pripravljenih bolnikih.*
- Ključne besede** *neuralgija; trigeminus; mikrovaskularna dekompresija; učinkovitost; varnost*

Abstract

- Background** *The study aimed to determine the possible differences in the effectiveness of microvascular decompression for the treatment of trigeminal neuralgia between patients aged 65 or younger and patients older than 65 years, and to clarify the efficacy and safety of the MVD in elderly patients.*
- Methods** *In 40 patients MVD was used for treatment of typical TN. The pain relief immediately and 2 years after MVD for TN in 22 patients aged more than 65 years and in 18 patients younger than 65 years was evaluated and compared between the groups. Other param-*

Avtor za dopisovanje / Corresponding author:

Prof. dr. Borut Prestor, dr. med., Klinični oddelek za nevrokirurgijo, Klinični center Ljubljana, Zaloška 7, 1525 Ljubljana, tel. +386 1 5223263, fax +386 1 522218, e-mail: borut.prestor@kclj.si

ters were also compared, such as duration of pain before surgery, operative fitness status, type of vessel (artery or vein) compressing the nerve, length of hospital stay, and complications after the surgery.

- Results** *There was no significant difference in immediate pain relief and pain relief 2 years after MVD between the older and younger patients ($P = 0.381$, $P = 0.185$). 2 years after MVD, more pain free patients were found in cases of arterial compression in both groups ($P < 0.001$). The patients in the younger group showed better operative fitness status ($P = 0.027$). Length of hospital stay was shorter in younger patients ($P < 0.001$). There were no fatal outcomes, cranial nerve deficits, or any other permanent neurological deficits in either of the groups.*
- Conclusions** *Microvascular decompression is a safe and effective treatment for typical trigeminal neuralgia in elderly patients. This surgical technique is more successful in cases of trigeminal nerve compression by an artery. Physical fitness and not patient age should be a limiting factor for microvascular decompression as the treatment of choice for trigeminal neuralgia.*
- Key words** *trigeminal neuralgia; microvascular decompression; older patients; efficacy; safety*

Uvod

Pri večini bolnikov z obrazno bolečino ne najdemo vzrokov, kot so tumorji v zadnji lobanjski kotanji ali lobanjski bazi. Zato je najpogostejša oblika obrazne bolečine idiopatska ali klasična trigeminusna nevralgija (TN), pri kateri tudi ne najdemo kliničnih nevroloških izpadov.¹ Idiopatska TN je klinična diagnoza za hude bolečine, ki nastanejo v področju periferne senzorične inervacije trovejnega živca. Največkrat nastanejo spremembe na površini tega živca ob vstopu v možgansko deblo. Spremembe mielinske ovojnice trigeminusa na površini lahko nastanejo zaradi pritiska arterijske pentlje na površino živca.² Največkrat imajo arterije zaradi procesov staranja spremenjen potek in so razlog za nastanek klinične slike TN.³⁻⁹ Arterije se podaljšujejo, vijugajo, njihove stene postajajo debelejšje. Včasih povzročajo pritisk na živec tudi vene.¹⁰⁻¹³ TN je ena najhujših bolečin pri človeku. Zato je velikokrat uničujoča za posameznikovo življenje in delo.

Zgodnji opis simptomov je v 11. stoletju podal perzijski zdravnik in filozof Avicenna.⁴ Opisoval je hudo obrazno bolečino brez izgube moči in občutkov. Za zdravljenje je predlagal vino in mirovanje v temnem prostoru. Prvi natančnejši opis TN je leta 1671 podal nemški zdravnik Johannes Lautentius Bausch, ki je sam trpel zaradi ostrih bliskovitih bolečin v desni zgornji čeljusti. Zaradi bolečin ni mogel ne jesti ne piti. Po štirih letih trpljenja je umrl zaradi podhranjenosti in rahitisa.¹⁵ Z znanim izrazom »tic douloureux« (bolečinski krč) je TN leta 1732 opremil francoski zdravnik Nicolaus André in opisal več primerov TN.¹⁶ Hude bolečine so bile povod najrazličnejšega, včasih nerazumnega zdravljenja. S tem so povezani tudi poskusi razlag vzrokov TN.

Bolniki s tipično idiopatsko TN imajo napade hude bolečine v področju senzorične inervacije trovejnega živca. Napadi trajajo nekaj sekund do nekaj minut, vmes pa bolniki nimajo bolečin. Večinoma so poleg še sprožilni dejavniki (britje, hranjenje, žvečenje, sme-

janje, dotik kože). Incidenca TN je približno 1/100.000 ljudi/leto in je najpogostejši vzrok nevralgične obrazne bolečine pri starejši populaciji. V Sloveniji se v enem letu TN pojavi pri približno 20 novih bolnikih. Najpogostejša je v 6. do 7. desetletju življenja. Pričakovana življenjska doba se po podatkih svetovne zdravstvene organizacije stalno povečuje in trenutno je v zahodni Evropi ocenjena na 78,6 leta in se bo povečala na 81,1 leta 2020.¹⁷ Trenutno je 21,6 % ljudi v Evropi starejših od 60 let, kar se bo povečalo na 28 % leta 2020. Mikrovaskularna dekompresija (MVD) je učinkovita metoda zdravljenja in je metoda izbire posebnosti pri mlajših bolnikih.¹⁸⁻²¹ Pri starejših od 65 let so nevrokirurgi zaradi strahu pred tveganjem kirurškega posega v zadnji lobanjski kotanji večkrat zelo zadržani.²²⁻²⁴

S klinično študijo nameravamo pojasniti učinkovitost in varnost MVD v zdravljenju TN pri starejših bolnikih v primerjavi z mlajšo skupino bolnikov. Pri obeh skupinah bolnikov smo primerjali klinični učinek mikrokirurškega zdravljenja in podatke o morebitnih nevroloških zapletih po operaciji. Poskušali smo izluščiti morebitni vpliv starosti pri mikrokirurškem zdravljenju tipične TN.

Bolniki in metode

V retrospektivno študijo smo vključili 40 bolnikov s tipično idiopatsko TN, ki so bili v letih 1996 do 2006 operirani na Kliničnem oddelku za nevrokirurgijo z metodo MVD. Pri vseh smo pregledali njihovo medicinsko dokumentacijo in jih ambulantno sledili. Razdelili smo jih na 2 skupini: prva so bili bolniki, mlajši ali stari 65 let (18 bolnikov, starih od 41 do 65 let, srednja starost 52,4 leta). Ta skupina nam je služila kot kontrolna skupina v tej primerjalni študiji. Druga skupina je bila skupina bolnikov, starih več kot 65 let (22 bolnikov, starih od 66 do 84 let, srednja starost 69,5 leta). Klinično diagnozo TN smo pri bolnikih oblikovali na osnovi tipičnih napadov nevzdržnih paroksizmalnih

udarjajočih obraznih bolečin v področju periferne senzorične inervacije trigeminusa. Pri vseh smo našli tudi sprožilne dejavnike in noben bolnik ni imel nevroloških izpadov v področju trigeminusa. Pri vseh bolnikih smo pred operacijo naredili računalniško tomografijo (CT) in magnetnoresonančno (MR) slikanje glave. Trajanje bolečin pred operacijo v mlajši skupini bolnikov je bilo od 2 do 16 let, srednje 5,3 leta, pri starejši pa od 1 do 17 let, srednje 6,1 leta. Vsi bolniki so se pred operacijo medikamentno zdravili (karbamazepin, gabapentin, amitriptylin) v povezavi z injekcijskimi blokadami perifernih vej trigeminusa, vendar neuspešno.

Mikrovaskularna dekompresija trigeminusa

Vse bolnike je operiral isti kirurg. Operirani so bili v splošni anesteziji, med operacijo so ležali na boku. Pri vseh smo naredili subokcipitalno osteoplastično trepanacijo in retrosigmoidni pristop do pontocerebelarnega kota. Za mastoidnim nastavkom smo oblikovali majhno odprtino v kosti (odprtina za ključ ali »key hole«) velikosti od 20 do 25 mm. Vse bolnike smo operirali s pomočjo operacijskega mikroskopa pri 15- do 20-kratni povečavi in z mikrokirurško tehniko. Rez dure smo oblikovali v velikosti med 15 in 20 mm in vstopili v zadnjo lobanjsko kotanjo za sigmoidnim sinusom. Z natančno mikrokirurško preparacijo subarahnoidalnih cistern v pontocerebelarnem kotu in brez uporabe možganskih retraktorjev smo pregledali pontocerebelarno cisterno, 7. in 8. možganski živec, preverili spodnje možganske živce, si prikazali veno petrozo in v globini 5. možganski živec. V prostoru med veno petrozo in kompleksom 7. in 8. možganskega živca smo se spustili do trigeminusa. Ogleдали smo si celoten potek trigeminusa od vstopa v možgansko deblo do vhoda v Meckelovo votlino. Arahnoidne ovojnice smo natančno ločevali stran od arterij, ven in možganskih živcev. Poiskali smo vse pomembne arterije tega predela: zgornjo cerebelarno arterijo, sprednjo spodnjo cerebelarno arterijo, labirintno arterijo, arterijo bazilaris z vejami za pons, arterijo vertebralis in cerebelarni ter pontomezencefalni del vene petroze. V primeru pritiska ali dotika med arterijo ali veno ter trigeminusom smo te strukture previdno ločili z veliko povečavo in med njih vložili majhen teflonski vložek. Tako smo naredili mikrovaskularno dekompresijo trigeminusa.

Statistična obdelava

Bolnike smo po operaciji sledili ambulantno povprečno 6,0 leta pri mlajši skupini in 6,1 leta pri starejši skupini. Skupini mlajših in starejših bolnikov smo primerjali med seboj. Primerjali smo trajanje obraznih bolečin pred operacijo, predoperativno telesno pripravljenost bolnikov, ocenjeno po lestvici ASA (American Society of Anesthesiologists), medoperativne izvide, olajšanje bolečine v zgodnjem obdobju (48 ur po posegu) in po 2 letih, ponovitev bolečin, pooperativne zaplete in stranske učinke ter trajanje zdravljenja. Za statistično obdelavo smo uporabili Fisher Exact test in Mann-Whitney test. Kot statistično značilno smo vzeli vrednost $p < 0,05$.

Rezultati

Čas od diagnoze TN do MVD se pri obeh skupinah ni bistveno razlikoval (Razpr. 1). Pri mlajši skupini je bil razpon trajanja bolečin pred operacijo od 2 do 16 let (mediana 4 leta), pri starejši pa od 1 do 17 let (mediana 5 let). Razlika ni bila statistično pomembna. Pri

Razpr. 1. Trajanje in vzroki trigeminusne nevralgije pri bolnikih, mlajših od 65 let, in bolnikih, starejših od 65 let, ter rezultat mikrovaskularne dekompresije trigeminusa.

Table 1. Comparison of duration and causes of trigeminal neuralgia in patients aged ≤ 65 and those aged > 65 years and the results of microvascular decompression of the trigeminal nerve.

Značilnosti Characteristics	Število bolnikov No. of patients		P
	≤ 65 let ≤ 65 years old (n = 18)	> 65 let > 65 years old (n = 22)	
Spol (moški/ženski) Sex (men/women)	7/11	6/16	
Starost (mediana, razpon; leta) Age (median, range; years)	53,5 (41-65)	68 (66-84)	
Trajanje bolečine pred posegom (mediana, razpon; leta) Duration of pain before surgery (median, range; years)	4 (2-16)	5 (1-17)	0,237*
ASA lestvica [†] ASA score [†]			
1	14	9	0,027 [‡]
2	4	13	
Vzrok trigeminusne nevralgije Cause of trigeminal neuralgia			
pritisk arterije (olajšanje bolečine po 2 letih/brez olajšanja bolečine po 2 letih) arterial compression (pain relief after 2 years/no pain relief after 2 years)	8/2	15/2	0,034 ^{‡§}
pritisk vene (olajšanje bolečine po 2 letih/brez olajšanja bolečine po 2 letih) venous compression (pain relief after 2 years/no pain relief after 2 years)	1/5	0/2	0,035 ^{‡¶}
drugi vzroki other causes	2	3	
Olajšanje bolečine po mikrokirurški dekompresiji Pain relief after microsurgical decompression			
takojšnje (znotraj 48 ur) immediate (within 48 hours)	14	20	0,381 [‡]
po 2 letih after 2 years	10	17	0,185 [‡]
Trajanje bolnišničnega zdravljenja (mediana, razpon; dnevi) Duration of hospital stay (median, range; days)	6,5 (4-20)	8 (5-16)	$< 0,001^*$

* Mann-Whitney test

† Mann-Whitney test

‡ American Society of Anesthesiologists lestvica (ASA)

§ American Society of Anesthesiologists (ASA) scoring system

¶ Fisherjev exact test

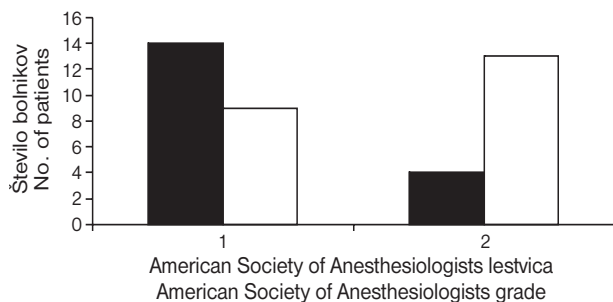
§ Fisher exact test

§ Olajšanje bolečine glede na vrsto kompresije trigeminusa (arterija ali vena) pri mlajših bolnikih

Pain relief with respect to the type of trigeminal nerve compression (artery or vein) in younger patients

¶ Olajšanje bolečine glede na tip kompresije trigeminusa (arterija ali vena) pri starejših bolnikih

Pain relief with respect to the type of trigeminal nerve compression (artery or vein) in older patients



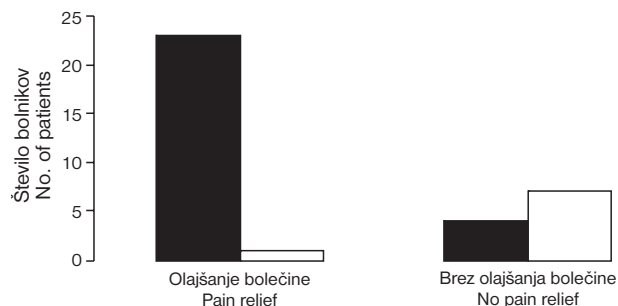
Sl. 1. Razlika v telesni pripravljenosti pred mikrovaskularno dekompresijo trigeminusa med mlajšo skupino bolnikov ($n = 18$, ≤ 65 let, črni stolpec) in starejšo skupino ($n = 22$, > 65 let, beli stolpec) glede na ASA (American Society of Anesthesiologists) lestvico ($P = 0,027$).

Figure 1. The difference in operative fitness status before microvascular decompression of the trigeminal nerve between 18 patients aged ≤ 65 years (closed bars) and 22 patients aged > 65 years (open bars) according to the American Society of Anesthesiologists scoring system ($P = 0.027$).

oceni telesne pripravljenosti bolnikov po lestvici ASA je bilo v starejši skupini več bolnikov ocenjenih z ASA 2 ($n = 13$), pri mlajših pa z ASA 1 ($n = 14$) (Sl. 1). Razlika je bila statistično pomembna ($P = 0,027$). Takojšnje olajšanje bolečine (v prvih 48 urah) smo dosegli pri 77,8 % bolnikov v prvi skupini in pri 90,9 % v drugi. Kljub posegu je v zgodnjem obdobju pri mlajši skupini bolečine javilo 22,2 % bolnikov, pri starejši skupini pa 9,1 %. Razlika med obema skupinama ni bila statistično pomembna. Po obdobju 2 let je bilo v mlajši skupini še vedno 55,6 % bolnikov brez bolečin, v starejši pa 77,3 %. Tudi ta razlika ni bila statistično pomembna. V 2 letih se je bolečina pri mlajši skupini ponovila pri 4 bolnikih (ki so eno obdobje po operaciji že bili brez bolečine), pri starejši pa pri 3. Razlika med skupinami ni bila statistično značilna ($p = 0,410$). Tako je bilo v mlajši skupini bolnikov po 2 letih skupaj 8 bolnikov z bolečinami (44,4 %), v starejši skupini pa 5 bolnikov (22,7 %). Srednji čas ponovitve TN pri mlajši skupini je bil 10 mesecev, pri starejši pa 18 mesecev. Bolečina se je največkrat ponovila pri bolnikih z venskimi dotiki. Bolniki, ki so opisovali olajšanje bolečine, niso več jemali analgetikov.

V nobeni skupini ni bilo operativne umrljivosti ali resnejših nevroloških zapletov. Pojavili so se prehodni nevrološki stranski učinki. Pri starejših sta bila pogostejša zmedenost in vrtoglavica, pri mlajših pa slabost z bruhanjem in mravljinčenje po obrazu. Glavobol se je približno enako pogosto pojavljal v obeh skupinah. Pravih nevroloških zapletov okvare možganskih živcev ni bilo v nobeni skupini.

Srednje trajanje zdravljenja je bilo pri mlajših bolnikih 6,8 dneva (razpon 4 do 20 dni), pri starejših pa 8,7 dneva (razpon 5 do 16 dni). Razlika je bila statistično značilna ($p < 0,001$). Prisotnost stranskih učinkov je podaljšala trajanje zdravljenja v obeh skupinah. Pri mlajši skupini bolnikov je 65 % bolnikov,



Sl. 2. Olajšanje bolečine 2 leti po mikrovaskularni dekompresiji trigeminusa pri 35 bolnikih, pri katerih smo našli pritisk krvne žile na živec. V primerih pritiska arterije na trigeminus je bilo statistično značilno več bolnikov brez bolečine (črni stolpec) kot v primerih venskega dotika (beli stolpec) ($P < 0,001$).

Figure 2. Pain relief 2 years after microvascular decompression of the trigeminal nerve in 35 patients with trigeminal neuralgia caused by a blood vessel compression. Significantly more patients were pain free in trigeminal neuralgia caused by an artery compression (closed bars) than by a vein compression (open bars) ($P < 0.001$).

zdravljenih 7 ali več dni, imelo stranske učinke. V starejši skupini je bilo takih bolnikov 83 %. Bolniki, pri katerih se je bolečina ponovila, so ponovno začeli jemati protibolečinska zdravila ali antiepileptike kot pred operacijo.

Pri obeh skupinah bolnikov je bila bolečina najpogostejša v področju maksilarne veje (1. skupina pri 9 primerih, druga skupina pri 11 primerih). Bolečino v področju mandibularne veje smo našli pri 5 bolnikih mlajše skupine in 5 bolnikih starejše skupine. Samo pri 1 bolniku mlajše skupine smo našli bolečino v oftalmičnem delu trigeminusa. Več kot ena veja je bila vključena pri 3 bolnikih mlajše skupine in pri 6 bolnikih starejše skupine.

Uspešnost MVD smo analizirali glede na arterijsko ali vensko kompresijo. Kombinirane arterijsko-venske kompresije smo šteli za arterijske, ker so te pomembnejše za TN. Pri mlajši skupini je bila MVD arterijske kompresije po 2 letih neuspešna pri 2 od 10 bolnikov (20 %), MVD venske pa kar pri 5 od 6 bolnikov (83,3 %). Razlika je statistično pomembna ($p = 0,034$). Tudi pri starejši skupini bolnikov je bila MVD po 2 letih učinkovitejša pri arterijskih kompresijah trigeminusa v primerjavi z venskimi ($p = 0,035$). Rezultat MVD po 2 letih pri obeh skupinah skupaj gre tudi v prid arterijske kompresije kot razloga TN, saj je bila MVD neuspešna le v 4 od 27 primerov arterijskih dotikov (14,8 %) (Sl. 2). Pri venskih dotikih pa je bila MVD neuspešna pri 7 od 8 primerov (87,5 %). Razlika med arterijsko in vensko skupino bolnikov je bila statistično pomembna ($p < 0,001$). Med operacijo smo pri obeh skupinah našli največ kontaktov med trigeminusom in zgornjo cerebelarno arterijo, in sicer 7 pri mlajši in 12 pri starejši skupini. Sprednja spodnja cerebelarna arterija je povzročila 3 kompresije in bazilarna arterija 1 kompresijo pri starejši skupini. Kombinacija dveh arterij (zgornja cerebelarna arterija in

sprednja spodnja cerebelarna arterija) je povzročila 1 kompresijo pri mlajši skupini in 1 kompresijo pri starejši skupini. Skupno so arterije povzročile 55,6 % pritiskov v mlajši skupini in 77,3 % v starejši skupini. Vene so bile v dotiku s trigeminusom v 6 primerih (33,3 %) pri mlajši skupini in samo v 2 (9,1 %) pri starejši skupini. Največkrat sta bili povzročiteljici ponto-mezencefalna vena in vena petroza. V enem primeru pri mlajši skupini je bila okrog trigeminusa močna arahnoidalna ovojnica in pri enem bolniku nismo našli ničesar. Pri starejši skupini smo našli meningiom pri 2 bolnikih, ena bolnica pa je imela multiplo sklerozo.

Razpravljanje

Hipoteza mikrovaskularne kompresije v področju vstopa senzoričnega dela trigeminusa v možgansko deblo, kjer je prehodni segment trigeminusa med centralnim in perifernim mielinom, se je izkazala za pomembno.^{2,25} Zaradi tega odkritja je MVD postala ena najpogostejših operativnih metod v zdravljenju TN. Princip vaskularne kompresije kot mehanizem nastanka TN je prvi opisal Dandy,²⁵ kasneje pa so Gardner in Miklos¹⁸ in Jannetta²⁰ uveljavili MVD kot učinkovito obliko zdravljenja TN. Nabralo se je veliko dokazov, ki kažejo MVD kot najučinkovitejšo kirurško metodo zdravljenja TN in učinkovitejšo od obsevanja z nožem gama.^{8-9, 26-28}

Naša študija je pokazala, da so bolečine v zgodnjem obdobju prvih 48 ur po MVD izginile pri več kot 90 % bolnikov v starejši skupini in pri skoraj 80 % pri mlajših. Trajanje ugodnega učinka MVD več kot 2 leti po operaciji je bilo še vedno zelo visoko, več kot 77 % v starejši skupini, pri mlajših pa je bila učinkovitost po 2 letih nekoliko manjša. Bolniki, ki so ostali brez bolečin več kot 2 leti po MVD, so bili tudi po 5 letih sledenja brez bolečin, kar velja še posebej za skupino, starejšo od 65 let. Ponovitev bolečine je nastala v obdobju 2 let, kasneje pa ne. Splošni zaključek novjših študij o TN je, da sta učinkovitost in trajnost obdobja brez bolečin po MVD večja v primerjavi z drugimi kirurškimi možnostmi zdravljenja TN.²⁷ Podobno velja tudi za radiokirurgijo pri TN.²⁸ Čeprav trajanje bolečin pred MVD pri naših dveh skupinah bolnikov ni bilo pomembno različno, pa nekatere študije opisujejo daljše trajanje bolečin pred operacijo pri starejših.^{17,29} Rezultati pričujoče študije podpirajo rezultate že objavljenih del, po drugi strani pa celo kažejo na boljše izkušnje zdravljenja TN z metodo MVD pri starejših bolnikih.^{17, 29-30} To dokazuje visok odstotek bolnikov brez bolečine po več kot 2 letih po operaciji. Študij, ki obravnavajo problem MVD pri starejših bolnikih, ni veliko.^{17, 29, 31, 32} Podobno kot pri omenjenih študijah je bila učinkovitost MVD pri starejši skupini bolnikov v zgodnjem obdobju večja. Ponovitev bolečine pa je bila pogostejša pri mlajši skupini bolnikov (vendar ta razlika ni bila statistično pomembna). Morda k temu rezultatu pripomore več venskih dotikov pri mlajši skupini bolnikov.^{8, 9, 26} Čeprav so venski dotiki pogosto povezani tudi z atipično obliko trigeminusne nevralgije, pa so najnovejše raziskave pokazale, da je MVD učinkovita pri obeh.³³

Najpogostejši vzorec razporeditve trigeminusnih bolečin v naši seriji bolnikov je bil pojavljanje bolečin po mandibularnem in maksilarnem delu trigeminusa, sledila je bolečina v področju več kot ene veje, najredkeje pa je bila bolečina v oftalmičnem delu trigeminusa. Velikokrat na osnovi bolnikove anamneze in neurološkega pregleda ni mogoče ločiti med idiopatsko klasično obliko trigeminusne nevralgije in sekundarno trigeminusno nevralgijo, ki nastane zaradi strukturnih sprememb vzdolž trigeminusne poti. CT preiskava glave zato ni zadosten dokaz idiopatske trigeminusne bolečine. V podporo tej trditvi sta 2 primera meningioma, ki sta bila spregledana s to preiskavo in odkrita šele med operacijo. Dodaten razlog več za natančnejšo diagnostično obravnavo teh bolečin je možnost prikaza trigeminusa v odnosu do žil v pontocerebelarnem kotu s pomočjo novjših tehnik magnetne resonance.³³ Taka preiskava zanesljivo izključiti tumorske in vaskularne spremembe ob trigeminusu ter daje informacije tudi o demielinizacijski bolezni, kar prispeva k dokazovanju multiple skleroze kot možnega vzroka trigeminusnih bolečin.

Mikrovaskularna dekompresija arterije in živca je zelo uspešna metoda zdravljenja TN v primerih pritiska arterije na živec. Podobno kot pri drugih avtorjih je bila v naši seriji bolnikov zgornja cerebelarna arterija najpogostejši vzrok pritiska na trigeminus.⁶⁻⁹ To potrjujejo tudi anatomske raziskave.³⁻⁵ Vse študije, ki obravnavajo TN in učinke MVD, poudarjajo pomembnost arterijske kompresije kot jasnega vzroka za TN. Naša študija je pokazala, da je večja uspešnost MVD pri TN statistično dokazano povezana z arterijskimi kompresijami pri obeh skupinah bolnikov. Venski dotik in MVD vena stran od živca ne ponuja dobrega izida pri bolnikih in ponovitev TN je pri obeh skupinah in venski kompresiji veliko.^{8, 9, 13} Po dveh letih je bila pri obeh skupinah bolnikov MVD še vedno uspešna v 85,2 % primerih pritiska arterije na živec. Ločevanje vene od živca pa je bilo uspešno le v 12,5 % primerov dotika med trigeminusom in veno. Pogostnost ponovitve TN po dveh letih je bila v primerih pritiskov arterij 20 % pri mlajši skupini bolnikov in 11,8 % pri starejši skupini bolnikov. Bolečina se je pri bolnikih z venskimi dotiki trigeminusa ponovila pri kar 83,3 % bolnikov mlajše skupine in pri obeh bolnikih v starejši skupini. Pogostnost ponovitve TN je bila posledično večja pri venskih dotikih. Pričakovano nismo dosegli nobenega učinka v primeru negativnega izvida in multiple skleroze. MVD je v primerjavi z drugimi metodami nedestruktivna z nizko stopnjo ponovitve bolečin. V literaturi ni dokazov, ki bi kazali na večjo verjetnost pojava zapletov po MVD pri starejših bolnikih. Analize celo kažejo, da je MVD pri starejših lažja operacija kot pri mlajših zaradi možganske atrofije in večjih subarahnoidalnih cistern.³⁵ Starejši bolniki, ki so v dobri telesni kondiciji, imajo manj glavobolov in okrevajo enako dobro kot mlajši.³⁶ Pri starejših so našli pogostejše likvorske fistule, česar pri naših bolnikih ni bilo.³² Majhna osteoplastična subokcipitalna retromastoidna trepanacija, ki smo jo uporabili pri naših bolnikih, in zelo ugodni pooperativni klinični rezultati kažejo na uspešnost mikrovaskularne dekompresije trigeminusa. Operativni poseg zato

lahko štejemo med minimalno invazivne in varne posege v nevrokirurgiji.^{17,37} Pooperativni zapleti in stranski učinki so bili redki in prehodni. V naši seriji bolnikov nismo imeli umrljivosti in resnih pooperativnih zapletov.

Zaključki

Mikrovaskularna dekompresija je najučinkovitejša oblika kirurškega zdravljenja tipične TN. Gre za minimalno invaziven poseg brez nevarnosti za nastanek pomembnejših nevroloških zapletov. Tudi pri starejših bolnikih je MVD varna in učinkovita metoda zdravljenja TN. Najpomembnejši dejavnik odločitve za MVD pri starejših bolnikih je telesna pripravljenost bolnikov in ne starost. Vsak starejši bolnik, ki je sposoben splošne anestezije in pri katerem zdravljenje z zdravili ni učinkovito, je primeren za MVD.

Literatura

- Žvan B. Diagnoza in diferencialna diagnoza ustne in obrazne bolečine. In: Ihan-Hren N, ed. Ustna in obrazna bolečina. Zbornik predavanj. 7. strokovni seminar ZMOKS, Ljubljana 2005: 5-8.
- Jannetta PJ. Neurovascular compression in cranial nerve and systemic disease. *Ann Surg* 1980; 192: 518-25.
- Hardy DG, Rhoton AL Jr. Microsurgical relationships of the superior cerebellar artery and the trigeminal nerve. *J Neurosurg* 1978; 49: 669-78.
- Haines SJ, Jannetta PJ, Zorub DS. Microvascular relations of the trigeminal nerve. An anatomical study with clinical correlation. *J Neurosurg* 1980; 52: 381-6.
- Klun B, Prestor B. Microvascular relations of the trigeminal nerve: an anatomical study. *Neurosurgery* 1986; 19: 535-9.
- Mendoza N, Illingworth RD. Trigeminal neuralgia treated by microvascular decompression: a long-term follow-up study. *Br J Neurosurg* 1995; 9: 13-9.
- Sindou M, Howeydi T, Acevedo G. Anatomical observations during microvascular decompression for idiopathic trigeminal neuralgia (with correlations between topography of pain and site of the neurovascular conflict). Prospective study in a series of 579 patients. *Acta Neurochir (Wien)* 2002; 144: 1-12.
- Li ST, Pan Q, Liu N, Shen F, Liu Z, Guan Y. Trigeminal neuralgia: what are the important factors for good operative outcomes with microvascular decompression. *Surg Neurol* 2004; 62: 400-4.
- Li ST, Wang X, Pan Q, Hai J, Liu N, Shen F, et al. Studies on the operative outcomes and mechanisms of microvascular decompression in treating typical and atypical trigeminal neuralgia. *Clin J Pain* 2005; 21: 311-6.
- Apfelbaum RI. Surgery for tic douloureux. *Clin Neurosurg* 1983; 31: 351-68.
- Barker FG 2nd, Jannetta PJ, Bissonette DJ, Larkins MV, Jho HD. The long-term outcome of microvascular decompression for trigeminal neuralgia. *N Engl J Med* 1996; 334: 1077-83.
- Szapiro J Jr, Sindou M, Szapiro J. Prognostic factors in microvascular decompression for trigeminal neuralgia. *Neurosurgery* 1985; 17: 920-9.
- Matsushima T, Huynh-Le P, Miyazono M. Trigeminal neuralgia caused by venous compression. *Neurosurgery* 2004; 55: 334-7.
- Ameli NO. Avicenna and trigeminal neuralgia. *J Neurol Sci* 1965; 2: 105-7.
- Lewy FH. The first authentic case of major trigeminal neuralgia and some comments on the history of this disease. *Ann Med Hist* 1938; 10: 247-50.
- Fields WS, Lemak NA. Trigeminal neuralgia: Historical background, etiology and treatment. *Barrow Neurol Inst Q* 1987; 3: 47-56.
- Ashkan K, Marsh H. Microvascular decompression for trigeminal neuralgia in the elderly: a review of the safety and efficacy. *Neurosurgery* 2004; 55: 840-8.
- Gardner WJ, Miklos MV. Response of trigeminal neuralgia to decompression of sensory root; discussion of cause of trigeminal neuralgia. *J Am Med Assoc* 1959; 170: 1773-6.
- Gardner WJ. Concerning the mechanism of trigeminal neuralgia and hemifacial spasm. *J Neurosurg* 1962; 19: 947-58.
- Jannetta PJ. Arterial compression of the trigeminal nerve at the pons in patients with trigeminal neuralgia. *J Neurosurg* 1967; 26: 59-62.
- Jannetta PJ. Treatment of trigeminal neuralgia by suboccipital and transtentorial cranial operations. *Clin Neurosurg* 1977; 24: 538-49.
- Broggi G, Franzini A, Giorgi C, Servello D, Brock S. Trigeminal neuralgia: new surgical strategies. *Acta Neurochir (Wien)* 1993; 58: 171-3.
- Kolluri S, Heros RC. Microvascular decompression for trigeminal neuralgia. A five-year follow-up study. *Surg Neurol* 1984; 22: 235-40.
- Van Loveren H, Tew JM Jr, Keller JT, Nurre MA. A 10-year experience in the treatment of trigeminal neuralgia. Comparison of percutaneous stereotaxic rhizotomy and posterior fossa exploration. *J Neurosurg* 1982; 57: 757-64.
- Dandy WE. Concerning the cause of trigeminal neuralgia. *Am J Surg* 1934; 24: 447-55.
- Tyler-Kabara EC, Kassam AB, Horowitz MH, Urigo L, Hadjipanayis C, Levy EI, et al. Predictors of outcome in surgically managed patients with typical and atypical trigeminal neuralgia: comparison of results following microvascular decompression. *J Neurosurg* 2002; 96: 527-31.
- Zakrzewska JM, Lopez BC, Kim SE, Coakham HB. Patient reports of satisfaction after microvascular decompression and partial sensory rhizotomy for trigeminal neuralgia. *Neurosurgery* 2005; 56: 1304-11.
- Sheehan J, Pan HC, Stroila M, Steiner L. Gamma knife surgery for trigeminal neuralgia: outcomes and prognostic factors. *J Neurosurg* 2005; 102: 434-41.
- Javadpour M, Eldridge PR, Varma TR, Miles JB, Nurmikko TJ. Microvascular decompression for trigeminal neuralgia in patients over 70 years of age. *Neurology* 2003; 60: 520.
- Ryu H, Yamamoto S, Sugiyama K, Yokota N, Tanaka T. Neurovascular decompression for trigeminal neuralgia in elderly patients. *Neurol Med Chir (Tokyo)* 1999; 39: 226-9.
- Jodicke A, Winking M, Deinsberger W, Boker DK. Microvascular decompression as treatment of trigeminal neuralgia in the elderly patient. *Minim Invasive Neurosurg* 1999; 42: 92-6.
- Ogungbo BI, Kelly P, Kane PJ, Nath FP. Microvascular decompression for trigeminal neuralgia: report of outcome in patients over 65 years of age. *Br J Neurosurg* 2000; 14: 23-7.
- Sindou M, Leston J, Howeydi T, Decullier E, Chapuis F. Microvascular decompression for primary Trigeminal Neuralgia (typical or atypical). Long-term effectiveness on pain; prospective study with survival analysis in a consecutive series of 362 patients. *Acta Neurochir (Wien)* 2006; 148: 1235-45.
- Hastreiter P, Naraghi R, Tomandi B, Bonk A, Fahlbusch R. Analysis and 3-dimensional visualization of neurovascular compression syndromes. *Acad Radiol* 2003; 10: 1369-79.
- Broggi G, Ferroli P, Franzini A, Servello D, Dones I. Microvascular decompression for trigeminal neuralgia: comments on a series of 250 cases, including 10 patients with multiple sclerosis. *J Neurol Neurosurg Psychiatry* 2000; 68: 59-64.
- Klun B. Microvascular decompression and partial sensory rhizotomy in the treatment of trigeminal neuralgia: personal experience with 220 patients. *Neurosurgery* 1992; 30: 49-52.
- Kalkanis SN, Eskandar EN, Carter BS, Barker FG 2nd. Microvascular decompression surgery in the United States, 1996 to 2000: mortality rates, morbidity rates, and the effects of hospital and surgeon volumes. *Neurosurgery* 2003; 52: 1251-61.