

# Hidrops pri keratokonusu – primer treh bolnikov

Hydrops in keratoconus – report of three patients

Urša Pečjak, Mirna Štabuc Šilih

Očesna klinika,  
Univerzitetni klinični  
center Ljubljana,  
Grablovičeva 46, 1525  
Ljubljana

## Korespondenca/ Correspondence:

asist. dr. Mirna Štabuc  
Šilih, dr. med.  
Očesna klinika,  
Univerzitetni klinični  
center Ljubljana,  
Grablovičeva 46, 1525  
Ljubljana

## Ključne besede:

keratokonus, akutni  
hidrops, edem roženice,  
Downov sindrom,  
simptomatsko zdravljenje

## Key words:

keratoconus, acute  
hydrops, corneal  
oedema, Down  
syndrome, symptomatic  
therapy

## Citirajte kot/Cite as:

Zdrav Vestn 2010;  
79: I-172–7

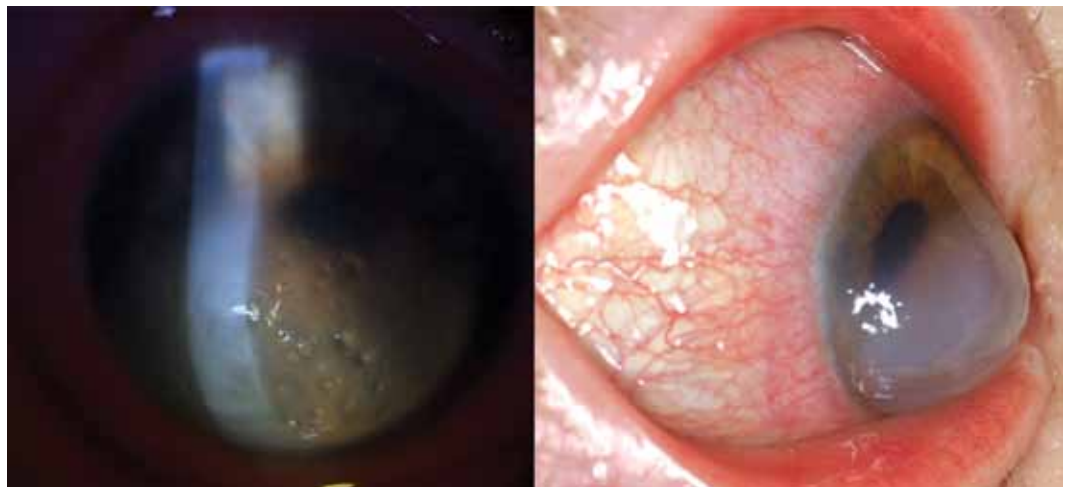Prispelo: 30. mar. 2009,  
Sprejeto: 24. apr. 2010

## Izvleček

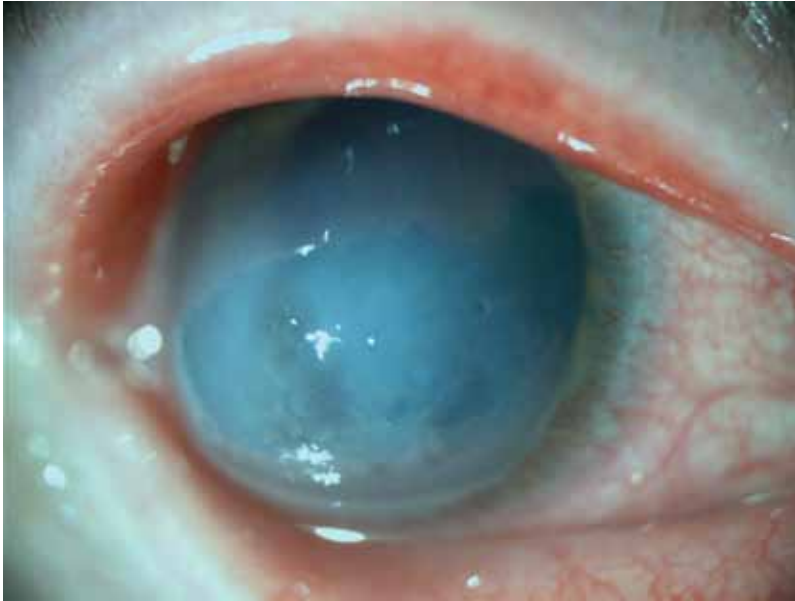Keratokonus je obojestranska, nevnetna, napredujoča distrofija roženice. Pogosteje se pojavlja pri bolnikih z Downovim sindromom. Pri 3 % bolnikov s keratokonusom pride do akutnega hidropsa, pri katerih zaradi raztrganin v Descemetovi membrani prekatna vodka vdre v roženično stromo. To lahko povzroči nenaden padec vidne ostrine, bolečino, rdeče oko, fotofobijo in povečano solzenje. Zdravljenje akutnega hidropsa je simptomatsko. Edem se ponavadi resorbira v nekaj tednih ali mesecih. Hospitalizacija bolnikov ni potrebna, saj domnevamo, da ne skrajša časa okrevanja in ne vpliva na končno vidno funkcijo. Svetujemo redno sledenje teh bolnikov, saj lahko tako zgodaj odkrijemo in zdravimo morebitne zaplete, kot so okužbe ali predrtje.

## Abstract

Keratoconus is a bilateral, non-inflammatory and progressive corneal ectasia. It is diagnosed more often in people with Down syndrome. Acute hydrops occurs in 3 % of patients with keratoconus. There is an influx of aqueous into the cornea as a result of a rupture in Descemet's membrane. It can cause a sudden decrease in vision, pain, red eye, photophobia and profuse tearing. Therapy of hydrops is symptomatic. Corneal oedema usually resolves in several weeks or months. With accurate and prompt clinical diagnosis hospitalisation of patients with acute hydrops is unnecessary, as we assume it doesn't shorten the healing period or affect the functional outcome. Close observation allows for the early detection and treatment of complications such as perforation and infection.



**Slika 1:** Hiperemija veznice, obsežen edem roženice, s tekočino napolnjene stromalne razpoke (23. 7. 2008).



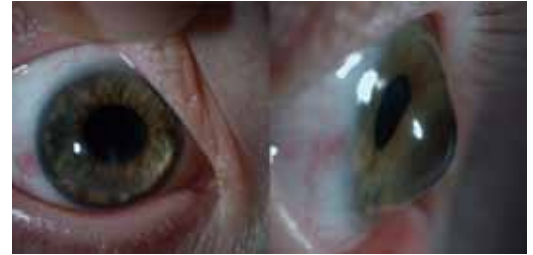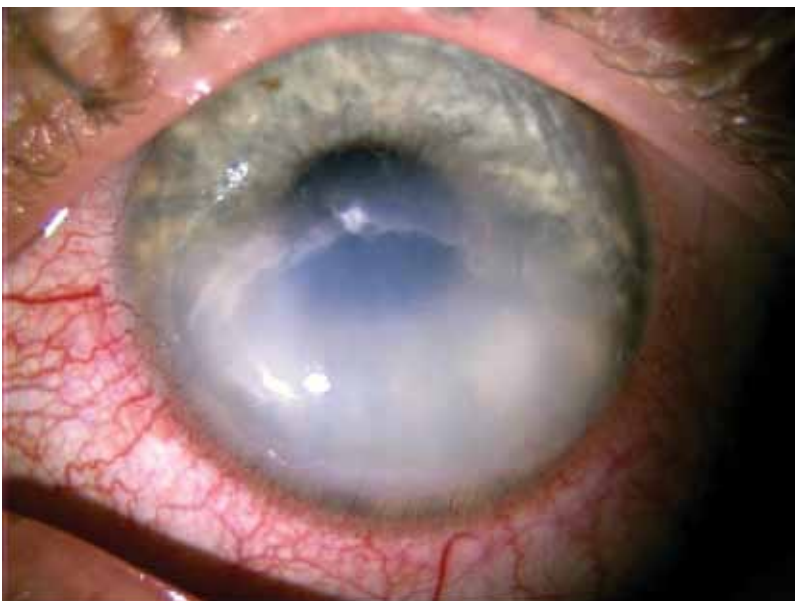
**Slika 2:** Blaga hiperemija veznice, obsežen edem roženice, velike, s tekočino napolnjene stromalne razpoke (25. 8. 2008).

## Keratokonus

Keratokonus je obojestranska, nevnetna, napredujoča distrofija roženice z incidenco ena na dva tisoč.<sup>1</sup> Najpogosteje se pojavi v puberteti in napreduje do tretjega ali četrtega desetletja, ko se običajno ustavi.<sup>2</sup> Zaradi tanjšanja roženične strome postane roženica stožčaste oblike, kar povzroči obojestranski nepravilni astigmatizem, kratkovidnost in postopno slabšanje vidne ostrine.<sup>3</sup>

Keratokonus se v večini primerov pojavlja sporadično, študije pa kažejo, da se pogosteje pojavlja pri sorodnikih obolelih, pri čemer gre verjetno za avtosomno dominantno dedovanje z nepopolno penetranco.<sup>1</sup>

**Slika 4:** Hiperemija veznice in obsežen edem roženice (13. 6. 2002).



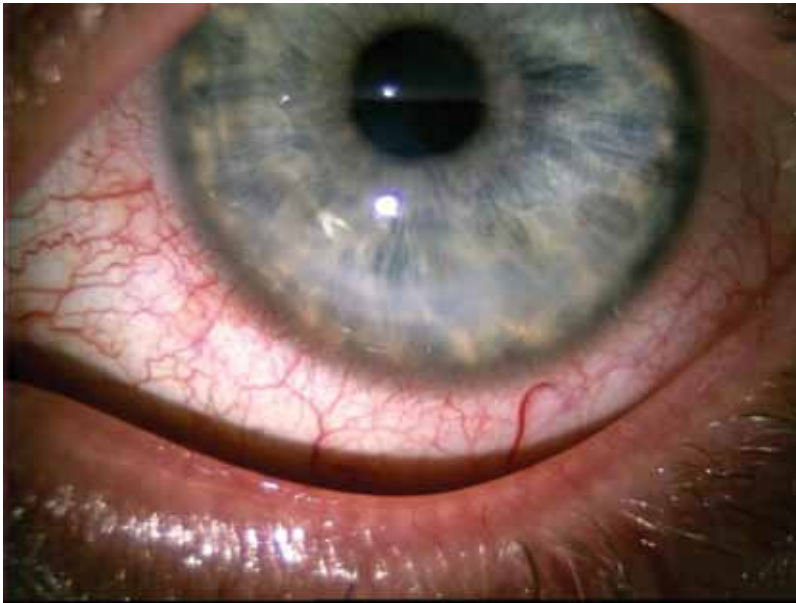
**Slika 3:** Zrklo blede, roženica brez edema, paracentralno manjša brazgotina (22. 9. 2008).

Potomci so prizadeti v 6 do 10 % primerov.<sup>4</sup> Pogosteje, s prevalenco 2–15 %, se pojavlja pri bolnikih z Downovim sindromom, vendar razlogi za to še niso pojasnjeni.<sup>5</sup> Keratokonus je povezan tudi s Turnerjevim sindromom, z Leberjevo prirojeno amavrozom, s pigmentoznim retinitisom, z aniridijo, atopičnim dermatitisom ter z boleznimi vezivnega tkiva, kot so Marfanov sindrom in Ehlers-Danlosov sindrom.<sup>1,6</sup> Številne študije kažejo, da intenzivno drgnjenje oči prispeva k napredovanju keratokonusa.<sup>7,8</sup> V študiji, ki smo jo opravili na Očesni kliniki v Ljubljani, smo ugotovili, da si oči drgne kar 61,1 % bolnikov.<sup>9</sup>

Pri keratokonusu histopatološko opazimo tanjšanje roženične strome, raztrganine v Bowmanovi membrani in kopičenje feritina v bazalnih slojih roženičnega epitelija. Endotelij običajno ni prizadet. Te spremembe s špransko svetilko vidimo kot stožčasto protruzijo, centralno ali paracentralno tanjšanje roženične strome, Fleischerjev obroč (železno črto, ki obkroža konus) in Vogtove strije, nežne, navpične, globoke stromalne črte, ki ob pritisku na zrklo prehodno izginejo. Ob pogledu navzdol je vidno izbočenje spodnje veke (Munsonov znak).<sup>2,10</sup>

## Akutni hidrops

Descemetova membrana je pri keratokonusu prizadeta redko. Pri akutnem hidropsu pa pride zaradi raztrganin v Descemetovi membrani do vdora prekatne vodke v roženično stromo.<sup>10</sup> To lahko povzroči nenaden padec vidne ostrine, bolečino, rdeče oko, fotofobijo in povečano solzenje.<sup>11</sup> Pojavi se pri 3 % bolnikov s keratokonusom.<sup>12</sup> Edem je lahko prisoten več tednov ali mesecev. Ko postopoma izgine, ga nadomesti brazgotina.



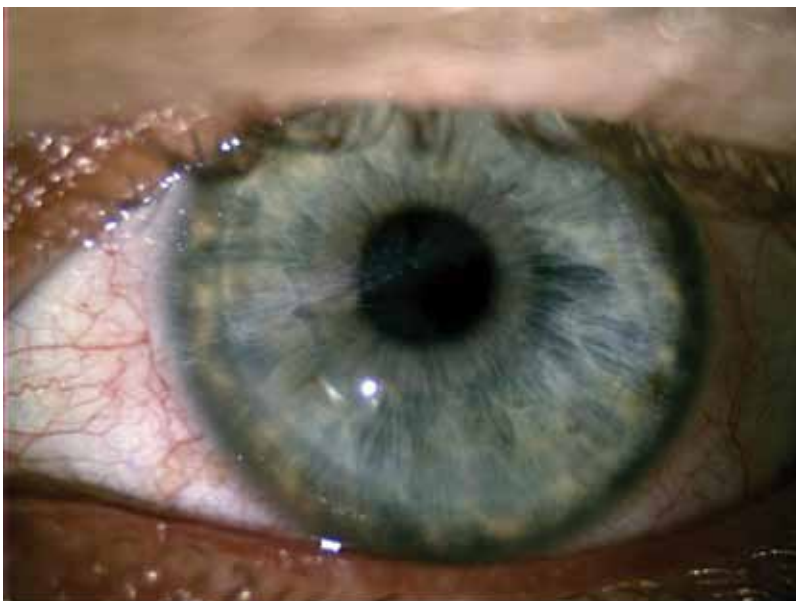
**Slika 5:** Blaga hiperemija veznice in manjši edem roženice (31. 7. 2002).

Takrat se konus splošči, vidna ostrina pa se lahko, če je brazgotina zunaj vidne osi, izboljša.<sup>10</sup> Če pri bolniku zaradi značilne anamneze in klinične slike sumimo, da gre za hidrops, nima pa predhodne anamneze keratokonusa, moramo narediti keratometrijo in če imamo možnost tudi obojestransko topografijo roženice.

### Zdravljenje akutnega hidropsa

Zdravljenje akutnega hidropsa je simptomatsko. Lokalno pridejo v poštev hipertonična raztopina NaCl in cikloplegik ter uporaba mehke terapevtske kontaktne leče

**Slika 6:** Zrklo blede, roženica brez edema, paracentralno manjša brazgotina (2. 9. 2002).



in ščitka. Ščitek svetujejo predvsem tistim, ki imajo navado drgnjenja oči.<sup>12</sup>

Nekateri avtorji poročajo o zdravljenju hidropsa z injekcijami plina v sprednji prekat. Mehurček plina pri ležečem bolniku preprečuje vdor prekatne vodke v roženično stromo in deluje kot tamponada raztrganin v Descemetovi membrani, kar znatno skrajša čas okrevanja. Tovrstno zdravljenje je manj primerno za bolnike z Downovim sindromom in druge bolnike z motnjami v duševnem razvoju, saj težko prenašajo poseg, ki je v lokalni anesteziji, in nato vzdržujejo ležec položaj. Potrebne pa so tudi obsežnejše študije z daljšim sledenjem, ki bodo raziskale pojav morebitnih zapletov.<sup>12,13</sup>

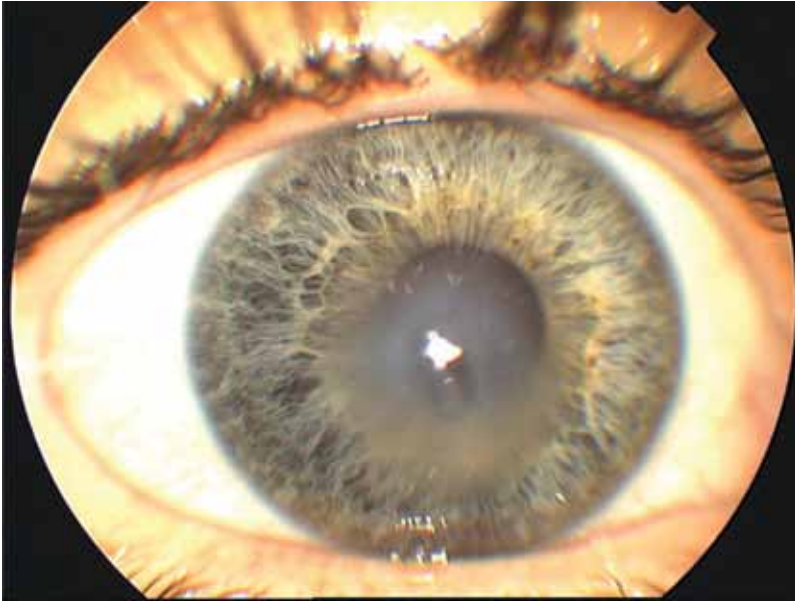Če po uplahnitvi edema in regeneraciji roženičnih struktur ostane centralna brazgotina, ki zmanjšuje vidno ostrino, pride v poštev presaditev roženice.<sup>14</sup> Napoved izida penetrantne keratoplastike je pri bolnikih z Downovim sindromom slabša kot pri drugih bolnikih s keratokonusom. Na to vplivata predvsem slabše sodelovanje in prisotnost anomalij vek pri teh bolnikih<sup>15</sup>. Kljub temu pa je to varen postopek pri blago in zmerno duševno zaostalih bolnikih, ki nimajo razvade intenzivnega drgnjenja oči<sup>16</sup>.

Akutni hidrops ni indikacija za nujno presaditev roženice. Ta je potrebna le v redkih primerih, ko pride do predrtja roženice, ki pa jo lahko primarno zdravimo s tkivnim lepilom in terapevtsko kontaktno lečo<sup>11</sup>.

## Prikaz kliničnih primerov

### Klinični primer 1

39-letna bolnica z obojestranskim keratokonusom in Downovim sindromom je bila sprejeta zaradi nenadnega poslabšanja vidne ostrine, rdečine, pekoče bolečine in povečanega solzenja desnega očesa. Nosila je očala s korekcijo DO: -10,25 Dsph, -1,25 Dcyl / 175°, LO: -10,75 Dsph, -1,00 Dcyl / 14°, vidna ostrina pa zaradi slabšega sodelovanja ni bila z zanesljivostjo določljiva. Pri pregledu s špranjsko svetilko je bila vidna hiperemija veznice, obsežen edem roženice in velike, s tekočino napolnjene stromalne razpoke (Slika 1). Ob konzervativnem zdravljenju z lokalno 10-odstotno raztopino NaCl (štiri-

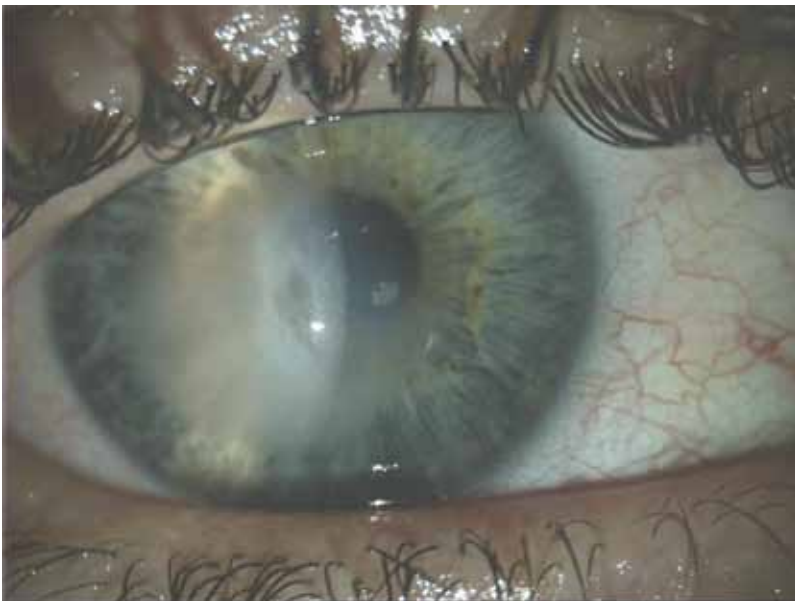


**Slika 7:** Obsežen edem roženice in velike, s tekočino napolnjene stromalne razpoke (25. 1. 2006).

krat dnevno mesec in pol), blokatorjem  $\beta$ -timololom (enkrat dnevno en mesec) in umetnimi solzami brez konzervansov (prvi mesec osemkrat dnevno, nato po potrebi nekajkrat dnevno) se je roženični edem v mesecu in pol resorbiral, ostala pa je paracentralna brazgotina (Sliki 2 in 3), zaradi katere je vidna ostrina z očali VDO = 0,05 slikice, VLO = 0,1 slikice.

Težav s solzenjem, bolečin in rdečine očesa bolnica nima več. Predvsem zaradi osnovne bolezni ni sposobna za samostojno življenje. Potrebuje stalno spremstvo in pomoč. Težko je oceniti, koliko k temu prispeva njena slabša vidna ostrina. Sledimo jo približno na dva meseca, kar je pogosteje,

**Slika 8:** Obsežen edem roženice in velike, s tekočino napolnjene stromalne razpoke (10. 2. 2006).



kot je sicer običajno za bolnike s keratokonusom.

Običajno bolnike s keratokonusom sledimo na šest mesecev. Sicer se za kontrole odločamo individualno. Tako bolnike s stabilnim keratokonusom, ki so brez težav, spremljamo enkrat letno, v primeru težav pa bolnike naročamo na kontrolo tudi večkrat mesečno.

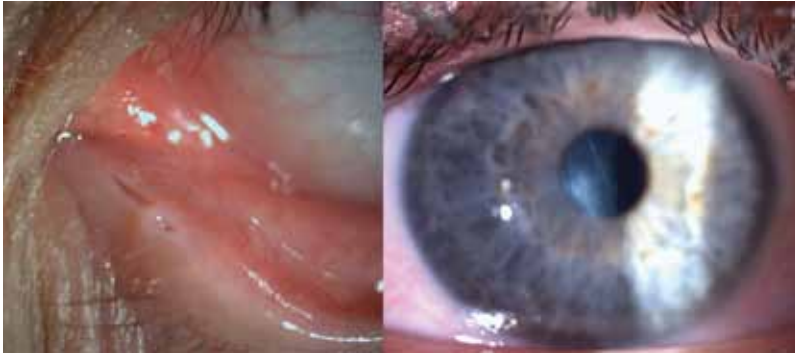### Klinični primer 2

32-letni bolnik z obojestranskim keratokonusom in duševno zaostalostjo je bil sprejet zaradi nenadnega poslabšanja vidne ostrine, rdečine in pekoče bolečine levega očesa. Anamnestično smo izvedeli, da na levo oko slabše vidi že od otroštva. Pred dvanajstimi leti so mu ugotovili keratokonus na tem očesu, od takrat nosi očala. Ob sprejemu je bila njegova vidna ostrina VDO: -5,00 Dsph, +6,00 Dcyl / 180° = 0,6, VLO: -4,50 Dsph, +6,00 Dcyl / 180° = 0,15 p. Pri pregledu s šprajnsko svetilko je bila vidna hiperemija veznice in obsežen edem roženice (Slika 4). Ob konzervativnem zdravljenju z lokalno 10-odstotno raztopino NaCl (štirikrat dnevno dva meseca), analogom prostaglandinov latanoprostom (enkrat dnevno tri mesece) in umetnimi solzami brez konzervansov (prva dva meseca osemkrat dnevno, nato po potrebi nekajkrat dnevno) se je roženični edem v treh mesecih resorbiral, ostala pa je manjša brazgotina paracentralno (Sliki 5 in 6).

Bolnik sedaj hodi na redne polletne kontrole. Zavrača, da mu predpišemo kontaktne leče. Njegova vidna ostrina z očali je VDO = 0,4–0,5, VLO = 0,3–0,4 p.

### Klinični primer 3

22-letna bolnica z obojestranskim keratokonusom in s prirojeno deformacijo levega spodnjega solznega kanalčka je bila sprejeta zaradi nenadnega poslabšanja vidne ostrine, rdečine in pekoče bolečine desnega očesa. Od leta 2005 jo vodijo v ambulanti za kontaktne leče. Iz dokumentacije je razvidno, da ima keratokonus, ki je bolj izrazit na desnem kot na levem očesu, že od otroštva. Štiri leta nosi poltrde kontaktne leče. Vidna ostrina pred nastopom težav je bila VDO:



**Slika 9:** Desno: zrklo blede, roženica brez edema, paracentralno manjša brazgotina; levo: prirojena deformacija levega spodnjega solznega kanalčka (27. 10. 2006).

-13,50 Dsph = 0,4, VLO: -9,00 Dsph = 0,7, keratometrija DO: 53,75 / 155° in 63,50 / 65°, LO: 46,75 / 7° in 55,25 / 97°. Po klasifikaciji po Krumeichu bi lahko keratokonus na desnem očesu uvrstili v 4. stadij, na levem očesu pa v 3. stadij. Ob sprejemu je bila VDO = šteje prste na 40 cm sc. in VLO: -6,50 Dsph -6,00 Dcyl / 170° = 0,2. Pri pregledu s špranjsko svetilko je bil viden obsežen edem roženice in velike, s tekočino napolnjene stromalne razpoke (Slika 7). Ob konzervativnem zdravljenju z lokalno 10-odstotno raztopino NaCl (štirikrat dnevno štiri mesece), blokatorjem β timololom (enkrat dnevno štiri mesece) in umetnimi solzami brez konzervansov (prve tri mesece osemkrat dnevno, nato po potrebi nekajkrat dnevno) se je roženični edem v štirih mesecih resorbiral, vidna ostrina šest mesecev po hidropsu je bila VDO = 0,4 p.-0,5 p. sc., VLO: -9,00 Dsph = 0,9-1,0. Na roženici je paracentralno ostala manjša brazgotina (Sliki 8 in 9).

Sedaj bolnica nosi poltrdo kontaktno lečo na levem očesu. Z desnim ima kljub zdravljenju z umetnimi solzami (Schirmerjev test po 5 min in tetrakainu Do = 1mm, Lo = 0mm) pogoste ponavljajoče se težave v smislu srbenja, pekočih in bolečih oči. Kontaktno lečo zato na tem očesu še ni začela ponovno nositi. Sledenje pri njej je pogostejše, približno na dva meseca.

## Zaključki

Ob pravočasni in pravilno postavljeni klinični diagnozi hospitalizacija bolnikov z akutnim hidropsom ni potrebna, saj domnevamo, da ne skrajša časa okrevanja in ne vpliva na končno vidno funkcijo. Redno spremljanje bolnikov nam omogoča zgodnje

odkrivanje in zdravljenje zapletov, kot so okužbe ali predrtje<sup>8</sup>.

## Literatura

1. Gruenauer-Kloevekorn C, Duncker GI. Keratoconus: epidemiology, risk factors and diagnosis. *Klin Monatsbl Augenheilkd* 2006; 223: 493-502.
2. Štabuc-Šilih M. Smernice za odkrivanje in zdravljenje keratokonusa. *Zdrav Vestn* 2005; 74: 563-7.
3. Lang GK. *Ophthalmology*. Stuttgart: Georg Thieme Verlag; 2000.
4. Kennedy RH, Bourne WM, Dyer DA. A 48 year clinical and epidemiologic study of keratoconus. *Am J Ophthalmol* 1986; 101: 267-73.
5. Doyle SJ, Bullock J, Gray C, Spencer A, Cunningham C. Emmetropisation, axial length, and corneal topography in teenagers with Down's syndrome. *Br J Ophthalmol* 1998; 82: 793-6.
6. Rabinowitz YS. Keratoconus. *Surv Ophthalmol* 1998; 42: 297-319.
7. Bawazeer AM, Hodge WG, Lorimer B. Atopy and keratoconus: a multivariate analysis. *Br J Ophthalmol* 2000; 84: 834-6.
8. Grewal S, Laibson PR, Cohen EJ, Rapuano CJ. Acute hydrops in the corneal ectasias: associated factors and outcomes. *Trans Am Ophthalmol Soc* 1999; 87: 187-98.
9. Štabuc-Šilih M. Klinične in genetske značilnosti keratokonusa [doktorsko delo]. Ljubljana: Univerza v Ljubljani; 2004.
10. Kanski JJ. *Clinical ophthalmology A systematic approach*. 5th ed. London: Elsevier Limited; 2003.
11. Justis PE, Chirag PS. *The Wills eye manual*. 5th ed. Philadelphia: Lippincott Williams & Wilkins; 2008.
12. Panda A, Aggarwal A, Madhavi P, Wagh VB, Dada T, et al. Management of acute corneal hydrops secondary to keratoconus with intracameral injection of sulfur hexafluoride (SF6). *Cornea* 2007; 26: 1067-9.
13. Sameer K, Namrata S, Rasik BV. Treatment of acute corneal hydrops with intracameral C3F8 in a patient of pellucid marginal degeneration with keratoglobus. *Clin Exp Optom* 2007; 35: 697-9.
14. Thota S, Miller WL, Bergmanson JP. Acute corneal hydrops: a case report including confocal and histopathological considerations. *Cont Lens Anterior Eye* 2006; 29: 69-73.
15. Bodenmueller M, Goldblum D, Frueh BE. Penetrating keratoplasty in Down's syndrome. *Klin Monatsbl Augenheilkd* 2003; 220: 99-102.
16. Garcia GP, Martinez JB. Outcomes of penetrating keratoplasty in mentally retarded patients with keratoconus. *Cornea* 2008; 27: 980-7.