

Strokovni prispevek/Professional article

NAŠE IZKUŠNJE V PREDOPERATIVNI ZAMEJITVI RAKA POŽIRALNIKA Z ENDOSKOPSKIM ULTRAZVOKOM

OUR EXPERIENCES IN PREOPERATIVE STAGING OF ESOPHAGEAL CANCER
WITH ENDOSCOPIC ULTRASOUND

Davorin Čeranič¹, Bojan Veingerl², Pavel Skok¹

¹ Oddelek za gastroenterologijo in endoskopijo, Klinični oddelek za interno medicino, Splošna bolnišnica Maribor, Ljubljanska ul. 5, 2000 Maribor

² Oddelek za torakalno kirurgijo, Splošna bolnišnica Maribor, Ljubljanska ul. 5, 2000 Maribor

Prispelo 2006-06-22, sprejeto 2006-11-08; ZDRAV VESTN 2006; 75: Supl. II: 21-6

Ključne besede *rak požiralnika; endoskopski ultrazvok; računalniška tomografija; zamejitev tumorja; TNM – klasifikacija*

Izveček

Izhodišča *Bolniki z rakom požiralnika imajo ob ugotovitvi bolezni običajno slabo prognozo, ki je neodvisna od oblike zdravljenja. Endoskopski ultrazvok je učinkovita slikovna metoda za lokalno zamejitev raka požiralnika po klasifikaciji TNM in izbiro najprimernejše oblike zdravljenja.*

Bolniki in metode *V obdobju od januarja 2002 do junija 2005 smo pri 28 bolnikih opravili endosonografijo za zamejitev raka požiralnika. Izsledke preiskave smo primerjali z rezultati računalniške tomografije, CT prsnega koša, kirurškim preparatom in histopatološkim izvidom.*

Rezultati *Med vsemi preiskovanci smo 12 bolnikov (42,9 %) operirali, 3 bolnike (10,7 %) smo zdravili z radioterapijo ali neoadjuvantnim zdravljenjem, en bolnik (3,6 %) pa je odklonil kirurško zdravljenje. Zaradi napredovale oblike raka požiralnika ali pridruženih bolezni 12 bolnikov (42,9 %) nismo operativno zdravili. Pri 6 bolnikih (21,5 %) je bil operativni poseg uspešen in radikalen, pri 6 (21,5 %) pa le paliativen. Pri 10 bolnikih (35,7 %) požiralnik ni bil prehoden za endoskopski instrument zaradi napredovale zožitve. Pri 4 bolnikih (14,3 %) smo pri zamejitvi podcenili stadij T. Zanesljivost zamejitve endosonografske preiskave in računalniške tomografije za stadij T je bila 67 %, endosonografska natančnost zamejitve za stadij N je bila 67 %.*

Zaključki *Izsledki analize potrjujejo dobro lokalno zamejitev raka požiralnika z endoskopskim ultrazvokom. Žal bolezen pogosto ugotovimo v napredovali obliki, ko preiskave zaradi napredovale zožitve prebavne cevi ne moremo opraviti.*

Avtor za dopisovanje / Corresponding author:

Davorin Čeranič, dr. med, spec. internist, Klinični oddelek za interno medicino, Oddelek za gastroenterologijo in endoskopijo, Splošna bolnišnica Maribor, e-pošta: dceranic@siol.net

Key words *esophageal cancer; endoscopic ultrasound; computed tomography; cancer staging; TNM – classification*

Abstract

Background *Patients with esophageal cancer have still poor prognosis independent of form of therapy. Endoscopic ultrasonography is an excellent diagnostic tool in staging carcinoma for selecting proper therapeutically approach.*

Patients and methods *From January 2002 till June 2005 in 28 patients with oesophageal cancer, endoscopic ultrasound and computed tomography of the chest was performed. The purpose of the study was to compare the assesment of esophageal cancer with surgical and histopathologic findings using TNM classification.*

Results *Among our patients, 12 (42.9 %) have been treated surgically and 3 (10.7 %) with radiotherapy or neoadjuvant therapy, one patient (3.6 %) refused surgical treatment. Due to advanced disease or other comorbid conditions 12 patients (42.9 %) could not be treated operatively. For 6 patients (21.5 %) surgical treatment was successful and radical, but for 6 (21.5 %) of them just palliative therapy was possible. In 4 patients (14.3 %) we underestimated T-stage. In 10 patients (35.7 %) oesophagus could not be traversed due to advanced malignant stenosis. Accuracy of endosonography and computed tomography for T-staging was 67 %, for N-staging 67 % for endoscopic ultrasound.*

Conclusions *Endosonography is a accurate imaging method for esophageal cancer staging. The results of our analysis have shown that the disease was confirmed in advanced stage in a significant proportion of patients and that malignant stenosis could not be traversed with the conventional endosonographic instrument.*

Uvod

Pri kliničnem delu se vse pogosteje srečujemo z maligno boleznijo, žal mnoge odkrijemo v napredovali obliki (1–5). Rak požiralnika je bolezen, ki je po pogostosti med raki prebavil na osmem mestu, po umrljivosti pa na šestem. Potrdimo jo z endoskopsko preiskavo in histopatološkim vzorcem tumorskega tkiva, bolniki pa imajo klinično običajno napredujoče motnje požiranja. Histopatološko je v več kot 90 % rak požiralnika ploščatocelični, skvamozni ali žlezni, adenokarcinom. Najpogosteje vznikne na metaplastični Barrettovi sluznici zaradi refluksne bolezni. Predstavlja 5,9 % vseh malignih bolezni prebavil, v Evropi pomeni to 34.000 novih primerov raka, zbolevalo pa zlasti osebe v petem in šestem desetletju življenja (3). Bolezen ima običajno slabo prognozo, v primeru zasevkov v bližnjih bezgavkah je 5-letno preživetje le 5–15 % (1–16). V Sloveniji ne sodi med pogoste oblike raka prebavil, letno zbolijo med 80–100 bolnikov, v letu 2000 je tako zbolelo 70 moških in 14 žensk (3). Rak žal (pre)pogosto ugotovimo v napredovali obliki, ko so možnosti zdravljenja omejene.

Med dejavniki, ki vplivajo na preživetje bolnikov z rakom požiralnika je med prognostičnimi najpomembnejši razširjenost primarnega tumorja in prisotnost bližnjih ali oddaljenih zasevkov (5–11, 15, 16). Bolniki z zgodnjo obliko raka imajo bistveno boljše preživetje po radikalni kirurški resekciji, v primerjavi z bolniki z napredovalimi oblikami bolezni (1, 2, 6–11, 16). Slednje praviloma zdravijo z neoadjuvantno ali le simptomatsko obliko zdravljenja (2, 6–11). Endoskopski ultrazvok (EUZ) je slikovna diagnostična metoda,

ki omogoči natančno zamejitev tumorja (T), predvsem prizadetost plasti stene požiralnika, oceno vraščanja v sosednje organe, bližnje ali oddaljene bezgavke (N) (Sl. 1, 2) npr. v predel celiakalnega pleteža, lahko pa potrdi tudi zasevke v levem jetrnem režnju (M) (1, 2, 6–14, 16). Na ta način ocenimo razširjenost tumorja po klasifikaciji TNM, kar nam omogoči izbiro najprimernejšega zdravljenja (17).

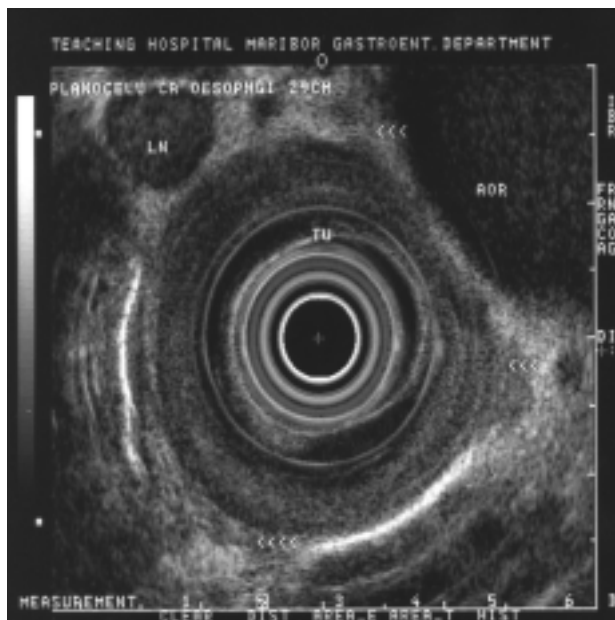
Namen analize

Endosonografija je po podatkih v literaturi najprimernejša slikovna metoda za lokalno zamejitev različnih tumorjev prebavne cevi, še zlasti za oceno stadija T in N. Namen naše analize je zato bil:

- ugotoviti natančnost zamejitve raka požiralnika z EUZ po klasifikaciji TNM,
- primerjati izsledke z rezultati računalniške tomografije (CT) prsnega koša in
- primerjati izsledke z intraoperativnimi ugotovitvami in rezultati histopatološkega izvida.

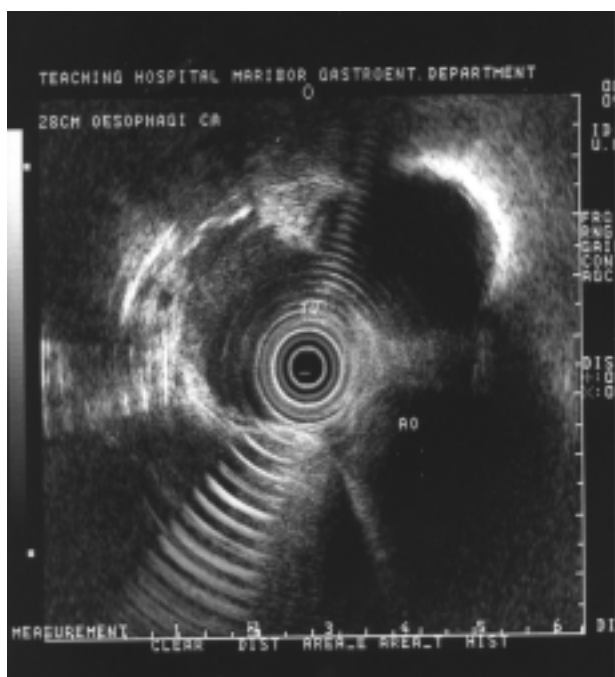
Bolniki in metode dela

Retrospektivno smo analizirali podatke bolnikov z rakom požiralnika, ki so bili v naši ustanovi zdravljeni od 1. januarja 2002 do 30. junija 2005. Zaradi endoskopsko in histološko potrjenega raka požiralnika smo zdravili 28 bolnikov, od tega 20 moških (povprečna starost 63,3 leta; v razponu od 41–81 let) in 8 bolnic (povprečna starost 70,5 leta; v razponu od 57–83 let). Vsem bolnikom smo opravili preiskavo z endo-



Sl. 1. T3 rak požiralnika s prisotno verjetno infiltrirano bezgavko.

Figure 1. T3 esophageal carcinoma with suspected infiltration in lymph node.



Sl. 2. T3 rak požiralnika v tesnem kontaktu z aorto.

Figure 2. T3 esophageal carcinoma in contact with aorta.

skopskim ultrazvočnim instrumentom tipa Olympus tipa GF UM 20, ki ima krožno tipalo frekvence 7,5 in 12 MHz. Za premedikacijo smo praviloma uporabili Xylocain pršilo, izjemoma sedacijo z midazolamom (Dormicum) 2-5 mg intravenozno. Bolniki, ki so bili napoteni na nadaljevanje zdravljenja v našo ustanovo iz drugih bolnišnic so imeli praviloma že opravljeno CT preiskavo prsnega koša v matični ustanovi, si-

cer je bila opravljena na radiološkem oddelku naše ustanove.

Zamejitev tumorskega procesa: oceno globine tumorske rasti (T), zasevanje v regionalne bezgavke (N) in morebitne oddaljene zasevke smo vrednotili v skladu klasifikacijo TNM iz leta 1997 in posodobljeno Ameriškega združenja za rak (AJCC) in Mednarodnega združenja proti raku (UICC) iz leta 2002. Stena požiralnika je sestavljena iz petih plasti. Ko so zajete prve tri plasti, je stadij T1. Če se tumor razširi tudi na četrto plast (muscularis proprio), gre za stadij T2. V stadiju T3 se je tumor razširil do adventicije, medtem ko pri stadiju T4 tumor vrašča v sosednje organe. Pri oceni prizadetih bezgavk smo upoštevali ustaljene endosonografske morfološke značilnosti: velikost več kot 1 cm, okroglo obliko, hipoehogenost, jasno omejitve od okolice ali neposredno širitev malignega procesa na bezgavke. Pri CT preiskavi smo upoštevali uveljavljena merila iz literature, kjer je zadebelitev stene do 1 cm predstavljala stadij T1 in T2, več kot 1 cm stadij T3. Pri stadiju T4 je izražena razširitev procesa na sosednje organe (povzeto po 11). Prizadetost bezgavk smo označili z N1 v primeru morfoloških znakov za verjetno infiltrirane z malignim procesom; zanje je značilno, da so v premeru daljše od 1 cm. N0 pomeni, da so bezgavke manjše od 1 cm.

Rezultati

Po predoperativni pripravi smo operirali le 12 bolnikov, 42,9 % vseh preiskovancev. Pri 6 bolnikih (21,5 %) je bila opravljena radikalna kirurška resekcija požiralnika, pri 6 bolnikih (21,5 %) pa je bilo intraoperativno ugotovljeno stanje, ki ni dopuščalo operativnega zdravljenja. Pri enem bolniku je bila vstavljena hranilna jejunostoma. Endosonografsko smo ugotovili natančnost zamejitve za T stadij 67 %, prav toliko pa tudi pri zamejitvi infiltriranih bezgavk, stadij N, 67 %. Tudi CT preiskava je potrdila enako natančnost zamejitve tumorja in prizadetost bezgavk (67 %), kot EUZ. V Razpredelnicah 1, 2, 3 in so zbrani najpomembnejši izsledki analize.

Razpr. 1. Primerjava predoperativne in pooperativne zamejitve za stadij T.

Table 1. Comparison of preoperative and postoperative T-stage.

Bolnik / Št. Case / No.	Predoperativna zamejitev Preoperative staging		Pooperativna zamejitev Postoperative staging	Ujemanje Accordance
	EUZ / EUS	CT		
1	T2	T2	T3	NE/NO
2	T3	T2	T4	NE/NO
3	T4	T3	T4	DA/YES
4	T4	T4	T4	DA/YES
5	T3	T2	T4	NE/NO
6	T3	T3	T3	DA/YES
7	T3	T2	T4	NE/NO
8	T4	T4	T4	DA/YES
9	T3	T2	T3	DA/YES
10	T3	T3	T3	DA/YES
11	T3	T2	T3	DA/YES
12	T2	T1	T2	DA/YES

67 %

Razpr. 2. Primerjava predoperativne in pooperativne zamejitve za stadij N.

Table 2. Comparison of preoperative and postoperative N-stage.

Bolnik / Št. Case / No.	Predoperativna zamejitev		Pooperativna zamejitev	Ujemanje
	Preoperative staging		Postoperative staging	Accordance
	EUZ / EUS	CT		
1	N0	N0	N1	NE/NO
2	N0	N1	N1	NE/NO
3	N1	N1	N1	DA/YES
4	N1	N1	N1	DA/YES
5	N1	N0	N1	NE/NO
6	N0	N0	N0	DA/YES
7	N1	N0	N1	NE/NO
8	N1	N1	N1	DA/YES
9	N1	N1	N1	DA/YES
10	N1	N0	N1	DA/YES
11	N1	N0	N1	DA/YES
12	N0	N0	N0	DA/YES

67 %

Razpr. 3. Primerjava ujemanja predoperativne zamejitve z EUZ in CT in pooperativne zamejitve.

Table 3. Comparison of preoperative staging with EUS and CT with postoperative Staging.

Bolnik / Št. Case / No.	Predoperativna zamejitev		Pooperativna zamejitev	Ujemanje
	Preoperative staging		Postoperative staging	Accordance
	EUZ / EUS	CT		
1	NE/NO	NE/NO	DA/YES	NE/NO
2	NE/NO	NE/NO	DA/YES	NE/NO
3	DA/YES	DA/YES	DA/YES	DA/YES
4	DA/YES	DA/YES	DA/YES	DA/YES
5	NE/NO	NE/NO	DA/YES	NE/NO
6	DA/YES	DA/YES	DA/YES	DA/YES
7	NE/NO	NE/NO	DA/YES	NE/NO
8	DA/YES	DA/YES	DA/YES	DA/YES
9	DA/YES	DA/YES	DA/YES	DA/YES
10	DA/YES	DA/YES	DA/YES	DA/YES
11	DA/YES	NE/NO	DA/YES	DA/YES
12	DA/YES	NE/NO	DA/YES	DA/YES

67 %

Zaradi napredovale bolezni, npr. vraščanje v bližnje organe ali napredovalih pridruženih bolezni, kot je npr. ishemična bolezen srca, srčno popuščanje, kronična obstruktivna pljučna bolezen (KOPB), se pri 12 bolnikih (42,9 %) kirurgi po premisleku niso odločili za operativni poseg. Tri bolnike (10,7 %) smo zdravili z neoadjuvantnim zdravljenjem. Za 4 bolnike (14,3 %) iz drugih ustanov nismo prejeli podatkov o nadaljnji usodi. Ena (3,6 %) bolnica je pisno odklonila operativno zdravljenje.

Razpravljanje

Rak požiralnika predstavlja maligno bolezen, ki ima za bolnika kljub sodobnim diagnostičnim metodam, še zmeraj slabo prognozo (1-11). Klinično se običajno izrazi s stopnjujočimi motnjami požiranja in hujšanjem. Često jo ugotovimo v šestem ali sedmem desetletju starosti, bolniki imajo tudi pridružene bolezni in možnosti zdravljenja so omejene. Najpogosteje zraste na metaplastično spremenjeni sluznici požiralnika, Barrettovem požiralniku, v spodnji tretjini, hi-

stopatološko je najpogostejši adenokarcinom. Po tipu rasti je makroskopsko običajno polipoidni tip (do 60 %), kot razjeda (do 20 %), redkeje infiltrativni. Radikalen operativni poseg omogoča tem bolnikom najboljšo prognozo (1, 2).

V primeru zasevanja v bližnje bezgavke je petletno preživetje le 5-15 %, kljub kombinaciji neoadjuvantnega in kirurškega zdravljenja (17, 19). Zbolevnost za rakom požiralnika se je v preteklosti v nekaterih zahodnih državah zvišala, v istem obdobju pa se je incidenca za rak želodca znižala (3-5). V Sloveniji rak požiralnika ne sodi med pogoste oblike maligne bolezni prebavil, bolezen pa često ugotovimo v napredovali obliki, ko svetlina požiralnika ne omogoča prehoda endoskopskega instrumenta (običajno so le-ti širine do 13 mm). Na prognozo bolezni in izbiro najprimernejše oblike zdravljenja odločilno vpliva zamejitev tumorskega procesa, neugotovljeni zasevki in splošno stanje bolnika, z njegovimi pridruženimi boleznimi (1, 2, 6-14, 20, 21). Številni raziskovalci ugotavljajo, da je EUZ najprimernejša preiskavna metoda za lokalno zamejitev raka požiralnika (1, 2). Metoda često obogatijo z EUZ vodeno tankoigelno biopsijo (EUZ-FNA), zlasti v primeru suma na zasevke v bližnje bezgavke (12-14, 16, 22). Endosonografija omogoči natančno zamejitev malignega procesa v posamičnih plasteh požiralnika pa tudi razširitev ali preraščanje na okolne organe in bezgavke. S to slikovno metodo lahko prikažemo tudi zelo majhne zasevke v jetrih, manjše od 1 cm, ki jih z ultrazvokom ali CT-jem niso prikazali (1, 2, 22, 23). Zanesljivost EUZ za stadij T in N je bila pri naših bolnikih 67 % in je nižja od pričakovane. Podatki iz literature navajajo v centrih, kjer se ukvarjajo z EUZ, natančnost za stadij T med 80 % in 90 %, za stadij N pa med 70 % in 80 % (1, 2, 6, 14). Verjetno je na naše slabše izvide vplival visok delež bolnikov z napredovalo zožitvijo požiralnika, kar 10 bolnikov oziroma 35,7 %, pri katerih namreč nismo mogli opraviti preiskave na najprimernejšem mestu za zamejitev (6-8, 10, 11). Zanesljivost metode se razlikuje tudi glede na stadij bolezni in je najboljša pri tumorjih T3 in T4. Pri napredovali bolezni je običajno že izražena stenoza požiralnikove svetline, ki je za EUZ neprehodna in zato lahko pregledamo tumor le v proksimalnem delu, ne moremo pa v distalnem delu pregledati predela celiakalnega pleteža z namenom izključitve zasevanja v bezgavke tega predela. Stenoza požiralnika zaradi napredovale rakaste rašče je običajno prisotna pri 20-30 % bolnikov, zato tumor nepopolno zamejimo (6-8, 15). Natančnost pregleda lahko izboljšamo z razširitvijo zožitve (dilatacijo) ali z uporabo miniaturnih sond. Dilatacije se v naši ustanovi izogibamo zaradi pogosto opisovanih tudi usodnih zapletov, najpogosteje predtrta požiralnika in mediastinitisa, celo do 30 % (6-8, 24). Slepe sonde (v angleški literaturi »esophagoprobe«) ali miniaturne sonde v naši ustanovi nimamo, po podatkih avtorjev prispevka tudi drugod v Sloveniji nimajo te možnosti.

Prisotnost maligno infiltriranih bezgavk v predelu celiakalnega pleteža običajno pomeni, da gre za neoperabilno stanje, zato se v drugih centrih v tujini pogosto opravi EUZ-FNA zaradi dokončne potrditve zase-

vanja v te bezgavke (12–14, 22, 23). Za bolnike s stadijem T4 je priporočena le simptomatska terapija, saj se je izkazalo, da jim operativni poseg ne izboljša preživetja, lahko pa jim poslabša kakovost življenja (2, 7, 8, 15, 16). Bhutani je s sodelavci ugotovil, da dolžina rakaste rašče in stopnja zožitve požiralnikove svetline sovпада s stadijem T pri EUZ preiskavi. Rak požiralnika, ki zajema manj kot 5 cm dolžine stene požiralnika predstavlja običajno tumor le do stadija T2. Večja dolžina običajno predstavlja višji stadij in s tem večjo verjetnost zasevanja v bližnje in oddaljene bezgavke (15). Preiskava s CT, ki je bila mnoga leta standard za zamejitev raka požiralnika, je potrdila pri naših bolnikih enako zanesljivost za zamejitev tumorja T in N, kot EUZ (2, 22). Različni avtorji navajajo, da je CT manj zanesljiv tako za zamejitev tumorja T kot N, za stadij T 50–80 %, od tega za stadij T4 70–75 %, za stadij N znaša med 50–70 % (16). Glavna vrednost preiskave s CT je ocena visceralnih zasevkov in oddaljenih infiltriranih bezgavk, kar nam olajša načrtovanje radioterapije in meritve tumorske mase zaradi sledenja uspešnosti neoadjuvantnega zdravljenja. Glavna pomanjkljivost preiskave s CT je, da si ne moremo prikazati plasti požiralnikove stene, s tem pa ne moremo prikazati natančno lokalno zamejitev tumorja. Prav tako slabše prikaže regionalne bezgavke, pa tudi zasevanje v bezgavke v predel celiakalnega pleteža (22, 25). Pri naših bolnikih so bili radiološki izvidi zelo kakovostni nedvomno tudi zato, ker opravljajo preiskavo CT prsnega koša radiologi že vrsto let. Fockens je v svoji raziskavi o EUZ in raku požiralnika navedel, da mora preiskovalec opraviti določeno število preiskav v fazi učenja in nato vzdrževati število preiskav daljše časovno obdobje (26). S tem se pomembno poveča natančnost zamejitve in napovedne vrednosti preiskave.

Zaključki

Rak požiralnika v našem okolju praviloma pomeni maligno bolezen, ki jo žal često ugotovimo v napredovali obliki. Bolezen ima kljub sodobnim možnostim zdravljenja slabo prognozo, zaradi rakaste bolezni in često pridruženih obolenj, ki ne dopuščajo obremenjujočih operativnih posegov na požiralniku. Glede na rezultate analize v našem okolju, bi bilo potrebno boljše presejanje bolnikov in ugotavljanje bolezni v zgodnejši obliki. Pri bolezni v začetni obliki je namreč kirurško zdravljenje bistveno bolj uspešno kot pri napredovali obliki. EUZ je slikovna metoda, ki omogoči natančno lokalno zamejitev tumorja in oceno bližnjih bezgavk. Ti podatki pa omogočijo tudi izbiro najprimernejše oblike zdravljenja. Pri kliničnem delu je zato potrebno stremeti, da bodo ti napovedni rezultati čimbolj natančni.

Literatura

- Inoue H. Treatment of esophageal and gastric tumors. *Endoscopy* 2001; 33: 119–25.
- Penman ID, Henry E. Advanced esophageal cancer and endoscopic ultrasound. *Gastrointest Endoscopy Clin N Am* 2005; 15: 101–16.
- United European Gastroenterology Federation. Gastrointestinal cancers in Europe. An extract from the survey the burden of gastrointestinal disease in Europe being undertaken by public affairs committee, UEGF. Madrid: United European gastroenterology Federation; 2003.
- Faivre J, Forman D, Esteve J, Gatta and EUROCARE Working Group. Survival of patients with oesophageal and gastric cancer in Europe. *Eur J Cancer* 1998; 34: 2167–75.
- Newnham A, Quinn MJ, Babb P, Kang JY, Majeed A. Trends in esophageal and gastric cancer incidence, mortality and survival in England and Wales 1971–1998/1999. *Aliment Pharmacol Ther* 2003; 17: 655–64.
- Catalano MF, Van Dam J, Sivak MV. Malignant esophageal strictures: staging accuracy of endoscopic ultrasonography. *Gastrointest Endosc* 1995; 41: 535–9.
- Fockens P, Kisman K, Merkus MP, van Lanschot JJB, Obertop H, Tytgat GNJ. The prognosis of esophageal carcinoma staged irresectable (T4) by endosonography. *J Am Coll Surg* 1998; 186: 17–23.
- Van Dam J, Rice TW, Catalano MF, Kirby T, Sivak MV. High-grade malignant stricture of esophageal tumor stage. Risks of endosonographic evaluation. *Cancer* 1993; 71: 2910–7.
- Catalano MF, Sivak MV, Rice T, Gragg LA, Van Dam J. Endosonographic features predictive of lymph node metastasis. *Gastrointest Endosc* 1994; 40: 442–6.
- Chak A, Canto M, Gerdes H, Lightdale CJ, Hawes RH, et al. Prognosis of esophageal cancers preoperatively staged to be locally invasive (T4) by endoscopic ultrasound (EUS): a multicenter retrospective cohort study. *Gastrointest Endosc* 1995; 42: 501–6.
- Hordijk ML, Zander H, van Blankenstein M, Tilanus HW. Influence of tumor stenosis of the accuracy of endosonographic in preoperative T staging of esophageal cancer. *Endoscopy* 1993; 25: 171–5.
- Giovannini M, Monges G, Moutardier V, Bernardini D, Thomas P, et al. Distant lymph node metastases in esophageal cancer: Impact of endoscopic ultrasound-guided biopsy. *Endoscopy* 1999; 31(7): 36–40.
- Wiersema JM, Vilmann P, Giovannini M, Chang KJ, Wiersema LJ. Endosonography-guided fine-needle aspiration biopsy: Diagnostic accuracy and complication assessment. *Gastroenterology* 1997; 112: 1087–95.
- Vazquez-Sequeiros E, Norton ID, Clain JE, Wang KK, Affi A, Allen M, et al. Impact of EUS-guided fine-needle aspiration on lymph node staging in patients with esophageal carcinoma. *Gastrointest Endosc* 2001; 53: 751–7.
- Bhutani MS, Barde CJ, Markert RJ, Gopalswamy N. Length of esophageal cancer and degree of luminal stenosis during upper endoscopy predict T stage by endoscopic ultrasound. *Endoscopy* 2002; 34(6): 461–3.
- Marsman WA, van Wissen M, Bergman JJGHM, van Lanschot JJB, Obertop H, Tytgat GNJ, Fockens P. Outcome of patients with esophageal carcinoma and suspicious celiac lymph nodes as determined by endoscopic ultrasonography. *Endoscopy* 2004; 36(11): 961–5.
- Medical Research Council Oesophageal Cancer Working Party. Surgical resection with or without preoperative chemotherapy in oesophageal cancer: a randomised controlled trial. *Lancet* 2002; 359: 1727–33.
- Greene FL, Page DL, Fleming ID. American Joint Committee on Cancer. TNM classification and stage grouping of esophageal carcinoma. *Cancer staging manual*. 6th edition. New York: Springer; 2002. p. 91–8.
- Walsh TN, Noonan N, Hollywood D, et al. A comparison of multimodal therapy and surgery for esophageal adenocarcinoma. *N Engl J Med* 1996; 335: 462–7.
- Ainsworth AP, Mortensen MB, Durup J, Wamberg PA. Clinical impact of endoscopic ultrasonography at county hospital. *Endoscopy* 2002; 34(6): 447–50.
- Heeren PAM, van Westreen HL, Geersing GJ, van Dullemen HM, Plukker JTM. Influence of tumor characteristics on the accuracy of endoscopic ultrasonography in staging cancer of the esophagus and esophagogastric junction. *Endoscopy* 2004; 36(11): 966–71.
- Romagnuolo J, Scott J, Hawes RH, Hoffman BJ, Reed CE, Gurusadas PA, et al. Helical CT versus EUS with fine needle aspiration for celiac nodal assesment in patients with esophageal cancer. *Gastrointest Endosc* 2002; 55: 648–54.

23. Natsugoe S, Mueller J, Stein HJ, Feith M, Hofler H, Siewert JR. Micrometastasis and tumor cell microinvolvement of lymph nodes from esophageal squamous cell carcinoma. Frequency, associated tumor characteristics and impact on prognosis. *Cancer* 1998; 83: 858-66.
 24. Wallace MB, Hawes RH, Sahai AV, Van Velse A, Hoffman BJ. Dilation of malignant esophageal stenosis to allow EUS guided fine-needle aspiration: safety and effect on patient management. *Gastrointest Endosc* 2000; 51: 309-13.
 25. Kelly S, Harris KM, Berry E, Hutton J, Roderick P, Cullingworth J, et al. A systemic review of staging performance of endoscopic ultrasound in gastro-oesophageal carcinoma. *Gut* 2001; 49: 534-9.
 26. Fockens P, Van den Brande JH, van Dullemen HM, van Lanschott JJ, Tytgat GN. Endosonographic T-staging of esophageal carcinoma: A learning curve. *Gastrointest Endosc* 1996; 44: 58-62.
-