

Prikaz primera/Case report

VSTAVITEV SUBDURO-PERITONEALNE DRENAŽE PRI BOLNIKU S PONAVLJAJOČIM SE OBOJESTRANSKIM SUBDURALNIM HIGROMOM: PRIKAZ PRIMERA

INSERTION OF THE SUBDURO-PERITONEAL DRAINAGE IN A PATIENT WITH RECURRENT BILATERAL SUBDURAL HYGROMA: A CASE REPORT

Janez Ravnik, Domagoj Jugovič, Andrej Vranič

Klinični oddelek za nevrokirurgijo, Univerzitetni klinični center Ljubljana, Zaloška 7, 1525 Ljubljana

Izvleček

- Izhodišča** *Subduralni higrom je kolekcija likvorju podobne tekočine v subduralnem prostoru. Običajno ne povzroča težav. Včasih pa pride do postopnega večanja, tenzijskega delovanja in pritiska na možganske strukture. V tem primeru je potrebno kirurško zdravljenje, ki je običajno enostavno.*
- Rezultati** *V članku je prikazan primer bolnika, pri katerem se je po utrpeli kraniocerebralni travmi razvil obojestranski simptomatski subduralni higrom. Najprej je bil zdravljen z vstavitvijo obojestranske subduralne drenaže, nato pa s ponavljajočimi se subduralnimi punkcijami. Po obeh terapevtskih ukrepih pa se je vedno ponovil higrom in poslabšalo klinično stanje. Zato je bila za trajno razrešitev higroma potrebna vstavitvev subduro-peritonealne drenaže. Po tej operaciji je bolnik popolnoma okreval. Dva meseca po operaciji je brez težav, do ponovitve higroma pa ni prišlo.*
- Zaključki** *Primer dokazuje, da je pri ponavljajočem se subduralnem higromu vstavitvev subduro-peritonealne drenaže dobra terapevtska možnost. Enostranska drenaža lahko povsem zadostuje tudi pri obojestranskem higromu.*
- Ključne besede** *subduralni higrom; kraniocerebralna travma; ponovitev; zdravljenje; subduro-peritonealna drenaža*

Abstract

- Background** *Subdural hygroma is collection of the cerebrospinal-like fluid in the subdural space. It is usually asymptomatic. Sometimes gradual increase is noted which acts tensionally and causes pressure on the brain structures. In this case surgical treatment is necessary which is usually straightforward.*
- Results** *In the paper a case of a patient is presented where after craniocerebral injury bilateral symptomatic subdural hygroma developed. He was first treated with insertion of bilateral subdural drainage and then with repeated subdural taps. After both therapeutic measures the hygroma always recurred with worsening of the clinical condition. For permanent resolution of the hygroma an insertion of the subduro-peritoneal drainage was needed. After this operation the patient fully recovered. Two months after the operation he is without problems and the hygroma did not recur.*

Avtor za dopisovanje / Corresponding author:

Janez Ravnik, dr. med., Klinični oddelek za nevrokirurgijo, Univerzitetni klinični center Ljubljana, Zaloška 7, 1525 Ljubljana, tel.: 01 / 522 32 50, e-mail: jravnik@planet.si

Conclusions *This case report proves that in recurrent subdural hygroma insertion of the subduro-peritoneal drainage is a good treatment option. Unilateral drainage could be beneficial even in bilateral hygroma.*

Key words *subdural hygroma; craniocerebral trauma; recurrence; treatment; subduro-peritoneal drainage*

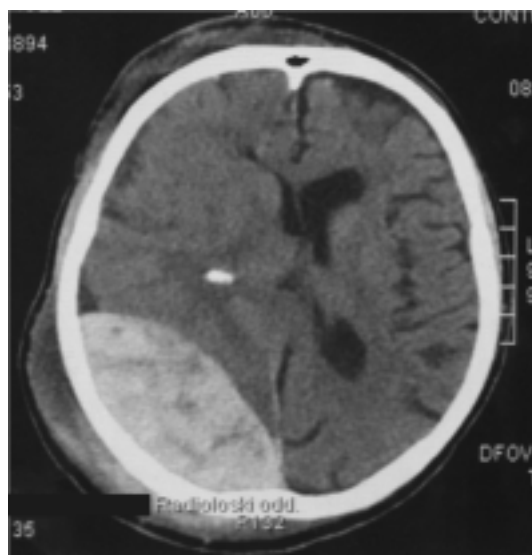
Uvod

Z izrazom subduralni higrom običajno označujemo stanje, ko se v subduralnem prostoru prične nabirati večja količina tekočine, podobne likvorju.¹ Subduralni higrom je potrebno ločiti od kroničnega subduralnega hematoma, saj gre pri slednjem za kolekcijo krvi v subduralnem prostoru. Obe entiteti (higrom in kronični hematoma) sta na posnetkih računalniške tomografije (CT) glave videti podobno,² vendar pa je pri kroničnem subduralnem hematomu prisotna kolekcija večinoma utekočinjene krvi s fibrozni membranami okoli hematoma (lahko tudi znotraj hematoma), ki jih pri subduralnem higromu ni.¹ Na CT glave viden razširjen subduralni prostor, napolnjen z likvorsko tekočino, je pogosto povsem neškodljiva najdba, povezana z možgansko atrofijo različne etiologije (degenerativne, popoškodbene, vnetne ipd.).² V takih primerih, ko je higrom asimptomatski, ga tudi ni potrebno zdraviti.³ V redkih primerih pa subduralni higrom deluje tenzijsko, ker s svojim večanjem povzroča vedno večji pritisk na možganovino in s tem nevrološke simptome in znake, tako da je potrebno kirurško ukrepanje.² Tako nastali subduralni higrom je skoraj vedno povezan s poškodbo glave.⁴ V nadaljevanju bo opisan primer bolnika s ponavljajočim se simptomatskim obojestranskim subduralnim higromom, ko je bila za njegovo trajno razrešitev potrebna vstavev subduro-peritonealne drenaže.

Prikaz primera

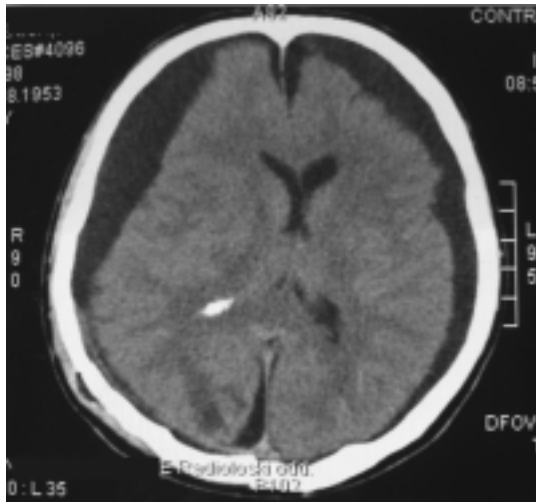
Brezdomec, 53-letni desnični moški, je bil konec januarja 2007 poškodovan v neznanih okoliščinah. Našli so ga podhlajenega; na terenu je kazal znake akutnega alkoholnega opoja. Po heteroanamnestičnih podatkih je že več let čezmerno užival alkoholne pijače. Sprejet je bil v področno bolnišnico, kjer je bilo sprva z njim možno vzpostaviti osnovni stik, ocena po Glasgowski koma skali (GKS) je bila 12, zenici sta bili srednje široki, odzvali sta se na neposredno osvetlitev, na glavi pa je imel desno okcipitalno udarnino kože in podkožja. V nekaj urah je prišlo do poslabšanja zavesti, bolnik se je odzival le še na grobe bolečinske dražljaje, ocena po GKS je padla na 5, zenici sta postali neodzivni. Opravil je CT glave, ki je pokazal zlom lobanjske kosti in obsežen epiduralni hematoma desno okcipitalno (Sl. 1). Takoj je bil premeščen v Klinični center Ljubljana, kjer je bil urgentno operiran. Pred tem napravljene osnovne laboratorijske analize so pokazale vrednosti hemograma v mejah normale, od jetrnih testov je bil povišan le AST (1,57 μ kat/l), v mejah normale so bili tudi testi koagulacije (PČ 0,85, INR 1,13, PTC 31,7, trombinski čas 11,7). Napravljena je

bila trepanacija okcipitalno desno in odstranitev epiduralnega hematoma, tipalo za merjenje intrakranialnega tlaka in zunanja drenaža ventriklov mu po operaciji nista bila vstavljeni. Med operacijo ni bilo videti, da bi bila dura pod hematoma poškodovana. Pred operacijo sta bili obe zenici že široki, vendar sta se po operaciji zožili in postali odzivni. Kontrolni CT glave dan po operaciji je pokazal, da je epiduralni hematoma dobro odstranjen. Sprva je bil zdravljen v Centru za intenzivno terapijo Kliničnega centra. Dva dni po operaciji so sediranje ukinili. Bolnik je imel med zdravljenjem več sistemskih zapletov, počasi pa se je le ovedel, pričel razumno komunicirati, vitalne funkcije so bile stabilne, nevroloških izpadov v možganskih živcih in udih ni imel.



Sl. 1. Obsežen epiduralni hematoma desno okcipitalno.
Figure 1. Huge epidural hematoma in the right occipital region.

V začetku februarja 2007 je bil premeščen nazaj v intenzivno enoto področne bolnišnice, kamor je bil prvič sprejet. Tam je sprva dobro okreval in pričel sodelovati pri rehabilitaciji. Po dveh tednih pa je pričel tožiti zaradi vedno hujših glavobolov, postal je bolj zaspan, zmeden. Ponovljeni CT glave je pokazal obojestranski subduralni izliv, ki je bil večji na desni strani (Sl. 2). Istega dne je bil ponovno premeščen v Klinični center, kjer je bil ob sprejemu zaspan, upočasnen, zmeden, ocena po GKS 12, prisotna je bila blaga levostranska hemipareza. Bolnik je bil ponovno urgentno operiran, napravljene so bile obojestranske luknjičaste trepanacije, skozi katere je bila oboje-

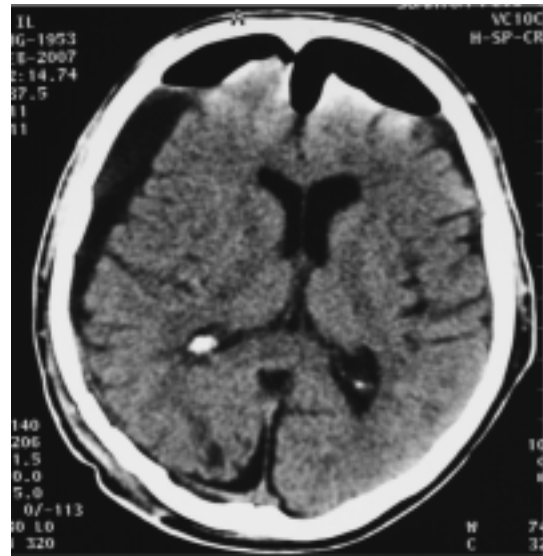

Sl. 2. Obojestranski subduralni higrom, ki je širši nad desno hemisfero in povzroča pomik možganskih mas preko mediosagitalne črte v levo. Girusne brazde se obojestransko slabše diferencirajo.

Figure 2. Bilateral subdural hygroma, wider above the right hemisphere causing a midline right-to-left shift of cranial contents. Gyri are bilaterally weakly differentiated.

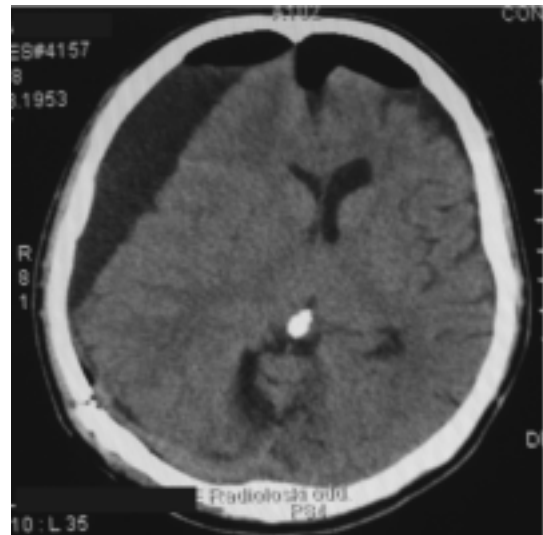
stransko vstavljena zunanja subduralna drenaža. Med posegom je bilo očitno, da gre za subduralni higrom in ne za kronični subduralni hematoma. Bolnikovo stanje se je po operaciji hitro izboljšalo, bil je bolj buden, razumen, ocena po GKS 14-15, ponovljeni CT glave pa je pokazal zmanjšanje higromov (Sl. 3). Subduralna drenaža sta bila odstranjena tri dni po operaciji.

Konec februarja 2007 je bil bolnik ponovno premeščen nazaj v področno bolnišnico zaradi nadaljnjega okrevanja. Tam se mu je stanje po dveh dneh ponovno poslabšalo, postal je bolj zaspan in zmeden. Ponovljeni CT glave je pokazal ponovni obojestranski subduralni higrom, ki je bil izrazito večji na desni strani ter je povzročal pomik možganskih mas preko mediosagitalne črte v levo (Sl. 4). Bolnik je bil ponovno sprejet na Klinični oddelek za nevrokirurgijo Kliničnega centra. Ob tokratnem sprejemu je bil ponovno zaspan, zmeden, prisotna je bila blaga levostranska hemipareza, ocena po GKS 13. Pri bolniku je bila tri dni zaporedoma enkrat dnevno opravljena subduralna punkcija perkutano skozi že napravljeno luknjičasto trepanacijo na desni strani ter odvajanje likvorja, ki se je nabral v subduralnem prostoru (v količinah 80, 40 in 30 ml). Po punkcijah se je bolnikovo stanje dobro popravilo, kontrolni CT pa je pokazal dobro odstranitev higroma, pomika možganskih mas ni bilo več, prisoten je bil precejšen pnevmocefalus (Sl. 5). Subduralne punkcije so bile za tri dni prekinjene, v tem času pa se je bolnikovo stanje ponovno poslabšalo. Bil je bolj zaspan, zmeden, ocena po GKS 13, težko je hodil, ponovno se je razvila levostranska hemipareza, ponovljeni CT glave pa je spet pokazal večji subduralni higrom desno s pomikom možganskih mas (Sl. 6). Za trajno razrešitev ponavljajočega



Sl. 3. Stanje po obojestranskih luknjičastih trepanacijah in obojestranski subduralni zunanji drenaži. Manjši higrom je desno še prisoten, viden je pnevmocefalus, pomika možganskih mas preko mediosagitalne črte ni več, girusne brazde so jasno vidne.

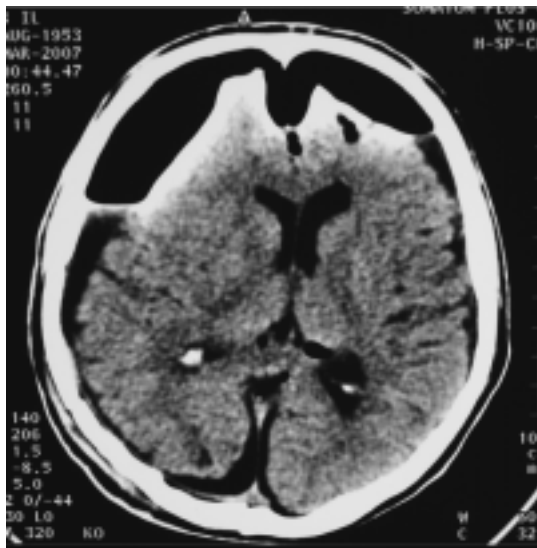
Figure 3. Condition seen after bilateral subdural taps and subdural drainage. Smaller hygroma is still present, there is pneumocephalus but no midline shift of cranial contents while gyri can be seen clearly differentiated.



Sl. 4. Ponovno večji subduralni higrom desno s pomikom možganskih mas preko mediosagitalne črte v levo, manjši higrom je prisoten tudi na levi strani, zlasti desno se girusne brazde slabo diferencirajo.

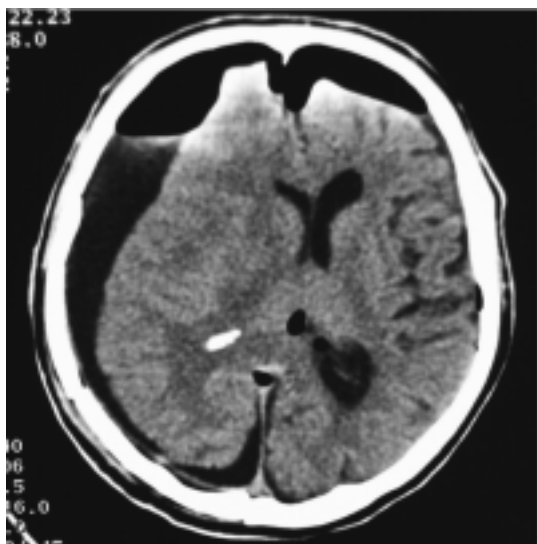
Figure 4. Recurrent bigger subdural hygroma on the right with right-to-left shift of cranial contents, also with smaller hygroma present on the left, gyri are weakly differentiated, especially on the right.

subduralnega higroma je bila zato napravljena subduro-peritonealna drenaža. Subduralni del drenaže je bil vstavljen v dolžini 1 cm v subduralni prostor sko-



Sl. 5. Stanje po večkratni subduralni punkciji na desni strani. Higrom desno je manjši, pomika možganskih mas preko mediosagitalne črte ni več, viden je obojestranski pnevmatocefalus, obojestransko se diferencirajo girusne brazde.

Figure 5. Condition after subdural puncture on the right. Hygroma on the right is smaller, with no midline shift of cranial contents. There is bilateral pneumocephalus, gyri can be seen differentiated bilaterally.



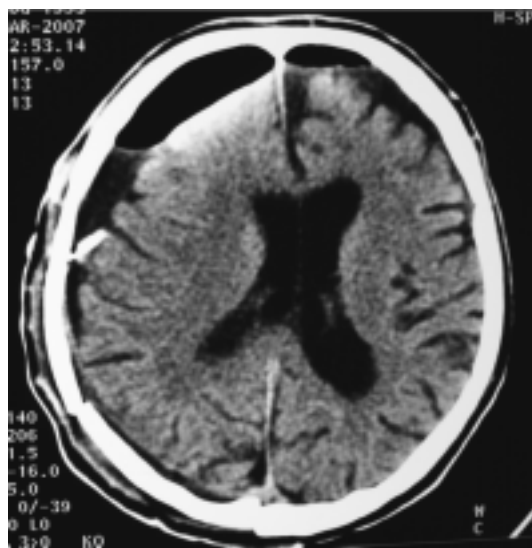
Sl. 6. Stanje po treh dneh po prenehanju izvajanja subduralnih punkcij. Higrom desno je večji, večji je pomik možganskih mas preko mediosagitalne črte v levo, desno se girusne brazde ne diferencirajo.

Figure 6. Condition seen three days after subdural punctures. Hygroma on the right is bigger, there is a bigger right-to-left shift of cranial contents, on the right gyri are not differentiated.

zi na novo napravljeno luknjičasto trepanacijo temporalno desno, ostali del drena pa pod kožo speljan po desni strani glave, vratu in trupa do desnega zgornjega trebušnega kvadranta, kjer je bil distalni del

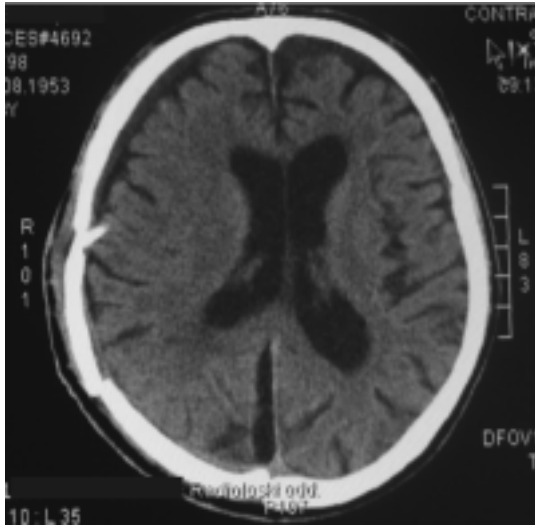
drena vstavljen v peritonealno votlino. Vstavljena subduro-peritonealna drenaža vmesne valvule ni imela. Po tej operaciji se je bolnikovo stanje popolnoma popravilo, ocena po GKS 15, nevrolški izpadi so izzveneli. Kontrolni CT dan po operaciji je pokazal, da subduro-peritonealna drenaža dobro deluje, subduralni higrom desno je bil bistveno manjši, pomikov možganskih mas ni bilo (Sl. 7). Tri dni po zadnji operaciji je bil zaradi nadaljnega okrevanja ponovno premeščen v področno bolnišnico. Nadaljnje okrevanje je bilo dobro, bolnik je sodeloval pri rehabilitaciji, ob zaključku je bil razumen, urejen, brez žariščnih nevrolških izpadov, samostojno se je premikal in bil samostojen pri osnovnih opravilih. Konec marca 2007 je bil odpuščen v domačo oskrbo.

Konec aprila 2007 je ambulantno opravil kontrolni CT glave, ki je pokazal, da subduro-peritonealna drenaža dobro deluje, higroma na levi strani ni bilo več, higrom na desni strani pa je bil minimalen, prav tako ni bilo več pomika možganskih mas (Sl. 8). V začetku maja 2007, tj. dva meseca po vstavitvi subduro-peritonealne drenaže, je bolnik sam prišel na kontrolni pregled v nevrokirurško ambulanto. Ob pregledu je bil urejen, razumen, brez nevrolških izpadov, samostojno pokreten in sposoben samostojnega življenja. V tem času epileptičnih napadov ni imel. Do kontrolnega pregleda je prejel antiepileptično zaščito (karbamazepin 2×200 mg). Po pregledu je antiepileptična zdravila prenehal jemati, a epileptičnih napadov ni imel.



Sl. 7. Stanje po subduro-peritonealni drenaži. Higrom desno je bistveno manjši, pomika preko mediosagitalne črte ni več, jasno so vidne girusne brazde obojestransko, desno je vidna konica drenaže v subduralnem prostoru.

Figure 7. Condition after subduro-peritoneal drainage. Hygroma on the right is substantially smaller, there is no midline shift of cranial contents, gyri can be clearly seen bilaterally, drainage tip can be clearly seen in subdural space.



Sl. 8. Kontrolni CT glave dva meseca po vstavitvi subduro-peritonealne drenaže. Vidna je konica drenažne cevke v subduralnem prostoru na desni strani. Subduralni higrom desno je minimalen, na levi strani higroma ni. Pomikov možganskih mas ni, girusne brazde so jasno vidne.

Figure 8. Control brain CT scan 2 months after subduro-peritoneal drainage. There is a tip of drainage tube in subdural space on the right. Subdural hygroma is minimal, with no existent hygroma on the left. No midline shift of cranial contents, gyri can be clearly seen.

Razpravljanje

Patofiziološki mehanizem nastanka tenzijskega post-traumatskega subduralnega higroma še zdaleč ni pojasnjen. Še najbolj uveljavljena je hipoteza, da je za nastanek potrebna razpoka v arahnoidi, preko katere se nato filtrira likvorska tekočina v subduralni prostor.^{3,5} Sama razpoka v arahnoidi deluje kot enosmerni ventilni mehanizem, preko katere se likvor filtrira samo v eno smer – tj. v subduralni prostor.¹ Ker ne prihaja do zadostne resorpcije higromske tekočine, se ta postopoma veča, deluje tenzijsko in povzroča pritisk na možganovino. V prid tej hipotezi govori tudi dejstvo, da je proteinska sestava higromske tekočine podobna likvorju.⁵ V našem primeru je do razpoke v arahnoidi verjetno prišlo takrat, ko je bolnik utrpel poškodbo glave in epiduralni hematoma, zaradi ventilnega mehanizma pa se je kasneje pojavil subduralni higrom, ki se je postopno večal in tudi ponovil tudi po uspešnih prvih terapevtskih ukrepih. Sam ventilni mehanizem predstavlja zgolj eno od hipotez in ne pojasni nastanka vseh subduralnih higromov. Kot dejavnika tveganja se omenjata tudi zvečan možganski perfuzijski tlak in znižan onkotski tlak.⁶ Ker se večina subduralnih higromov resorbira sama, bi bilo to možno pojasniti tako s spontanim zaprtjem arahnoidne membrane in prekinitvijo ventilnega mehanizma, a tudi s spremembami perfuzijskega in onkotskega tlaka.

Subduralni higrom je lahko tudi predhodnik kroničnega subduralnega hematoma.^{7,8} Najprej pride do na-

stanka subduralnega higroma, kasneje pa do manjših ponavljajočih se krvavitev v subduralni prostor, nastanka subduralnih membran, spremembe hemostaze v prid antikoagulacijskih faktorjev ter postopnega večanja hematoma. Kronični subduralni hematoma naj bi po enem od poročil nastal pri skoraj polovici bolnikov, ki so imeli prej asimptomatski ali minimalno simptomatski subduralni higrom.⁹ Obe entiteti (kronični subduralni hematoma in subduralni higrom) je na podlagi slikovne diagnostike včasih težko ločiti. Skrbnejša analiza CT posnetkov glave pa pokaže, da je subduralna kolekcija pri higromu bolj hipodenzna, po gostoti podobna likvorju, pa tudi membran okrog in znotraj subduralne kolekcije ni videti.¹ To je jasno vidno tudi na CT slikah glave v našem primeru. CT glave je tako povsem zadosten diagnostični postopek v diagnostiki in spremljanju subduralnega higroma.

Poleg kroničnega subduralnega hematoma pri subduralni kolekciji diferencialnodiagnostično prihajata v poštev tudi možganska atrofija in eksterni hidrocefalus.¹⁰ Zlasti kar se eksternega hidrocefalusa tiče, je odločitev včasih težja, saj se lahko prav tako pojavi po poškodbi glave, a je zdravljenje popolnoma različno. Eksterni hidrocefalus je povsem druga klinična entiteta; gre za obliko komunikantnega hidrocefalusa z razširitvijo predvsem subduralnega prostora, manj pa ventrikularnega sistema. Opravljena raziskava je pokazala, da je v tem primeru tlak v subduralnem prostoru višji kot pri subduralnem higromu, po vstavitvi zunanje subduralne drenaže pa pri eksternem hidrocefalusu pride do zvečanja ventriklov, pri subduralnem higromu pa ne.¹⁰ Po vstavitvi ventrikulo-peritonealne drenaže se eksterni hidrocefalus zmanjša, subduralni higrom pa zveča.¹⁰ Potrebno je omeniti, da do subduralnega higroma lahko pride tudi po vstavitvi ventrikulo-peritonealne drenaže tudi pri običajnem hidrocefalusu. V tem primeru gre za pretirano drenažo ventriklov, ki jo zmanjšamo tako, da zamenjamo valvulo na drenaži, ki nato drenira pod višjim tlakom v ventriklih. Druga možnost je, da vstavimo valvulo z nastavljivim tlakom in nato spreminjamo (zvečamo) tlak na valvuli, da se prične dreniranje.

Klinična slika pri tenzijskem subduralnem higromu je podobna kot pri kroničnem subduralnem hematoma. Najpogostejše so spremembe mentalnega statusa, zaspanost, dezorientiranost, redkejši pa so žariščni nevrološki izpadi in epileptični napadi.³ Spremembe mentalnega statusa z zmedenostjo so bile v ospredju tudi v našem primeru, zaradi večjega desnostranskega higroma pa se je pojavila tudi blaga levostranska hemipareza.

Terapevtske možnosti pri subduralnem higromu so podobne kot pri kroničnem subduralnem higromu.^{1,11} Najenostavnejši način je izvrtanje luknjičaste trepanacije nad higromom, higromska tekočina pa se nato odvaja preko vstavljenega subduralnega drenaže in/ali preko ponavljajočih se subduralnih punkcij, ki se izvajajo skozi že napravljeno luknjičasto trepanacijo. Mnogo kirurgov vzdržuje drenažo preko subduralnega drenaže še 24 do 48 ur po operaciji.¹ Opravljena metaanaliza zdravljenja kroničnega subduralnega hematoma je pokazala, da subduralna drenaža ne poveča nevarnosti za okužbo;¹² verjetno to velja tudi za zdrav-

ljenje subduralnega higroma. Izpiranje subduralnega prostora skozi dve luknjičasti trepanaciji je še ena od terapevtskih možnosti pri kroničnem subduralnem higromu. To je pri subduralnem higromu verjetno malo učinkovito, saj je tekočina v subduralnem prostoru pri higromu bistra in podobna likvorju. Tako pri kroničnem subduralnem hematomu kot tudi pri subduralnem higromu je ena od možnosti tudi kraniotomija. Vendar pa ju izvedemo bistveno različno, saj je pri kroničnem subduralnem hematomu poleg subduralne krvi potrebno odstraniti tudi večji del membrane nad hematomom (t. i. membranektomija). Pri subduralnem higromu take membrane ni, potrebno pa je najti razpoko v arahnoidni membrani, skozi katero izteka likvor v subduralni prostor, in jo zapreti.¹ Tak način oskrbe je precej zapleten, saj je razpoka v arahnoidi lahko majhna in jo je težko najti, težko pa jo je tudi ustrezno zapreti. Namesto kraniotomije se kot enostavnejša možnost pri ponavljajočih se subduralnih kolekcijah priporoča subduro-peritonealna drenaža.¹ Ta možnost je učinkovita tako pri kroničnem subduralnem hematomu¹³ kot tudi pri subduralnem higromu.^{14,15} Drenažni sistem ima lahko vmesno valvulo, ki omogoča drenažo že pri nizkih tlakih v subduralnem prostoru (t. i. nizkotlačna valvula), učinkovit pa je tudi sistem brez vmesne valvule. Zanimivo je, da enostranska drenaža lahko zadovoljivo deluje tudi pri obojestranskih subduralnih izlivih, ki se po vstavitvi drenaže zmanjšajo obojestransko.^{15,16} Prednosti subduro-peritonealne drenaže naj bi bile hitro nevrološko izboljšanje po operaciji, hitra mobilizacija, majhen stres za bolnika, malo ponovitev in počasna običajna namestitve možganov, ki jo bolniki dobro prenašajo.¹³ Poročil o pogostosti zapletov ni, so pa verjetno podobne zapletom po vstavitvi ventrikulo-peritonealne drenaže, pri kateri sta najpogostejša zapleta okužba in zamašitev drenažnega sistema. Tudi v našem primeru sta bila za operativno oskrbo subduralnega higroma najprej opravljena dva enostavna terapevtska ukrepa. Prvi je bil izvrtanje luknjičastih trepanacij obojestransko in obojestransko vstavitve zunanje subduralne drenaže. Po nekaj dneh sta bili drenaži odstranjeni, vendar je kljub temu prišlo do ponovitve higroma, izraziteje na desni strani. Sami drenaži bi bili verjetno lahko odstranjeni dan prej, saj je ustaljena praksa, da se subduralna drenaža vzdržuje 24 do 48 ur po operaciji.¹ Vendar pa je bil operater mnenja, da bo vzdrževanje drenaže še dan dlje preprečilo ponovitev higroma, kar se ni izkazalo kot pravilno. Drugi poskus je bil odstranjevanje higromske tekočine preko ponavljajočih se vsakodnevnih subduralnih punkcij. Tudi po njih je sprva prišlo do zmanjšanja higroma in izboljšanja klinične slike, vendar se je higrom v nekaj dneh spet ponovil. Kot tretja možnost dokončne oskrbe je tako preostala kraniotomija ali pa subduro-peritonealna drenaža. Odločili smo se

za slednjo možnost, saj je tehnično bistveno enostavnejša. Vstavili smo sistem brez vmesne valvule, ki ga je enostavno namestiti, kljub temu pa lahko povsem dobro deluje. Obe odločitvi sta se izkazali za pravilni, saj je bolnik po zadnji operaciji povsem okreval, ponovljeno slikanje glave pa je pokazalo obojestransko zmanjšanje higromov tudi več tednov po operaciji. Subduralni higrom običajno torej ne predstavlja velikega diagnostičnega in terapevtskega problema. V primerih, ko pride do ponavljajočega se higroma, ostali terapevtski ukrepi pa se ne izkažejo za učinkovite, je vstavitve subduro-peritonealne drenaže enostavna in učinkovita terapevtska možnost. Vstavitve drenaže na eni strani je lahko dovolj učinkovita tudi pri obojestranskem subduralnem higromu.

Literatura

1. Traumatic subdural hygroma. In: Greenberg MS, ed. Handbook of neurosurgery, 6th ed. New York: Thieme Medical Publishers; 2006. p. 677-8.
2. Deltour P, Lemmerling M, Bauters W, Siau B, Kunnen M. Post-traumatic subdural hygroma: CT findings and differential diagnosis. JBR-BTR 1999; 82: 155-6.
3. Lee KS. The pathogenesis and clinical significance of traumatic subdural hygroma. Brain Inj 1998; 12: 595-603.
4. Stone JL, Lang RG, Sugar O, Moody RA. Traumatic subdural hygroma. Neurosurgery 1981; 8: 542-50.
5. Wetterling T, Demierre B, Rama B, Nekić M. Protein analysis of subdural hygroma fluid. Acta Neurochir 1988; 91: 79-82.
6. Lang JK, Ludwig HC, Mursch K, Zimmerer B, Markakis E. Elevated cerebral perfusion pressure and low colloid osmotic pressure as a risk factor for subdural space-occupying hygromas? Surg Neurol 1999; 52: 630-7.
7. Park CK, Choi KH, Kim MC, Kang JK, Choi CR. Spontaneous evolution of posttraumatic subdural hygroma into chronic subdural haematoma. Acta Neurochir 1994; 127: 41-7.
8. Lee KS, Bae WK, Doh JW, Bae HG, Yun IG. Origin of chronic subdural haematoma and relation to traumatic subdural lesions. Brain Inj 1998; 12: 901-10.
9. Ohno K, Suzuki R, Masaoka H, Matsushima Y, Inaba Y, Monma S. Chronic subdural haematoma preceded by persistent traumatic subdural fluid collection. J Neurol Neurosurg Psychiatry 1987; 50: 1694-7.
10. Huh PW, Yoo DS, Cho KS, Park CK, Kang SG, Park YS, et al. Diagnostic method for differentiating external hydrocephalus from simple subdural hygroma. J Neurosurg 2006; 105: 65-70.
11. Prabhu SS, Zauner A, Bullock MRR. Surgical management of traumatic brain injury. In: Winn HR, ed. Youmans neurological surgery. 5th ed. Philadelphia: Saunders; 2004. p. 5145-80.
12. Weigel R, Schmidek P, Krauss JK. Outcome of contemporary surgery for chronic subdural haematoma: evidence based review. J Neurol Neurosurg Psychiatry 2003; 74: 937-43.
13. Probst C. Peritoneal drainage of chronic subdural hematomas in older patients. J Neurosurg 1988; 68: 908-11.
14. Todorow S, Happe M. Traumatic subdural hygromas. Neurochirurgia 1981; 24: 131-6.
15. Caldarelli M, Di Rocco C, Romani R. Surgical treatment of chronic subdural hygromas in infants and children. Acta Neurochir 2002; 144: 581-8.
16. Misra M, Salazar JL, Bloom DM. Subduro-peritoneal shunt: treatment for bilateral chronic subdural hematoma. Surg Neurol 1996; 46: 378-83.