

Marko Četina¹, Matej Delakorda²

Bolnik z akutnim vnetjem mastoida s subperiostalnim abscesom ter tihim epiduralnim abscesom

Patient with Mastoiditis with Subperiosteal Abscess and Silent Epidural Abscess

IZVLEČEK

KLJUČNE BESEDE: otitis media – komplikacije, mastoiditis, epiduralni absces

Opisan je primer bolnika, ki je bil po pregledu v otorinolaringološki ambulanti zaradi zausnega abscesa in vnetja zunanjega ušesa sprejet na Bolnišnični oddelek za otorinolaringologijo in cervikofacialno kirurgijo v Celju. Zanimiva je predvsem klinična slika, ki po resnosti ne sovпада z izvidom med operacijo. Izstopa zlasti razlika med subjektivno neprizadetostjo in objektivnim izvidom med operacijo ter izvidom slikanja z računalniško tomografijo.

ABSTRACT

KEY WORDS: otitis media – complications, mastoiditis, epidural abscess

In this article we present a patient who has been admitted to a Department of otorinolaryngology and cervicofacial surgery at General Hospital in Celje, after external otitis with retroauricular abscess has been found in an outpatient department. It is interesting that his clinical status does not correlate with intraoperative findings and computer tomography scanning results.

¹ Marko Četina, dr. med., Oddelek za otorinolaringologijo in cervikofacialno kirurgijo, Splošna bolnica Celje, Oblakova ul. 5, 3000 Celje.

² Matej Delakorda, dr. med., Oddelek za otorinolaringologijo in cervikofacialno kirurgijo, Splošna bolnica Celje, Oblakova ul. 5, 3000 Celje.

UVOD

V obdobju splošne uporabe antibiotikov so zapleti akutnih in kroničnih vnetij srednjega ušesa mnogo redkejši kot v predantibiotskem obdobju, še vedno pa zaradi visoke smrtnosti predstavljajo velik zdravstveni in tudi družbeni problem. Glede na mesto delimo zaplete na tiste znotraj (endokranialne) in zunaj lobanje (eksokranialne), slednje pa še glede na prizadetost senčnice na intra in ekstratemporalne. V prvo skupino štejemo: meningitis, epiduralni absces, subduralni absces, absces možganovine, tromboflebitis sigmoidnega sinusa in otični hidrocefalus. Zapleti zunaj lobanje so vnetje mastoida, petrozne kosti, labirinta ter pareza obraznega živca (1, 2).

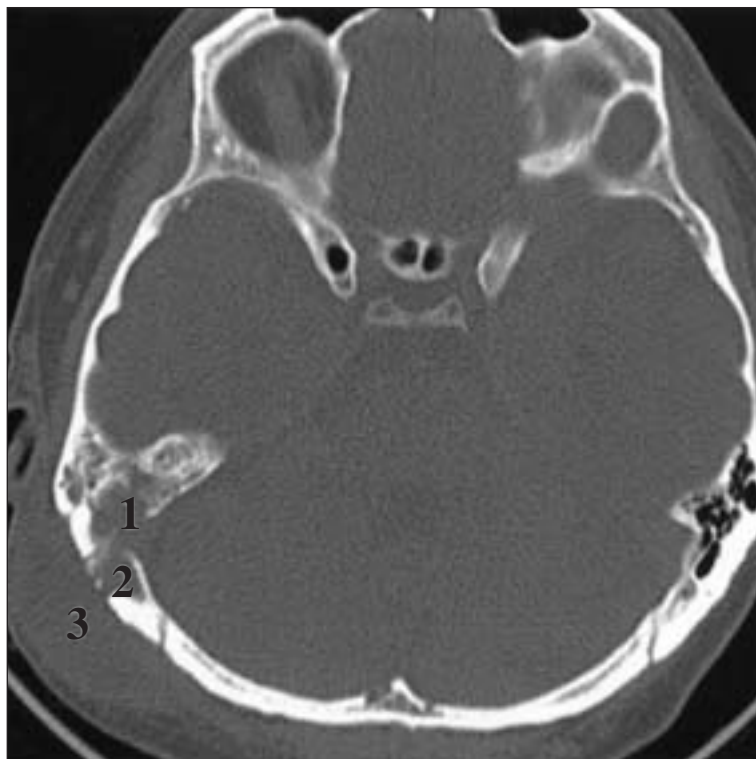
Za pravočasno in pravilno zdravljenje je pomembno spoznati klinične znake in simptome, ki kažejo na možni zaplet, kar pa ni vedno lahko. Do večine smrtnih primerov bolnikov z zapleti vnetij srednjega ušesa pride ravno

zaradi neznačilne klinične slike in posledično nepravočasnega zdravljenja. V članku predstavljamo primer bolnika z vnetjem mastoida, ki izvira iz ušesa, in tihim epiduralnim abscesom, ki je bil na našem oddelku uspešno zdravljen.

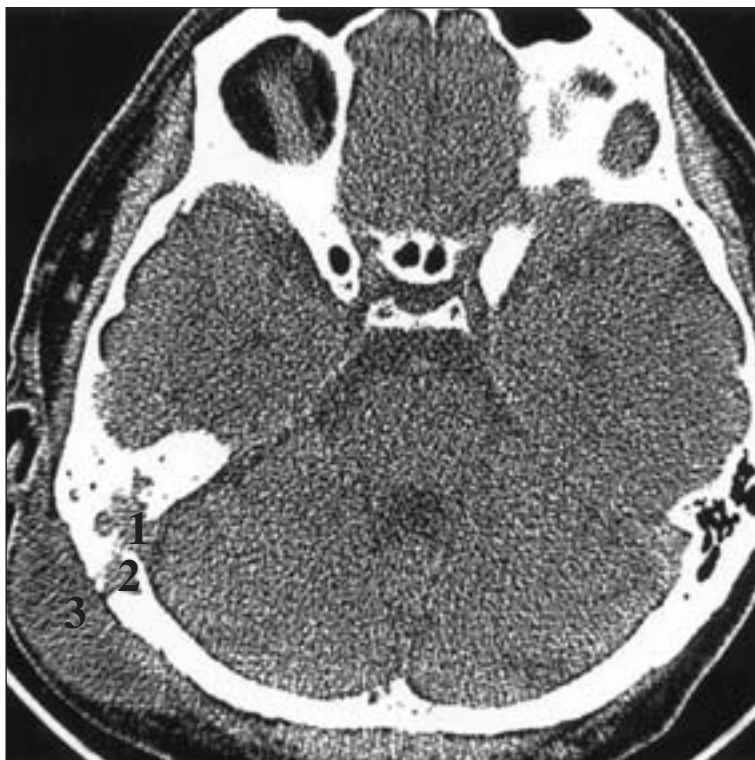
PREDSTAVITEV BOLNIKA

Spomladi 2004 se je 39-letni bolnik, ki je bil do tedaj brez resnejših ušesnih težav, zglasil v otorinolaringološki ambulanti zaradi 14-dnevnih lahkih bolečin v desnem ušesu ter nakanega slabšega sluha na desni strani. Približno 4 do 5 dni je opazil oteklino za desnim ušesom. Iztoka iz ušesa ni imel.

Ob otoskopskem pregledu so bile v desnem sluhovodu vidne številne gnojne obloge, na zadnjem delu vhoda v sluhovod pa manjše izbočenje. Bobnič je spremenjene površine, rožnat, brez predrtja. Nad mastoidom je bilo vidno 4 × 3 cm veliko, na dotik boleče izboče-



Slika 1. Slikanje z računalniško tomografijo (CT) glave nativno: 1 – uničenje sept celic mastoida, 2 – destrukcija temporalne kosti, 3 – subperiostalni absces).



Slika 2. Slikanje z računalniško tomografijo (CT) glave s kontrastom: 1 – zbirke tekočine, ki sega do možganovine, 2 – okvaratemporalne kosti, 3 – subperiostalni absces).

nje, koža na tem mestu je bila pordela, tipna je bila fluktuacija. Levo uho je bilo brez posebnosti, sluznica žrela je bila pordela, Rinnejev test je bil obojestransko pozitiven (glasbene vilice smo postavili ob rob abscesa). Orientacijski izvid sluha: desno sliši šepet 5 m, levo pa 6 m od ušesa.

Bolniku je bil predlagan takojšnji sprejem v bolnišnico, vendar se je zanj odločil šele naslednji dan. Ob sprejemu je bil otoskopski izvid nespremenjen, vidne pa so bile še granulacije na zadnji steni sluhovoda na prehodu med hrustančnim in koščenim delom. Koža sluhovoda je bila vnetja, macerirana. Odločili smo se za punkcijo oteklina za desnim ušesom, pri čemer smo dobili 8 cm³ gnoja, ki smo ga poslali na mikrobiološko preiskavo.

Vnetni parametri niso bili pretirano povišani: levkociti (Lkc) 9,60, hitrost sedimentacije eritrocitov (SR) 77 in koncentracija C-reaktivne beljakovine (CRP) 57,50. Opravljena je bila rentgenska slika (RTG) mastoidov po Schüller-

ju, ki je desno pokazala v celoti zmanjšano pnevmatizacijo mastoida, okrog notranjega akustičnega meatusa je bila vidna široka homogeno zasenčenost. Glede na izkušnje iz preteklih let smo takoj predpisali antibiotik, Amoksicilin s klavulansko kislino (Amoksiklav®) 1,2 g na 8 ur i. v. in vstavili dexamethason-neomycin trak v sluhovod. Naslednji dan sta bila opravljena še slikanje z računalniško tomografijo (CT) mastoidov nativno ter CT glave nativno (slika 1) in s kontrastom (slika 2), kjer je bilo v zgornjem delu desnega mastoida vidno osteolitično področje, izpolnjeno z gosto tekočino, ki se je širilo vse do možganovine (vidno po uporabi kontrastnega sredstva).

Po izvidu CT-slikanja smo uvedli še cef-tazidim (Fortum®) 2 g na 12 ur i. v. Ves čas do operacije je bolnik v sluhovod prejemal dexamethason-neomycin kapljice.

Drugi dan zdravljenja v bolnišnici smo se odločili za operacijski pristop. V splošni narkozi je bil narejen vrez subperiostalnega

abscesa v področju mastoida desno, razširjena mastoidektomija (znotrajcelične pregrade so povsem uničene), atikotomija, denudacija dure v področju zadnje možganske kotanje, kjer je ležal na duri obsežen absces velikosti 1,5 × 2,0 cm. Tega smo odstranili (odvzeli smo tudi bris) skupaj z obsežnimi okoliškimi granulacijami, ki so ležale tudi na duri. Dura je bila cela in smo jo razkrili do »v zdravo«. Slušne koščice so bile cele in slušna veriga sklenjena. Naredili smo drenažo mastoidne votline in drenažo abscesa v podkožju mastoida. V področju celic mastoida je bilo obilo granulacij, ki smo jih odstranili. Tudi v atiku je bila najdena močno zadebeljena sluznica. Razširili smo vhod v mastoidno votlino. Mastoidno votlino smo izprali z vodikovim prekisom.

Pooperacijsko je bil bolnik brez težav, od antibiotikov je prejemal samo Cristacillin® 5.000.000 E na 6 ur i. v. Izvid punktata retroaurikularnega (zaušesnega) abscesa je pokazal na penicilin občutljiv *S. pneumoniae*, bris epiduralnega abscesa je bil negativen.

Sedmi dan smo odstranili drene, deseti dan je od vnetnih parametrov bila povišana le še SR (26 mm/h), CRP je bil, 4, Lkc 7,0.

Bolnik je ves čas bolnišničnega zdravljenja imel normalno do zmerno povišano telesno temperaturo, normalen krvni tlak, bil je orientiran, normalno gibljiv in ješč ter ni potreboval protibolečinskega zdravljenja. Na dan odpusta, po devetnajstih dneh bolnišničnega zdravljenja, smo napravili še kontrolni CT glave, ki pokaže regres vnetnega dogajanja. Bolnik je doma še pet dni prejemal Amoksicilin s klavulansko kislino (Amoksiklav®) 1000 na 12 ur p. o.

RAZPRAVA

Kadar akutno vnetje srednjega ušesa, ki je največkrat omejeno na sluznico bobnične votline, zajame tudi vhod v mastoidno votlino, postane sluznica tu otekla in hiperplastična. To povzroči zaporo izločkov iz celic mastoida in posledično vnetje kosti. Pregrade se uničujejo in okužba se širi skozi kost, ki se počasi demineralizira. Okužba se lahko iz srednjega ušesa širi v notranjost lobanje tudi po obstoječih anatomskih poteh, lahko kot tromboflebitis ali hematogeno. Zadnji način je značilen pred-

vsem za majhne otroke. Prvi klinični znaki vnetja mastoida se ponavadi pojavijo drugi ali tretji teden po izbruhu akutnega vnetja ušesa (1), kot je bilo tudi v našem primeru.

Ko mikroorganizem pride do epiduralnega prostora, se pojavijo hiperemija, odlaganje fibrina in proizvodnja gnoja in granulacijskega tkiva. V preteklosti, brez antibiotičnega zdravljenja in pravočasne operacije, je takšnemu zapletu zagotovo sledila smrt. Ob virulentnem mikroorganizmu, slabi odpornosti bolnika, starosti in spremljajočih obolenjih ter nepravilnem zdravljenju se smrtnost tudi danes giblje med 6-imi in 20-imi odstotki (3). Zapletti znotraj lobanje se lahko pojavijo tudi, če je bolnik na antibiotičnem zdravljenju. To se zgodi predvsem takrat, ko se razvijejo granulacije in vnetje kosti ter je ob slabši prekrvavitvi sluznice mastoida lokalna koncentracija antibiotikov nizka. V takšnih primerih je operacijsko zdravljenje ponavadi neizogibno (2, 4).

Pri bolniku z vnetjem mastoida običajno opazimo poslabšanje splošnega stanja, povišano telesno temperaturo, povišano število levkocitov v krvi s pomikom v levo in močno povišano SR. Pojavi se tudi močnejša bolečina zaušesno. Z napredovanjem proti možganski kotanji in pojavom zapletov znotraj lobanje se največkrat stopnjujejo otoreja, glavobol in vročinsko stanje, kar se lahko poglobi do nevroloških izpadov, epileptičnih napadov in izgube zavesti. Možno pa je, da bolezen poteka prikrito, brez očitnih znakov (5). V študiji Rosen A. in sodelavcev so bili med 69 bolniki, ki so bili zdravljeni zaradi vnetja mastoida, med operacijo odkriti štirje nepričakovani epiduralni abscesi (6). Podobno je bilo opaziti tudi v našem primeru, ko je močno izstopala le povišana SR, število levkocitov v krvi pa je bilo normalno. Večje bolečnosti lokalno na mastoidu ni bilo zaznati.

Zaradi navedene možnosti moramo biti precej previdni in na zaplete posumiti ob vsaki okužbi srednjega ušesa, ki traja več kot dva tedna. Posumimo tudi v primeru ponovnega izbruha vnetja srednjega ušesa dva tedna po ozdravljenju ter po vsakem akutnem izbruhu kroničnega vnetja srednjega ušesa, še posebej pa ko gre za novorojence, starejše ali imunokompromitirane paciente, ter sladkorne bolnike. Vedno moramo biti pozorni tudi na smrdljiv izcedek iz ušesa med antibiotičnim

zdravljenem ali ob izoliranju *H. influenzae* ali anaerobov. Negativne kulture med operacijo vzetih brisov ob mastoiditisu niso redkost in po podatkih nekaterih avtorjev dosegajo tudi 50 odstotkov vzetih brisov (7). Tihe epiduralne abscese sicer pogosto najdemo tudi pri načrtovanih operacijah holeosteatomov (4).

Potrebno je opozoriti, da nekateri avtorji zagovarjajo bolj konzervativen pristop k zdravljenju mastoiditisa in subperiostalnega abscesa nad mastoidom. V raziskavah, v katere so bili vključeni otroci, so ugotovili, da je bil izid zdravljenja ob antibiotični terapiji, miringotomiji z timpanostomo ter inciziji abscesa in vstavitvi drenaže, enakovreden tradicionalni mastoidektomiji z antibiotično podporo. Ob tem se seveda postavlja vprašanje o zadostnosti takšnega pristopa, predvsem ob pojavu intrakranialnih komplikacij, katerih pogostost so tudi omenjeni avtorji ocenili na 7,2% (8–10).

Za izključitev zapletov je zatorej primereno napraviti CT-slikanje glave in mastoidov, s katerim s približno 97% senzitivnostjo potrdimo sum na zaplet vnetja srednjega ušesa (11).

CT se priporoča tudi zato, ker si otokirurg s tem lažje prikaže lokalno anatomijo in načrtuje operacijski poseg, med katerim se lahko tudi izogne nepotrebemu prikazovanju dure (12, 13). Nekateri avtorji za diagnostiko otogenih zapletov znotraj lobanje priporočajo magnetno resonanco (14).

ZAKLJUČEK

Zapleti vnetij srednjega ušesa so, čeprav redki, še vedno zelo nevaren pojav. Pojavili naj bi se pri 1 do 5 odstotkih nezdravljenih ali nezadostno zdravljenih bolnikov (14). Velika večina zapletov nastane iz subakutnih ali kroničnih oblik vnetij. Klinični znaki in simptomi, ki kažejo nanje, so lahko nezanesljivi, zato je potrebno natančno in stalno klinično opazovanje in pravočasna izbira slikovnih diagnostičnih postopkov (skoraj izključno CT) in posledično kirurško zdravljenje. Le-to je, razen v primerih mastoiditisa brez endokranialnih komplikacij, danes v svetu še vedno najbolj zastopano.

LITERATURA

1. Kambič V. Komplikacije vnetij srednjega ušesa. In: Pavlovec R, eds. Otorinolaringologija. Ljubljana: Mladinska knjiga; 1975. p. 51–7.
2. Becker W, Naumann HH, Pfaltz CR. Mastoiditis. In: Buckingham RA, eds. Ear, nose and throat diseases. 2nd ed. New York: Thieme Medical Publishers; 1988. p. 91–4.
3. Shukla PC, Ramachandran TS. Intracranial epidural abscess. Dosegljivo na: <http://www.emedicine.com/neuro/topic176.htm>
4. Bizakis GJ, Velegrakis GA, Papadakis CE, et al. The silent epidural abscess as a complication of acute otitis media in children. *Int J Pediatr Otorhinolaryngol* 1998; 45: 163–6.
5. Saah D. Intracranial complications of otitis media. *Ann Otol Rhinol Laryngol* 1977; 106: 873–4.
6. Rosen A, Ophir D, Marshak G. Acute mastoiditis: a review of 69 cases. *Ann Otol Rhinol Laryngol* 1986; 95 (3 Suppl 1): 222–4.
7. Go C, Bernstein JM, de Jong AL, et al. Intracranial complications of acute mastoiditis. *Int J Pediatr Otorhinolaryngol* 2000; 52 (2): 143–8.
8. Bauer PW, Brown KR, Jones DT. Mastoid subperiosteal abscess management in children. *Int J Pediatr Otorhinolaryngol* 2002; 63 (3): 185–8.
9. Harley EH, Sdralis T, Berkowitz RG. Acute mastoiditis in children: a 12-year retrospective study. *Otolaryngol Head Neck Surg* 1997; 116: 26–30.
10. Luntz M, Brodsky A, Nusem S, et al. Acute mastoiditis – the antibiotic era: a multicenter study. *Int J Pediatr Otorhinolaryngol* 2001; 57: 1–9.
11. Migirov L. Computed tomographic versus surgical findings in complicated acute otomastoiditis. *Ann Otol Rhinol Laryngol* 2003; 112 (8): 675–7.
12. Mafee MF, Singleton EL, Valvassori GE, et al. Acute otomastoiditis and its complications: role of CT. *Radiology* 1985; 155 (2): 391–7.
13. Shanley DJ, Murphy TF. Intracranial and extracranial complications of acute mastoiditis: evaluation with computed tomography. *J Am Osteopath Assoc* 1992; 92 (1): 131–4.
14. Dobben GD, Raofi B, Mafee MF, et al. Otogenic intracranial inflammations: role of magnetic resonance imaging. *Top Magn Reson Imaging* 2000; 11 (2): 76–86.