

Miha Mrak¹, Jana Ambrožič², Matjaž Bunc³

Perkutano zdravljenje mitralne regurgitacije z mitralnimi sponkami MitraClip

Percutaneous Treatment of Mitral Regurgitation with MitraClip System

IZVLEČEK

KLJUČNE BESEDE: mitralna regurgitacija, perkutano zdravljenje, indikacije, MitraClip, ledvična odpoved

Mitralna regurgitacija je definirana kot retrogradni tok krvi v sistoli iz levega prekata v levi preddvor. Nad 75. letom ima zmerno ali hudo mitralno regurgitacijo 10% ljudi. Metoda izbora zdravljenja hude mitralne regurgitacije je kirurško zdravljenje, najpogostejše valvuloplastika. Bolniki, ki so zdravljeni zgolj z zdravili, imajo slabo preživetje. Pri bolnikih z visokim operativnim tveganjem se uveljavlja perkutano zdravljenje z mitralnimi sponkami (sistem MitraClip). Kandidati za perkutano zdravljenje so bolniki s hudo, simptomatično mitralno regurgitacijo in bolniki, ki imajo hudi mitralni regurgitaciji pridružene znake okvarjenega delovanja levega prekata. Zdravimo lahko tako bolnike z degenerativno kot bolnike s funkcionalno mitralno regurgitacijo ter vse tipe po Carpentierovi klasifikaciji, z izjemo tipa IIIa. Cilj metode je zmanjšanje regurgitacijskega ustja s postavitvijo sponke, ki spne robova lističev mitralne zaklopke na mestu regurgitacije. Poseg izvedemo preko dimeljske vene s posebnim katetrom za postavitvev sponke. Pri posegu si pomagamo z RTG-diaskopijo in transezofagealno UZ-preiskavo. Za izvedbo posega je potrebna transseptalna punkcija med obema preddvoroma. Če je treba, lahko vstavimo več kot eno sponko. Po posegu je potrebna enomesečna terapija s klopidogrelom (75 mg/dan) in doživljenjska terapija z acetilsalicilno kislino (100 mg/dan). Možni zapleti so povezani s srčno kateterizacijo in transseptalno punkcijo. Pogostejše kot pri drugih intervencijskih posegih se razvije akutna ledvična odpoved, možen zaplet je popustitev sponke. Rezultati zdravljenja so v primerjavi s kirurškim zdravljenjem slabši, razlika se s časom zmanjšuje in postane po štirih letih statistično nepomembna. V primerjavi z nezdravljenimi bolniki je preživetje po enem letu za približno 50% višje, v 53% se stopnja regurgitacije zmanjša za dve stopnji ali več.

¹ Miha Mrak, dr. med., Klinični oddelek za kardiologijo, Interna klinika, Univerzitetni klinični center Ljubljana, Zaloška cesta 7, 1000 Ljubljana; miha.mrak2@gmail.com

² Jana Ambrožič, dr. med., Klinični oddelek za kardiologijo, Interna klinika, Univerzitetni klinični center Ljubljana, Zaloška cesta 7, 1000 Ljubljana

³ Prof. dr. Matjaž Bunc, dr. med., Klinični oddelek za kardiologijo, Interna klinika, Univerzitetni klinični center Ljubljana, Zaloška cesta 7, 1000 Ljubljana; Inštitut za patološko fiziologijo, Medicinska fakulteta, Univerza v Ljubljani, Zaloška cesta 4, 1000 Ljubljana

ABSTRACT

KEY WORDS: mitral regurgitation, percutaneous treatment, indications, MitraClip, renal failure

Mitral regurgitation is defined as a systolic retrograde blood flow from the left ventricle to the left atrium. Moderate or severe mitral regurgitation can be found in 10% of people older than 75 years. It is treated surgically, usually by valvuloplasty. Patients treated by medical treatment alone have a poor prognosis. Percutaneous treatment is becoming the treatment of choice for patients at high surgical risk. It is indicated in patients with severe, symptomatic mitral regurgitation and patients with severe mitral regurgitation associated with left ventricular dysfunction. We can treat both, patients with degenerative and functional mitral regurgitation. It can be used in patients with all three types of mitral regurgitation as defined by Carpentier classification, with the exception of type IIIa. The goal is to reduce the size of the regurgitation orifice by clamping both mitral leaflets. The procedure is carried out through the inguinal vein using a special guiding catheter and a clip delivery system. It is guided by fluoroscopy and transesophageal echocardiography. During the procedure we have to perform a trans-septal puncture between both atria. If necessary, we can insert more than one clip. After the procedure, patients should be receiving clopidogrel (75 mg per day) for one month and a life-long therapy with acetylsalicylic acid (100 mg per day). Possible complications are those associated with cardiac catheterization and trans-septal puncture. Acute renal failure is more frequent than in other interventional procedures, another possible complication is clip detachment. Initially the procedure does not reach the results of surgical treatment, but the difference decreases with time and becomes statistically insignificant at four years follow up. One-year survival rate is approximately 50% better than in patients on medical treatment. In 53% of patients, regurgitation decreases for two grades or more.

UVOD

Mitralna regurgitacija (MR) je definirana kot retrogradni tok krvi v sistoli iz levega prekata v levi preddvor (1). Je najpogostejša bolezen zaklop v zahodnem svetu in druga najpogostejša, ki zahteva kirurško zdravljenje (2–4). Njena pojavnost narašča s starostjo: nad 75. letom starosti ima zmerno ali hudo MR skoraj 10 % ljudi (2). Posledice nezdravljene hude MR so povečanje levih srčnih votlin, popuščanje levega prekata, pljučna hipertenzija, atrijska fibrilacija, možganska kap in nenadna srčna smrt (3).

Metoda izbora zdravljenja hude MR je kirurško zdravljenje. Med operacijskim posegom lahko mitralno zaklopko popravimo (valvuloplastika) ali zamenjamo. Popravi zaklopke dajemo prednost, ker je za bolnika manj tvegana, ne zahteva trajnega antiko-

gulacijskega zdravljenja, bolj ohrani funkcijo levega prekata in je povezana z boljšim preživetjem (4).

Pri mnogih bolnikih je zaradi visoke starosti, pridruženih boleznih in napredovale disfunkcije levega prekata kirurško zdravljenje zelo tvegano (2, 3, 5). Zaradi velikega operativnega tveganja kar 30–50 % bolnikov s hudo MR ni operiranih (3, 6, 7). Posebna skupina so bolniki s hudo funkcionalno MR. Pri teh bolnikih je operativno tveganje na račun močno oslABLJENE funkcije levega prekata zelo visoko, kirurško zdravljenje pa tudi ne prinaša dolgoročno dobrih rezultatov (5). Dolgo je bila edina alternativa kirurškemu posegu zdravljenje z zdravili, ki pa je predvsem paliativno in usmerjeno v obvladovanje simptomov srčnega popuščanja (8). Bolniki, ki bi potre-

bovali operacijo in jih zdravimo le z zdravi-li, imajo slabo prognozo. Enoletno preživet-je teh bolnikov je 80 %, petletno pa le 50 %. Tudi kvaliteta življenja je slaba – že v prvem letu potrebuje bolnišnično zdravljenje zaradi srčnega popuščanja 40 %, v petih letih pa 90 % bolnikov (5).

Od leta 2008 je v Evropi na voljo per-kutano zdravljenje MR z mitralnimi sponkami oz. »klipi« (MitraClip) (2). V zadnjih letih se uveljavlja predvsem pri bolnikih s funkcionalno MR, ki je najpogosteje posledica napredovale ishemične bolezni srca (9, 10). Od leta 2013 je metoda uradno sprejeta tudi v ZDA, a je dovoljenje zaenkrat omejeno le na zdravljenje organske, najpogosteje degenerativne MR (9). Do sedaj so po svetu opravili že več kot 13.000 vstavi-tev mitralnih sponk, večino v Evropi (10).

OSNOVNE ZNAČILNOSTI MITRALNE REGURGITACIJE

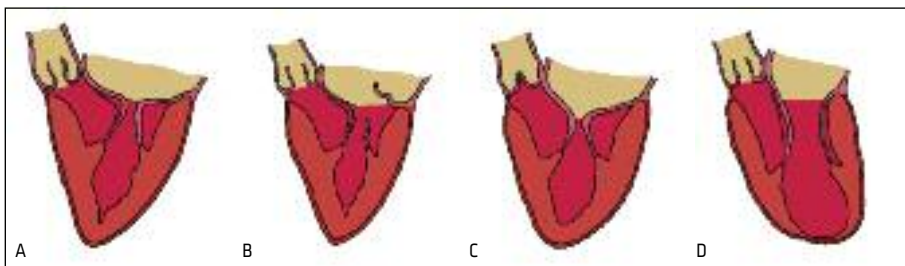
Pravilno delovanje mitralne zaklopke omo-gočja strukturno in funkcijsko normalen mi-tralni aparat. Sestavljajo ga mitralni obroč, sprednji in zadnji listič mitralne zaklopke, horde, papilarni mišiči in stena levega pre-kata. Moteno delovanje katerekoli od teh struktur mitralnega aparata lahko pripelje do motenega stika (koaptacije) lističev med sistolo in sistoličnega zatekanja krvi nazaj v levi predvor (1, 11).

Na osnovi etiologije delimo MR na primarno in sekundarno. Pri primarni oz.

organski MR je vzrok za nezadosten stik li-stičev bolezen mitralnega aparata, najpogosteje miksomatozna ali fibroelastična degeneracija zaklopke s prolapsom lističa ali strganjem horde. Sekundarna oz. funk-cionalna MR je posledica spremenjene geometrije in motene funkcije levega pre-kata, same strukture mitralnega aparata pa primarno niso prizadete. Najpogostejši vzrok funkcionalne MR je ishemična bole-zen srca s patološkim preoblikovanjem in razširitvijo levega prekata, spremenjeno lego narastišč ene ali obeh papilarnih mišič in razširitvijo mitralnega obroča (3, 11–13).

Kirurška delitev MR po avtorju Carpen-tierju, ki jo uporabljamo tudi za oceno pri-mernosti bolnika za perkutani poseg, je osredotočena na mehanizem gibanja lističev zaklopke (11, 12). Po Carpentierovi klasifi-kaciji ločimo tri tipe MR (slika 1):

- Tip I: normalno gibanje lističev. Vzrok MR je razširitev mitralnega obroča ali perforacija lističa.
- Tip II: povečano gibanje enega ali obeh lističev. Najpogostejši vzrok je degenerativna sprememba mitralnega aparata s prolapsom enega ali obeh lističev, po-daljšanjem ali strganjem horde in/ali pa-pilarne mišice.
- Tip III: zmanjšano gibanje lističev, ki je lahko v sistoli in diastoli (tip IIIa), npr. pri revmatični bolezni, ali le v sisto-li (tip IIIb), ki je značilno za sekundarno oziroma funkcionalno MR.



Slika 1. Carpentierova klasifikacija mitralne regurgitacije na osnovi gibanja lističev mitralne zaklopke. Pri tipu I je gibanje lističev normalno (A), pri tipu II je gibanje enega ali obeh lističev povečano (B), pri tipu IIIa je gibanje lističev zmanjšano v sistoli in diastoli (C) in pri tipu IIIb je gibanje lističev zmanjšano le v sistoli (D).

Mehanizma I in IIIb se pogosto kombinirata (1–3, 12).

Pri MR se med sistolo ustvari regurgitacijski tok krvi iz levega prekata v levi preddvor. Celotni utripni volumen levega prekata se tako razdeli na učinkoviti volumen, ki ga prekat iztisne v aorto, in regurgitacijski volumen, ki se iztisne nazaj v levi preddvor. Delež regurgitacijskega volumna v celotnem utripnem volumnu imenujemo regurgitacijski delež in je odvisen od velikosti regurgitacijskega ustja, tlačne razlike med preddvorom in prekatom ter trajanja sistole. Za zagotovitev dovolj velikega učinkovega volumna se mora celotni utripni volumen povečati za velikost regurgitacijskega volumna. To vodi v volumsko obremenitev levega srca z ekscentrično hipertrofijo levega prekata in razširitvijo levega preddvora ter prekata (1, 12, 13).

IZBOR BOLNIKOV, PRIMERNIH ZA PERKUTANO ZDRAVLJENJE

Načeloma prihaja perkutano zdravljenje MR v poštev pri bolnikih, ki niso kandida-

ti za kirurško zdravljenje (9, 14). Za uspešno, varno in racionalno zdravljenje je potrebna skrbna izbira primernih bolnikov, ki mora biti večdisciplinarna, to je znotraj srčnega tima. Po evropskih in ameriških smernicah so kandidati za perkutano zdravljenje bolniki s hudo, simptomatično primarno MR in tisti, ki imajo ob hudi primarni MR pridružene znake okvare delovanja levega prekata in hkrati niso kandidati za kirurško zdravljenje s pričakovano življenjsko dobo vsaj eno leto. Evropske smernice priporočajo perkutano zdravljenje tudi za bolnike s sekundarno MR ob ishemični ali neishemični kardiomiopatiji, ki ostajajo simptomatični kljub optimalnemu zdravljenju z zdravili in resinhronizacijskemu zdravljenju, če je indicirano (tabela 1) (15).

Perkutano zdravljenje z vstavitvijo mitralne sponke je možno tako pri bolnikih z degenerativno kot pri bolnikih s funkcionalno MR, pri čemer moramo upoštevati določena anatomska merila, ki jih ocenimo z UZ-preiskavo. Za postavitve sponke je najprimernejša patologija v predelu centralnih

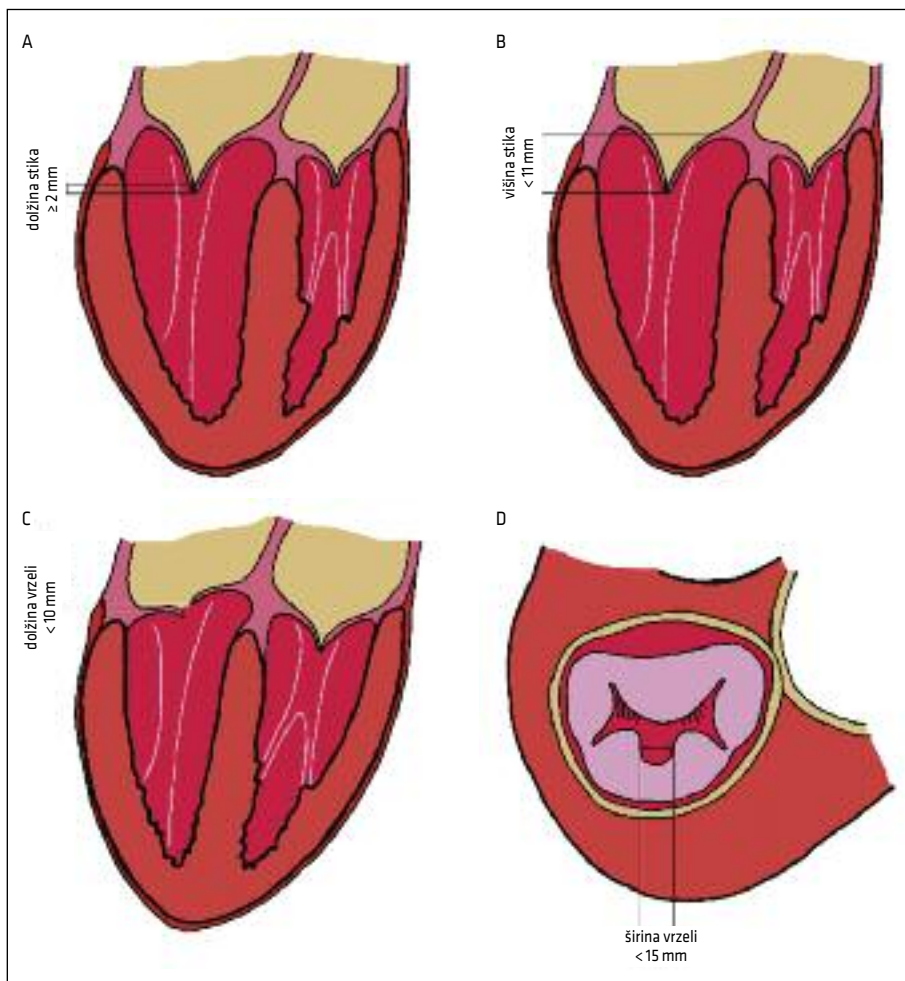
Tabela 1. Indikacije za perkutano zdravljenje mitralne regurgitacije s sistemom MitraClip po evropskih in ameriških smernicah (15). MR – mitralna regurgitacija, ESC – Evropsko združenje za kardiologijo (angl. *European Association of Cardiology*), AHA/ACC – Ameriško združenje za kardiologijo (angl. *American Heart Association/American College of Cardiology*), CRT – resinhronizacijsko zdravljenje (angl. *cardiac resynchronization therapy*), IIb/C – uporabnost metode je manj uveljavljena z vidika dokazov in temelji na soglasju strokovnjakov in/ali majhnih študij, retrospektivnih analiz ali registrov, IIb/B – uporabnost metode je manj uveljavljena z vidika dokazov in temelji na podatkih ene randomizirane študije ali velikih nerandomiziranih študij.

Smernice zdravljenja boleznih srčnih zaklopk	ESC	AHA/ACC
	razred priporočila/ stopnja dokazov	razred priporočila/ stopnja dokazov
Perkutano zdravljenje pride v poštev pri bolnikih s simptomatično, hudo primarno MR, ki izpolnjujejo UZ-merila, imajo veliko tveganje ali niso kirurški kandidati po mnenju srčnega tima in imajo pričakovano življenjsko dobo, večjo od enega leta.	IIb/C	IIb/B
Perkutano zdravljenje pride v poštev pri bolnikih s hudo sekundarno MR, ki so simptomatični kljub optimalnemu zdravljenju z zdravili (in CRT, če je indicirano), izpolnjujejo UZ-merila, imajo veliko tveganje ali niso kirurški kandidati po mnenju srčnega tima in imajo pričakovano življenjsko dobo, večjo od enega leta.	IIb/C	/

skalopov lističev, površina ustja mitralne zaklopke ne sme biti manjša od 4 cm^2 , v predelu postavitve sponke pa lističi ne smejo biti zadebeljeni, kalcinirani. Pri degenerativni bolezni vrzel zaradi lističa, ki je prost ali prolabira, ne sme biti večja od 10 mm in širša od 15 mm. Pri funkcionalni MR pa je pomembno, kolikšen je patološki vlek lističev zaradi preoblikovanega levega prekata: lističa se morata stikati v dolžini vsaj 2 mm, razdalja med obročem in stikom li-

stičev pa ne sme presegati 11 mm (slika 2). Perkutano zdravljenje je načeloma možno pri vseh tipih MR po Carpentierovi klasifikaciji z izjemo tipa IIIa, pri katerem regurgitacijo spremlja tudi stenoza mitralne zaklopke, ki se po postavitvi sponke lahko še poveča (2, 16).

Idealnega točkovnika, ki bi ga lahko uporabili za oceno tveganosti perkutanega posega, še nimamo. Deloma se lahko poslužimo kirurških točkovnikov (18). Na osnovi



Slika 2. Anatomska merila primernosti mitralne zaklopke za perkutano zdravljenje s sistemom MitraClip, uporabljena v raziskavi EVEREST. Pri sekundarni mitralni regurgitaciji mora biti dolžina stika lističev vsaj 2 mm (A), višina med obročem in stikom lističev pa manj kot 11 mm (B). Pri primarni mitralni regurgitaciji dolžina vrzeli zaradi prolabirajočega ali prostega lističa ne sme presegati 10 mm (C), širina vrzeli pa ne 15 mm (D).

podatkov registrov se je Euroscore II izkazal kot točkovnik z najboljšo napovedno vrednostjo za perkutani poseg. Z uporabo tega točkovnika smrtnost bolnikov v prvih 30 dneh po perkutanem posegu precenimo, po enem letu pa je korelacija relativno dobra, saj se boljše preživetje neposredno po operaciji tekom prvega leta deloma porazgubi na račun zapletov, povezanih s starostjo in številnimi pridruženimi boleznimi.

K optimalni izbiri bolnikov bi lahko pripomogla nedavna raziskava, ki je pokazala, da je preživetje po posegu slabše pri predoperativni vrednosti srčnega kazalca N-terminalnega možganskega natriuretičnega propeptida (angl. *N-terminal brain natriuretic propeptide*, NT-proBNP) $\geq 5.000 \mu\text{g/l}$, trikuspidalni regurgitaciji stopnje ≥ 3 in predhodni operaciji na mitralni zaklopki. Medtem ko je bilo dvoletno preživetje pri bolnikih brez teh dejavnikov tveganja 87 %, je bilo ob prisotnosti enega dejavnika 78 %, pri dveh dejavnikih pa le še 38 %. Etiologija funkcionalne MR in oslabiljeno delovanje levega prekata nista vplivali na preživetje (14).

Perkutano zdravljenje je možno tudi pri bolnikih s predhodno kirurško popravljeno mitralno zaklopko. Pri teh bolnikih je ustje mitralne zaklopke manjše zaradi všitega kirurškega obroča, tako da večinoma zadoštuje postavitve že ene sponke (19).

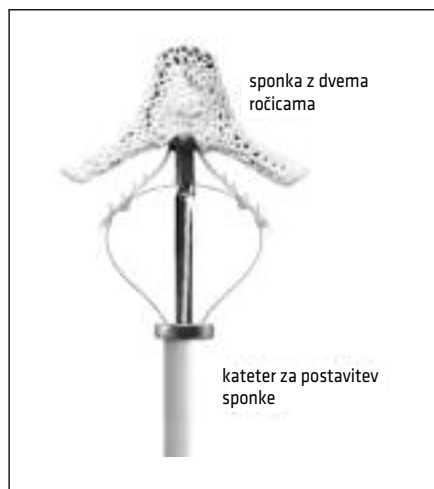
ZDRAVLJENJE MITRALNE REGURGITACIJE Z MITRALNIMI SPONKAMI

Osnovna zamisel zdravljenja s postavitvijo mitralnih sponk izhaja iz kirurške tehnike, ki jo je leta 1991 vpeljal Ottavio Alieri. Cilj te tehnike je zmanjšanje regurgitacijskega ustja tako, da prišijemo robova lističev mitralne zaklopke na mestu regurgitacije (angl. *edge to edge*). Šiv med robovoma lističev razdeli prej enotno ustje mitralne zaklopke v dve ločeni ustji (2, 20). Pri perkutanem posegu posnemamo omenjeno tehniko s postavitvijo sponk, ki, analogno s šivi, spnejo sprednji in zadnji listič mitral-

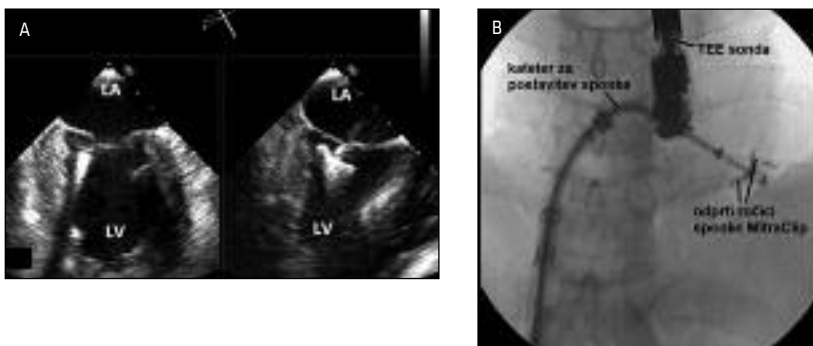
ne zaklopke. Prednost perkutanega zdravljenja je v minimalni invazivnosti. Poseg izvedemo na delujočem srcu, izognemo se odpiranju prsnega koša, kardioplegiji in kardiopulmonalnemu obvodu. Pooperativno okrevanje je pomembno krajše (4).

Sistem MitraClip sestavljata vodilni kateter in kateter za postavitve sponke (angl. *Clip Delivery System*), na koncu katerega je pritrjena sponka (2, 3, 21). Premer vodilnega katetra je v predelu dimelj 8 mm, v predelu preddvornega pretina pa 7,3 mm (3). Sponka je sestavljena iz zlitine kobalta in kroma in ima dve ročici. Prekrita je s poliestrom, ki pospeši celjenje tkiva (slika 3) (2).

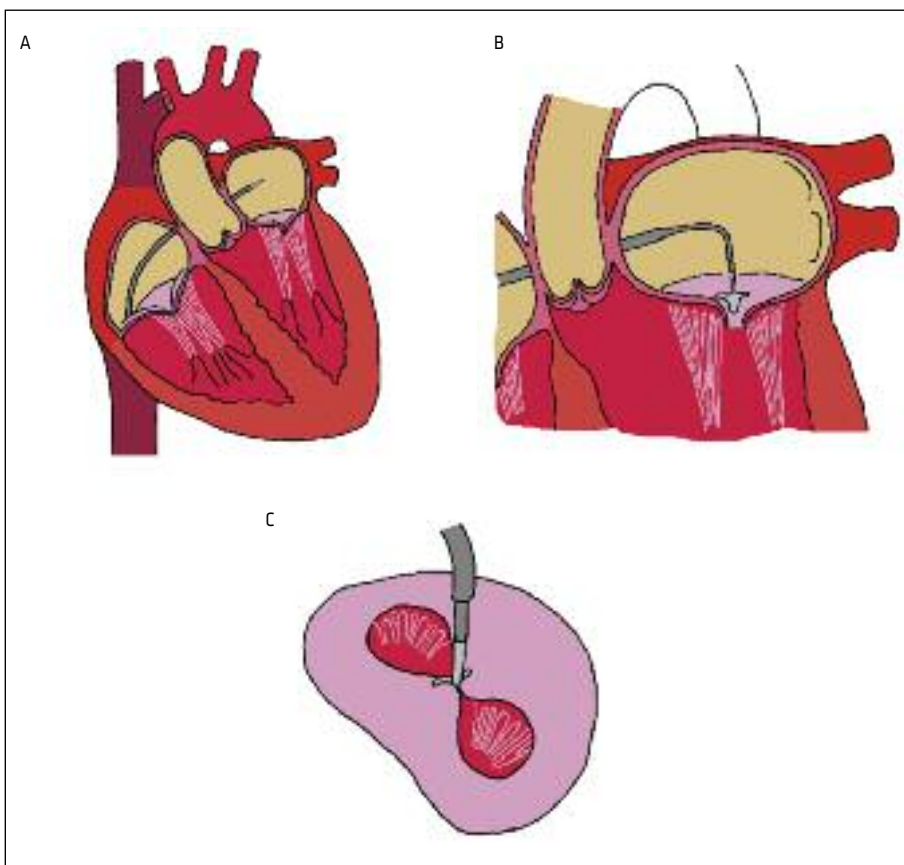
Poseg se izvaja v splošni anesteziji. Lego katetra in sponke spremljamo neprekinjeno s transezofagealno UZ-preiskavo (angl. *transesophageal echocardiography*, TEE) in RTG-diaskopijo (slika 4). Za razliko od kirurškega zdravljenja poseg ne omogoča neposrednega anatomskega pregleda okvarjene zaklopke, ker pa se izvaja na delujočem srcu, lahko neposredno spremljamo spremembe stopnje regurgitacije in hemodinamične učinke ter prilagajamo mesto postavitve sponke, da dosegemo najboljši rezultat (2, 3, 22).



Slika 3. Prikaz sistema MitraClip: kateter za postavitve sponke, na koncu katerega je pritrjena sponka, ki ima dve ročici.

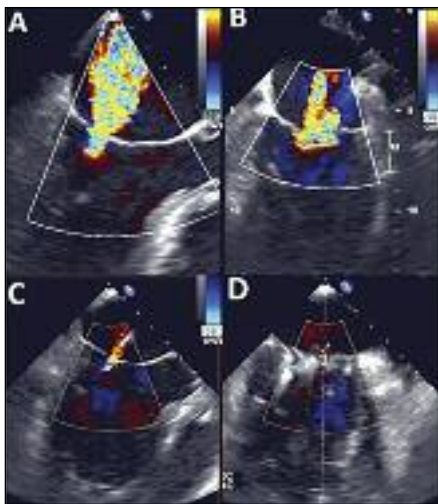


Slika 4. Perkutani poseg spremljamo neprekinjeno s transezofagealno UZ-preiskavo (angl. *transesophageal echocardiography*, TEE) (A) in RTG-diaskopijo (B). LA – levi preddvor (angl. *left atrium*), LV – levi prekat (angl. *left ventricle*).



Slika 5. Shematski prikaz postavitve mitralne sponke MitraClip. (A) Preko dimeljske, iliakalne in spodnje votle vene vstopimo v desni preddvor, kjer s transeptalno punkcijo prebodemo preddvorni pretin in vodilni kateter vpeljemo v levi preddvor. (B) Kateter z nameščeno mitralno sponko upognemo proti mitralni zaklopki in odpremo ročici sponke, s katerima ujameмо lističa mitralne zaklopke. (C) Z mitralno sponko spnemo sprednji in zadnji listič in ustvarimo dvojno ustje mitralne zaklopke.

Sistem MitraClip uvedemo preko dimelj-ske vene in preko iliakalne ter spodnje votle vene vstopimo v desni preddvor. Z vodilom, ki ima punkcijsko iglo, prebodemo preddvorni pretin (poseg imenujemo transeptalna punkcija). Skozi nastalo odprtino vpeljemo vodilni kateter v levi preddvor. Mehanizem v vodilnem katetru omogoča upogib distalne konice. Preko vodilnega katetra vpeljemo v levi preddvor kateter z nameščeno sponko. Ta kateter ima bolj zapleten mehanizem, ki omogoča usmerjanje konice v dve smeri: naprej-nazaj (antero-posteriorno) in medialno-lateralno. Ročici sponke usmerimo pravokotno na ustje mitralne zaklopke s pomočjo 3D-prika-za zaklopke s TEE (23). Sponko nato odpremo in z njo napredujemo v levi prekat, ves čas pod kontrolo TEE. Iz levega prekata jo nato deloma potegnemo nazaj proti levemu preddvoru tako, da zajamemo sprednji in zadnji listič mitralne zaklopke (slika 5). Če sta oba lističa ujeta v ročici sponke, sponko zapremo in ocenimo stopnjo regurgitacije ter velikost ustja mitralne zaklopke. Če

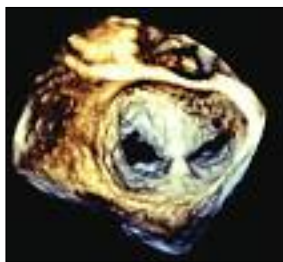

Slika 6. Transezofagealna UZ-preiskava, pogled v dolgi osi (A, C) in komisurni pogled (B, D). Huda funkcionalna mitralna regurgitacija (A, B) se je po vstavitvi mitralne sponke zmanjšala (C, D).

rezultat ni optimalen, lahko sponko ponovno odpremo in poiščemo ustrežnejši položaj. Ko smo s sponko odpravili ali zadovoljivo zmanjšali MR, sponko zapremo, jo ločimo od vodilnega sistema in tako dokončno vstavimo v mitralno zaklopko (slika 6, slika 7) (2, 3). Kadar ena sama sponka ne zadostuje za zmanjšanje MR, lahko vstavimo več sponk, pri čemer vedno preverimo velikost nastalega ustja, da ne tvegamo nastanka mitralne stenoze (2, 23).

Po posegu prične vstavljeno sponko preraščati okolno tkivo. V štirih tednih je s tanko plastjo tkiva prekrita celotna sponka, v 12 mesecih pa se običajno že stvori enovit vezivni most, ki obe ročici sponke poveže med seboj. Tkivni odgovor ni dovolj močan, da bi sprožil nastanek mitralne stenoze. Popolnoma razvito vezivo sčasoma prevzame del obremenitve, ki jo nosi vstavljena sponka (21). Po nekaterih podatkih bi lahko pri funkcionalni MR to preprečilo nadaljnjo razširitev mitralnega obroča in levega prekata (21, 33).

Po posegu potrebuje bolnik prehodno dvotirno antiagregacijsko zaščito. Svetujemo, da doživljenjsko prejema acetilsalicilno kislino (100 mg/dan), v prvem mesecu v kombinaciji s klopidogetrom (75 mg/dan) (21). Bolnikom, ki potrebujejo trajno antikoagulacijsko zdravljenje, v prvem mesecu dodamo klopidogetrel (75 mg/dan).



Slika 7. Kirurški pogled mitralne zaklopke iz levega preddvora s 3D transezofagealno UZ-preiskavo po perkutanem posegu: dvojno ustje mitralne zaklopke, na sredini sta lističa speta z mitralno sponko.

Hemodinamične posledice perkutanege zdravljenja

Z zmanjšanjem regurgitacijskega volumna in manjšo diastolično polnitvijo se neposredno po posegu zmanjšata končni diastolični volumen in tlak levega prekata. Zmanjšata se polnitev in tlak levega predvora, posledično se zmanjša tudi srednji arterijski tlak v pljučnem žilju (3, 23). Pri MR levi prekat iztisne kri proti majhnemu uporu, tako da se po posegu poveča upor proti iztisu (angl. *afterload*) levega prekata. Zaradi zmanjšanja regurgitacijskega volumna se iztisni delež levega prekata zniža, kljub temu pa se povečata učinkoviti in minutni volumen srca ter zniža periferni upor (23). Pri četrtini bolnikov s funkcionalno MR se po posegu poslabša funkcija levega prekata. Vzrok sta tako zmanjšana polnitev (angl. *preload*) kot povečan upor proti iztisu levega prekata. Ta pojav je prehoden, dobro odgovori na inotropno podporo in ne vpliva na kratkoročno in dolgoročno preživetje bolnikov (24).

Po posegu ostane med obema preddvoroma iatrogeni defekt preddvornega pretina. Njegova pogostost je podobna kot pri drugih perkutanih posegih, pri katerih opravimo punkcijo preddvornega pretina (npr. balonska valvuloplastika mitralne stenoze, elektrofiziološke intervencije). Neposredno po posegu meri defekt povprečno 0,19 cm², kar predstavlja 44 % preseka vodilnega katetra (25). Po enem mesecu vztraja pri 90 %, po šestih mesecih pa pri 50 % bolnikov (10, 26). Glavna vzroka za vztrajanje odprtega defekta sta relativno velik izhodiščni presek defekta zaradi debeline vodilnega katetra in dolgotrajnost posega (povprečno trajanje 100–200 minut), med katerim lahko pride zaradi manipulacij z vodilnimi katetri do manjših mehaničnih poškodb (10). Sprva ima, z izjemo bolnikov s pljučno hipertenzijo, povezava med obema preddvoroma ugodne učinke. Vzpostavi se levo-desni spoj, ki zniža tlak v levem preddvoru, to pa še dodatno zniža končno

diastolično polnitev in tlak levega prekata (25). Vztrajanje defekta preddvornega pretina pa ima dolgoročno negativne hemodinamične učinke. Ugotovili so, da se pri bolnikih z defektom sistolični tlak v pljučni arteriji zniža manj, delež bolnikov v 3. in 4. funkcijskem razredu po klasifikaciji NYHA je po šestih mesecih večji (57 % proti 30 %), višje imajo vrednosti srčnega kazalca NT-proBNP in višjo umrljivost (16,6 % proti 3,3 %) (10).

Zapleti perkutanege zdravljenja

Med in po posegu se lahko pojavijo zapleti povezani s srčno kateterizacijo in transseptalno punkcijo. Poročajo, da se v primerjavi z drugimi intervencijskimi posegi pogosteje pojavi akutna ledvična odpoved (ALO) (21). Po podatkih Taramossa in sodelavcev lahko ALO pričakujemo pri nekaj manj kot četrtini bolnikov, po njihovih izkušnjah naj bi jih 7 % potrebovalo prehodno dializno zdravljenje. Dejavniki tveganja so večja predoperativna vrednost NT-proBNP ($\geq 5.100 \mu\text{g/l}$), nižji iztisni delež levega prekata in anemija. Presenetljivo na pojavnost ALO ne vplivajo predhodna glomerulna filtracija, arterijska hipertenzija in sladkorna bolezen (27).

Možen zaplet je popustitev sponke (28). Do popustitve sponke na enem lističu pride v 5–9 % primerov, pogostost je odvisna predvsem od izkušenosti operaterja. Verjetnost zapleta je manjša, če med posegom poleg dvodimenzionalnega uporabimo tudi 3D TEE (29). Vzrok je lahko nepopolno ali asimetrično zajetje lističa zaklopke (28). Če sponka popusti že med posegom, se lahko vstavi dodatna sponka, sicer pa je indicirano operativno zdravljenje. Sponka popusti predvsem v prvih šestih mesecih, preden jo preraste vezivo, nato pa je tak zaplet izredno redek (21, 28). Navadno popustitev sponke odkrijemo naključno na UZ-preiskavi srca, kar pa ne zahteva urgentne operacije in ne ogroža bolnika (21). Večinoma je možna kasnejša poprava mitralne zaklopke (21).

Poročil o popustitvi obeh ročic sponke s posledično embolizacijo ni.

Učinkovitost zdravljenja z mitralnimi sponkami

Prvi prospektivni in randomizirani raziskavi, ki sta preverjali varnost in učinkovitost zdravljenja z mitralnimi sponkami, sta bili študiji EVEREST I in EVEREST II. Prva je zajela 107 bolnikov iz različnih centrov. Poseg je bil uspešen v 74 % primerov (stopnja MR po posegu $\leq 2+$), umrljivost med posegom in v bolnišnici pa sta bili manjši od 1 %. V roku enega leta je 17 % bolnikov kljub perkutanemu posegu potrebovalo kirurško zdravljenje (21).

V raziskavi EVEREST II so raziskovalci primerjali uspešnost in varnost zdravljenja sistema MitraClip s kirurškim zdravljenjem. Randomizirali so 279 bolnikov, dve tretjini sta bili zdravljeni perkutano, ena tretjina pa kirurško. V prvih 30 dneh je bilo manj zapletov pri zdravljenju s sponkami (15 %) kot pri kirurškem zdravljenju (48 %), vendar je večino zapletov pri kirurškem zdravljenju predstavljala potreba po transfuziji, razlike v ostalih kategorijah pa so bile zanemarljive. Rezultati zdravljenja po 12 mesecih so bili boljši pri kirurško zdravljenih bolnikih. V kirurški skupini je imelo po enem letu pomembno MR 17 % bolnikov, med perkutano zdravljenimi pa 46 % bolnikov. Reoperacijo je potrebovalo 20 % z MitraClipom zdravljenih bolnikov. Po štiriletnem spremljanju pa je bila razlika v številu smrti, reoperacij in hude MR med kirurškimi in perkutano zdravljenimi bolniki statistično nepomembna (30).

Z današnjega vidika imajo zaključki teh dveh raziskav omejeno klinično vrednost, saj so bili v študijo vključeni predvsem bolniki, sposobni operacije, brez velikega tveganja in z večinoma ohranjeno sistolično funkcijo levega prekata (iztisni delež 60 ± 10 %). Posegov, ki so bili opravljene na degenerativno spremenjenih zaklopkah, je bilo 73 %, medtem ko v klinični praksi

80 % posegov predstavljajo bolniki s funkcionalno MR (17). Pri prvih posegih operaterji tudi niso imeli dovolj izkušenj za doseganje optimalnih rezultatov. V novejši študiji so vključeni predvsem starejši bolniki s pridruženimi boleznimi, kot so huda disfunkcija levega prekata, kronična ledvična odpoved in kronična obstruktivna pljučna bolezen. Ti so bili v prvih študijah premalo zastopani ali pa iz njih celo izključeni (31).

Največjo zbirko podatkov o uporabi mitralnih sponk v vsakdanji klinični praksi so analizirali raziskovalci, ki so sodelovali v evropski, nerandomizirani, multicentrični študiji ACCESS-EU. Zajeli so podatke o zdravljenju 567 bolnikov. Srednja starost bolnikov je bila 74 let, skoraj polovica jih je bila starejša od 75 let. Ker je zajela bolnike iz vsakdanje prakse, so bili bolj pogosto simptomatični (85 % v 3. in 4. funkcijskem razredu po klasifikaciji NYHA), več kot polovica jih je imela iztisni delež levega prekata pod 40 %. Po merilih, ki so veljala v študijah EVEREST, bi bilo 80 % teh bolnikov iz raziskave izključenih. Funkcionalno MR je imelo 77 % bolnikov. Poseg je bil uspešen v 99,6 %, v 53 % se je MR zmanjšala za dve stopnji ali več. Tridesetdnevna umrljivost je znašala 3,4 %. Eno leto je preživelo 82 % bolnikov. Po enem letu je bilo 71 % bolnikov v 1. in 2. funkcijskem razredu, reoperiranih je bilo 6,3 % bolnikov (32).

V raziskavi EVEREST II High Risk Study so primerjali preživetje bolnikov, ki so bili zdravljeni z mitralnimi sponkami, s preživetjem nezdravljenih bolnikov. V prvih 30 dneh je bila smrtnost pri zdravljenih bolnikih 7,7 %, pri nezdravljenih pa 8,3 %. Enoletno preživetje zdravljenih bolnikov je bilo 76 %, nezdravljenih bolnikov pa 55,3 %. Pri zdravljenih bolnikih so zaznali pomembno funkcijsko izboljšanje. Medtem ko je bilo pred posegom 89 % bolnikov uvrščenih v 3. in 4. funkcijski razred, jih je po posegu 74 % sodilo v 1. in 2. funkcijski razred.

Število hospitalizacij zaradi srčnega popuščanja se je v prvem letu znižalo za 45 % (34).

ZAKLJUČEK

Perkutano zdravljenje z vstavitvijo mitralnih sponk je varna in učinkovita metoda zdravljenja hude MR. V primerjavi s kirurškim zdravljenjem so dolgoročni učinki slabši, indikacije pa omejene na določena anatomsko merila mitralnega aparata. Poseg zato ne predstavlja alternative kirurškemu zdravljenju, temveč izhod v sili za bolnike, ki zaradi starosti in pridruženih bolezni niso primerni za operativni poseg. Slabost posega je predvsem v tem, da ne omogoča intervencije v področju razširjenega mitralnega obroča – anuloplastike, ki je sicer sestavni del večine kirurških posegov.

V razvoju so novi materiali, ki bi omogočili anuloplastiko tudi na perkutani način. Idealna rešitev bi bila, po zgledu uspešne transkatetske vstavitve aortne zaklopke, razvoj perkutane vstavitve nove mitralne zaklopke. Oviro razvoju predstavlja predvsem anatomija mitralnega aparata, ki je v primerjavi z aortno zaklopko bolj zapletena. Sam obroč mitralne zaklopke je večji, asimetričen, njegova sedlasta oblika se med srčnim ciklom spreminja. Dodatno posebnost predstavljata bližina aortne zaklopke in iztočni trakt levega prekata, v katerega je usmerjen sprednji listič mitralne zaklopke v diastoli (2, 3).

ZAHVALA

Avtorji se zahvaljujemo kolegu Vidu Lebanu, dr. med. za izdelavo slik 1, 2 in 5.

LITERATURA

1. Enriquez-Sarano M, Akins CW, Vahanian A. Mitral regurgitation. *Lancet*. 2009; 373 (9672): 1382–94.
2. Maisano F, Alfieri O, La Canna G. Percutaneous mitral repair with the MitraClip. *Ann Fr Anesth Reanim*. 2011; 30 (Suppl 1): S33–7.
3. Bhamra-Ariza P, Muller DW. The MitraClip experience and future percutaneous mitral valve therapies. *Heart Lung Circ*. 2014; 23 (11): 1009–19.
4. Ussia GP, Cammalleri V, Sarkar K, et al. Quality of life following percutaneous mitral valve repair with the MitraClip System. *Int J Cardiol*. 2012; 155 (2): 194–200.
5. Goel SS, Bajaj N, Aggarwal B, et al. Prevalence and outcomes of unoperated patients with severe symptomatic mitral regurgitation and heart failure: comprehensive analysis to determine the potential role of MitraClip for this unmet need. *J Am Coll Cardiol*. 2014; 63 (2): 185–6.
6. Buzzatti N, Maisano F, Latib A, et al. Comparison of outcomes of percutaneous MitraClip versus surgical repair or replacement for degenerative mitral regurgitation in octogenarians. *Am J Cardiol*. 2015; 115 (4): 487–92.
7. Mirabel M, Lung B, Baron G, et al. What are the characteristics of patients with severe, symptomatic, mitral regurgitation who are denied surgery? *Eur Heart J*. 2007; 28 (11): 1358–65.
8. Khamis H, Abdelaziz A, Ramzy A. Percutaneous mitral repair with MitraClip system; safety and efficacy; initial Egyptian experience. *The Egyptian Heart Journal*. 2014; 66 (1): 11–6.
9. Rogers JH, Low RI. Noncentral mitral regurgitation: a new niche for the MitraClip. *J Am Coll Cardiol*. 2013; 62 (25): 2378–81.
10. Schueler R, Öztürk C, Wedekind JA, et al. Persistence of iatrogenic atrial septal defect after interventional mitral valve repair with the MitraClip system: a note of caution. *JACC Cardiovasc Interv*. 2015; 8 (3): 450–9.
11. Dal-Bianco JP, Beaudoin J, Handschumacher MD, et al. Basic mechanisms of mitral regurgitation. *Can J Cardiol*. 2014; 30 (9): 971–81.

12. Ahmed MI, McGiffin DC, O'Rourke RA, et al. Mitral regurgitation. *Curr Probl Cardiol*. 2009; 34 (3): 93–136.
13. Asgar AW, Mack MJ, Stone GW. Secondary mitral regurgitation in heart failure: pathophysiology, prognosis, and therapeutic considerations. *J Am Coll Cardiol*. 2015; 65 (12): 1231–48.
14. Boerlage-vanDijk K, Wiegerinck EM, Araki M, et al. Predictors of outcome in patients undergoing MitraClip implantation: An aid to improve patient selection. *Int J Cardiol*. 2015; 189: 238–43.
15. Vahanian A, Alfieri O, Andreotti F, et al. Guidelines on the management of valvular heart disease (version 2012). *Eur Heart J*. 2012; 33 (19): 2451–96.
16. Boerlage-van Dijk K, Yamawaki M, Wiegerinck EM, et al. Mitral valve anatomy predicts outcome of MitraClip implantation. *Int J Cardiol*. 2014; 174 (3): 724–6.
17. Armoiry X, Brochet E, Lefevre T, et al. Initial French experience of percutaneous mitral valve repair with the MitraClip: a multicentre national registry. *Arch Cardiovasc Dis*. 2013; 106 (5): 287–94.
18. Adamo M, Capodanno D, Cannata S, et al. Comparison of three contemporary surgical scores for predicting all-cause mortality of patients undergoing percutaneous mitral valve repair with the MitraClip system (from the multicenter GRASP-IT registry). *Am J Cardiol*. 2015; 115 (1): 107–12.
19. Grasso C, Ohno Y, Attizzani GF, et al. Percutaneous mitral valve repair with the MitraClip system for severe mitral regurgitation in patients with surgical mitral valve repair failure. *J Am Coll Cardiol*. 2014; 63 (8): 836–8.
20. Luk A, Butany J, Ahn E, et al. Mitral repair with the Evalve MitraClip device: histopathologic findings in the porcine model. *Cardiovasc Pathol*. 2009; 18 (5): 279–85.
21. Feldman T, Kar S, Rinaldi M, et al. Percutaneous mitral repair with the MitraClip system: safety and midterm durability in the initial EVEREST (Endovascular Valve Edge-to-Edge REpair Study) cohort. *J Am Coll Cardiol*. 2009; 54 (8): 686–94.
22. Beigel R, Wunderlich NC, Kar S, et al. The evolution of percutaneous mitral valve repair therapy: lessons learned and implications for patient selection. *J Am Coll Cardiol*. 2014; 64 (24): 2688–700.
23. Siegel RJ, Biner S, Rafique AM, et al. The acute hemodynamic effects of MitraClip therapy. *J Am Coll Cardiol*. 2011; 57 (16): 1658–65.
24. Melisurgo G, Ajello S, Pappalardo F, et al. Afterload mismatch after MitraClip insertion for functional mitral regurgitation. *Am J Cardiol*. 2014; 113 (11): 1844–50.
25. Hoffmann R, Altiok E, Reith S, et al. Functional effect of new atrial septal defect after percutaneous mitral valve repair using the MitraClip device. *Am J Cardiol*. 2014; 113 (7): 1228–33.
26. Saitoh T, Izumo M, Furugen A, et al. Echocardiographic evaluation of iatrogenic atrial septal defect after catheter-based mitral valve clip insertion. *Am J Cardiol*. 2012; 109 (12): 1787–91.
27. Taramasso M, Latib A, Denti P, et al. Acute kidney injury following MitraClip implantation in high risk patients: incidence, predictive factors and prognostic value. *Int J Cardiol*. 2013; 169 (2): e24–5.
28. Citro R, Baldi C, Mastrogiovanni G, et al. Partial clip detachment and posterior mitral leaflet perforation after mitralclip implantation. *Int J Cardiol*. 2014; 171 (3): e113–6.
29. Braun D, Orban M, Michalk F, et al. Three-dimensional transoesophageal echocardiography for the assessment of clip attachment to the leaflets in percutaneous edge-to-edge repair of the mitral valve. *EuroIntervention*. 2013; 8 (12): 1379–87.
30. Feldman T, Foster E, Glower DD, et al. Percutaneous repair or surgery for mitral regurgitation. *N Engl J Med*. 2011; 364 (15): 1395–406.
31. Auricchio A, Schillinger W, Meyer S, et al. Correction of mitral regurgitation in nonresponders to cardiac resynchronization therapy by MitraClip improves symptoms and promotes reverse remodeling. *J Am Coll Cardiol*. 2011; 58 (21): 2183–9.
32. Maisano F, Franzen O, Baldus S, et al. Percutaneous mitral valve interventions in the real world: early and 1-year results from the ACCESS-EU, a prospective, multicenter, nonrandomized post-approval study of the MitraClip therapy in Europe. *J Am Coll Cardiol*. 2013; 62 (12): 1052–61.
33. De Bonis M, Lapenna E, La Canna G, et al. Mitral valve repair for functional mitral regurgitation in end-stage dilated cardiomyopathy. *Circulation*. 2005; 112 (Suppl 9): I402–8.
34. Whitlow PL, Feldman T, Pedersen WR, et al. Acute and 12-month results with catheter-based mitral valve leaflet repair: the EVEREST II (Endovascular Valve Edge-to-Edge Repair) High Risk Study. *J Am Coll Cardiol*. 2012; 59 (2): 130–9.