

Magnetna resonanca, pojav z velikim medicinskim potencialom, a zapletenim fizikalnim ozadjem – 1. del: Kratek pregled

Magnetic resonance, a phenomenon with a great potential in medicine, but with a complex physical background – Part 1: A short overview

Bojan Božič,¹ Luka Kristanc,^{1,2} Gregor Gomišček^{1,3}

¹ Inštitut za biofiziko, Medicinska fakulteta, Univerza v Ljubljani, Vrazov trg 2, 1000 Ljubljana

² Osnovno zdravstvo Gorenjske, ZD Kranj, Gosposvetska 10, 4000 Kranj

³ Zdravstvena fakulteta, Univerza v Ljubljani, Zdravstvena pot 5, 1000 Ljubljana

Korespondenca/ Correspondence:

Luka Kristanc, dr. med., Inštitut za biofiziko, Medicinska fakulteta, Univerza v Ljubljani, Vrazov trg 2, 1000 Ljubljana
tel: +386-1-5437600,
e-mail: luka.kristanc@gmail.com,
faks: +386-1-4315127.

Ključne besede:

slikanje, NMR, angiografija, difuzija, spektroskopija

Key words:

imaging, NMR, angiography, diffusion, spectroscopy

Citirajte kot/Cite as:

Izvilleček

Zdravniki se pri svojem delu vse pogosteje srečujejo z različnimi slikovnimi diagnostičnimi metodami. Poznavanje osnovnih načel njegovega delovanja jim omogoča ne le lažje sporazumevanje z radiologi in drugimi strokovnjaki s tega področja, temveč zagotavlja tudi primerno izbiro diagnostičnih ukrepov in učinkovitejšo uporabo diagnostičnih naprav. V tem članku bomo pogledali osnovna načela slikanja in nekatere možnosti uporabe magnetne resonance v medicini: slikanje z magnetno resonanco (MRI), angiografske metode, slikanje s pomočjo difuzije, funkcijski MRI ter magnetnoresonančno spektroskopijo.

Uvod

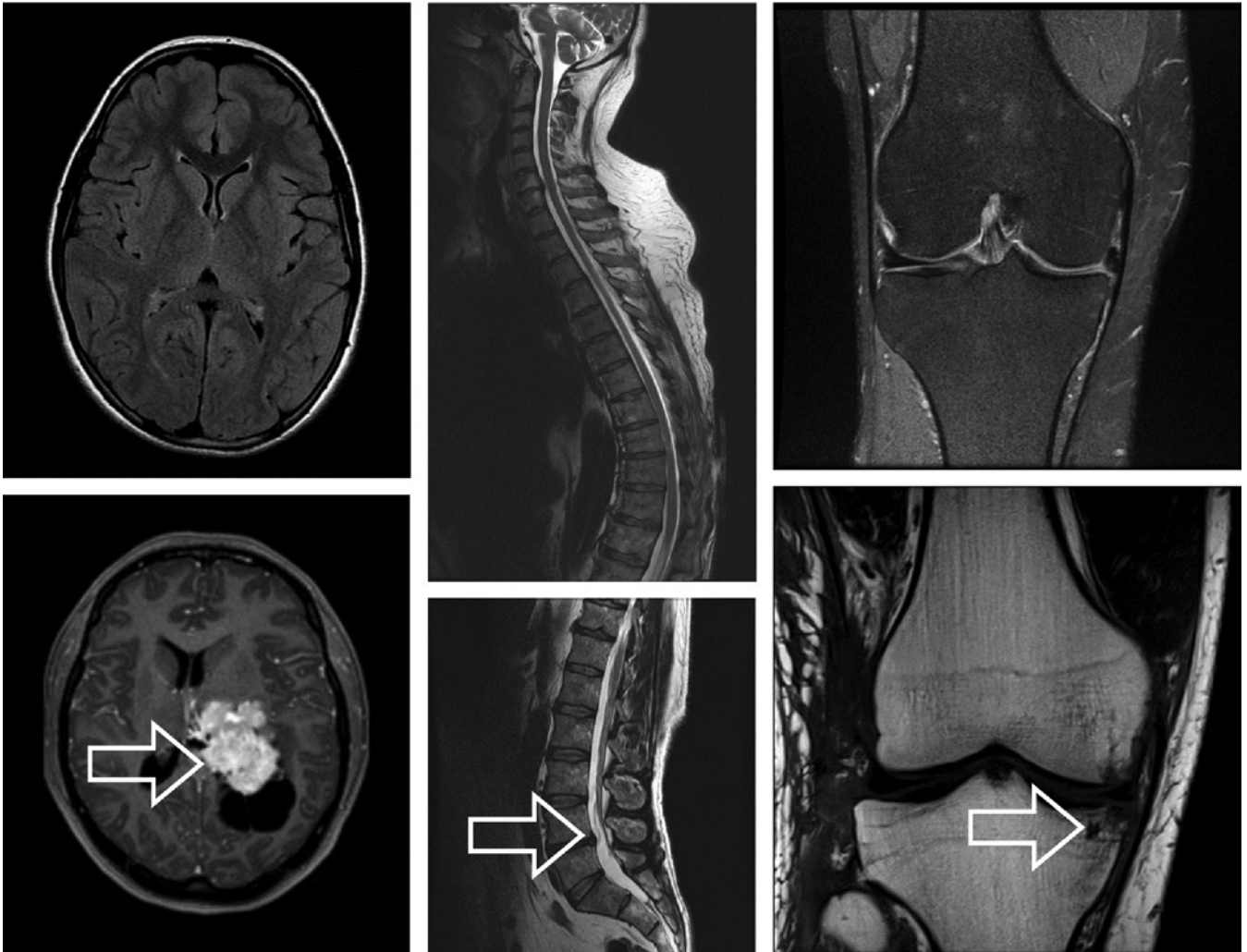
V zadnjih desetletjih so se v klinični praksi uveljavile različne slikovne metode, ki omogočajo natančnejšo diagnostiko ter tudi temeljitejšo spremljanje učinkovitosti zdravljenja in rehabilitacije bolnikov. Zaradi vsakodneвне uporabe slikovnih tehnik je pomembno, da zdravniki poznajo tudi osnovna načela delovanja teh tehnik. Tako znanje jim namreč omogoča lažje sporazumevanje z radiologi in drugimi strokovnjaki s tega področja, hkrati pa zagotavlja tudi

Abstract

In the course of their work, the physicians are more and more frequently confronted with various imaging methods. An adequate knowledge of the basic principles of these methods allows them not only to communicate more successfully with radiologists and other experts in the field, but also enables them to make appropriate choice of diagnostic measures and to use diagnostic devices effectively. In this paper, the basic imaging principles and some applications of the magnetic resonance in medicine, i.e., magnetic resonance imaging (MRI), angiographic methods, diffusion-weighted MRI, functional MRI and magnetic resonance spectroscopy, will be briefly presented.

primerno izbiro diagnostičnih ukrepov in učinkovitejšo uporabo diagnostičnih naprav. Zato bomo v naslednjem sestavku na kratko osvetlili osnovna načela slikovnih metod, poudarek pa bo predvsem na predstavitvi uporabe magnetne resonance (*angl.* magnetic resonance – MR) v medicini.

Klinična praksa kaže, da si je slikanje z magnetno resonanco (MRI) utrdilo svoje mesto v klinični diagnostiki¹⁻³ in da ima nekatere bistvene prednosti pred drugimi slikovnimi radiološkimi preiskavami. MRI je način slikanja, ki prikazuje lastnosti te-



Slika 1: Primeri slikanja z magnetno resonanco: aksialna ali transverzalna prereza glave (levo), sagitalna prereza hrbtenice (sredina) in koronarna prereza kolena (desno). V spodnji vrstici so prikazane različne oblike patoloških stanj, ki so označena s puščicami. Različni odtenki sivine ustrezajo različnim jakostim signalov, ki izvirajo iz različnih delov opazovanih rezin človeškega telesa. Pri slikanju z magnetno resonanco je izmerjeni signal odvisen od obnašanja jeder v magnetnem polju. (Slike so bile posnete na Kliničnem inštitutu za radiologijo, UKC Ljubljana.)

lesa v tankih rezinah (Slika 1) ali v tridimenzionalni rekonstrukciji, tako kot npr. računalniška tomografija (*angl.* computer tomography – CT), ki je sicer prva in najbolj poznana računalniško podprta tehnika slikanja. Za razliko od slednje, ki temelji na zdravju škodljivi absorpciji ionizirajočega sevanja rentgenskih žarkov v človeškem tkivu, pri slikanju z magnetno resonanco slika določa obnašanje atomskih jeder v močnem magnetnem polju.^{4,5} Poleg tega, da je torej MRI varnejši kot CT, imajo tudi same slike, predvsem ko gre za slikanje različnih mehkih tkiv, ponavadi boljši kontrast od tistih s CT-tehniko.⁴

Osnovna problema pri tehnikah slikanja

Kako pa sploh pride do slike? To je vprašanje, na katerega si moramo odgovoriti najprej, če hočemo razumeti nadaljnja vprašanja, ki so povezana s posameznimi slikovnimi metodami. Pri vsaki tehniki slikanja izmerimo signale, ki pripadajo majhnim volumnom tkiva, imenovanim voksli (*angl.* voxel). Nato iz njih računalnik rekonstruira sliko, ki je sestavljena iz majhnih ploskovnih elementov, imenovanih piksli (*angl.* pixel) (Sliki 2 in 3).

Poenostavljeno bi lahko rekli, da iz človeškega telesa »izrežemo« rezino določene debeline in jo razdelimo v enake volumne.

Zdrav Vestn 2013;
82: page 746–54

Prispelo: 4. mar. 2013,
Sprejeto: 29. apr. 2013



Slika 2: Rezino človeškega telesa »razdelimo« na veliko število majhnih volumnov. Tkiva v posameznih volumnih imajo iste fizikalne značilnosti ali pa se po njih razlikujejo. Tipične debeline rezin so med 1 in 10 mm, posameznih volumnov pa je pri običajni ločljivosti dobrega četrtr milijona (512 vrstic × 512 stolpcev = 262.144 volumnov).

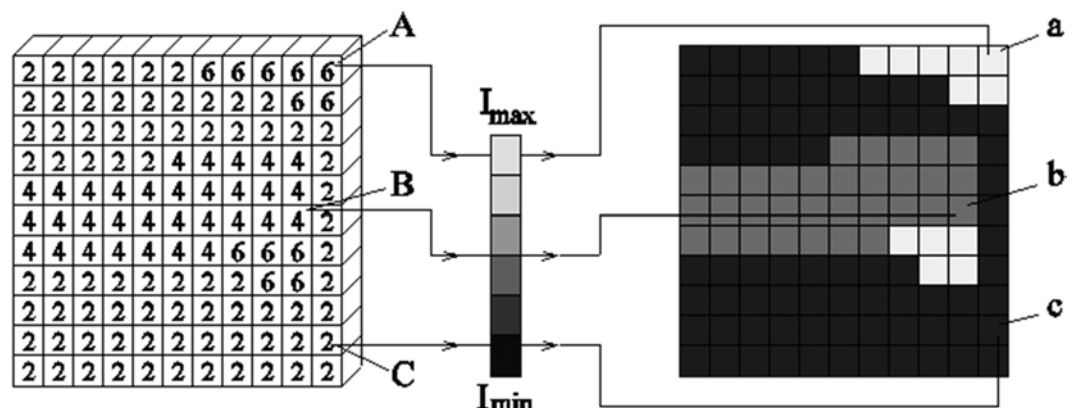
Sliko te rezine, ki jo rekonstruira računalnik, dobimo tako, da računalnik vsakemu ploskovnemu elementu na sliki določi ustrezno sivino. Le-ta je v skladu z velikostjo izmerjenega signala iz pripadajočega volumna v opazovani rezini človeškega telesa (Slika 3). Tako imamo npr. v pikslu, označenim s črko a, svetlo polje in v pikslu c temno polje, kar je posledica tega, da je bil izmerjeni signal iz pripadajočega volumna A visok, iz C pa nizek. Sivine pikselov, ki pripadajo različnim velikostim izmerjenih signalov, sestavljajo sliko.

Takoj vidimo, da se pri slikanju z magnetno resonanco, podobno kot pri drugih slikovnih metodah, soočimo z dvema osnovnima problemoma:

- kontrast na sliki je možen le, če so izmerjeni signali, ki prihajajo iz različnih tkiv v rezini, različnih velikosti in
- prostorska rekonstrukcija slike je možna le, če smo sposobni ugotoviti, iz katerega dela rezine izvirajo izmerjeni signali.

Tako je npr. pri sumu na tumor v glavi določena slikovna tehnika uporabna le, če so signali iz tumorja drugačne velikosti kot signali iz zdravega možganskega tkiva, pri čemer moramo seveda iz meritve tudi znati razbrati položaje posameznih tkivnih

Slika 3: Shematski prikaz slikanja: višina izmerjenega signala iz vsakega volumna v rezini (levo) določa pripadajoči odtenek sivine kvadratka na sliki (desno). Višina signala je podana s številko v vsakem volumnu. Tako npr. visok signal iz volumna A in nizek signal iz volumna C določata sivini v kvadratih a (svetlo polje) in c (temno polje). Višina signala iz volumna B je ravno vmes, zato je taka tudi sivina v pripadajočem kvadratu b na sliki.



elementov, iz katerih izvirajo signali. Menimo, da je za vsakdanjo učinkovito uporabo slikovnih metod v medicini bolj pomembno razumevanja kontrasta, zato se je potrebno nekoliko bolj posvetiti tej tematiki.

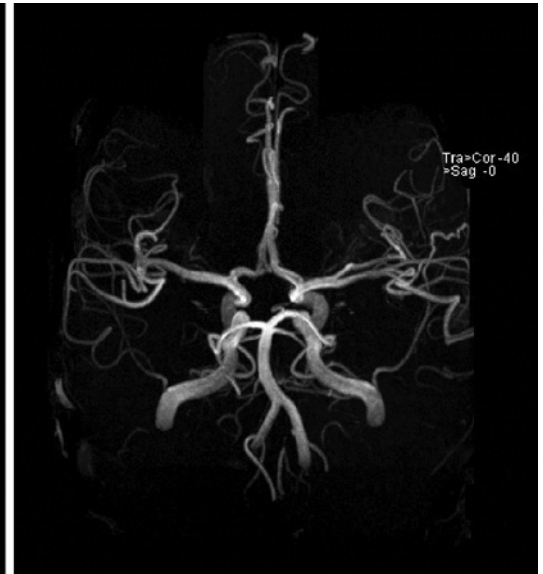
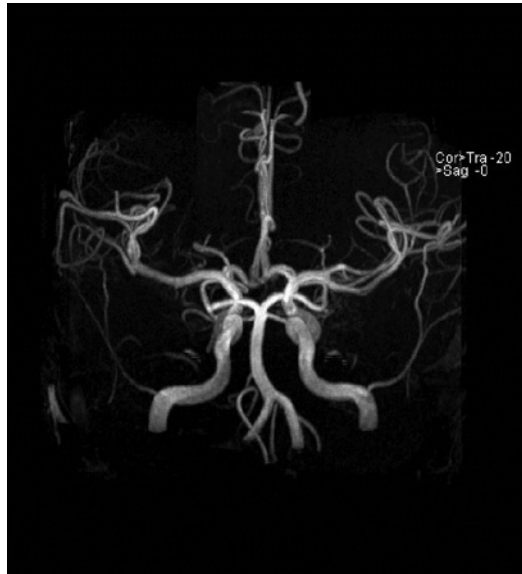
Velikost signalov določajo fizikalne lastnosti opazovanih delov tkiva. Tako je npr. pri CT višina izmerjenih signalov odvisna od absorpcije rentgenskih žarkov v volumnskih elementih merjene plasti, pri slikanju z radioaktivnimi označevalci (npr. pri SPECT, *angl.* single-photon emission computed tomography) od števila razpadov, pri PET (*angl.* pozitron emission tomography) pa od pogostosti izničenja (anihilacije) pozitrona in elektrona v posameznem prostorskem elementu. Pri različnih metodah uporabe magnetne resonance v medicini pa določa signal radiofrekvenčno elektromagnetno valovanje, ki ga oddajo nekatera atomska jedra v močnem magnetnem polju.⁴

Pri vsaki slikovni metodi je torej treba najti ustrezne rešitve za zagotovitev zadostnega kontrasta na slikah ter izvedbo prostorske rekonstrukcije slik. V tem sestavku o tem, kakšne so te rešitve v primeru MRI, ne bomo podrobneje govorili, podrobneje jih bomo opisali v prispevku o osnovah slikanja z MRI.⁶

Možnosti uporabe jedrske MR

Uporabnost v medicini je veliko večja kot le omogočanje slikanja anatomskih struktur, in sicer tako v raziskovalnem kakor tudi v kliničnem smislu. Zato bomo v tem poglavju na kratko prikazali še nekaj drugih izbranih metod: MR angiografijo, slikanje s pomočjo difuzije, funkcijski MRI ter MR spektro-

Slika 4: Primera tridimenzionalne rekonstrukcije ožilja pri MR angiografiji. Na slikah je prikazan potek žil v glavi pod dvema izbranimi kotoma prikazovanja. (Sliki sta bili posneti na Kliničnem inštitutu za radiologijo, UKC Ljubljana.)



skopijo. Te metode se razlikujejo v načinih merjenja, s katerimi izkoriščamo različne lastnosti atomskih jeder v opazovanih volumnih. Tako lahko s pomočjo izmerjenih signalov rekonstruiramo slike, ki nam nudijo klinično uporabne informacije o marsičem, npr. o prisotnosti in smeri toka krvi, hitrosti difuzije vode, presnovnem stanju tkiv itd.

Slikanje z magnetno resonanco (MRI)

Anatomsko MR slikanje

Anatomsko slikanje je najpogosteje uporabljena metoda na osnovi magnetne resonance v medicini. Z njo pridobivamo slike, ki nam nudijo kakovostne informacije o anatomskih strukturah (Slika 1).

Pri tej metodi izkoriščamo za pridobivanje kontrasta na sliki različne lastnosti biološkega tkiva, ki so odvisne od gostote vodikovih jeder v tkivih in od njihove interakcije z okolico.⁴ Slednje se odlikavajo v t. i. relaksacijskih časih T_1 in T_2 . Gostote vodikovih jeder, predvsem pa relaksacijski časi T_1 in T_2 , se lahko znatno razlikujejo v različnih zdravih tkivih in v različnih patološko spremenjenih tkivih.⁷⁻¹² Oba dejavnika vplivata na višino signalov, ki prihajajo iz različnih volumnov v rezini človeškega telesa. Na dobljene signale pa lahko vplivamo tudi s primerno izbiro vzbujanja vodikovih jeder, kar je povezano z nastavitvami na MR tomografu.^{4,5,7}

Podrobnejša obravnava, ki bo osnova za bolj poglobljeno razumevanje te, pa tudi

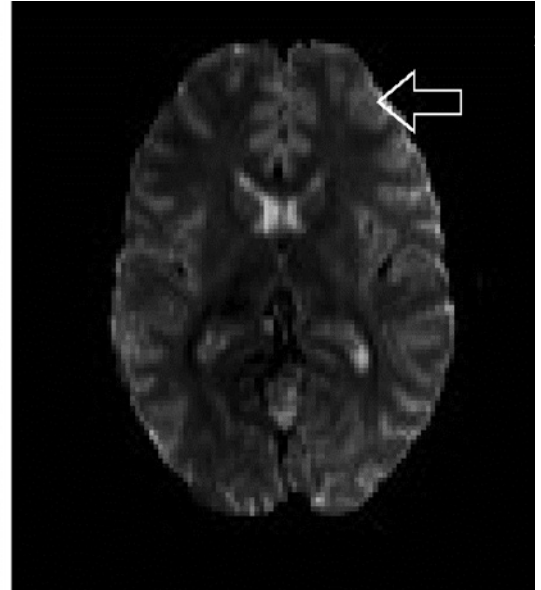
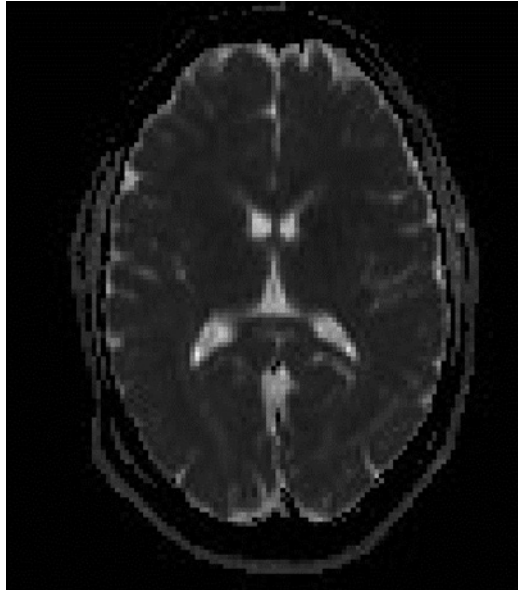
vseh ostalih metod uporabe magnetne resonance v medicini, bo sledila v naslednjih sestavkih o osnovah magnetne resonance ter slikanja z magnetno resonanco.^{6,10}

Magnetnoresonančna angiografija

Magnetnoresonančna angiografija (MRA) postaja vse bolj uporabljana alternativa klasični invazivni angiografiji in različnim CT angiografskim tehnikam za slikanje krvnih žil v telesu.¹³⁻¹⁵ Prednosti MRA so neinvazivnost, velika kontrastna ločljivost, odsotnost ionizirajočega sevanja ter uporaba zdravju manj nevarnih kontrastnih sredstev.^{16,17} Čeprav lahko tudi kontrastna sredstva, ki so v uporabi pri MRA (npr. Gd-DTPA), povzročijo alergijske reakcije ali pa poslabšanje ledvične funkcije, so v splošnem varnejša kot rentgenska kontrastna sredstva na osnovi joda.^{11,16}

Obstajajo tri splošne tehnike MRA: »time-of-flight« angiografija^{18,19}, faznokontrastna angiografija (*angl.* phase contrast angiography)^{19,20} in kontrastno poudarjena angiografija (*angl.* contrast enhanced angiography)¹⁹⁻²¹. Vse na različne načine izkoriščajo efekte, ki nastanejo zaradi premikanja krvi, torej vodikovih jeder po žilah, kar lahko izkoristimo za ločevanje žil od okolnega tkiva. S primerno izbiro vzbujanja jeder dobimo različne signale iz volumnov s premikanjem se krvi v primerjavi z okolico. Tako lahko rekonstruiramo slike posameznih rezin, v katerih so žile svetlejše (ali temnejše) od ostalega tkiva. Iz zaporedja rezin telesa,

Slika 5: Primera slikanja s pomočjo difuzije. Območja v tkivu z zmanjšano difuzijo, npr. ishemični predeli po možganskem infarktu, so praviloma prikazana svetleje (puščica). (Sliki sta bili posneti na Kliničnem inštitutu za radiologijo, UKC Ljubljana.)



ki si sledijo, lahko nato s pomočjo računalniških programov prikazemo tridimenzionalno sliko ožilja (Slika 4). S pomočjo MR angiografskih tehnik lahko določamo tudi hitrosti toka krvi.^{13,14}

Difuzijsko slikanje

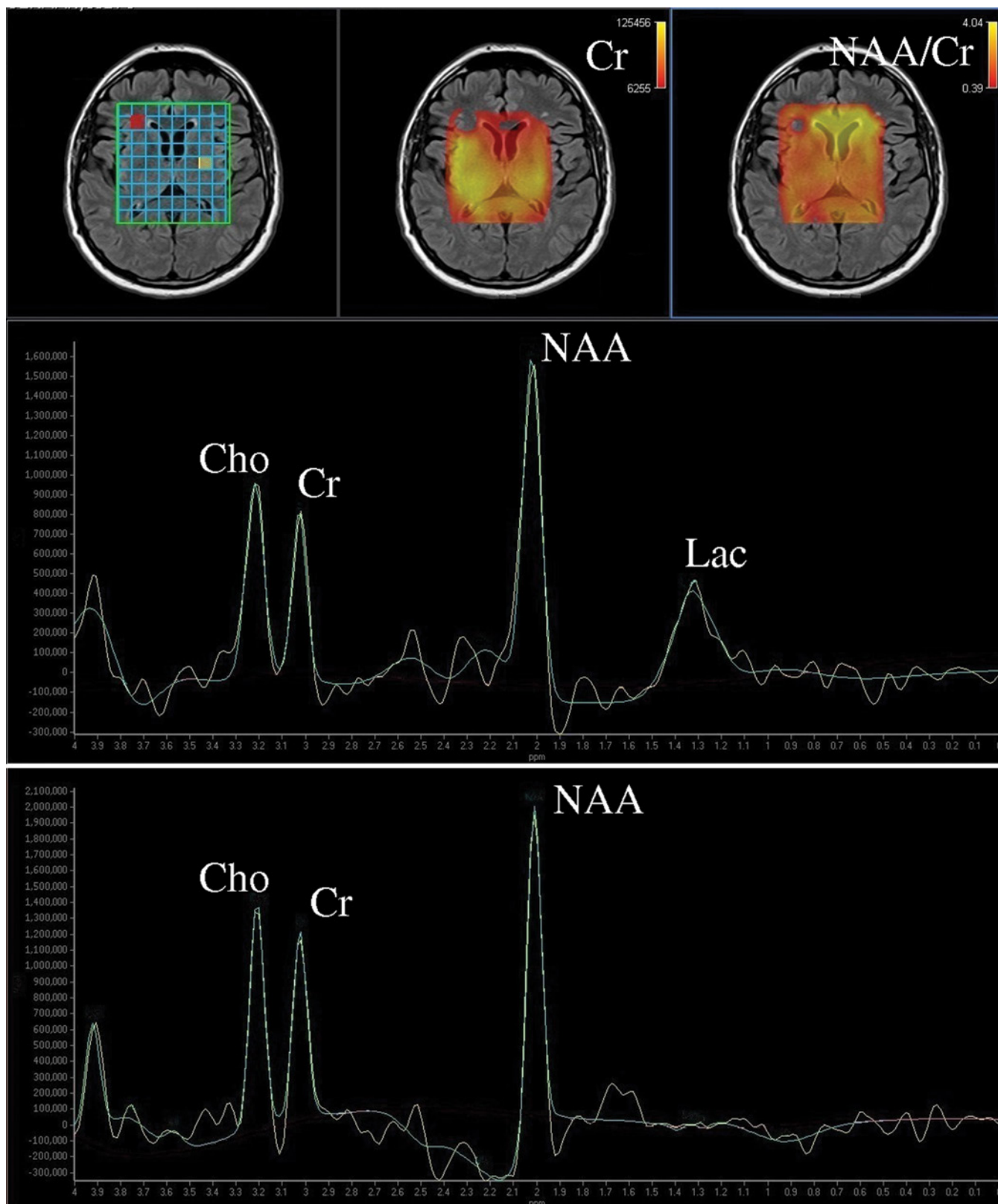
Difuzijsko slikanje (*angl.* diffusion-weighted imaging – DWI) se opira na gibanje molekul (oziroma njihovih vodikovih jeder) zaradi njihove difuzije (Slika 5). Lahko se izvede na podoben način kot MRA, le pojavi so veliko počasnejši.²² Pri tej metodi dobimo iz volumnov z zmanjšano difuzijo večje signale kot v tistih z višjo difuzijo. To nam določa kontrast na sliki difuzije molekul v tkivu, ki je lahko različno intenzivna v različnih zdravih in bolnih tkivih, seveda pa variira tudi v različnih smereh.

Prvotno je bila ta metoda v uporabi predvsem za ocenjevanje obsega prizadetosti tkiva po možganskem infarktu.²² Z izpeljavo te metode, ki se imenuje difuzijsko tenzorsko slikanje (*angl.* diffusion tensor imaging – DTI), pa je možno prikazovati tudi povezave med različnimi deli možganov (traktografija) ali strukturne elemente srca ter prostate.²³⁻²⁶

Funkcijski MRI

Funkcijski MRI (*angl.* functional MRI – fMRI) je metoda, s katero lahko preučujemo delovanje možganov.^{3,27-29} (komentar: Avtorji uporabljajo izraz »funkcijski« namesto izraza »funkcionalni«, saj s to meto-

do merimo možganske funkcije. Hkrati pa ta izraz tudi bolj ustreza angleškemu izrazu »functional«.) V možganih pride namreč do povečanja pretoka krvi v predelu, ki je v določenem trenutku aktiven, npr. v določenem delu primarne motorične skorje ob premikanju prstov, v vidnem centru ob draženju z vidnimi dražljaji itd. Kljub povečani porabi kisika, povezani z neko dejavnostjo v tkivu, dobimo zaradi zvišanega pretoka kri z večjim deležem oksigeniranega hemoglobina. Oksigeniran hemoglobin je v diamagnetnem stanju, ki ne povzroči tako velike spremembe v magnetnem polju v aktivnem predelu tkiva, kot bi jo deoksigenirana kri s paramagnetnim hemoglobinom. Ta sprememba magnetnega polja pa povzroči majhne spremembe višine signala v dejavnem predelu možganov.³⁰ Omenjeno povečanje signala je lahko tudi neposredna posledica spremembe hitrosti krvi v žilah (podobno kot dobimo kontrast pri »time-of-flight« MRA).³¹ S fMRI lahko torej ugotovimo povezavo med specifično dejavnostjo človeka (npr. zaznavanjem občutka, izvajanjem giba, gledanjem) in metabolno aktivnostjo določenega možganskega predela, ki mu tako lahko določimo njegovo funkcijo ali pa prikazemo območja splošne aktivnosti možganov ob različnih trenutkih.³²



Slika 6: Prikaz še enega od primerov uporabe jedrske MR v medicini – MR spektroskopije. V zgornji vrsti levo je prikazana rezina z razvrstitvijo volumnov, v katerih so bili spektri vodikovih jeder določeni. Zgoraj v sredini in levo sta prikazana porazdelitev vsebnosti kreatina ter razmerje med vsebnostjo N-acetilaspata (NAA) in kreatina (Cr) v teh volumnih, kar nam lahko pove marsikaj o presnovnem stanju ter naravi zajetega tkiva. Vrednosti določimo iz izmerjenih spektrov, višjim ustreza rumena barva. Na patološkem spektru (srednja vrsta) opazimo v primerjavi s fiziološkim spektrom (spodnja vrsta) znižan holinski (Cho), kreatinski (Cr) in N-acetilaspata (NAA) ter značilen pojav laktatnega (Lac) vrha. Slednji nakazuje na hipoksične razmere ter anaerobno presnovo v obravnavanem predelu možganov. (Slike in spektra so bili posneti na Kliničnem inštitutu za radiologijo, UKC Ljubljana.)

Magnetnoresonančna spektroskopija

Čeprav večina NMR signala v človeškem telesu prihaja iz jeder vodika, prisotnih v vodnih molekulah, so vodikova jedra vezana tudi v drugih spojinah v telesu. Ta jedra se na splošno nahajajo v drugačnih mikro okoljih in zato zaznajo drugačna magnetna polja. Zaradi tega ne oddajajo signala z isto frekvenco. Tako iz izmerjenega signala lahko s pomočjo Fourierove transformacije dobimo deleže frekvenc (spekter), ki nam posredno nudijo informacije o spojinah, v katerih so vezana vodikova jedra, njihovi množini in tudi o njihovi okolici.³³⁻³⁶ Razlika v frekvencah (t. i. »kemični premik«) je zelo majhna in jo ponavadi izrazimo kot »deli na milijon« ali »ppm« (Slika 6).

Podobno kot jedra vodikovega atoma lahko za MR spektroskopijo uporabljamo tudi določene izotope drugih jeder, ki imajo magnetni dipol. Najbolj znani so spektri jeder izotopov: ^1H , ^{31}P , ^{19}F , ^{13}C in ^{23}Na .^{33,37} Treba je dodati, da se ti spektri spreminjajo v odvisnosti od tipov tkiva in njihovega presnovnega stanja ter se razlikujejo tudi pri različnih bolezenskih stanjih.³³ Poznani so na primer spektri fosforja, ki nam prikažejo presnovno stanje (koncentracija molekul kreatin fosfata, ATP, ADP in ortofosfata) mišičnih celic ob telesni obremenitvi.³⁸

Zaključki

Magnetna resonanca je pomembna merilna tehnika. Nenazadnje to potrjuje tudi več Nobelovih nagrad, ki so bile podeljene za napredek pri njenem razvoju. Zadnja nagrada, podeljena leta 2003, se nanaša na razvoj MRI na področju fiziologije in medicine.

Slikanje z magnetno resonanco naj človeku v splošnem ne bi bilo škodljivo, še zlasti če možne vplive na človeško telo primerjamo z nevarnostmi, povezanimi z uporabo rentgenskih žarkov. Gostote magnetnega polja, ki se uporabljajo v medicinski diagno-

stiki, so se doslej izkazale kot zdravju neškodljive.^{4,39,40}

Pri uporabi magnetne resonance se, podobno kot pri drugih slikovnih metodah, soočimo z dvema osnovnima problemoma: s kontrastom in s prostorsko rekonstrukcijo slike. Kontrast na sliki je odvisen od izmerjenih signalov, ki so odvisni od fizikalnih lastnosti opazovanih delov tkiva ter od nastavitev na MR tomografu.

Uporabnost NMR v medicini ni omejena le na slikanje anatomskih struktur. Obstaja še kopica drugih metod. V tem sestavku omenjamo le najpomembnejše: MR angiografijo, slikanje s pomočjo difuzije, funkcijski MRI ter MR spektroskopijo.

Zahvala

Zahvaljujemo se Alji Črneji, dr. med., Harvard University, za kritične pripombe med pisanjem tega prispevka ter prim. mag. Darji Babnik-Peskar, dr. med., in dr. Igorju J. Kocijančiču, dr. med., Univerzitetni Klinični Center Ljubljana, za slike in spektra iz klinične prakse. Delo je finančno podprla Javna agencija za raziskovalno dejavnost Republike Slovenije v okviru programa P1-0055.

Uporabljene kratice

- NMR – jedrska magnetna resonanca (angl. *nuclear magnetic resonance*)
- MRI – slikanje z magnetno resonanco (angl. *magnetic resonance imaging*)
- MR – magnetna resonanca (angl. *magnetic resonance*)
- CT – računalniška tomografija (angl. *computer tomography*)
- MRA – magnetnoresonančna angiografija (angl. *magnetic resonance angiography*)
- DWI – difuzijsko slikanje (angl. *diffusion-weighted imaging*)
- fMRI – funkcijsko slikanje z magnetno resonanco (angl. *functional magnetic resonance imaging*)

Literatura

- Westbrook C, Kaut Roth C, Talbot J. MRI in Practice, 4th Edition. New Jersey, ZDA: Wiley-Blackwell; 2011.
- Juvan-Žavbi M. Slikovne diagnostične metode za zamejitev boleznih v trebuhu pri bolnikih s pljučnim rakom. *Zdrav Vestn* 2007; 76: 415–21.
- Šmid LM, Bresjanac M. Slikanje živčevja pri nevrodegenerativnih demencah. *Zdrav Vestn* 2008; 77: II-43–50.
- Demšar F, Jevtić V, Bačić GG. Slikanje z magnetno resonanco. Ljubljana: Litera picta; 1996.
- Stark DD, Bradley WG. Magnetic resonance imaging. St. Louis (MO): C.V. Mosby; 1988.
- Božič B, Kristanc L, Gomišček G. Magnetna resonanca, pojav z velikim medicinskim potencialom, a zapletenim fizikalnim ozadjem – 3. del: osnove slikanja z magnetno resonanco. *Zdrav Vestn*. In press 2013.
- Haacke EM, Brown RF, Thompson M, Venkatesan R. Magnetic resonance imaging: physical principles and sequence design. New York: J. Wiley & Sons; 1999.
- Fukushima E, Roeder SBW. Experimental pulse NMR. Reading (MA): Addison-Wesley; 1981.
- Damadian RV. Tumor detection by nuclear magnetic resonance. *Science* 1971; 171: 1151–3.
- Božič B, Kristanc L, Gomišček G. Magnetna resonanca, pojav z velikim medicinskim potencialom, a zapletenim fizikalnim ozadjem – 2. del: osnove magnetne resonanco. *Zdrav Vestn*. In press 2013.
- Lauterbur PC. Image formation by induced local interactions: examples of employing nuclear magnetic resonance. *Nature* 1973; 242: 190–1.
- Janež J, Stražar P, Vengust R. Vpliv vertebroplastike na degeneracijo sosednjih medvretenčnih ploščic. *Zdrav Vestn* 2008; 77: 125–8.
- Hartung MP, Grist TM, François CJ. Magnetic resonance angiography: current status and future directions. *J Cardiovasc Magn Reson* 2011; 13: 19–29.
- Eastwood JD, Lev MH, Wintermark M, Fitzek C, Barboriak DP, DeLong DM, et al. Correlation of early dynamic CT perfusion imaging with whole-brain MR diffusion and perfusion imaging in acute hemispheric stroke. *Am J Neuroradiol* 2003; 24: 1869–75.
- Lavrič A, Švigelj V, Prestor B, Hawlina M. Homonimna hemianopsija – prikaz primera. *Zdrav Vestn* 2007; 76: 165–70.
- Deck MD, Henschke C, Lee BC, Zimmerman RD, Hyman RA, Edwards J, et al. Computed tomography versus magnetic resonance imaging of the brain. A collaborative interinstitutional study. *Clin Imaging* 1989; 13: 2–15.
- FDA Drug Safety Communication: New warnings required on use of gadolinium-based contrast agents. Enhanced screening recommended to detect kidney dysfunction. U.S. Food and Drug Administration 2010. Dosegljivo s spletne strani: <http://www.fiercepharma.com/press-releases/fda-new-warnings-required-use-gadolinium-based-contrast-agents-o>
- Nakiri GS, Santos AC, Abud TG, Aragon DC, Colli BO, Abud DG. A comparison between magnetic resonance angiography at 3 teslas (time-of-flight and contrast-enhanced) and flat-panel digital subtraction angiography in the assessment of embolized brain aneurysms. *Clinics (Sao Paulo)* 2011; 66: 641–8.
- Barlind K, Alexandrov AV. Vascular imaging in stroke: comparative analysis. *Neurotherapeutics* 2011; 8: 340–8.
- Lin MD, Jackson EF. Applications of imaging technology in radiation research. *Radiat Res* 2012; 177: 387–97.
- Zahra MA, Hollingsworth KG, Sala E, Lomas DJ, Tan LT. Dynamic contrast-enhanced MRI as a predictor of tumour response to radiotherapy. *Lancet Oncol* 2007; 8: 63–74.
- Jones DK, ed. Diffusion MRI: theory, methods, and applications. London: Oxford University Press; 2010.
- Mori S. Introduction to diffusion tensor imaging. 1st ed. Elsevier Science; 2007.
- Filler A. MR neurography and diffusion tensor imaging: origins, history & clinical impact of the first 50,000 cases with an assessment of efficacy and utility in a prospective 5,000 patient study group. *Neurosurgery* 2009; 65: 29–43.
- Manenti G, Cariani M, Mancino S. Diffusion tensor magnetic resonance imaging of prostate cancer. *Invest Radiol* 2007; 42: 412–9.
- Vaillancourt DE, Spraker MB, Prodoehl J, Abraham I, Corcos DM, Zhou XJ, et al. High-resolution diffusion tensor imaging in the substantia nigra of de novo Parkinson disease. *Neurology* 2009; 72(16): 1378–84.
- Stroman PW. Essentials of Functional MRI. Boca Raton (FL): CRC Press; 2011.
- Frahm J, Merboldt KD, Hancicke W. Functional MRI of human brain activation at high spatial resolution. *Magn Reson Med* 1993; 29: 139–44.
- Žele T, Matos B, Prestor B, Knific J, Bajrović FF. Računalniško podprto predoperativno interaktivno 3-D načrtovanje operativnega posega v nevrokirurgiji. *Zdrav Vestn* 2006; 75: 703–11.
- Kwong KK, Belliveau JW, Chesler DA, Goldberg IE, Weisskoff RM, Poncelet BP, et al. Dynamic magnetic resonance imaging of human brain activity during primary sensory stimulation. *Proc Natl Acad Sci USA* 1992; 89: 5675–9.
- Gomisecek G, Beisteiner R, Hittmair K, Mueller E, Moser E. A possible role of in-flow effects in functional MR-imaging. *Magma* 1993; 1: 109–13.
- Bandettini PA, Wong EC, Hinks RS, Tikofsky RS, Hyde JS. Time course EPI of human brain function during task activation. *Magn Reson Med* 1992; 25: 390–7.
- Matson GB, Weiner MW. Spectroscopy, Chapter 15. In: Magnetic resonance imaging. Stark DD, Bradley WG, eds. St. Louis: Mosby Year Book; 1992.
- Frahm J, Merboldt KD, Hancicke W. Localized proton spectroscopy using stimulated echoes. *J Magn Reson* 1987; 72: 502–8.
- Bottomley PA. Spatial localization in NMR spectroscopy in vivo. *Ann NY Acad Sci* 1987; 508: 333–48.

36. Ordidge RJ, Connelly A, Lohman JAB. Image-selected in vivo spectroscopy (ISIS): a new technique for spatially selective NMR spectroscopy. *J Magn Reson* 1986; 66: 283–94.
37. Bottomley PA, Foster TB, Darrow RD. Depth-resolved surface coil spectroscopy (DRESS) for in vivo ^1H , ^{31}P and ^{13}C NMR. *J Magn Reson* 1984; 59: 338–42.
38. Larsen RG, Befroy DE, Kent-Braun JA. High-intensity interval training increases in vivo oxidative capacity with no effect on $\text{Pi} \rightarrow \text{ATP}$ rate in resting human muscle. *Am J Physiol Regul Integr Comp Physiol* 2012; 61: 2669–78.
39. Silva AK, Silva EL, Egito ES, Carrico AS. Safety concerns related to magnetic field exposure. *Radiat Environ Biophys* 2006; 45: 245–52.
40. Budinger TF, Fischer H, Hentschel D, Reinfelder HE, Schmitt F. Physiological effects of fast oscillating magnetic field gradients. *J Comput Assist Tomogr* 1991; 15: 909–14.