

Strokovni prispevek/Professional article

**ZAPLETENE POŠKODBE ŽILJA SPODNJIH UDOV PRI OTROCIH**

## COMPLEX VASCULAR INJURIES OF LOWER LIMBS IN CHILDREN

Vojko Flis<sup>1</sup>, Tomaž Tomažič<sup>2</sup><sup>1</sup>Oddelek za žilno kirurgijo, Kirurške klinike, Univerzitetni klinični center Maribor, Ljubljanska 5, 2000 Maribor<sup>2</sup>Oddelek za ortopedijo, Kirurške klinike, Univerzitetni klinični center Maribor, Ljubljanska 5, 2000 Maribor**Izvleček**

- Izhodišča** *Poškodbe žilja pri otrocih so redke. Podatki o najbolj ustreznem načinu zdravljenja takih poškodovancev so pomanjkljivi. Še redkejša so poročila o dolgoročnih rezultatih kirurške obnove žilja spodnjih udov pri otrocih, posebej tistih na venskem delu. Namen dela je bil oceniti dolgoročno prehodnost po kompleksni obnovi hkratnih arterijskih in venskih poškodb spodnjih udov, ki so bile kirurško obnovljene bodisi z avtovenskim vsadkom ali avtovenskim obvodom na arterijski strani in bodisi z avtovenskim vsadkom ali modificiranim safenopoplitealnim obvodom na venski strani.*
- Bolniki in metode** *Šlo je za prospektivno raziskavo otrok s kompleksnimi poškodbami žilja spodnjih udov (arterij in ven) v obdobju od 1995 do 2005. V skupino je bilo vključenih 17 otrok (starost od 3–16 let, 15 dečkov). Vsi otroci so imeli dodatno poškodovano tudi okostje spodnjih udov. 15 otrok je bilo poškodovanih v prometnih nesrečah, dva s kmetijskimi stroji. Pri 10 sta bili poškodovani a. in v. femoralis superficialis. Obe žili sta bili kirurško obnovljeni z avtovenskim vsadkom. Pri 7 je šlo za poškodbe v področju a. in v. popliteje. Arterijski del je bil kirurško obnovljen z avtovenskim obvodom. Venski del je bil obnovljen z modificiranim safenopoplitealnim obvodom. Vsi bolniki so bili v šestmesečnih presledkih po operaciji pregledani z dvojnimi barvnimi doplerskim ultrazvokom. Pri vseh je bila šest mesecev po operaciji opravljena radioizotopska flebografija. Kronično vensko popuščanje po operaciji smo ocenjevali s klinično lestvico po CEAP. Najkrajši čas spremljave je bil šest mesecev, najdaljši deset let.*
- Rezultati** *V opazovanem obdobju ni bilo zapletov na arterijski strani. Na venski strani so vse rekonstrukcije v opazovanem obdobju prehodne. Pri treh bolnikih s safenopoplitealnim venskim obvodom so se razvile varice velike safene brez znakov kroničnega venskega popuščanja. Zastojev v rasti prizadetega uda ni bilo.*
- Zaključki** *Dolgoročno prehodnost obnove žilja v opisani skupini otrok je zelo dobra. Kompleksna obnova venskega dela pri večini bolnikov ni bila povezana s kliničnimi znaki kroničnega venskega popuščanja.*
- Ključne besede** *otroci; žilje; poškodbe; kirurgija; angiografija*

**Abstract**

- Background** *Pediatric vascular trauma is rare and there is scarcity of data available to direct optimal care of these patients. Even rarer are reports of long term venous function after complex vascular repairs of lower extremities.*

**Avtor za dopisovanje / Corresponding author:**

Doc. dr. Vojko Flis, dr. med., Oddelek za žilno kirurgijo, Kirurške klinike, Univerzitetni klinični center Maribor, Ljubljanska 5, 2000 Maribor, e-mail: vojko.flis@sb-mb.si

*Purpose of article is to evaluate the long term arterial and venous function after complex vascular repairs with interposition vein graft, vein by-pass graft or modified veno-venous saphenous vein by-pass graft.*

*A prospective cohort study of children with combined lower extremity vessel injuries (arterial and venous) treated during 10-year period (1995–2005). All patients were followed up in regular six months intervals by color flow duplex ultrasound imaging. Six months after injury radioisotopic phlebography was performed. In selected cases arteriography was performed and isotopic phlebography repeated.*

Patients	<i>Seventeen patients (range 3–16 years, 15 male) were followed up (range 6 months – 10 years) after complex trauma of lower extremities (traffic-related injuries 15 cases, farming machines-related injuries 2 cases). By all patients there were associated injury of bone structures and other associated injuries. There were 10 patients with extensive laceration of superficial femoral artery and vein. Both vessels were reconstructed with an interposition vein graft (great saphenous vein). There were 7 patients with extensive popliteal artery and vein laceration and associated injuries to crural vessels. Vessels were reconstructed (arterial part) with reversed vein by-passes (three cases of additional popliteo-pedal by-pass) and with veno-venous saphenous vein by-passes (venous part) with H interponat.</i>
Results	<i>All repairs were patent, with no evidence of deep venous thrombosis. There were no signs of chronic venous insufficiency. By three patients with veno-venous by-pass varicose veins developed. There were no disturbances in limb growth.</i>
Conclusions	<i>Long term patency of venous repair in presented group of patients is excellent. Complex venous were repairs in this particular group in majority of patients not associated with functional changes consistent with chronic venous insufficiency.</i>
<b>Key words</b>	<i>children; vein; injuries; surgery; angiography</i>

## Uvod

Znane poškodbe žilja pri otrocih so sorazmerno redke.<sup>1-3</sup> Še redkeje so poškodbe spodnjih udov, ki zahtevajo zapleteno kirurško obnovo in kjer bi bili znani dolgoročni rezultati.<sup>4-7</sup> Zapletene poškodbe spodnjih udov so vse tiste poškodbe, ki jih ni mogoče obnoviti s sorazmerno preprostimi invazivnimi postopki (neposredni šiv, šiv konca s koncem, obnova s krpo, vstavitve znotrajžilne proteze) in pri katerih so poleg mišično-kostnih struktur hkrati poškodovane (popolnoma prekinjene) vse globoke vene na mestu poškodovane arterije in ena ali več arterij.

Zapletene poškodbe žilja spodnjih udov pri otrocih imajo v primerjavi s podobnimi poškodbami pri odraslih nekatere posebnosti.<sup>3-7</sup> Premer svetline žilja je majhen in zahteva drugačno kirurško tehniko. Arterije zelo hitro zdrsnejo v spazem, kar lahko povzroča velike zagate pri diagnostiki in lahko pomembno ogrozi obnovitvene posege. Zadostna obnova pretokov v arterijah in venah je pomembna za nadaljnjo rast uda in za preprečitev poznih zapletov, kot je denimo kronično vensko popušcanje. Amputacija uda bistveno vpliva na otrokovo nadaljnjo življenjsko pot.

Pri zahtevah po popolni obnovi pretokov (arterijski in venski) se srečujemo s številnimi neznankami in protislovnimi pogledi<sup>3,7</sup> glede diagnostike, ocene morebitnih arterijskih spazmov ter rekonstrukcije ven. Slednji se nekateri izogibajo, saj sodijo, da bodisi ni potrebna oziroma lahko povzroča resne zaplete.<sup>3</sup> Ob tem tudi niso dobro raziskani dolgoročni rezultati rabe ven v arterijskem povirju, saj nekateri sodijo, da bi

se lahko venski vsadek oziroma obvod v poznem pooperacijskem obdobju anevrizemsko razširil.<sup>7,8</sup>

Namen poročila je predstavitev dolgoročnih rezultatov pri skupini otrok z zapletenimi poškodbami žilja spodnjih udov, pri katerih je bila napravljena popolna rekonstrukcija arterij in ven z bolnikovo lastno veno (velika safena).

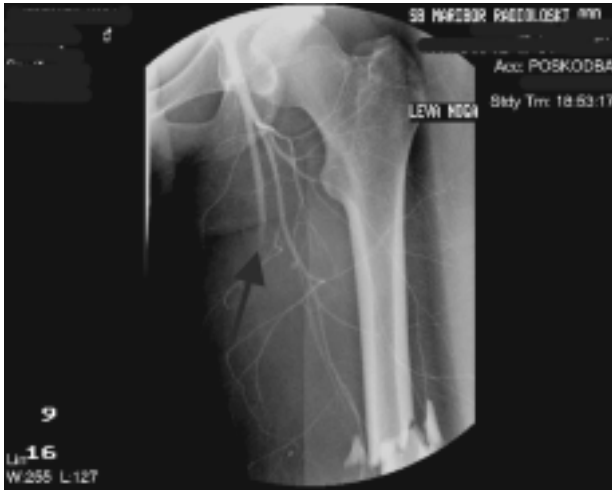## Bolniki in metode

Predstavljena skupina otrok je bila zdravljena v naši ustanovi v obdobju med 1995 in 2005. Pri vseh otrocih je šlo za kompleksne poškodbe žilja spodnjih udov s spremljajočimi poškodbami skeleta. Vse otroke smo spremljali prospektivno. Šlo je za preprosto opazovalno prospektivno spremljanje.<sup>9</sup> Vanjo so bili vključeni poškodovanci s tako hkratno poškodbo arterije in vene spodnjih udov, ki je zahtevala popravo z obodom. V skupini je bilo 17 otrok, od tega 15 dečkov. Starostni razpon je bil od 3–16 let. Deset otrok je imelo poškodbe v področju povrhnje stegenske arterije in vene (*a. et v. femoralis superficialis*), sedem jih je imelo poškodbe v področju poplitealne arterije in vene (*a. et v. poplitea*). Vsi otroci so imeli spremljajoče poškodbe okostja. Osem jih je imelo odprte zlome kosti spodnjih udov. Prekinitev živčevja spodnjih udov ni bilo. Dve poškodbi sta bili posledica nepravilnega ravnanja s kmetijskimi stroji, ostale so nastale v prometnih nesrečah.

V prvi skupini otrok (poškodbe *a. in v. femoralis superficialis*) je bilo pet odprtih zlomov. Pri teh je bilo

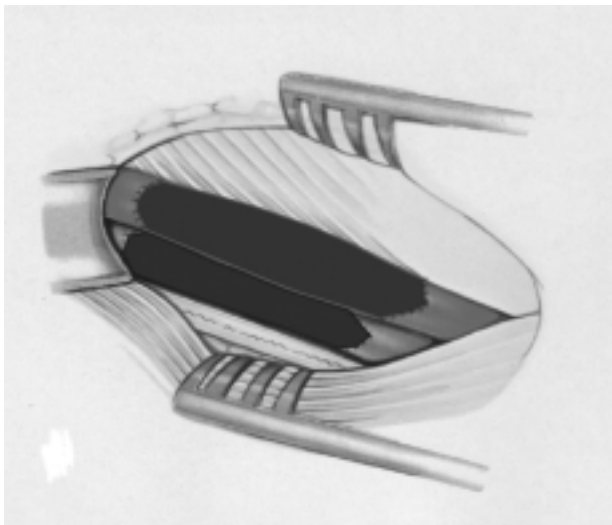
mogoče diagnozo poškodbe žilja postaviti na osnovi kliničnih meril. Angiografija pri teh bolnikih ni bila opravljena. Pri ostalih je bila pred operacijo napravljena angiografija.

V drugi skupini otrok (poškodbe v predelu a. in v. popliteje) so bili trije odprti zlomi. Pri teh je bila diagnoza postavljena na osnovi kliničnih meril, predoperativna angiografija pa ni bila opravljena. Pri ostalih je bila pred operacijo napravljena angiografija (Sl. 1).



Sl. 1. Angiografija pred posegom pri bolniku z zaprtim zlomom stegenice. Pretok krvi je ustavljen že v proksimalnem delu a. femoralis superficialis (puščica).

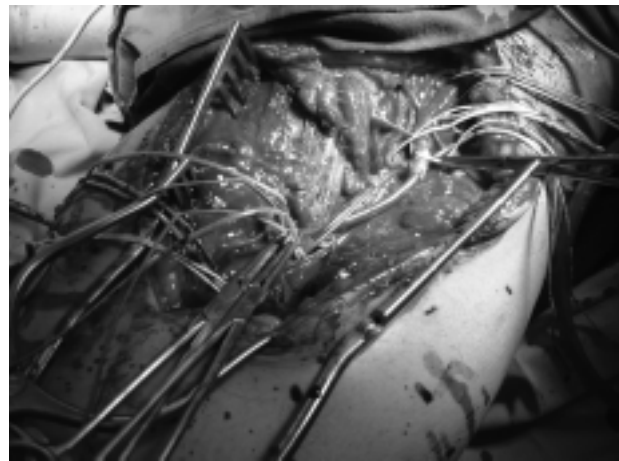Figure 1. Angiography in a patient with fractures femur shows disruption of blood flow in a proximal part of superficial femoral artery.



Sl. 2. Shematski prikaz kirurške obnove, uporabljen v predelu a. in v. femoralis superficialis (venska vsadka na arterijski in venski strani).


Figure 2. Schematic presentation of a surgical procedure used to reconstruct injuries of superficial femoral vein and artery (venous interposition grafts).

Poškodbe v področju povrhnje stegenske arterije in vene (10 bolnikov) so bile obnovljene z avtovenskim vsadkom na arterijski in venski strani (Sl. 2). Vena za vsadek je bila odvzeta na zdravem udu (velika safena). Pri šestih otrocih je bil pred popravo okostja vstavljen začasni znotrajžilni obvod iz silikonskih cevčic na arterijski in venski strani (Sl. 3). Končna obnova je bila opravljena po popravi okostja (Sl. 4). Pri ostalih otrocih je bila najprej napravljena kirurška obnova žilja in nato poprava okostja.



Sl. 3. Začasno vstavljena znotrajžilna obroda pred končno kirurško obnovo.

Figure 3. Temporary intraluminal shunt was inserted during repair of fractures.



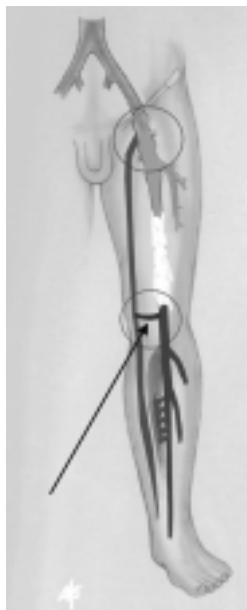Sl. 4. Stanje po končni kirurški obnovi v področju a. in v. femoralis superficialis z všitima avtovenskima vsadkoma.

Figure 4. Repair of superficial femoral artery and vein with autovenous interposition grafts.

Poškodbe v področju arterije in vene popliteje (7 bolnikov) so bile na venski strani obnovljene z venskim vsadkom, ki je tvoril povezavo med v. popliteo in veliko safeno (tako imenovani H-most<sup>10</sup>) in je dejansko ustvaril safeno-poplitealni obvod za odtok krvi iz glo-

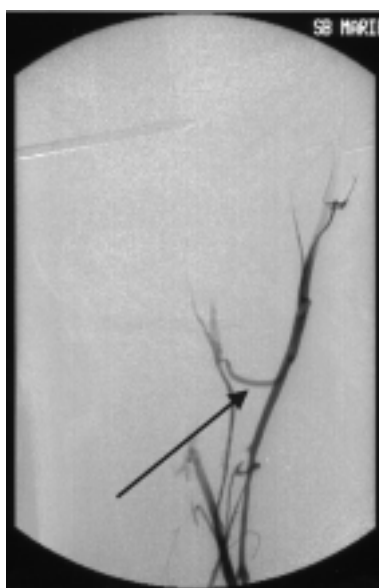
bokega venskega sistema goleni (Sl. 5, Sl. 6). Na arterijski strani je bil štirikrat napravljen femoro-poplitealni obvod na III. segment arterije popliteje in trikrat popliteo-pedalni obvod. Vena za obnovo je bila od vzeta na zdravem udu (velika safena). V tej skupini poškodovancev je bila vedno najprej napravljena kirurška obnova žilja in nato kirurška poprava okostja. Pri nobenem od bolnikov ni bila napravljena fasciotomija. Vsi bolniki so teden dni po operaciji dobivali nizkomolekularni heparin, kasneje pa aspirin v dnevnem odmerku 100 mg.

V obdobju po operaciji je bil pri vseh šesti dan po operaciji opravljen barvni dopplerski ultrazvok. Pre-



Sl. 5. Shematski prikaz safeno-poplitealnega obvoda z ven-skim vsadkom, ki povezuje veno poplitejo in veliko safeno (puščica). Ta vrsta veno-ven-skega obvoda je bila uporabljena pri poškodbah v predelu a. in v. popliteae.

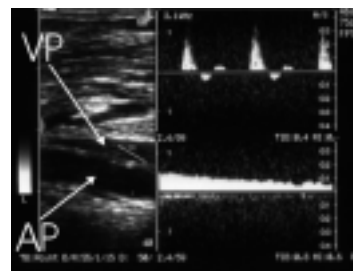
Figure 5. Schematic presentation of veno-venous sapheno-popliteal bypass with venous interposition graft (arrow). This type of veno-venous bypass was used to repair injuries of popliteal vein.



Sl. 6. Flebografija po operaciji: puščica prikazuje ven-ski vsadek, ki povezuje veno poplitejo z veliko safeno (puščica).

Figure 6. Phlebography after surgery showing venous interposition graft connecting popliteal vein with saphenous vein (arrow).

hodnost arterij in ven je bila ocenjevana na osnovi sprememb frekvenčnega spektra doplerskega signala (Sl. 7) in morebitnih sprememb najvišjih sistoličnih hitrosti.<sup>11</sup> Kasneje je bila preiskava ponovljena v šestmesečnih presledkih. Pri vseh bolnikih je bila šest mesecev po operaciji opravljena radioizotopska flebografija s prikazom pljučnih predelov. Pri eni bolnici je bila pet let po operaciji opravljena angiografija zaradi načrtovanega ortopedskega posega na okostju skočnega sklepa. Pri vseh bolnikih smo po standardiziranem postopku<sup>12</sup> merili obseg obeh goleni. V prvih šestih dneh po operaciji je bil postopek opravljen vsak dan, kasneje pa v šestmesečnih presledkih. Pri vseh bolnikih smo v šestmesečnih presledkih ocenjevali klinične znake kroničnega venskega popuščanja po lestvici CEAP.<sup>13</sup> Vse bolnike je v šestmesečnih presledkih redno pregledoval tudi ortoped, ki je ocenjeval morebitne razlike v rasti udov.



Sl. 7. Dvojni doplerski pregled arterije (AP) in vene popliteje (VP) šest mesecev po posegu. Zgoraj desno je arterijska pulzatilna krivulja z normalno spektralno širino in fiziološkimi hitrostmi pretokov. Spodaj desno je krivulja venskega pretoka. Pretok normalno variira z dihanjem, vena pa je popolnoma stisljiva.

Figure 7. Duplex ultrasonography of popliteal artery (AP) and popliteal vein (VP) six months after surgical repair. Arterial flow pattern (right upper corner) shows normal spectral frequency without pathological changes in peak systolic velocity. Vein flow pattern (right lower corner) is normal and vein is completely compressible.

## Rezultati

V opazovanem obdobju ni bilo zapletov na arterijski strani. Pri vseh bolnikih je ostalo področje kirurške obnove prehodno in brez kliničnih ali ultrazvočnih znakov zožitev, zapor ali anevrizemskih sprememb. Na venski strani so prav tako pri vseh bolnikih ostale obnovljene vene prehodne. Pri teh bolnikih, kjer je bil napravljen modificiran safenopoplitealni venski obvod, so se razvile varice velike safene z začetnimi kliničnimi znaki venskega popuščanja. Znakov mote ne rasti prizadetih udov ni bilo. Prav tako ni bilo radioizotopskih znakov embolizacije pljučnih arterij.

## Razpravljanje

Natančni epidemiološki podatki o pogostnosti poškodb žilja pri otrocih v Sloveniji niso znani. Ocenjuje se,<sup>14</sup> da so nasploh redke in da znašajo okoli 1 %

vseh poškodb pri otrocih. Vzroki se razlikujejo glede na izvor podatkov (geografsko področje) in glede na starost otrok.<sup>1-7,14</sup> Iatrogene poškodbe so najpogostejše pri otrocih, mlajših od dveh let. Pri starejših otrocih se skorajda enakomerno pojavljajo penetrantne in tope poškodbe.<sup>1-4,14,15</sup> Okoli 30 % vseh poškodb žilja pri otrocih se nahaja v področju spodnjih udov. V naši skupini otrok klasičnih penetrantnih poškodb ni bilo. Večina je bila posledica prometnih nesreč (petnajst otrok). Dve sta bili posledica nesreč s kmetijskimi stroji (najmlajša otroka – tri in pet let).

Pri otrocih z odprtimi zlomi diagnoza poškodbe žilja na osnovi kliničnih meril običajno ne povzroča večjih diagnostičnih zagat.<sup>5,7,14</sup> Te se pojavljajo pri ostalih poškodbah, kjer se pogosta klinična ocena, da gre za spazem arterij, lahko konča z amputacijo.<sup>5,7,14</sup> Doplerska ultrazvočna preiskava vprašanja o spazmu ali poškodbi ni zmožna razrešiti,<sup>16</sup> saj v obeh primerih dobimo signal, ki kaže zelo upočasnen pretok ali celo zastoj. Podobne zagate se lahko pojavijo celo pri angiografiji.<sup>7,14</sup> Zaradi hudih posledic, ki jih lahko ima zmotna ocena (še posebej pogosta pri poškodbah a. popliteae), smo se pri vseh naših bolnikih, če je angiografija pokazala prekinitev pretoka, odločili za kirurško eksploracijo. Pri vseh smo našli poškodovano žilje. Pri vseh je bilo žilje kirurško obnovljeno. V celotni skupini bolnikov ni bilo ne primarne in ne pozne amputacije. Sodimo, da je hitra diagnostika izrednega pomena, saj poročila kažejo, da pozna prepoznavna poškodba arterij vodi do amputacije ali lahko celo ogroža otrokovo življenje.<sup>7,14,15</sup> Angiografija pri otrocih prinaša zvišano tveganje zapletov zaradi same preiskave,<sup>17</sup> vendar je pri spregledani poškodbi arterij tveganje izgube uda ali celo življenja tako veliko, da se sami odločimo za angiografijo vedno, ko smo v dvomih o naravi poškodbe. V nekaterih primerih jo lahko nadomesti preiskava žilja z jedrsko magnetno resonanco ali računalniško tomografijo.<sup>18</sup>

Pri obnovi obsežno poškodovanih arterij smo se vedno odločili za obvod z veliko safeno, odvezto na zdravem udu. Tehničnih težav ob ustrezno izbrani kirurški tehniki zaradi majhnosti struktur nismo imeli. Prav tako ni bilo poznih zapletov v obliki zožitev, dilatacij, anevrizemskih razširitev in tromboz. O podobnih izkušnjah poročajo tudi De Virgilio s sodelavci,<sup>2</sup> Fayiga s sodelavci<sup>15</sup> in Evans s sodelavci.<sup>19</sup> Vendar so slednjim očitali kratek čas spremljanja svojih poškodovancev.<sup>7</sup> Našo skupino otrok še vedno spremljamo in na arterijski strani obnove zapletov zaenkrat ni bilo.

Pogledi na obnovo poškodovanih globokih ven spodnjih udov so protislovni.<sup>20-22</sup> Timberlake in Morris poročata, da so rezultati enaki ne glede na to, ali vene podvezemo ali jih obnovimo.<sup>21</sup> Timberlake in Morris celo priporočata rutinsko podvezavo ven in rutinsko fasciotomijo. Nekateri avtorji celo poročajo, da so kompleksni postopki kirurške obnove (skupaj s fasciotomijo) povezani s hujšo funkcionalno prizadetostjo kot po sami podvezavi ven.<sup>23</sup> Poročila o vojnih poškodbah žilja<sup>24</sup> kažejo, da je ob kombiniranih poškodbah arterij in ven uspeh rekonstrukcije bistveno boljše, če je obnovljena tudi vena. Natančnejši pregled posameznih poročil kaže, da stopnja amputacij ob podvezavi globokih ven narašča, še posebej ob podveza-

vi v. *popliteae*.<sup>20,25</sup> Na protislovnost pogledov vplivajo številni dejavniki, ki jih je izjemno težko primerjati (različna stopnja poškodb, različni mehanizem poškodb, različni bolniki, različen organizacijski in strokovni pristop k poškodbam žilja ipd.). Večina poročil govori o odraslih bolnikih. Pri otrocih so podobna poročila skopa ali jih ni<sup>7</sup> ali pa se problem obnove globokih ven obravnava podobno kot pri odraslih.<sup>7</sup>

Večina avtorjev se kljub vsemu vsaj na teoretični ravni strinja, da je potrebno vene obnoviti kadar koli je to možno. Tudi nekatere druge raziskave kažejo,<sup>26</sup> da je ob hkratni poškodbi arterije in vene ishemična poškodba tkiva večja, kadar vene podvezemo. Hkrati je možnost nastanka utesnitvenega sindroma (*kompartment sindrom*) veliko večja pri podvezavi pomembnih globokih ven.<sup>27</sup> Sami se vedno odločimo tudi za kirurško obnovo poškodovane globoke vene. Pogosto so globoke vene parne. Če je poškodovana samo ena od njih, se za kirurško obnovo ne odločimo. Kompleksna kirurška obnova globokih ven v področju poškodb a. in v. *femoralis superficialis* ne povzroča večjih tehničnih zagat ali pomislekov.<sup>22</sup> V naši skupini bolnikov je bil vstavljen vsadek (*interponat*) velike safene z nasprotne noge. Dosedanje spremljanje bolnikov kaže, da so vsi vsadki prehodni.

Večje težave se pojavljajo pri vprašanju kirurške obnove poškodovane v. *popliteae*, ker je izkušenj malo.<sup>10,22,25</sup> Yao, Pearce in McCarthy<sup>28</sup> so predlagali rabo safeno-poplitealnega obvoda s prekinitvijo distalne dela velike safene in všitjem prostega konca v poškodovano veno poplitejo. Pri poškodbah vene popliteje večjih izkušenj s tem posegom ni. Slaba stran tega posega je tudi dejstvo, da prekinitev velike safene dodatno prizadene venski odtok iz poškodovane uda. Sami smo uporabili lastno izpeljanko<sup>10</sup> safeno-poplitealnega venskega obvoda, pri kateri veliko safeno in veno poplitejo povežemo z venskim vsadkom. Pri tem posegu ostane venski odtok v veliki safeni neokrnjen. Dosedanje spremljanje naših bolnikov kaže, da je obvod prehodan. Pri treh bolnikih so se razvile krčne žile velike safene.

Pri rekonstrukciji ven nismo uporabljali arterio-venske fistule. Fistula lahko povzroča krađežni sindrom, spremeni se fiziologija pretoka, podaljša čas kirurške obnove in lahko vodi do dodatnih kirurških posegov v poznem pooperacijskem obdobju. Naše izkušnje in izkušnje drugih ustanov kažejo, da ob korektni popravi ven ni potrebna.<sup>29</sup>

Vse venske poprave so bile v naši skupini bolnikov v opazovanem obdobju prehodne. Prehodnost smo ocenjevali na osnovi podatkov dvojne barvne doplerske ultrazvočne preiskave. Flebografija kot potrditvena metoda prehodnosti kirurške poprave ven pri vseh bolnikih ni možna, še posebej pa je vprašljiva pri otrocih, saj jih izpostavljamu dodatnemu sevanju. Dvojna barvna doplerska preiskava je pri objektivizaciji poznih rezultatov ustrežnejša metoda. Kombinirano ocenjevanje sprememb frekvenčnega spektra doplerske pulzatilne krivulje, sprememb najvišjih sistoličnih hitrosti in ocena B-slike dajejo dovolj specifične in občutljive podatke za objektivno oceno stanja.<sup>11</sup> Ti postopki so pri oceni arterijskih pretokov tudi ustrežnejši od meritev gleženjskega indeksa, saj dajejo več po-

datkov o natančnem mestu morebitnih motenj pretoka.<sup>11</sup>

Rutinsko fasciotomije nismo opravljali. Po obnovi ven pri nobenem od bolnikov ni prišlo do znakov ute-snitvenega sindroma (*kompartment sindrom*) ali otekanja prizadetega uda. Rutinski rabi fasciotomije smo se izogibali, saj nekritična raba lahko prizadeti ud dodatno okvari.<sup>23</sup> Hkrati pa kirurška prekinitve kože in odpiranje mišičnih ovojnic praviloma okvari mišično vensko črpalko spodnjega uda in povzroči kronično vensko popuščanje.<sup>23</sup> Po naših izkušnjah in po izkušnjah v nekaterih drugih ustanovah<sup>29</sup> prav poprava ven bistveno prispeva k preprečevanju utesnitvenega sindroma.

Zagati okoli vprašanja, ali je potrebno najprej kirurško obnoviti žilje ali pa okostje, smo se v dvomljivih primerih izognili z rabo začasnega znotrajžilnega obvoda.<sup>30</sup> Revaskularizacija uda ima sicer vedno prednost, vendar jo lahko z naknadno manipulacijo zlomljenih kosti, ki je pogosto potrebna za repozicijo, ogrozimo. Z rabo začasnega znotrajžilnega obvoda (na arterijski in venski strani) nemudoma vzpostavimo prekrvitev uda in omogočimo kirurško učvrstitev zloma. Ko je kost stabilizirana, je mogoče končno kirurško obnovo žilja opraviti veliko bolj natančno (morebitna prikrajšava uda zaradi zloma lahko vodi k napačni oceni dolžine vsitega vsadka), poleg tega pa se tako izognemo morebitnim poškodbam anastomoze, ki se lahko pojavijo pri manipulaciji kosti zaradi poravnave odlomljenih delov.

## Zaključki

S kompleksnimi poškodbami žilja spodnjih udov pri otrocih se kirurgi redko srečajo. To dodatno otežuje ustrezno zdravljenje. Hitra diagnostika in korektna kirurška obnova vseh prizadetih žilnih struktur ponujata dobro možnost za ohranitev uda in njegovo normalno rast. V naši skupini bolnikov se je raba avtovenskih vsadkov in obvodov na arterijski ter venski strani zelo dobro obnesla.

## Literatura

- Meagher DP, Defore WW, Mattox KL, Harberg FJ. Vascular trauma in infants and children. *J Trauma* 1979; 19: 532-6.
- de Virgilio C, Mercado PD, Arnell T, Donayre C, Bongard F, White R. Noniatrogenic pediatric vascular trauma: a ten-year experience at a level I trauma center. *Am Surg* 1997; 63: 781-4.
- Richardson JD, Fallat M, Nagaraj HS, Groff DB, et al. Arterial injuries in children. *Arch Surg* 1981; 116: 685-90.
- Smith C, Green RM. Pediatric vascular injuries. *Surgery* 1981; 90: 20-30.
- Navarre JR, Cardiffo PJ, Gorman JF, Clark PM, Martinez BD. Vascular trauma in children and adolescents. *Am J Surg* 1982; 143: 229-31.
- Harris LM, Hordines J. Major vascular injuries in the pediatric population. *Ann Vasc Surg* 2003; 17: 266-9.
- Dalsing MC, Cikrit DF, Sawchuk AP. Open surgical repair of children less than 13 years old with lower extremity vascular injury. *J Vasc Surg* 2005; 41: 983-7.
- Votapka T, Backer CL, Mavroudis C. Giant popliteal false aneurysm in a 8-year-old child. *J Pediatr Surg* 1993; 28: 1594-6.
- Douglas G. Altman practical statistics for medical research. 1st.ed. Chapman and Hall; London: 1992.
- Flis V. Reconstruction of venous outflow after inadvertent stripping of the femoral vein. *Eur J Vasc Endovasc Surg* 1995; 10: 253-5.
- Kopp H, Ludwig M. Doppler und Duplexsonographie. Stuttgart: Thieme; 1999.
- Flis V, Miksić K. Otekanje goleni po revaskularizaciji golenskih arterij. *Zdrav Vestn* 1992; 61: 305-8.
- Meyer W, Partsch H. Classification of chronic venous insufficiency. In: Hafner J, Ramelet AA, Schmeller W, Brunner UV, eds. Management of leg ulcers. *Curr Problem Derm* 1999; 27: 81-8.
- King DR, Wise WR. Vascular injuries. In: Buntain WL, ed. Management of pediatric trauma. Philadelphia: WB Saunders; 1995. p. 265-76.
- Fayiga YJ, Valentine RJ, Myers SI, Chevru A, Rossi PJ, et al. Blunt pediatric vascular trauma: analysis of forty one consecutive patients undergoing operative interventions. *J Vasc Surg* 1994; 20: 419-25.
- Myers K, Clough A. Making sense of vascular ultrasound. London: Arnold; 2004.
- Taylor LM, Troutman R, Feliciano P, Menashe V, et al. Late complications after femoral artery catheterization in children less than five years of age. *J Vasc Surg* 1990; 11: 297-306.
- Busquets AR, Acosta JA, Colon E, Alejandro KV, et al. Helical computed tomographic angiography for the diagnosis of traumatic arterial injuries of the extremities. *Trauma* 2004; 56: 625-8.
- Evans WE, King DR, Hayes JP. Arterial trauma in children: diagnosis and management. *Ann Vasc Surgery* 1988; 2: 268-70.
- Aitken JR, Matley PJ, Immelman EJ. Lower limb vein trauma: a long-term clinical and physiological assessment. *Br J Surg* 1989; 76: 585-8.
- Timberlake GA, Morris DK. Venous injury: to repair or to ligate, the dilemma revisited. *Am Surg* 1995; 61: 139-45.
- Parry NG, Feliciano DV, Burke MB, Cava RA, et al. Management and short-term patency of lower extremity venous injuries with various repairs. *Am J Surg* 2003; 186: 631-5.
- Bermudez KM, Knudson M, Nelken NA, Shackelford RN, et al. Long-term results of lower extremity venous injuries. *Arch Surg* 1997; 132: 963-8.
- Rich NM, Collins GJ, Anderson CA, et al. Venous trauma: successful reconstruction remains an interesting challenge. *Am J Surg* 1977; 17: 512-25.
- Kuralay E, Demirkiliç U, Özal E, Savas B, et al. A quantitative approach to lower extremity vein repair. *J Vasc Surg* 2002; 36: 1213-8.
- Harkin DW, Barros AAB, Yassin MMI, Young IS, et al. Reperfusion injury is greater with delayed restoration of venous outflow in concurrent arterial and venous limb injury. *Br J Surg* 2000; 87: 734-41.
- Velmahos GC, Toutouzas KG. Vascular trauma and compartment syndromes. In: Asensio JA, Demetriades D, Feliciano DV, Hoyt DP, eds. Vascular trauma: complex and challenging injuries. Part II. *Surg Clin N Am* 2002; 82: 125-41.
- Yao JST, Pearce WH, McCarthy WJ. Reconstructive venous surgery. In: Bergan JJ, Yao JST, eds. Venous disorders. Philadelphia: WB Saunders; 1991. p. 308-15.
- Barros D, Sa AAB, Harkin DW, Blair PHB, et al. The Belfast approach to managing complex lower limb vascular injuries. *Eur J Vasc Endovasc Surg* 2006; 32: 246-56.
- Sriussadaporn S, Pak-art R. Temporary intravascular shunt in complex extremity vascular injuries. *J Trauma* 2002; 52: 1129-33.