

BURKITTOV LIMFOM — PRIKAZ PRIMERA

BURKITT'S LYMPHOMA — A CASE REPORT

Tomšič R, Vodnik-Cerar A, Mihevc N, Jereb B

Abstract — The article presents the case of a 23-year-old man, treated at the Institute of Oncology in Ljubljana for disseminated Burkitt's lymphoma of the upper jaw. He received multidrug chemotherapy and irradiation. After an excellent initial response, two months from the beginning of treatment the disease relapsed in the bone marrow and central nervous system. He died five months after the beginning of treatment. If he had been treated at an early stage, his chance for cure would have been more than 50 %, while in patients with this advanced stage, cures are very rare.

Tomšič R, Vodnik-Cerar A, Mihevc N, Jereb B

UDC: 616-006.441-07-08

Key words: Burkitt's lymphoma

Case report

Radiol lugosl 1989; 23: 283—7

Uvod — Leta 1958 je angleški kirurg Denis Burkitt v času svojega delovanja v Ugandi prvič opisal zelo pogost tumor pri otrocih, ki je običajno prizadel zgornjo čeljust, pri tretjini bolnikov pa se je pojavljal tudi v trebuhu (1).

Zaradi svojih posebnih citoloških in histoloških posebnosti se ta tumor od leta 1963 imenuje po avtorju, ki ga je prvi opisal, Burkittov limfom (BL).

Histogeneza tega tumorja še ni jasna, vendar obstaja teorija, da nastane iz celic limfnih foliklov. Za to obstajajo tudi morfološki in imunološki dokazi. Iz tega razloga je bil izločen iz skupine limfoblastnih limfomov in ga obravnavamo kot posebno enoto v okviru malignih limfomov Kielske klasifikacije (2). Glede na to, da obstajajo razlike med boleznijo, ki se endemično pojavlja v Afriki, in med sporadičnimi primeri drugje po svetu, ločimo BL in limfom Burkittovega tipa. Za BL je značilno, da se pojavlja predvsem v Afriki, najpogosteje prizadene čeljust in je v približno 90 % povezan z Epstein Barrovim virusom, medtem ko se limfom Burkittovega tipa pojavlja predvsem v Evropi in Ameriki in prizadene najpogosteje organe v trebušni votlini; z Epstein Barrovim virusom je povezan v manj kot 5 %.

Pri nas je ta limfom redka bolezen, prvi pa jo je leta 1970 opisal Ferluga s sod. (3).

Ker je BL sistemska bolezen in so tumorske celice zelo občutljive za citostatska zdravila, je terapija izbora kemoterapija. Če začnemo zdraviti dovolj zgodaj, je bolezen potencialno ozdravljiva. Uspešnost zdravljenja pa je odvisna

— od razširjenosti bolezni (z omejeno boleznijo preživi 2 leti okrog 80 %, z razširjeno pa okrog 20 %),

— od starosti bolnika (pri otrocih je preživetje boljše kot pri odraslih),

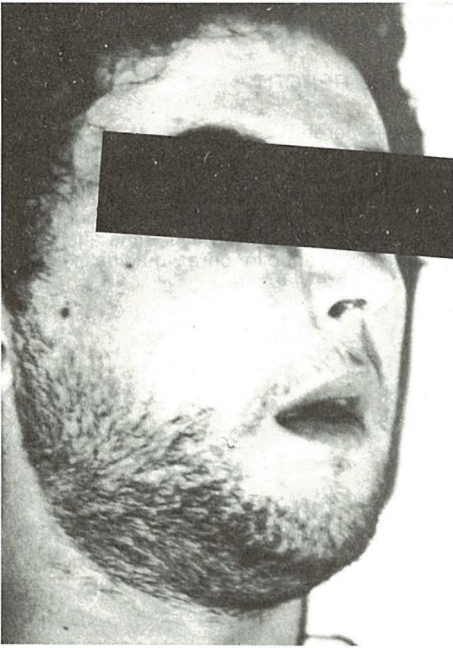
— od odgovora na začetno zdravljenje.

V nadaljevanju želimo prikazati primer mladega bolnika, pri katerem je bila bolezen že razširjena. Z začetnim zdravljenjem smo dosegli odličen uspeh, kljub temu pa je bolnik po petih mesecih umrl.

Opis primera — B. D. (štev. popisa 5/85), 23-letni bolnik iz Sarajeva, je bil vedno zdrav. V družini ni bilo rakavih bolezni.

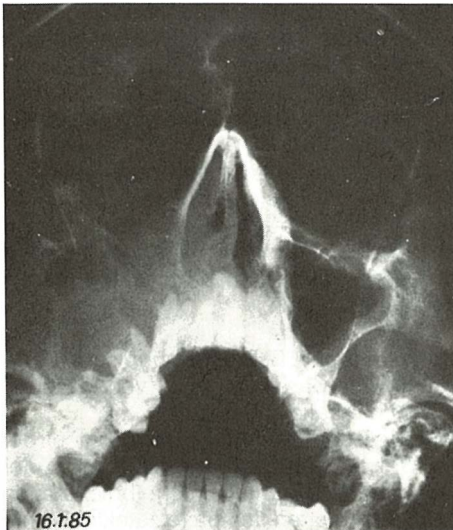
Zbolel je jeseni leta 1984, ko so ga začeli boleti zobje. Čez mesec dni so mu izdrli zob v desni zgornji čeljusti. Kljub temu se je bolečina stopnjevala, desna stran lica pa je zatekla. Bolnik je začel videti dvojno, na trebuhu je opazil dve bublici.

V Sarajevu so mu odvzeli košček tkiva iz desnega maksilarnega sinusa. Menili so, da gre za



Slika 1 — Slika bolnika ob sprejemu. Vidna je obsežna deformacija obraza zaradi otekline in tumorja desnega lica, ki je segal do spodnje čeljusti in na zgornjem delu močno izrival zrklo.

Fig. 1 — The patient before treatment. Tumor of the right cheek, causing deformity of the face and protrusion of the eye.



Slika 2 — Rtg slika obnosnih votlin: destrukcija desnega maksilarnega sinusa z okolnim skeletom.

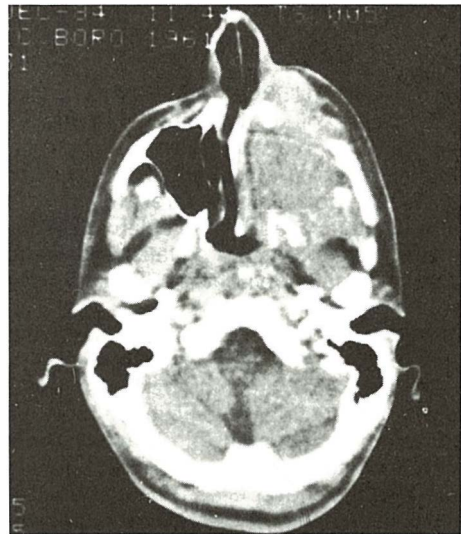Fig. 2 — Destruction of the right maxillary sinus and surrounding facial bones.

limfosarkom ali za nediferenciran epitelijski tumor. Želel se je zdraviti v Ljubljani. Na ORL kliniki UKC v Ljubljani so ponovno napravili ekscizijo, ki je pokazala, da gre za ne-Hodgkinov limfom, visoke stopnje malignosti Burkittovega tipa.

Januarja 1985 je bil premeščen v ljubljanski Onkološki inštitut. Ob sprejemu je bil močno prizadet, shujšan, s hudim glavobolom in obsežno iznakaženostjo obraza (slika 1).

Pri kliničnem pregledu smo našli še dve podkožni tvorbi na trebuhu, velikosti 2 cm.

Še vedno smo ugotavljali dvojni vid, nevrološka preiskava pa ni pokazala znakov prizadetosti osrednjega živčevja. Zvišane so bile vrednosti sedimentacije, bakra in laktat-dehidrogenaze (LDH). Rentgenska preiskava obnosnih votlin (slika 2) je pokazala obsežno osteolizo desnega maksilarnega sinusa, ki je zajemal čeljustnico, ves maksilarni sinus z etmoidno kostjo, zgornjo desno očesno votlino in vso desno polovico nosu. To je potrdila tudi računalniška tomografija (slika 3). Rentgenska preiskava pljuč ni pokazala metastaz. Z aspiracijsko biopsijo in z biopsijo kostnega mozga ter likvorja citološko prav tako nismo našli znakov invazije.

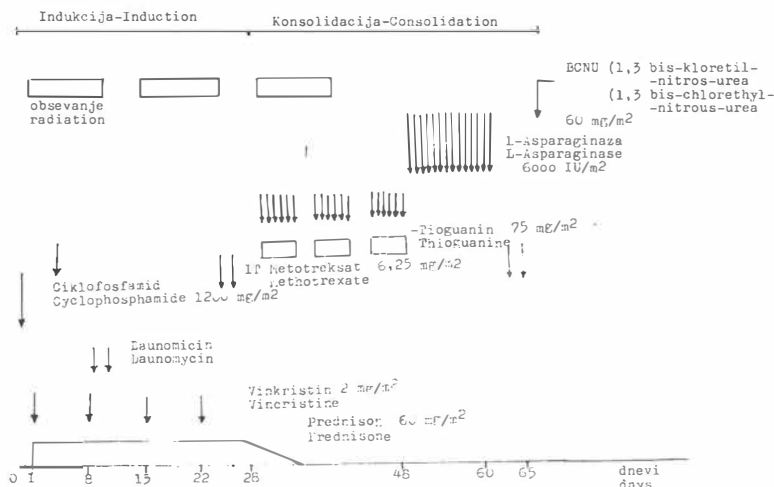


Slika 3 — CT ob sprejemu: obsežen tumor v maksilarnem sinusu, destrukcija etmoidalne kosti, zgornje desne očesne votline in desne polovice nosu.

Fig. 3 — CT before treatment: extensive tumor with destruction of the right ethmoid, maxilla, orbit and nasal bone.

Citološka diagnoza podkožnih zatrdlin se je glasila: ne-Hodgkinov limfom Burkittovega tipa.

Zaradi bolnikovega slabega stanja smo že drugi dan po sprejemu v inštitut pričeli z zdrav-



Slika 4 — Protokol LSA₂L₂ (Wollner in sod. 1975).

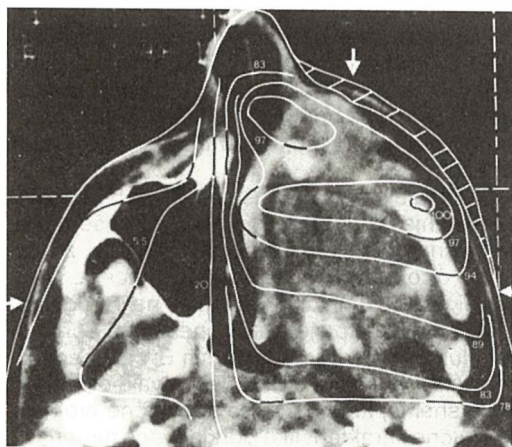
Fig. 4 — LSA₂L₂ protocol (Wollner et al. 1975).

ljenjem. Odločili smo se za protokol LSA₂L₂ (slika 4) (4) in je takoj prvi dan prejel ciklofosfamid, naslednji dan pa je pričel z obsevanjem maksimalne regije — po planu do skupne doze 30 Gy (izodozna razporeditev je prikazana na sliki 5). Že čez nekaj dni se mu je stanje bistveno izboljšalo, bolečine so popustile, oteklina in tumor mehkih delov sta izginila (slika 6). Izginili sta tudi podkožni metastazi na trebuhu in normalizirale so se poprej patološke laboratorijske vrednosti.

Že prvi teden zdravljenja so se pojavili stranski učinki citostatikov v obliki stomatitisa in levkopenije. To je bil tudi razlog, da smo zdravljenje s

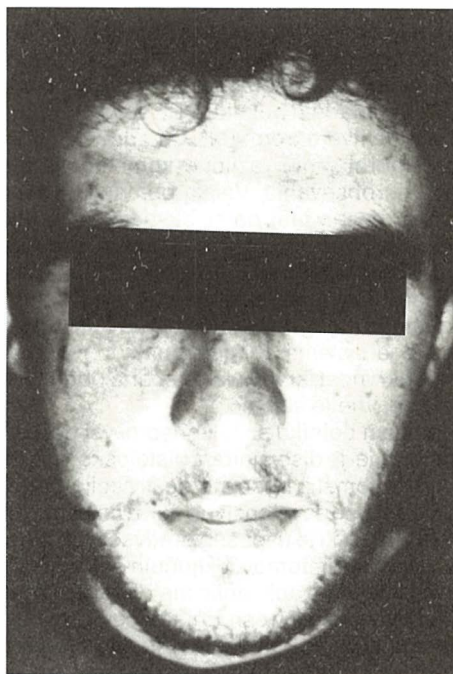citostatiki po enem mesecu prekinili za dalj časa, kot je bilo predvideno.

Konec marca se je bolnikovo stanje znova poslabšalo, Postal je zaspan, pojavile so se bolečine v kosteh, krvna slika pa je pokazala ane-



Slika 5 — CT tumorja — izodozna razporeditev obsevanja.

Fig. 5 — CT scan tumor with isodose distribution of radiation.



Slika 6 — Isti bolnik mesec dni po pričetku zdravljenja.
Fig. 6 — The same patient one month after the beginning of treatment.

n ijo in levkopenijo. Ugotovili smo prodor malignih celic v kostni mozeg in likvor. Zamenjali smo vrsto citostatikov po protokolu M-BACOD, ki se imenuje po začetnih črkah vseh citostatikov, ki jih vsebuje (metotreksat, bleomicin, adriamicin, ciklofosamid, onkovin, deksametazon). Že po prvi dozi se je stanje ponovno izboljšalo. Bolnik je prejel kemoterapevtike v dveh ciklih in nato odšel domov za en teden. Ko bi se moral vrniti in nadaljevati zdravljenje, so svojci sporočili, da se mu je stanje znova poslabšalo in da ni sposoben za prevoz.

Umril je pet mesec po postavljeni diagnozi in pričetku zdravljenja.

Diskusija — Prognoza ne-Hodgkinovih limfomov je pri bolnikih pod 35. letom starosti (z izjemo pri otrocih pod 12. letom) slabša kot pri starejših bolnikih. Pomembno je, da že v začetku opredelimo stadij bolezni in histološki tip limfoma in na osnovi tega ugotovimo, ali bolnik spada v visoko tveganjsko skupino ali pa nasprotno, lahko pričakujemo bolj benigni potek. Temu primerno bomo izbrali ustrezen način zdravljenja. Za limfome običajno uporabljamo klasifikacijo Ann Arbor, ta pa je pri limfomih z neugodno prognozo, kot je BL, modificirana (5).

Stadiji lokalizirane bolezni imajo ugodnejšo prognozo (6, 7, 8) od diseminirane bolezni. Za izid zdravljenja je pomemben dejavnik tudi odgovor na začetno citostatsko zdravljenje. Če pri bolnikih dosežemo popolno remisijo, ki trajava vsaj osem mesecev, imajo 90% možnosti, da ozdravijo (7). Pri mladem bolniku z BL stadij IV je možnost ozdravitve okrog 20%. Za zdravljenje limfomov uporabljamo različne kombinacije citostatikov in obsevanja. Velika pomanjkljivost citostatikov pa je v tem, da ne okvarijo samo rakaivih celic, temveč uničujejo oziroma poškodujejo tudi celice zdravih tkiv, posebno tistih, katerih celice so hitro razmnožujejo; to je predvsem celic kostnega mozga, sluznice prebavnega trakta, imunskega sistema. Klinični znaki teh poškodb so: slabokrvnost, krvavitve, zvečana občutljivost na infekcije, vnetje sluznic.

Pri našem bolniku so bili prisotni vsi dejavniki tveganja. Imel je diseminiran, histološko zelo maligni tip limfoma, z obsežno destrukcijo skeleta. Odločili smo se za intenzivno zdravljenje po protokolu LSA₂L₂, ki je uspešen predvsem pri zdravljenju otroških limfomov. Vključuje deset citostatikov, intratekalno aplikacijo metotreksata zaradi preprečitve razsoja v osrednje živčevje ter obsevanje primarnega tumorja, kar je bilo pri našem bolniku še posebej indicirano zaradi razširjenosti bolezni v kosti in zaradi dvojnega vida.

S takim zdravljenjem smo dosegli odlično izboljšanje bolezenskih znakov že v nekaj dneh.

To se ujema tudi s podatki iz literature: pri 80—90% primerov dosežemo popoln odgovor, ne glede na stadij bolezni (6, 9), vendar pa pride kar pri polovici bolnikov do ponovitve bolezni, najpogosteje v osrednje živčevje (10); v takih primerih je ozdravitev zgolj teoretična.

Do invazije v osrednje živčevje pride lahko po neposredni poti iz kostnega mozga lobanje skozi duro v subarahnoidalni prostor, še zlasti pri bolnikih, kjer gre za destrukcijo kosti.

Invazija kostnega mozga je tudi dejavnik, ki korelira z visokim tveganjem diseminacije v osrednje živčevje, vendar le-te pri približno tretjini primerov ni mogoče dokazati z običajnimi preiskovalnimi metodami (11).

Naše zdravljenje se je izkazalo za neuspešno. Dosežena kompletna remisija je bila kratkotrajna, ker je bolezen napredovala v kostni mozeg in možganske mrene. Izkušnje z novimi kemoterapevtiki pri primerih ponovljene bolezni so še kratkotrajne, zato smo se kljub majhnim možnostim odločili za kombinacijo citostatikov po protokolu M-BACOD, ki naj bi bila učinkovitejša od že uporabljenih, tako sistemsko kot prek pregraje osrednjega živčevja. Dosegli smo sicer kratkotrajno izboljšanje, vendar je bolnik doma kmalu umrl. Vzrok smrti ni znan.

Po tako intenzivni kemoterapiji s toksičnim učinkom na kostni mozeg lahko vselej pričakujemo močno insuficientno hemopoezo, kateri lahko sledi infekcija in nato sepsa, ki je lahko vzrok smrti.

Naš bolnik, ki je bil daleč od doma, po določenem času ni več prenesel bivanja v bolnišnici. Zaradi komplikacij, ki so spremljale zdravljenje (levkopenija in mukozitis), je bilo zdravljenje večkrat za krajši čas prekinjeno.

Po presoji vseh okoliščin ob ponovitvi bolezni, bi lahko kot realno alternativno uvedli paliativno zdravljenje v domači ustanovi. Za to pa se je težko odločiti pri bolniku, ki je star 23 let, in je vsaj teoretično še možno, da bi dosegli izboljšanje bolezni.

Danes se seveda vprašamo, ali je bila shema zdravljenja, ki smo jo uporabili pri našem bolniku, primerna. Iz novejših izkušenj pri zdravljenju otrok namreč vemo, da je sicer LSA₂L₂ protokol zelo učinkovit pri večini ne-Hodgkinovih limfomih, da pa je malo uspešen pri Burkittovem tumorju in drugih limfomih B-celičnega izvora (12). Zato se zadnja leta uvajajo v svetu nove sheme, ki upoštevajo specifične biološke in klinične karakteristike Burkittovega tumorja (9, 13, 14). Te so:

— izredno hitra rast tumorja;

— nagel razsoj po organizmu, zlasti v kostni mozeg in v osrednje živčevje;

— zgodnji relaps, že tekom prvih mesecev zdravljenja, zelo redko po 8. mesecu in skoraj nikoli po 12. mesecu;

— slab odziv na standardno zdravljenje in zelo dober na visoke doze ciklofosfamida in srednje ali visoke doze metotreksata.

Glede na te lastnosti je nujno, da je zdravljenje v prvih mesecih zelo intenzivno, s čim krajšimi presledki in da vključuje navedene citostatike v visokih dozah. Vključevati mora tudi ustrezno zaščitno zdravljenje osrednjega živčevja. Celotno zdravljenje pa je kratkotrajno in je lahko zaključeno že po osmih ali največ dvanajstih mesecih. Vprašanje obsevanja še ni dokončno rešeno, po mnenju nekaterih avtorjev pa je pri Burkittovem tumorju manj pomembno od citostatičnega zdravljenja (13, 14).

Ena od novejših shem zdravljenja, ki se ravnajo po navedenih principih, je shema, ki jo uporabljajo zahodno nemški onkološki centri — Berlin, Frankfurt, München, (BFM), za B-celične limfome otrok (15 a, 15 b). Z njo dosegajo avtorji zelo dobre uspehe s predvidenim 3-letnim preživetjem okoli 80% za vse stadije B-celičnih limfomov. V zadnjem času pa poročajo o uspešnosti te sheme tudi pri odraslih bolnikih (16).

Nadalje se sprašujemo, kako bi potekalo zdravljenje, če bi bolnik bolje sodeloval in bi se lahko držali protokola brez nepredvidenih prekinitev. Prav gotovo pa bi bolniku lahko najbolj pomagali, če bi prišel k nam, ko je bila bolezen še v začetni fazi.

Izvleček

Prikazan je primer 23-letnega bolnika, ki je bil zdravljen v Onkološkem inštitutu v Ljubljani zaradi razširjenega Burkittovega limfoma zgornje čeljusti. Zdravili so ga s kombinacijo citostatikov in obsevanja. Po odličnem začetnem uspehu je dva meseca po pričetku zdravljenja prišlo do recidive v kostni mozeg in v možganske mreže. Pet mesecev po pričetku zdravljenja je bolnik umrl. Če bi bil bolnik prišel na zdravljenje, ko je bila bolezen še omejena, bi imel več kot 50% možnosti za ozdravitev. V tako napredovalem stadiju pa je ozdravitev izjemna.

Literatura

1. Burkitt D. A sarcoma involving the jaws in African children. *Br J Surg* 1958; 46: 218—23.

2. Lennert K. Preliminary revision of Kiel's classification of malignant lymphomas. Bruxelles: IV Workshop of European Lymphoma study group, 1986 (in litteris).

3. Ferluga D, Kornhauser P, Klun B, Benedik M. Prvi primer Burkittovega tumorja pri nas. *Zdrav Vestn* 1970; 39: Suppl. 1, 35—40.

4. Wollner N, Burchenal JH, Liberman PH et al. Non-Hodgkin's lymphoma in children. *Med Pediat Oncol* 1975; 1: 235—63.

5. Murphy SB. Prognostic features and obstacles to cure of childhood non-Hodgkin's lymphoma. *Semin Oncol* 1977; 4: 265—71.

6. Ziegler JL, Magrath IT, Olweny CLM. Cure of Burkitt's lymphoma: ten-year follow up of 157 Ugandan patients. *Lancet* 1979; 11: 936—8.

7. Philip T, Lenoir GM, Bryon PA et al. Burkitt-Type lymphoma in France among non-Hodgkin malignant lymphomas in Caucasian children. *Br J Cancer* 1982; 45: 670—78.

8. Bernstein JI, Coleman CN, Strickler JG, Dorfman RF, Rosenberg SA. Combined modality therapy for adults with small noncleaved cell lymphoma (Burkitt's and non-Burkitt's types). *J Clin Oncol* 1986; 4: 847—58.

9. Sullivan MP, Ramirez I. Curability of Burkitt's lymphoma with high dose cyclophosphamide — high-dose methotrexate therapy and intrathecal chemoprophylaxis. *J Clin Oncol* 1985; 3: 627—36.

10. Nkrumah FK, Perkins IV. Relapse in Burkitt's lymphoma. *Int J Cancer* 1976; 17: 455—60.

11. Young RC, Howser DM, Anderson T et al. Central nervous system complications of non-hodgkin's lymphoma. *Am J Med* 1979; 66: 435—43.

12. Gasparini M, Lombardi F, Lattuada A et al. Childhood non-Hodgkin's lymphoma: prognostic relevance of clinical stages and histologic subgroups. *Am J Pediat Hematol Oncol* 1983; 5: 161—71.

13. Ziegler JL. Burkitt's lymphoma. *N Engl J Med* 1981; 305: 735—45.

14. Magrath IT, Janus C, Edwards BK et al. An effective therapy for both undifferentiated (including Burkitt's lymphomas and lymphoblastic lymphomas in children and young adults. *Blood* 1984; 63: 1102—11.

15 a. Müller-Wehrich St, Beck J, Henze G et al. BFM-Studie 1981/83 zur Behandlung hochmaligner Non-Hodgkin-Lymphome bei Kindern: Ergebnisse einer nach histologisch-immunologischem Typ und Ausbreitungsstadium stratifizierten Therapie. *Klin Paediat* 1984 a; 196: 135—42.

15 b. Müller-Wehrich St, Henze G, Langermann HJ, Odenwald E, Riehm H. Kindliche B-Zell-Lymphome und -Leukämien. *Onkologie* 1984 b; 7: 205—8.

16. Pees HW, Riehm HJ, Schwaborn J. Effective treatment of lymphomas of Burkitt's type and B-ALL in adults. *Blut* 1985; 50: 213—8.

17. Skarin AT, Canellos GP, Rosenthal DS et al. Improved prognosis of diffuse histiocytic and undifferentiated lymphoma by use of high dose methotrexate alternating with standard agents (M-BACOD). *J Clin Oncol* 1983; 1: 91—8.

Naslov avtorja: Tomšič R, dr. med., Onkološki inštitut, Ljubljana