

Larisa Kragelj¹

Zastrupitev s paracetamolom – prikaz primera

Acetaminophen Intoxication – Case Report

IZVLEČEK

KLJUČNE BESEDE: paracetamol, zastrupitev, zdravljenje

Prikazujemo primer zastrupitve s paracetamolom, ki je pogosto uporabljano analgetično in antipiretično zdravilo. Zaradi možnosti nakupa brez recepta je tudi zelo lahko dostopno. Ključna je hitra razpoznavna in ustrezno ukrepanje, kajti jetrna poškodba, ki jo inducira paracetamol, se nezdravljena lahko konča smrtno.

ABSTRACT

KEY WORDS: acetaminophen, intoxication, treatment

We present a case of acute acetaminophen intoxication, which is a commonly used analgesic and antipyretic drug. It can be bought over the counter, which makes it widely available. Fast recognition and treatment are mandatory, as acetaminophen poisoning left untreated can result in a life-threatening liver disease.

¹ Larisa Kragelj, dr. med., Urgentni kirurški blok, Univerzitetni klinični center Ljubljana, Zaloška cesta 7, 1000 Ljubljana; larisa.kragelj@gmail.com

UVOD

Paracetamol (v angleško govorečih deželah znan tudi kot acetaminofen) je od začetka uporabe v letu 1955 eno najbolj razširjenih analgetičnih in antipiretičnih sredstev, na voljo v številnih samostojnih in kombiniranih preparatih. V večini držav je dostopen v prosti prodaji (angl. *over the counter*), kar močno olajša dostopnost zdravila za zastrupitve. Te so najpogosteje usmerjene proti samemu sebi (samomorilno) ali nezgodne. V dostopni literaturi nismo zasledili namerne zastrupitve druge osebe s paracetamolom (1).

Pri nas je zastrupitev s paracetamolom nekoliko manj pogosta, saj v nasprotju z večino (zahodnih) držav preparatov ni možno kupiti v samopostrežnih prodajalnah, temveč zgolj v lekarnah in specializiranih trgovinah. V obdobju od januarja 2000 do marca 2013 je tako bilo na Centru za zastrupitve Univerzitetnega kliničnega centra v Ljubljani zaradi zastrupitve s paracetamolom obravnavanih 44 bolnikov, pri čemer je šlo v večini primerov za hkratne zastrupitve z več različnimi snovmi (alkohol, antipsihotiki, salicilati itd.).

Nevarnost pri prekomernem zaužitju paracetamola predstavlja dejstvo, da se iz prebavil zelo hitro absorbira, zaradi česar so možnosti za dekontaminacijo omejene. Po drugi strani je na voljo zelo učinkovit protistrup N-acetilcistein (NAC), ki pa ga moramo začeti dajati pravočasno, če želimo preprečiti razvoj jetrne okvare (2).

V kratkem kliničnem primeru bomo predstavili primer bolnice, ki je v samomorilne namene zaužila (pre)visok odmerek paracetamola, vendar bila ustrezno zdravljena, kar je preprečilo najhujše.

PRIKAZ PRIMERA

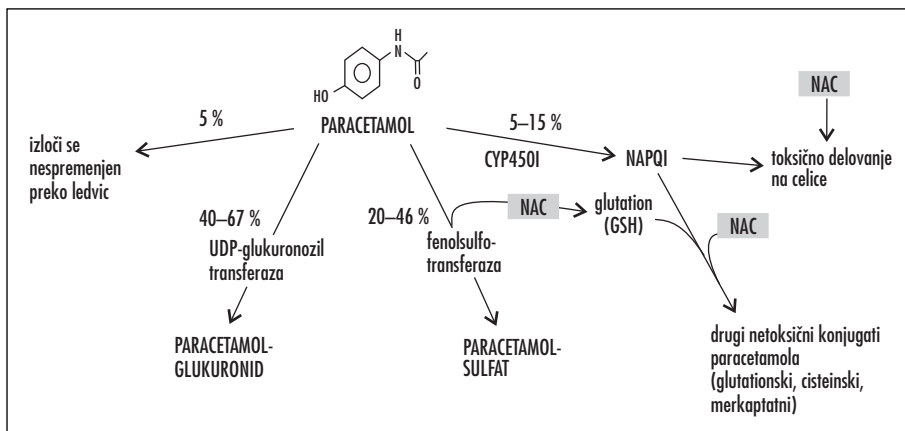
49-letna bolnica je v samomorilne namene zaužila tablete paracetamola (Lekadol®) 500 mg v skupnem odmerku 30 g. Nekoliko kasneje je spontano bruhala. Po desetih urah je bila sprejeta v lokalno bolnišnico, kjer je ponovno bruhala. V bolnišnici je prejela infuzijo fiziološke raztopine, zaviralec protonske črpalke in antiemetik ter bila premeščena v Center za zastrupitve Univerzitetnega kliničnega centra v Ljubljani. Doslej je bila sicer zdrava, brez redne terapije, alergije je zanikala.

Bolnica je bila ob sprejemu pri zavesti, pogovorljiva, orientirana v času in prostoru, afebrilna, anikterična, normopnoična. Krvni tlak je meril 110/70 mmHg, frekvenca srčnega utripa 85/min, saturacija, merjena s pulznim oksimetrom, je bila 100%. Zenici sta bili enaki, okrogli in sta primerno odreagirali na osvetlitev. Tilnik bolnice je bil mehak, vratne vene primerno polne. Ritem srca je bil reden, srčna tona sta bila primerno poudarjena. Dihanje je bilo avskultatorno brez posebnosti. Trebuh je bil mehak, palpatorno nakazano boleč v žlički, drugače pa brez tipnih rezistenc. Peristaltika je bila slišna. Ledveni poklep je bil neboleč. Okončine so bile brez posebnih najdb, periferni pulzi so bili dobro tipni.

Ob sprejemu je bila serumska koncentracija paracetamola 34 μmol/l (5,134 mg/l), v laboratorijskih izvidih pa je porast jetrnih encimov nad normalno vrednost že nakazoval začetek okvare jeter (za primerjavo glej tudi sliko 3 in sliko 4 dalje v besedilu).

PRESNOVA PARACETAMOLA

Najpogostejši način vnosa paracetamola je *per os*, v obliki tablet ali praškov, pri otrocih tudi kot sirup. Paracetamol se zelo dobro absorbira v tankem črevesju (absorpcijo zavirajo hrana, opioidi in antiholinergiki), vrh plazemske koncentracije je dosežen v približno eni uri, absorpcija pa je ne glede na obliko preparata končana v približno štirih urah. 90% absorbirane učinkovine se v metabolizmu prvega prehoda konjugira z glukuronsko kislino ali s sulfatom in izloči skozi ledvice, majhen del se izloči nespremenjen, približno 10% pa se oksidira s citokromi, predvsem s CYP2E1. Posledica te oksidacije je nastanek strupenega metabolita N-acetilparabenzokinonimina (angl. *N-acetyl-p-benzoquinoneimine*, NAPQI), ki pri zaužitju netoksičnih odmerkov reagira s pomočjo glutatona in se nato izloči z urinom v obliki cisteinskih ali merkapto-konjugatov. Razpolovni čas paracetamola je ob netoksičnem odmerku približno 2–3 ure. Po predoziranju se običajni metabolizem netoksične konjugacije lahko zasiti in povzroči nesorazmerno zvišanje koncentracije proste ga NAPQI. Poenostavljena shema metabolizma paracetamola je predstavljena na sliki 1 (3).



Slika 1. Poenostavljena shema presnova paracetamola. Prikazana so možna mesta delovanja N-acetilcisteina. Za podrobnejšo razlago glej razdelka Presnova paracetamola in N-acetilcistein. CYP450 – angl. cytochrome P450, NAPQI – angl. N-acetyl-parabenzoquinoneimine, UDP – uridildifosfat, NAC – N-acetilcistein, GSH – reducirana oblika glutationa.

TOKSIČNOST PARACETAMOLA

Toksičnost paracetamola je odvisna od velikosti vnesenega odmerka in sposobnosti jetrnih sistemov za razstrupljanje. Toksični odmerek paracetamola je 6–7,5 g, za otroke pa 150–200 mg/kg telesne teže znotraj osmih ur (2, 4).

V taki količini se znatno zniža znotrajcelična koncentracija reduciranega glutationa (GSH), kar onemogoči popolno redukcijo NAPQI in zviša koncentracijo njegove proste oblike. Prosti NAPQI se zelo hitro kovalentno veže in arilira celične beljakovine, kar skupaj s pomanjkanjem GSH onemogoči celične mehanizme borbe z reaktivnimi kisikovimi spojinami in v končni fazi povzroči nekrozo celice. Hepatotoksičnost je najbolj izrazita centrilobularno, saj je to področje jetrnega metabolizma (torej mesta delovanja CYP2E1) (5).

Pri zastrupitvi s paracetamolom pride do tvorbe NAPQI tudi v celicah ledvičnih tubulov, ki so prav tako zelo občutljive na oksidativni stres. Povišana tvorba NAPQI v njih ima za posledico akutno tubulno nekrozo, k nefrotoksičnemu učinku pa še dodatno lahko prispevata dehidracija in morebitni nastanek hepatorenalnega sindroma (6).

Neposredna okvara ostalih organov je redka; večinoma gre za sekundarne učinke ob jetrni odpovedi (večorganska odpoved s pri-

zadetostjo osrednjega živčevja, srčne mišice, trebušne slinavke itd.) (3, 6).

KLINIČNA SLIKA ZAstrupITVE

Zgodnja prepoznavna in zdravljenje zastrupitve sta ključni za zmanjšanje obolenosti in umrljivosti, vendar je to oteženo zaradi pomanjkanja zgodnjih kliničnih napovednih dejavnikov. Prvi simptomi predoziranja so lahko že posledica poškodbe jeter.

Klinični potek akutne zastrupitve lahko delimo v štiri faze (3):

- nespecifični simptomi,
- začetek okvare jeter,
- polno izražena okvara jeter in
- čas obnove jeter.

Prva faza

V prvi fazi zastrupitve s paracetamolom še ni prišlo do poškodbe jeter in bolniki so lahko popolnoma asimptomatski. Klinične najdbe so nespecifične in zajemajo slabost, bruhanje, splošno oslabeledost, bledico in potenje. V redkih primerih hudih predoziranj lahko pride do pojava motenj zavesti, metabolne acidoze in celo smrti v odsotnosti znakov in simptomov hepatotoksičnosti, vendar moramo zlasti v takšnih primerih vedno posumiti na kombinirano zastrupitev (npr. zastrupitev s kombinacijo paracetamola in salicilatov) (7).

Druga faza

Druga faza zastrupitve predstavlja začetek jetrne poškodbe; slednja nastopi pri manj kot 5 % predoziranju s paracetamolom. V statusu lahko pri bolniku najdemo občutljivost pod desnimi rebrnimi lokom zaradi hepatomegalije. Najobčutljivejši pokazatelj jetrne poškodbe je aspartatna aminotransferaza (AST), katere porast se vedno pojavi pred laboratorijsko zaznavno okvaro sintetskih in izločevalnih funkcij jeter (podaljšan protrombinski čas in/ali INR (angl. *international normalised ratio*), porast bilirubina, hipoglikemija, metabolična acidoza). Dvig AST navadno nastopi znotraj 24 ur po zaužitju. Po dogovoru govorimo o hepatotoksičnosti, izzvanjani s paracetamolom, pri vrhu koncentracije AST nad 1.000 IE/l, saj je okvara jeter ob nižji koncentraciji encima le redko klinično pomembna (8, 9).

Tretja faza

Faza 3 pomeni čas največje hepatotoksičnosti in navadno nastopi 72–96 ur po zaužitju. Kaže se lahko kot fulminantna odpoved jeter z encefalopatijo, koma, ali celo z življenje ogrožajočo krvavitvijo. Koncentracije AST neredko presegajo 10.000 IE/l, seveda pa so za prognozo in obravnavo mnogo pomembnejše vrednosti protrombinskega časa ali INR, glukoze, laktata, kreatinina in pH. Odstopanja v ledvični funkciji so načeloma redka in so odvisna od stopnje jetrne okvare (izjemoma nastopi potreba po hemodializnem zdravljenju). Vrh serumske koncentracije kreatinina tipično nastopi sedmi dan, poraste pa opazamo že 2–5 dni po zaužitju (3).

Seveda lahko v tretji fazi nastopi tudi smrt, navadno 3–5 dni po predoziranju, in sicer kot posledica zapleta(ov) večorganske odpovedi (krvavitve, sindroma dihalne stiske odraslih, sepe, možganskega edema). Celotna stopnja smrtnosti je manj kot 0,5 % vseh zastrupljenih (5).

Četrta faza

Če bolniki preživijo tretjo fazo zastrupitve s paracetamolom, nastopi četrta faza – okrevanje, med katerim pride do popolne obnove jetrne funkcije. Do sedaj ni znanih primerov kronične okvare jeter po predoziranju paracetamola. Hitrost okrevanja je različna – AST, pH, protrombinski čas, INR in laktat se navad-

no normalizirajo že v sedmih dneh, alaninska transaminaza lahko ostaja povečana nekoliko dlje, kreatinin pa tudi dlje kot en mesec. Seveda se ti časi pri zelo hudih zastrupitvah podaljšajo (3).

Poudariti moramo, da je kljub morebitni blagi klinični sliki ob sprejemu treba zastrupljenca vsaj dva dni klinično nadzirati zaradi sorazmerno poznega razvoja jetrne okvare (10).

DIAGNOSTIKA

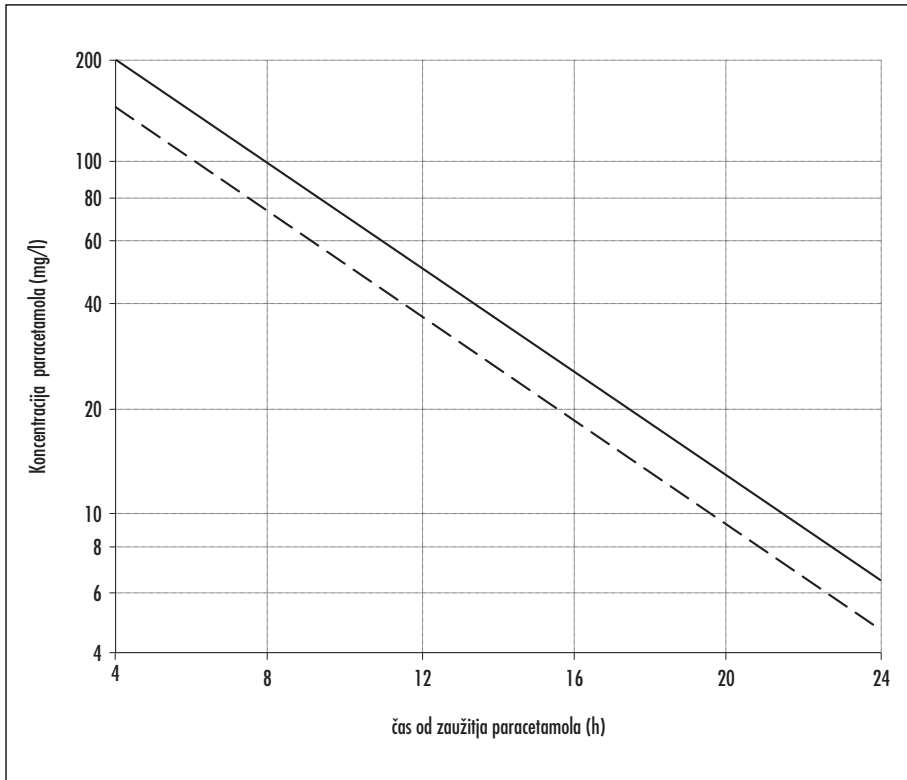
Anamneza

Najpomembnejši diagnostični korak je natančna anamneza – če je bolnik preveč prizadet za podajanje anamneze, je treba izprašati njegove svojce ali reševalce. Neredko lahko ugotovimo zastrupitev s paracetamolom zaradi praznih ovojnih škatel ob bolniku ali smetnjaku. Pozorni moramo biti tudi na morebitne predhodne poskuse samomora in možnost kombinirane zastrupitve (11).

Ocena tveganja za toksičnost

Večina primerov akutne izpostavljenosti paracetamolu se konča brez toksičnih učinkov, kljub temu pa je zaradi pogostosti uporabe paracetamol najpogostejši vzrok akutne odpovedi jeter v ZDA, VB in večjem delu Evrope (12). Ker zaenkrat v klinični praksi nimamo na voljo diagnostičnih postopkov, ki bi omogočali oceno tveganja na individualni encimsko-metabolni ravni, se moramo zaneesti na anamnesticne podatke o zaužitju (ki so zlasti pri namernih samozastrupitvah lahko nezanesljivi). Izmerimo tudi koncentracijo paracetamola v krvi, ki jo interpretiramo s pomočjo prilagojenega Rumack-Matthewovega nomograma (13).

Na njem je razvidna zveza med začetno izmerjeno koncentracijo paracetamola ([P]) in časom od zaužitja paracetamola; uporabimo eno samo vrednost [P], ki pa mora biti določena najmanj štiri ure po zaužitju, da je zagotovljena popolna absorpcija. Še večjo občutljivost ima prilagojena linija, t. i. »linija zdravljenja«, ki se začne s [P] 150 mcg/ml po štirih urah od zaužitja. Bolniki, pri katerih je prva izmerjena [P] pod to linijo, imajo le 1–3 % tveganje za razvoj hepatotoksičnosti in ne potrebujejo zdravljenja. Pomembno pa je, da [P] določimo



Slika 2. Nomogram po Rumacku in Matthewu. Na ordinati je prikazana koncentracija paracetamola v mg/l, na abscisi pa čas od zaužitja paracetamola v urah. Polna črta predstavlja osnovno linijo nomograma, tj. koncentracija paracetamola, ki je še toksična ob določenem času; črtkana črta predstavlja linijo zdravljenja – upoštevajmo to linijo še bolj znižamo verjetnost hepatotoksičnosti (13).

čim prej po preteku štirih ur od zaužitja, saj je zdravljenje z antidotom v začetnem obdobju (manj kot 6–8 ur od zaužitja) najučinkovitejše (14).

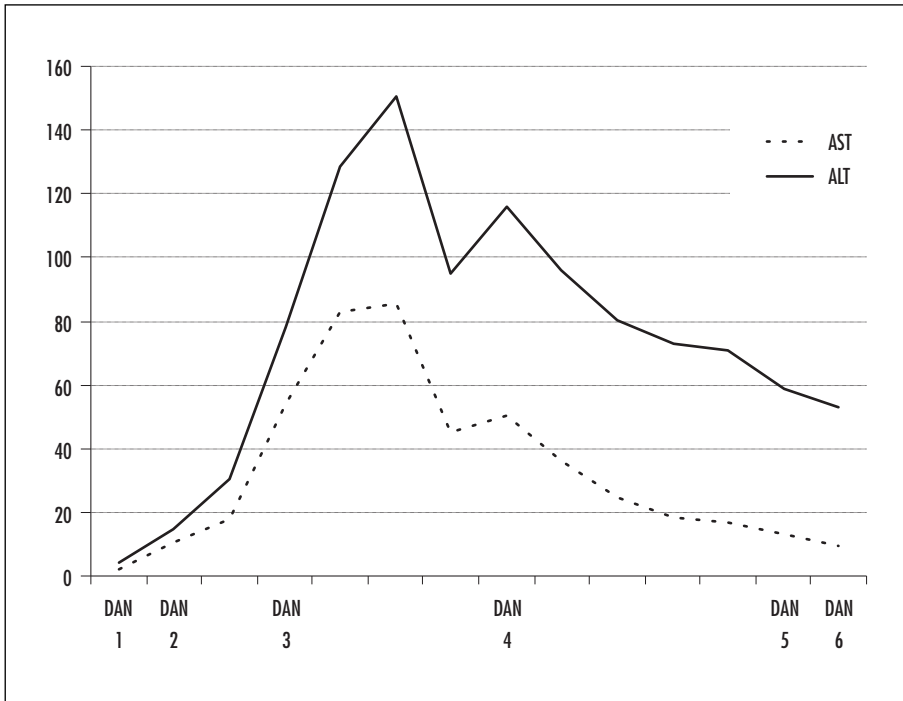
Nomograma ne moremo uporabiti, če je podatek o času zaužitja nezanesljiv, ali če [P] izmerimo pred pretekom štirih ur od zaužitja. Če so že prisotni simptomi ali znaki jetrne okvare, začnemo zdravljenje z NAC ne glede na nomogram (15).

Začetni testi

Pri bolnikih, ki po predoziranju s paracetamolom nimajo jasno razvidne hepatotoksičnosti, zadošča določitev [P]. Tistim bolnikom, ki imajo višje tveganje na podlagi nomograma, anamneze (ponavljajoče se supratrapevtsko zaužitje) ali pri njih sumimo na začetno hepatotoksičnost, določimo tudi [AST] (3).

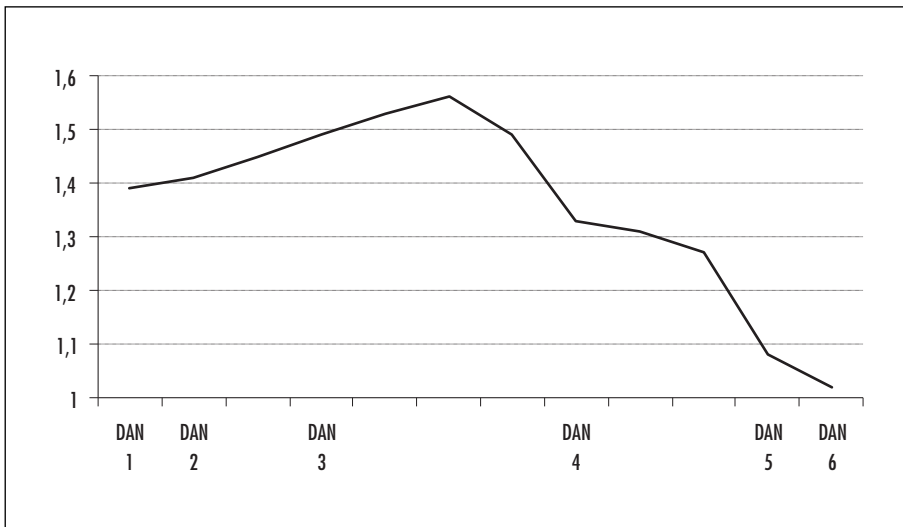
Nadaljnji testi in spremljanje bolnikov

Če ob začetni meritvi [AST] ni zvečana, za oceno razvoja hepatotoksičnosti zadošča ponavljanje zgoraj navedenih meritev. Če pa je [AST] zvečana, dodatno določimo še protrombinski čas, INR in koncentracijo kreatinina. Ob sumu na začetek odpovedovanja jeter je potrebno natančno klinično (nevrološki status, vitalni znaki, morebitne krvavitve) in laboratorijsko (glukoza, pH, protrombinski čas, INR, kreatinin, laktat, fosfat) spremljanje bolnikov, da lahko pravočasno sprožimo postopke za morebitno transplantacijo jeter. Spremljanje jetrnih testov naše bolnice je prikazano na sliki 3, spremljanje sintetske sposobnosti jeter pa posredno preko merjenja INR, prikazano na sliki 4 (16).



Slika 3. Prikaz spremembe aktivnosti jetrnih encimov alanin aminotransferaze in aspartat aminotransferaze pri naši bolnici. Obe kažeta vrh porasta v začetku četrtega dne (tretja faza zastrupitve s paracetamolom) in postopno upadanje v času okrevanja. Opomba: v tretjem in četrtem dnevu sta bili aktivnosti obeh encimov izmerjeni petkrat. ALT – alanin aminotransferaza, AST – aspartat aminotransferaza.

412



Slika 4. Posredno spremljanje spremembe jetrne funkcije pri naši bolnici z merjenjem INR. Opomba: v drugem dnevu je bil INR izmerjen dvakrat, v tretjem štirikrat in v četrtem dnevu trikrat. INR – angl. international normalised ratio.

ZDRAVLJENJE

Dekontaminacija prebavil

Zaradi zelo hitre absorpcije paracetamola iz prebavil izpiranje (lavaža) želodca v večini primerov ne pride v poštev, razen če dobimo bolnika v obravnavo neposredno po zaužitju ali pa je prišlo do hkratnega zaužitja snovi, ki upočasnjujejo absorpcijo. Poleg tega bolniki po zaužitju enkratnega večjega odmerka paracetamola pogosto spontano bruhamo (kar zmanjša količino dostopnega paracetamola v prebavilih) (17).

Uporaba aktivnega oglja je najučinkovitejša znotraj 1–2 ur po zaužitju. Pozorni moramo biti, da ne dajemo hkrati aktivnega oglja in peroralnega NAC, saj je lahko absorpcija slednjega motena (3, 17).

N-acetilcistein

NAC je antioksidant, ki kot protistrup paracetamola deluje na vsaj treh različnih nivojih:

- NAC lahko nadomesti glutation v reakciji konjugacije NAPQI,
- lahko deluje kot prekurzor glutationa ali zveča njegovo sintezo in
- sodeluje tudi v netoksični sulfataciji paracetamola.

V teh vlogah je NAC najučinkovitejši v 6–8 h po zaužitju paracetamola, zato z začetkom zdravljenja ne smemo po nepotrebnem odlašati. NAC pa kot antioksidant lahko deluje tudi ob že izraženi okvari jeter in tako zmanjša stopnjo okvare hepatocitov in poškodbe ostalih organov (18).

Način uporabe

NAC je pri nas na voljo v peroralni (šumeče tablete Fluimukan®) in intravenski obliki (Fluimucil®) (19). Peroralni začetni odmerek je 140 mg/kg telesne teže, vzdrževalni pa 70 mg/kg telesne teže vsake štiri ure prve tri dni. Intravensko dajemo 150 mg/kg telesne teže v 200 ml 5 % glukoze v 15 minutah, nadaljujemo pa s 50 mg/kg telesne teže v 500 ml 5 % glukoze, ki teče štiri ure, in končamo s 100 mg/kg telesne teže v 1.000 ml 5 % glukoze, ki teče 16 ur. Oba načina administracije sta enako učinkovita; pri intravenski obliki obstaja večja verjetnost nastanka alergične

reakcije, peroralni preparat pa pri več kot 50 % bolnikov povzroči slabost in bruhanje. Intravenski NAC je priporočen za nosečnice, pri že izraženi odpovedi jeter ali pri bolnikih, ki jim je že pred dajanjem NAC slabo oz. bruhamo (20).

Tudi pri bolnikih, pri katerih začnemo zdravljenje z NAC znotraj 8 ur po zaužitju, je pomembno, da zdravljenje z NAC nadaljujemo do zaključenega metabolizma paracetamola (plazemska [P] je pod mejo zaznavne) in izginotja znakov hepatotoksičnosti. V nasprotnem primeru je smiselno zdravljenje nadaljevati tudi daljši čas; protokol prilagajamo potrebam vsakega bolnika posebej (20, 21).

Podporna terapija

Podporna terapija zajema nadzor slabosti in bruhanja ter skrbno obravnavo jetrne poškodbe, okvare ledvic in ostalih organov. Pri že razviti jetrni odpovedi je ključno preprečevanje in zdravljenje hipoglikemije, ki že sama po sebi kvarno deluje na delovanje vitalnih organov. Če se razvije koagulopatija, se lahko odločimo za zdravljenje z vitaminom K oz. z infuzijami sveže zmrznjene plazme (3, 15).

Presaditev jeter

Presaditev jeter je potrebna, kadar predoziranje s paracetamolom povzroči fulminantno jetrno odpoved, ki pa je zaradi učinkovitosti ostalih oblik zdravljenja, če jih začnemo dovolj zgodaj, izjemna redkost. Zaradi čedalje večjega napredka tehnik presaditve in novejših imunosupresivnih zdravil je tudi preživetje bolnikov po presaditvi jeter vedno daljše. Pomembna je pravočasna prepoznavna bolnikov z jetrno odpovedjo, ki bi utegnili potrebovati transplantacijo. V ta namen pri znakih jetrne okvare v približno 6-urnem intervalu spremljamo porast transaminaz, teste hemostaze, ledvično funkcijo in stopnjo morebitne encefalopatije (2).

ZAKLJUČEK

Ker je raven paracetamola v serumu naše bolnice dosegla hepatotoksično območje, je bila zdravljena z antidotom N-acetilcisteinom, sprva v intravenski infuziji, nato peroralno. Po pričakovanju je zaradi visokega odmerka

paracetamola in časovnega zamika do pričetka antidotnega zdravljenja prišlo do znakov akutne jetrne okvare s porastom transaminaz, vendar brez pomembne funkcijske okvare. Laboratorijsko je bil vrh zabeležen približno 84 ur po dejanju, nato je prišlo do upada kazalcev jetrne nekroze, zmanjševanje le-teh pa se je nadaljevalo vse do odpusta. Bolnica je opravila pregled pri psihiatru, ki je predlagal ambulantno nadaljevanje psihiatrične

obravnavne. Bolnica je bila peti dan po sprejemu odpuščena domov.

ZAHVALA

Zahvaljujem se asist. Damjanu Grecnu, dr. med., s Centra za zastrupitve Univerzitetnega kliničnega centra Ljubljana, za pomoč pri zasnovi članka in pridobivanju podatkov o primeru zastrupitve.

LITERATURA

- Bradley MP, Nguyen-Van-Tam JS, Pearson JC. »Late presenters« after paracetamol self poisoning. *J Epidemiol Community Health.* 1998; 52 (11): 762–3.
- Šarc L, Jamšek M. Zastrupitve z neopioidnimi analgetiki. *Med Razgl.* 2009; 48 (1–2): 59–64.
- Hendrickson RG. Acetaminophen. In: Nelson L, Lewin N, Howland MA, et al., eds. *Goldfrank's Toxicologic Emergencies*, 9th edition. The McGraw-Hill Companies; 2006. p. 483–93.
- Lewis RK, Paloucek FP. Assessment and treatment of acetaminophen overdose. *Clin Pharm.* 1991; 10 (10): 765–74.
- Bessemers JG, Vermeulen NP. Paracetamol (acetaminophen)-induced toxicity: molecular and biochemical mechanisms, analogues and protective approaches. *Crit Rev Toxicol.* 2001; 31 (1): 55.
- Blakely P, McDonald BR. Acute renal failure due to acetaminophen ingestion: a case report and review of the literature. *J Am Soc Nephrol.* 1995; 6 (1): 48.
- Flanagan RJ, Mant TG. Coma and metabolic acidosis early in severe acute paracetamol poisoning. *Hum Toxicol.* 1986; 5 (3): 179.
- Možina M, Jamšek M, Brvar M, et al. Zastrupitve. In: Košnik M, Mrevlje F, Štajer D, et al, eds. *Interna medicina*. Ljubljana: Littera picta, Slovensko medicinsko društvo; 2011. p. 1529–627.
- Singer AJ, Carracio TR, Mofenson HC. The temporal profile of increased transaminase levels in patients with acetaminophen-induced liver dysfunction. *Ann Emerg Med.* 1995; 26 (1): 49.
- Grmec Š. Zastrupitve. In: Grmec Š, ed. *Nujna stanja*, 5th edition. Združenje zdravnikov družinske medicine SZD; 2008. p. 311–51.
- Hawton K, Ware C, Mistry H, et al. Paracetamol self-poisoning. Characteristics, prevention and harm reduction. *Br J Psychiatry.* 1996; 168 (1): 43–8.
- Ambre J, Alexander M. Liver toxicity after acetaminophen ingestion. Inadequacy of the dose estimate as an index of risk. *JAMA.* 1977; 238 (6): 500.
- Rumack BH, Matthew H. Acetaminophen poisoning and toxicity. *Pediatrics.* 1975; 55 (6): 871–6.
- Rumack BH, Peterson RC, Koch GG, et al. Acetaminophen overdose. 662 cases with evaluation of oral acetylcysteine treatment. *Arch Intern Med.* 1981; 141 (3): 380.
- Kozer E, Koren G. Management of paracetamol overdose. Current controversies. *Drug Safety.* 2001; 24 (7): 503–12.
- Prescott LF. Paracetamol overdosage. Pharmacological considerations and clinical management. *Drugs.* 1983; 25 (3): 290.
- Brok J, Buckley N, Gluud C. Interventions for paracetamol (acetaminophen) overdose. *Cochrane Database Syst Rev.* 2006.
- Možina M, Grecn D. Antidoti. *Med Razgl.* 2009; 48 (1–2): 29–38.
- IVZ: Register zdravil RS [internet]; 2013 [citirano 2013 Apr 14]. Dosegljivo na: <http://www.ivz.si/register/>
- Sandilands EA, Bateman DN. Adverse reactions associated with acetylcysteine. *Clin Toxicol.* 2009; 47: 81–8.
- Kanter MZ. Comparison of oral and i.v. acetylcysteine in the treatment of acetaminophen poisoning. *Am J Health Syst Pharm.* 2006; 63 (19): 1821–7.